Alexandru CONSTANTINOVICI
Alexandru Vlad CIUREA

GHID practic de NEUROCHIRURGIE

EDITURA MEDICALĂ

Prefață

Considerăm că apariția unei cărți consacrate activității neurochirurgicale reprezintă o necesitate, cu atât mai mult cu cât în general literatura medicală nu dispune de multe monografii referitoare la acest subiect, de un mare interes teoretic și practic atât pentru neurochirurgie cât și pentru alte specialități ca: neurologia, chirurgia generală, oftalmologia, O.R.L.-ul, pediatria, radiologia, psihiatria, clinica bolilor infecțioase etc.

Progresul major al investigațiilor sistemului nervos, în principal de neuroimagistică, din ultimii 10—15 ani a impulsionat în mod deosebit diagnosticul și tratamentul afecțiunilor neurochirurgicale. Studii de o impresionantă minuțiozitate, tehnici de investigație de neconceput până nu de mult, au îmbogățit imens bagajul de cunoștințe teoretice și posibilitățile practice de explorare care se adresează sistemului nervos. La acestea se adaugă noile metode stereotactice de biopsie cerebrală și multiplele metode terapeutice apărute și dezvoltate în ultimul deceniu: radioterapia multifocală exocraniană („gamma-knife"), neuroradiologia intervențională, radioterapia endocraniană multifocală tumorală (brachicurieterapia), intervențiile neurochirurgicale endoscopice minimal invazive etc.

Intenția autorilor a fost de a strânge în mod selectiv tot ce este mai important în practica curentă, în ceea ce privește diagnosticul și mai ales terapia, suprapunând elementele noi, apărute în ultimele două decenii, noțiunilor rămase clasice, care și-au trecut deci proba timpului.

Noțiunile prezente în lucrarea de față nu sunt exhaustive. Selectarea datelor desigur că reflectă în primul rând experiența și părerea autorilor. Este de aceea posibil ca unele concepții să-i nemulțumească pe unii practicieni ultraspecializați într-o anumită problemă. Totuși, suntem convinși că am făcut un lucru util mai ales pentru medicii din orice specialitate, cărora le este destinată cu precădere această monografie.

AUTORII

Cuprins

Prefață — 3
Summary — 13
Abrevieri — 17

CAPITOLUL 1

LICHIDUL CEREBROSPINAL (*prof. dr. A. V. Ciurea*) — 19
Anatomia spațiilor lichidiene — 20
Spațiile derivate din tubul neural primitiv — 20
Spațiul subarahnoidian (SSA) — 21
Fiziologia LCS — 24
Bariere morfologice și funcționale ale spațiilor lichidiene — 24
Formarea LCS — 24
Dinamica LCS — 24
Resorbția LCS — 26
Presiunea LCS — 26
Compoziția LCS — 26
Constante fizico-chimice ale LCS — 27
Componența biochimică a LCS — 27
Componența celulară a LCS — 28
Rolul fiziologic al LCS — 30
Rolurile biomecanice ale LCS — 30
Rolurile biodinamice ale LCS — 30
Bibliografie — 31

CAPITOLUL 2

HIPERTENSIUNEA INTRACRANIANĂ (*prof. dr. A. V. Ciurea*) — 32
Definiție, încadrare — 32
Patogenie — 33
Volumul procesului expansiv intracranian — 33
Tulburările în circulația lichidiană — 33
Modificările patului vascular cerebral — 33
Edemul cerebral — 33
Tablou clinic — 35
Simptome principale — 35
Cefaleea — 35
Vărsăturile — 35
Edemul papilar — 36
Diagnosticul diferențial — 37
Patogenia edemului papilar — 37
Simptome accesorii — 37
Tulburările psihice — 37
Parezele de nervi oculomotori — 37
Tulburările vestibulare — 37
Semnele de iritație meningiană — 38
Crizele comițiale — 38
Tulburările vegetative — 38
Tulburările endocrine — 38
Examene paraclinice — 38
Electroencefalografia — 38
Radiografia craniană simplă — 39
CT-scan — 39
Rezonanța magnetică nucleară (RMN) — 40
Forme clinice — 40
HIC din procesele expansive intracraniene — 40
HIC datorată unei alte afecțiuni decât un proces expansiv intracranian (HIC pseudotumorală) — 40
Evoluție și complicații — 41
Complicațiile circulatorii — 41
Complicațiile mecanice — 42
Apariția herniilor cerebrale — 42
Tratament — 44
Bibliografie — 45

CAPITOLUL 3

INVESTIGAȚIILE PARACLINICE NEUROCHIRURGICALE (*prof. dr. Alex. Constantinovici*) — 46
Investigațiile neuroradiologice — 46
Radiografia simplă — 46
Examenele tomografice clasice — 51
Examenul tomografic computerizat — 51
Rezonanța magnetică nucleară (RMN) — 55
Investigarea angiografică — 56
Studiile neuroradiologice — 60
Iodventriculografia — 60
Examenul mielografic — 60
Investigațiile cu radioizotopi — 62
Utilizarea unor investigații ultrasonice în neurochirurgie — 63
Sonografia Doppler transcranială (SDT) — 65
Ultrasonografia intraoperatorie — 65
Evaluări electrofiziologice în afecțiunile neurochirurgicale — 66
Electroencefalografia — 66
Echipamentele — 68
Magnetoencefalografia (MEG) — 72
Bibliografie — 73

CAPITOLUL 4

TRAUMATISMELE CRANIOCEREBRALE (*prof. dr. A. V. Ciurea*) — 76
Date generale — 76
Mecanismele de producere a traumatismelor craniocerebrale — 76
Mecanismele directe — 76

Fenomenul de acceleraţie — 76
Fenomenul de deceleraţie — 77
Fenomenul de compresie bilaterală — 77
Mecanismele indirecte — 77
Leziunile craniene — 78
Leziunile scalpului (părţilor moi) — 78
Leziunile osoase — 79
Fracturile craniului facial — 79
Fracturile craniului neural — 79
Diagnosticul fracturilor craniene — 80
Tratamentul fracturilor craniene — 81
Fracturile multieschiloase — 81
Fracturile craniene cu hematom intra- sau extracerebral — 81
Fracturile craniene însoţite de fistule — 81
Fracturile progresive — 81
Fracturile craniene depresive — 81
Leziunile creierului şi ale meningelui — 82
Efectele traumatice imediate — 82
Efectele posttraumatice tardive — 82
Efectele traumatice primare — 83
Comoţia cerebrală — 83
Contuzia cerebrală — 83
Etiopatogenie — 83
Forme clinice — 83
Evoluţie, complicaţii, prognostic — 84
Tratamentul — 85
Comele traumatice — 85
Sindroame clinice evolutive postcontuzie cerebrală gravă — 90
Aspecte medicolegale — 96
Dilacerarea cerebrală (DC) — 97
Dilacerarea cerebrală directă (DCD) — 98
Dilacerarea cerebrală indirectă (DCI) — 99
Leziuni traumatice craniocerebrale deschise — 101
Plăgile craniocerebrale — 101
Plăgile craniocerebrale din timp de război — 101
Plăgile craniocerebrale din timp de pace — 102
Fistulele de lichid cerebrospinal — 104
Efectele traumatice secundare — 107
Hematoamele intracraniene traumatice — 107
HIT extracerebrale — 108
Hematoamele extradurale (epidurale) — 108
Hematoamele subdurale (HSD) — 111
Hematoamele intradurale — 116
HIT intracerebrale — 119
Hematoamele intraparenchimatoase — 119
Hematoamele intraventriculare — 121
Colecţii lichidiene intracraniene traumatice (CLIT) — 123
Hygroma durei mater (HDM) — 123
Meningita seroasă (MS) — 124
Efectele traumatice de ansamblu — 124
Edemul cerebral acut posttraumatic — 124
Colapsul cerebroventricular (sindromul de hipotensiune intracraniană) — 127
Complicaţii septice ale traumatismelor craniocerebrale — 128
Meningoencefalite traumatice — 128
Abcesele cerebrale posttraumatice (ACPT) — 129
Fongusul cerebral — 132
Efectele posttraumatice tardive — 133
Bibliografie — 135

CAPITOLUL 5

TRAUMATISMELE VERTEBROMEDULARE (*prof. dr. Alex. Constantinovici*) — 138
Elemente de anatomie — 138
Clasificările traumatismelor vertebrale — 139
Diagnosticul şi indicaţiile terapeutice în leziunile spinale — 141
Tratamentul chirurgical al traumatismelor vertebromedulare — 142
Tratamentul leziunilor deschise — 142
Tratamentul leziunilor închise — 143
Tipuri particulare de fracturi cervicale — 144
Sindromul centromedular posttraumatic — 148
Tratamentul leziunilor toracolombare — 148
Bibliografie — 150

CAPITOLUL 6

LEZIUNILE TRAUMATICE ALE NERVILOR (*prof. dr. Alex. Constantinovici*) — 151
Clasificarea leziunilor traumatice ale nervilor periferici — 153
Regenerarea nervoasă — 154
Tipuri particulare de leziuni ale nervilor periferici — 155
Sindromul de tunel carpian — 155
Strivirea nervului ulnar la cot — 155
Leziunile nervului radial — 155
Lezarea nervului peronier — 156
Leziunile plexului brahial — 156
Procedee chirurgicale — 157
Procedee decompresive — 158
Deschiderea tunelului carpian — 158
Transpoziţia nervului ulnar — 158
Decompresiunea nervului peronier — 160
Recoltarea de grefon nervos din nervul sural — 160
Cauzalgia şi nevroamele posttraumatice dureroase — 161
Tumorile nervilor periferici — 161
Schwannoamele — 162
Neuroamele — 162
Neurofibromatoza (boala Recklinghausen) — 162
Tumorile de origine nonneurală — 162
Bibliografie — 162

CAPITOLUL 7

POLITRAUMATISMELE (*prof. dr. A. V. Ciurea*) — 164
Încadrare nosologică — 164
Frecvenţă — 164
Fiziopatologie — 165
Interrelaţia cerebroviscerală — 165
Interrelaţia somatoviscerocerebrală — 166
Diagnosticul leziunilor politraumatice — 168
Transportul şi dirijarea politraumatizaţilor — 172

Principalele asociații politraumatice 172
Traumatisme craniocerebrale asociate cu traumatisme vertebromedulare — 172
Traumatisme craniocerebrale asociate cu traumatisme toracice — 174
Traumatisme craniocerebrale asociate cu traumatisme abdominale — 174
Traumatisme craniocerebrale asociate cu traumatisme ale membrelor și centurilor — 175
Principii de tratament și ierarhizarea metodelor terapeutice în politraumatisme — 175
Prognostic — 178
Bibliografie 179

CAPITOLUL 8

LEZIUNILE DEGENERATIVE SPINALE: HERNIA DISCALĂ ȘI SPONDILOZA (*prof. dr. Alex. Constantinovici*) — 180
Hernia discală — 180
Simptomatologie — 182
Explorarea instrumentală a sindroamelor spinale degenerative — 184
Electromiografia și studiile de conducere nervoasă — 184
Examenul neuroradiologic în leziunile spinale degenerative — 185
Tratamentul herniilor discale — 186
Leziunile spondilotice — 189
Tratamentul spondilozei — 190
Spondilolistezisul — 190
Scolioza degenerativă — 191
Bibliografie — 191

CAPITOLUL 9

PROCESE EXPANSIVE INTRACRANIENE (*prof. dr. A. V. Ciurea*) — 193
Tumori intracraniene — 193
Date generale — 193
Condițiile de apariție și dezvoltare a tumorilor intracraniene — 195
Clasificarea histopatologică a tumorilor intracraniene — 200
Morfopatologia TIC — 202
Astrocitoamele — 202
Oligodendroglioamele — 203
Ependimoamele — 204
Tumori ale plexurilor coroide — 205
Tumori pineale — 205
Tumori embrionare — 206
Tumori ale celulelor germinale — 207
Tabloul clinic al tumorilor intracraniene — 207
Simptome datorate creșterii presiunii intracraniene — 207
Simptome datorate localizării leziunii cerebrale — 208
Investigații paraclinice — 210
Evoluție. Prognostic — 212
Tratament — 212
Tratamentul chirurgical — 212
Radioterapia — 213
Chimioterapia cu citostatice — 213
Corticoterapia — 213
Recidive — 213
Metastazarea TIC — 214
Tumorile supratentoriale — 214
Tumorile lobilor cerebrali — 215
Tumorile lobului frontal — 215
Tumorile lobului parietal — 217
Tumorile lobului temporal — 218
Tumorile lobului occipital — 222
Tumori ale formațiunilor nervoase ale liniei mediane — 225
Tumorile corpului calos — 225
Tumori ale nucleilor bazali — 226
Tumorile de talamus — 227
Tumorile hipotalamusului — 228
Glioamele de chiasmă și de nervi optici — 228
Tumori ale ventriculilor cerebrali — 229
Tumorile regiunii selare — 233
Tumorile regiunii pineale — 235
Tumorile subtentoriale — 237
Delimitare anatomică — 237
Tabloul clinic — 237
Sindromul de HIC — 237
Sindroamele neurologice de localizare — 238
Tabloul clinic în funcție de localizarea tumorală subtentorială — 241
Investigații paraclinice — 242
Patologia tumorilor de fosă posterioară — 244
Tumorile de linie mediană — 244
Meduloblastomul (MBL) — 244
Ependimomul — 246
Papilomul de plex coroid — 247
Tumorile de emisferă cerebeloasă — 248
Astrocitomul — 248
Hemangioblastomul — 249
Tumorile de unghi pontocerebelos — 251
Neurinomul de acustic (NA) — 251
Neurinomul de trigemen — 256
Neurinoamele ultimilor patru nervi cranieni — 257
Tumorile de trunchi cerebral — 257
Tumorile joncțiunii craniospinale — 259
Meningioamele intracraniene — 261
Meningioamele bazale — 262
Meningioamele șanțului olfactiv — 262
Meningioamele supraselare — 263
Meningioamele aripii mici a sfenoidului — 265
Meningioamele infratemporale — 266
Meningioamele de convexitate — 267
Meningioamele parasagitale — 267
Meningioamele de coasă — 268
Meningioame de convexitate propriu-zise — 268
Meningioamele de fosă craniană posterioară — 269
Tumorile disembrioplazice — 270
Tumorile epidermoide — 270
Tumorile dermoide — 271
Teratoamele — 271
Tumorile bazei craniului — 272
Cordoamele — 273
Metastaze cerebrale — 275
Bibliografie — 280

Diagnosticul și tratamentul tumorilor hipofizare *(prof. dr. Alex. Constantinovici)* — 285
Clinica tumorilor regiunii selare — 286
Semne de insuficiență hipofizară — 287
Prolactinoamele — 287
Adenoamele producătoare de hormon de creștere (HGH) — 287
Adenoamele producătoare de ACTH în exces — 288
Adenoamele secretante de tyroid-stimulating hormone — 289
Adenoamele secretante de gonadotrofine (FSH) — 289
Diagnosticul paraclinic al tumorilor regiunii selare — 289
Histopatologia adenoamelor hipofizare — 290
Tratamentul adenoamelor hipofizare — 291
Tratamentul medicamentos — 291
Tratamentul chirurgical — 291
Tratamentul postoperator — 292
Bibliografie — 293

Supurațiile chirurgicale endocraniene *(prof. dr. A. V. Ciurea)* — 294
Abcesele cerebrale — 295
Etiopatogenie — 295
Morfopatologie — 296
Tablou clinic — 297
Investigații paraclinice — 298
Diagnostic diferențial — 300
Evoluție — 300
Bacteriologie — 300
Tratament — 301
Prognostic — 306
Abcesele extradurale — 306
Etiopatogenie — 306
Morfopatologie — 306
Diagnostic — 307
Investigații paraclinice — 307
Evoluție, complicații, prognostic — 307
Tratament — 307
Empiemele subdurale — 307
Etiopatogenie — 308
Morfopatologie — 308
Diagnostic — 308
Investigații paraclinice — 309
Evoluție, complicații, prognostic — 310
Tratament — 311
Bibliografie — 311

Tuberculoamele intracraniene — 312
Epidemiologie și distribuție geografică — 313
Incidență — 313
Etiopatogenie — 313
Morfopatologie — 314
Tablou clinic — 315
Investigații paraclinice — 316
Diagnostic diferențial — 317
Evoluție și prognostic — 317
Tratament — 317
Bibliografie — 318

Parazitozele cerebrale — 319
Boala hidatică — 319
Epidemiologie și distribuție geografică — 319
Patologia generală a bolii hidatice 319
Patogenia infestației hidatice — 320
Chistul hidatic cerebral — 321
Incidența intracerebrală — 321
Patogenie — 321
Morfopatologie — 321
Tablou clinic — 322
Investigații paraclinice — 323
Tratament — 324
Evoluție și prognostic — 325
Cisticercoza cerebrală — 326
Cisticercoza umană — 326
Bibliografie — 331

CAPITOLUL 10

TUMORILE VERTEBROMEDULARE *(prof. dr. Alex. Constantinovici)* — 333
Tabloul clinic — 333
Examene paraclinice — 334
Radiografia — 334
Imaginile obținute prin RMN — 335
Examenul *CT-scan* — 335
Mielografia — 336
Angiografia — 336
Scintigrafia osoasă vertebrală — 336
Investigațiile biologice — 336
Biopsia intraoperatorie „la rece" — 337
Ultrasonografia intraoperatorie — 337
Tumorile spinale — 337
Tumorile intramedulare — 337
Astrocitoamele — 338
Hemangioblastoamele — 339
Oligodendroglioamele — 339
Lipoamele, chisturile dermoide, epidermoide și teratoamele — 339
Metastazele canceroase — 340
Diseminările spinale ale unor tumori intracraniene — 340
Paraganglioamele — 340
Chisturile leptomeningiene — 341
Tumorile intradurale-extramedulare — 341
Meningioamele — 341
Neurinoamele (schwannoamele) și neurofibroamele — 342
Sarcoidoza — 343
Tumorile epidurale — 344
Metastazele canceroase — 344
Lipomatoza epidurală — 345
Angiolipoamele — 345
Tumorile osoase maligne — 345
Cordoamele — 345
Mieloamele multiple și plasmocitoamele — 346
Osteosarcoamele — 347
Condrosarcoamele — 347
Tumorile osoase benigne — 347
Osteocondroamele — 347
Osteoblastoamele și osteoamele osteoide — 347
Osteoamele osteoide — 348
Tumorile cu celule gigante (osteoclastoamele) — 348

Chisturile anevrismale — 348
Hemangioamele — 349
Granuloamele eozinofile — 349
Bibliografie — 350

CAPITOLUL 11

AFECȚIUNI CEREBROVASCULARE CU IMPLICAȚII NEUROCHIRURGICALE *(prof. dr. Alex. Constantinovici)* — 351
Hemoragiile subarahnoidiene (HSA) și anevrismele SNC — 351
Ruperea barierei hematoencefalice (BHE) și pierderea autoreglării — 355
Tabloul clinic — 356
Evaluarea diagnostică — 356
Complicații ale HSA — 358
Vasospasmul arterelor cerebrale — 358
Inundație ventriculară — 359
Hidrocefalia — 360
Tratamentul medical al HSA — 361
Tratamentul chirurgical al anevrismelor intracraniene — 361
Măsurile de reducere a efectelor ischemiei cerebrale — 365
Considerații speciale — 365
Anevrismele gigante — 365
Anevrismele intracavernoase — 366
Anevrismele bifurcației carotidiene — 366
Localizările bazilare — 366
Anevrismele posttraumatice — 367
Anevrismele familiale — 367
Anevrismele la copii — 367
Anevrismele micotice — 368
Anevrismele multiple și alte leziuni vasculare asociate — 368
Bibliografie — 369
Malformațiile arteriovenoase ale SNC — 375
Tabloul clinic — 375
Metode de diagnostic — 376
Sistemele de gradare a MAV — 377
Localizări particulare — 378
Localizările în striatum și talamus — 378
MAV cu interesarea venei Galen — 378
Localizările din fosa posterioară — 379
Tratamentul — 379
Tehnica chirurgicală — 380
Anevrismele asociate — 382
Hemodinamica în MAV — 382
Tratamentul iradiant — 383
Controlul crizelor convulsive — 383
Riscuri legate de coexistența sarcinii — 383
Cavernoamele — 384
Teleangiectaziile — 385
Malformațiile vasculare criptice — 385
Angioamele venoase — 386
Fistulele carotidocavernoase și ale durei mater — 386
Malformațiile vasculare spinale — 387
Fistulele durale — 388
Malformații cavernoase intradurale — 388
Malformații juvenile sau difuze — 389
Bibliografie — 389
Neuroradiologia intervențională — 394
Indicațiile neuroradiologiei intervenționale — 394
Tumori solide — 394
Leziuni vasculare — 395
Tratamentul endovascular al anevrismelor — 396
Tratamentul endovascular al malformațiilor vasculare spinale — 397
Tromboliza în bolile ocluzive arteriale intracraniene — 397
Angioplastia percutană transluminală — 397
Bibliografie — 397
Accidentele vasculare cerebrale cu implicații neurochirurgicale — 399
Ischemia cerebrală — 399
Clinica accidentelor ischemice — 400
Boala moya-moya — 402
Displazia fibromusculară — 402
Insuficiența vertebrobazilară — 403
Furtul subclavian — 403
Ocluzia arterei bazilare — 403
Ocluziile vasculare extracraniene traumatice — 403
Tratamentul ischemiei cerebrale — 404
Trombozele sinusurilor venoase — 408
Hemoragiile cerebrale spontane (*stroke*-ul hemoragic) — 409
Hemoragiile supratentoriale — 410
Hemoragiile fosei posterioare — 410
Inundația intraventriculară — 411
Bibliografie — 411

CAPITOLUL 12

MALFORMAȚIILE CONGENITALE ALE SISTEMULUI NERVOS CENTRAL ȘI ALE ÎNVELIȘULUI OSOS (CRANIOVERTEBRALE) *(prof. dr. A. V. Ciurea)* — 415
Malformații ale axului neural cerebrospinal — 417
Malformațiile congenitale datorate unor tulburări de închidere a tubului neural (malformațiile disrafice) — 417
Cranium bifidum — 417
Cranioschizisul total — 417
Meningoencefalocelele — 418
Spina bifida — 424
Rahischizisul complet — 425
Spina bifida chistică sau meningomielocelele — 425
Sinusul dermal — 433
Sinusurile dermale craniene — 434
Sinusurile dermale spinale — 434
Malformații congenitale care pot fi urmarea mai multor cauze de modificare a dezvoltării embrionare (tulburare disrafică sau tulburare disgenetică) — 436
Diastematomielia — 436
Siringomielia — 437
Malformația Arnold-Chiari — 439
Malformația Dandy-Walker — 441
Agenezia de sept pelucid — 442
Agenezia de corp calos — 442

Malformații congenitale datorate unor defecte de dezvoltare în afara tulburărilor de închidere a tubului neural — 444
Chisturile intracraniene — 444
Chisturile intracerebrale — 444
Chisturile spațiilor lichidiene interne — 445
Chisturile cavității Verga — 445
Chisturile spațiilor lichidiene externe (arahnoidiene) — 446
Chisturile intraspinale — 447
Chisturile intramedulare — 447
Chisturile extramedulare — 448
Stenoza de apeduct Sylvius — 448
Stenozele propriu-zise de apeduct — 448
Bifurcarea apeductului în ramuri închise („forking form") — 448
Malformațiile septale — 449
Malformații craniovertebrale — 450
Lacunele craniene congenitale — 450
Malformații lacunare osoase izolate la nivelul bolții craniene — 450
Malformații lacunare osoase de linie mediană — 450
Malformații lacunare osoase multiple ale craniului — 451
Malformațiile congenitale ale joncțiunii craniorahidiene — 451
Impresiunea bazilară — 452
Platibazia — 453
Occipitalizarea atlasului — 454
Sindromul Klippel-Feil — 454
Craniostenozele — 455
Dismorfia craniofacială — 457
Craniostenozele simple — 457
Dolicocefalia — 457
Scafocefalia — 457
Batmocefalia — 457
Plagiocefalia — 458
Trigonocefalia — 458
Pahicefalia — 459
Oxicefalia — 459
Craniostenozele complexe — 459
Bibliografie — 465

CAPITOLUL 13

HIDROCEFALIA — 468
Hidrocefalia sugarului și a copilului mic *(prof. dr. A. V. Ciurea)* — 468
Încadrare. Definiție — 468
Clasificare — 469
Etiopatogenie — 470
Tabloul clinic — 473
Investigații paraclinice — 474
Diagnostic diferențial — 476
Evoluție — 477
Prognostic — 478
Tratament — 478
Tratamentul chirurgical — 479
Procedeele de drenaj extracranian — 480
Hidrocefalia adultului — 484
Încadrare — 484
Clasificare — 484
Etiopatogenie — 484
Tabloul clinic — 486
Investigații paraclinice — 487
Tratament — 488
Bibliografie — 488
Hidrocefalia cu presiune normală *(prof. dr. Alex. Constantinovici)* — 491
Etiologie — 491
Fiziopatologie — 491
Diagnosticul clinic — 492
Tulburările de mers — 492
Tulburările mentale — 492
Incontinența urinară — 493
Teste paraclinice de diagnostic — 493
Indicațiile de tratament chirurgical — 495
Hidrocefalia cu presiune normală și etiologie cunoscută — 495
Hidrocefalia cu presiune normală idiopatică — 496
Aspecte care pot face relativă decizia indicației de șunt — 496
Aspecte care pledează pentru decizia indicației de șunt — 497
Bibliografie — 498

CAPITOLUL 14

TRATAMENTUL CHIRURGICAL AL EPILEPSIEI *(prof. dr. Alex. Constantinovici)* — 499
Procedee de investigare — 499
Examenul clinic — 500
Examene paraclinice — 501
Radiografia craniană simplă — 501
Tomografia computerizată — 501
Rezonanța magnetică nucleară — 501
Tomografia cu emițători de pozitroni (PET) — 501
Tomografia computerizată cu emițători de fotoni singulari (SPECT) — 501
Angiografia — 502
Magnetoencefalografia (MEG) — 502
Electroencefalografia — 502
Înregistrări cu electrozi subdurali — 503
Determinările cu electrozi intracerebrali — 503
Intervenții terapeutice — 505
Procedee ablative — 505
Rezecția focarelor temporale — 505
Rezecția focarelor extratemporale — 507
Eficiența procedeelor chirurgicale ablative asupra crizelor — 508
Efecte ale procedeelor chirurgicale ablative asupra funcțiilor cognitive și a dezorganizărilor psihice — 508
Complicațiile metodelor chirurgicale ablative — 509
Emisferectomiile — 509
Procedee de deconectare — 510
Bibliografie — 511

CAPITOLUL 15

NEUROCHIRURGIA STEREOTACTICĂ *(prof. dr. Alex. Constantinovici)* — 514
Principii și instrumentație — 514
Tipuri de cadre stereotactice — 515

Indicaţii — 516
Intervenţii anatomice — 516
Biopsia stereotactică — 516
Ghidajul stereotactic al intervenţiilor endoscopice sau prin craniotomie — 516
Stereotaxia volumetrică interactivă — 516
Iradierea interstiţială şi intracavitară — 517
Radiochirurgia — 517
Tendinţe de dezvoltare a stereotaxiei — 518
Robotizarea — 518
Stereotaxia fără cadru — 519
Bibliografie — 519

CAPITOLUL 16

TRATAMENTUL CHIRURGICAL AL DURERII (*prof. dr. Alex. Constantinovici*) — 520
Procedee chirurgicale în durerile canceroase — 520
Administrarea intraventriculară sau intraspinală a morfinei — 520
Alcoolizarea intratecală — 521
Cordotomiile — 522
Cordotomia cervicală înaltă percutană (prin radiofrecvenţă) — 522
Cordotomia toracică înaltă — 524
Mielotomia comisurală — 524
Mielotomia comisurală cervicală înaltă stereotactică — 524
Rizotomiile gasseriene prin radiofrecvenţă — 525
Tractotomia mezencefalică stereotactică şi talamotomia — 525
Procedee de deconectare stereotactică frontolimbică — 526
Alcoolizarea stereotactică a hipofizei — 526
Tratamentul durerii cronice necanceroase — 526
Tratamentul nevralgiei esenţiale de trigemen — 526
Rizotomia trigeminală percutană — 527
Decompresiunea microvasculară — 528
Coagularea zonei dorsale de intrare (DREZ) — 529
Stimularea medulară (SM) şi cerebrală profundă (SCP) — 531
Simpatectomiile — 532
Bibliografie — 533

CAPITOLUL 17

TRATAMENTUL CHIRURGICAL AL TULBURĂRILOR DE TONUS ŞI DE MIŞCARE (*prof. dr. Alex. Constantinovici*) — 535
Metode chirurgicale de tratament — 536
Talamotomia stereotactică — 536
Radicotomia cervicală selectivă, miotomiile decompresiunile microvasculare (DMV) — 537
Alte intervenţii — 538
Mielotomia Bischof (longitudinală) şi radicotomia prin radiofrecvenţă — 538
Radicotomia percutană prin radiofrecvenţă (RPC—RF) — 538
Neurotomia periferică selectivă — 539
Radicotomia posterioară selectivă — 539
Dentatotomia stereotactică — 539
Dezvoltători în perspectivă — 539
Stimularea magnetică transcranială — 540
Bibliografie — 540

CAPITOLUL 18

DEZVOLTĂRI DE PERSPECTIVĂ ÎN NEUROCHIRURGIE (*prof. dr. Alex. Constantinovici*) — 542
Utilizarea impulsurilor magnetice — 542
Chirurgia fetală 543
Tratamentul insuficienţei de perfuzie cerebrală datorată vasospasmului cronic şi arteriosclerozei — 544
Transplantul de ţesut nervos — 545
Chirurgia stereotactică asistată de calculator — 545
Bibliografie — 546
Index alfabetic — 549

SUMMARY

The issue of a volume dedicated to neurosurgical practice was a real necessity.

Usually the medical literature does not contain many titles onto this field though they are of great interest both for neurosurgery and for other specialities such as neurology, general surgery, ophtalmology, ENT, pediatrics, radiology, psichiatry, infectious diseases, all of them being contigous in some points.

The major progress in neuroimagistic of the last 10—15 years led to a great impulse of neurosurgical diagnosis and treatment. Imaging studies of unprecedented delicacy and efficience greatly increased the knowledge and the possibilities of nervous system exploration. To those must be added the new stereotactic cerebral biopsy and the up-to-date therapeutic methods of radiosurgery ("gamma-knife"), interventional neuroradiology, multifocal endocranian radiotherapy (brachitherapy), minimal invasive endoscopic neurosurgical approaches a.o.

The authors intention was to selectively superimpose the recent diagnostic and therapeutic practices to the already verified classic ones.

This material is structured in 18 chapters that treat about all classic neurosurgical pathology as well as about some of the new fields developed in the last decade.

Chapter I is dedicated to cerebro-spinal fluid (CSF) that represent the biologic liquid contained in the anatomical spaces issued from the ontogenetic evolution of the primitive neural tube (the encephalic ventricular system and the spinal ependimal canal) and in the subarachnoidal space. The CSF was long time considered as a simple physiological saline solution, a product of plasma dialise having only limited roles in volume and position maintaining and mechanical protection of CNS. The recent studies provided the essential role of CSF in creating the complex perineuronal biochemical environment permitting proper CNS activity. From the clinical point of view the CSF sampling permits the collection of precious data for CNS diseases diagnosis and treatment. The CSF occupied spaces have a major role in intracranial pressure variations and the onset of obstructive hydrocephalus. All elements connected to CSF physiology (secretion, dinamic of circulation, absorption, pressure, composition, roles) are debated in this chapter, stressing-upon the physico-chemical and cellular contents.

Chapter II discusses symptomatic intracranial hypertension (ICH) that appears following the increase of the endocranial content volume above the tolerance limits of the skull, thus loading to a physical desequilibre having an unitary clinic and paraclinic picture. ICH is described in most of intracranial expansive lesions, from brain tumors to benign ICH pseudotumor cerebri. ICH may also appear at the evolution of various craniostenotic syndromes when conflicted between the brain development rate and a stationary intracranial volume gave by prematurely closed sutures occurs. The container is represented by dura mater and the skull that have compensational possibilities only in child. The intracranial content is composed of three elements: cerebral tissue, CSF (140 ml in adult) and blood that interact proportionally. The equilibre between these three intracranial compartments and the rigid container condition intracranial pressure. The volume increase of one of the three elements will lead to an oposed effect to the volume of the other two. In pathological situations a vicious circle occurs that results in ICH, which has to be considered as one of the major medical emergencies. Treatment must achive two goals: energic and early prevention of the mechanical complications (cerebral herniations) and rapid elimination of the ethiological factor of ICH.

Chapter III describes actual paraclinic neurosurgical investigations reflecting both the increase of ammount of information provided and the decrease of invasivity of those. Some of the paraclinic examinations, now completely obsolete, are described only for their historical value in gathering concrete data about CNS diseases. Finally the authors insist on modern neuroimagistic protocoles who allow an early, complete and repetitive diagnosis (CT-scan). An important space is alotted to MRI and MRA, state-of-the-art means of complex definition of the therapeutic strategy.

Cranio-cerebral traumatology represents a very important field of neurosurgical pathology by the need of both proper and early diagnosis and also rapid surgical sanction, reason for which it is studied in Chapter IV. Cranio-cerebral traumatology is confronted with complex problems of neuro-motor, psychologic, familial and social recovery and reinsertion. Some medico-legal aspects are also ellicited. Once traffic accidents, industrialization, multiple war and riots spots increased, cranio-cerebral traumatology is even more frequently met, affecting mostly the active age groups. We mention that CNS traumas represent the first death cause in young adults, only after this age cardiovascular diseases and tumors becoming the most important.

The authors extensively present the mechanism of CCT, also performing a descriptive systematization, of different lesions presented in topographical order, from the extern to the internal areas of the skull: scalp, bone and meningo-cerebral (which at their turn are primary, secondary, general and late). All neurotraumatologic pathology is discussed as symptoms, neuroimagistics, diagnosis and mostly treatment. The most efficient therapeutical solutions, based upon literature and personal experience, are presented.

Vertebro-medullary traumas (VMT) and peripheric nerves lesions are studied in Chapter V and VI. Reffering to VMT the authors present their entire clinic, radiologic therapeutic and reeducational aspects. One cannot conceive a surgical solution to VMT without a correct and complete spine stabilization mean.

Chapter VII synthetically stresses upon politraumas with an unfortunate rising incidence. All the aspects discussed are based upon the central ideea of efficiency of treatment in the shortest delays. The major role of the anesthesiologist is ellicited together with the high necessity of team work for diagnosis and concomitent treatment, greatly eased by modern "all body" CT-scan.

A synthesis of spinal degenerescent neurosurgical pathology is performed in Chapter VIII. Modern diagnosis and minimal invasive surgical solutions, possible avoiding CNS lesions and alterations of spine stability, are presented.

Intracranial expansive lesions (IEL) are studied in Chapter IX. IEL means any spaceoccupying process, no matter its nature: tumors, hematomas, arterio-venous malformations, inflamatory lesions (abscesses, empiema, gomas, tuberculomas), parasitic lesions, pseudotumors. More than half of the IEL are tumors. Primary intracranial tumors derrivates from nervous tissue, meninges, embrionic rests, cranial nerves roots and hypophise. Cerebral methastasis are secondary intracranial tumors. Pseudotumor cerebri include all cases that present cerebral tumor-like symptoms, including intracranial hypertension, not generated by an intracranial expansive lesion. There have been largely presented intracranial tumors, hypophiseal masses, endocranial surgical infections, tuberculomas and cerebral parasitosis.

Intracranial tumors have been generally presented (incidence, supposed ethiology, hystopathology, clinical picture, investigations, actual multimodal treatment, evolution, prognosis, recurrencies), after that being ellicited specific aspects of supratentorial, subtentorial, intracranial meningiomas, disembrioplastic masses, skull base lesions, cerebral methastasis. The hypophiseal masses are separately discussed in reason of up-to-date diagnostic and mostly therapeutic acquisitions.

Intracranial infections that require neurosurgical solutions, manifesting as IEL, are classified function of site in three groups: cerebral abscesses (intraparenchymal masses, extradural abscesses localised between the skull and the (dural sheath) and subdural empiemas. These diseases are clinically, neuroimagistically and therapeutically revealed.

Intracranial tuberculomas are rare forms of extrapulmonary tuberculosis that required a separate description. A general decrease in incidence of both pulmonary and extra-pulmonary tuberculosis due to higher living standards, early diagnosis and modern tuberculostatics, also led to only sporadic such cases.

Cerebral parasitosis with space-occupying lesion behaviour are the hidatic disease and cysticercosis. Both diseases are presented.

Vertebro-medullary tumors, due to their specific anatomo-clinical features, are separately studied in Chapter X. Classical clinic signs, up-to-date neuroimagistics and surgical means are described.

The cerebro-vascular diseases with neurosurgical implications are debated in Chapter XI. Modern complete diagnosis in aneurysm and arterio-venous malformations is revealed, as well as subarachnoid hemorrhage. Both neurosurgical and interventional neuroradiological means of treatment are represented, each discussed as timing and efficacity.

The Chapter XII describes the congenital malformations of CNS and its cranio-vertebral content. These are: disraphic malformations due to closing deffects of the neural tube or to alterations of the embrionary developement. There are also synthetically presented the cranio-vertebral malformations, such as congenital skull lacunae, cranio-vertebral junction malformations, craniostenosis etc.

All the chapter is centered on modern neuroimagistics and surgical solutions. The same structures is met in Chapter XIII which presents congenital, secondary and normal pressure hydrocephalus.

The last four chapters (XIV—XVII) are dedicated to some rarely debated until now aspects of neurosurgical pathology: surgical cure of epilepsy, stereotactic approaches, neurosurgery of pain, tonic and movements disturbances. The recent advances in their treatment imposed their presentation to the Romanian soecialists in order to inform about the actual therapeutic solutions.

Finally, in Chapter XVIII the authors present the future directions of development for neurosurgery, such as neuronavigation, minimally invasive endoscopic approaches, gammaknife radiosurgery, extensive use of stereotaxy a.o.

The data contained in this volume are not exhaustive. The necessary selection reflects mainly the experience and points of view of the authors. Therefore ultraspecialized practiciens may not find all details concerning a specific problem. We though think that we have deposed a useful work of demitisation of neurosurgery, still not very well perceived as possibilities of action, results and limits by other specialities practicians.

Prof. Al. CONSTANTINOVICI, M.D.Ph.D.
Assoc. Prof. A. V. CIUREA, M.D.Ph.D.

APRIL 21 th, 1997

inv. 148925

Abrevieri

AbC = abcesul cerebral
AbE = abcesul extradural
ACI = artera carotidă internă
ACM = artera cerebrală medie
ACA = artera cerebrală anterioară
ACoA = artera comunicantă anterioară
ACoP = artera comunicantă posterioară
ACPT = abcesul cerebral posttraumatic
ACTH = hormonul adenocorticotrop
ADH = hormonul antidiuretic
AICA = „anterior inferior cerebellar artery”
CCV = colapsul cerebroventricular
ChC = chistul hidatic cerebral
CLIT = colecția lichidiană intracraniană traumatică
CRF = craniofaringiomul
CT-*scan* = „computed tomography” — tomografia computerizată
DBS = „diffuse brain swelling”
DC = dilacerarea cerebrală
DCD = dilacerarea cerebrală directă
DCI = dilacerarea cerebrală indirectă
DSA = sustracția computerizată
EC = edemul cerebral
ECAPT = edemul cerebral acut posttraumatic
ECHO = ecografia
EEG = electroencefalografia
EPT = encefalopatia posttraumatică
ESD = empiemul subdural
FA = fontanela anterioară
FC = fongusul cerebral
FLCS = fistula de lichid cerebrospinal
FO = fundul de ochi
GCS = „Glasgow coma scale”
GM = glioblastomul multiform
GOS = „Glasgow outcome scale”
H = hidrocefalia
HC = herniile cerebrale
HDM = hygroma durei mater
HE = hematomul extradural
HI = hematomul intracranian
HIC = hipertensiunea intracraniană
HID = hematomul intradural
HIPT = hematomul intraparenchimatos traumatic
HIT = hematomul intracerebral traumatic
HIVT = hematomul intraventricular traumatic
HSA = hematomul subarahnoidian
HSD = hematomul subdural
HSDC = hematomul subdural cronic
LCS = lichidul cerebrospinal
LRF = „luthein releasing factor”
MA = mutismul akinetic
MAC = malformația Arnold-Chiari
MBL = meduloblastomul
MC = metastaza cerebrală
MEPT = meningoencefalita posttraumatică
MISS = scala modificată a severității traumatismelor
MS = meningita seroasă
NA = neurinomul de acustic
NPH = „normal pressure hydrocephalus”-hidrocefalia cu presiune normală
PEG = pneumoencefalografia
PET = „positron emission tomography”-tomografia cu emisie de pozitroni
PIC = presiunea intracraniană
PICA = „posterior inferior cerebellar artery” — artera cerebeloasă posteroinferioară
PNET = „primitive neuroectodermal tumours” — tumorile primitive neuroectodermale
RMN = rezonanța magnetică nucleară
SLS = sinusul longitudinal superior
SNC = sistemul nervos central
SSA = spațiul subarahnoidian
SRAA = sistemul reticulat activator ascendent
SVP = starea vegetativă persistentă
T = tuberculomul
TACR = tensiunea arterei centrale a retinei
THAM = trihidroxiaminometan
TIC = tumoarea intracraniană
TLF = tumorile lobului frontal
TLO = tumorile lobului occipital
TLP = tumorile lobului parietal
TLT = tumorile lobului temporal
TNB = tumorile nucleilor bazali
TRF = „thyreotrop releasing factor”
UPC = unghiul pontocerebelos
VA = ventriculoatrial
VC = ventriculocardiac
VL = ventriculul lateral
VP = ventriculoperitoneal

CAPITOLUL 1

Lichidul cerebrospinal

Lichidul cerebrospinal (LCS) reprezintă lichidul biologic conținut în spațiile anatomice rezultate din evoluția ontogenetică a tubului neural primitiv (sistemul ventricular al encefalului și canalul ependimar spinal) și în spațiul subarahnoidian (spațiu format în leptomeninge).

Cele două zone anatomice menționate, care au primit denumirea comună de *spații lichidiene*, comunică între ele la nivelul ventriculului IV. Se realizează astfel un sistem unic care permite circulația LCS într-un flux de scurgere direcționat din ventriculii cerebrali (aria de formare principală a LCS) către spațiul subarahnoidian pericerebral. La acest nivel vilii arahnoidieni din apropierea sinusurilor venoase durale endocraniene realizează resorbția LCS.

LCS era cunoscut medicilor încă din antichitate. În scrierile lui Hipocrate [466—377 î.d.H., după datele lui Schmidt, 1968 (1)] se arăta că acumularea de LCS la sugar produce hidrocefalie, care se manifestă prin epilepsie; el recomanda puncția prin fontanela anterioară ca tratament al hidrocefaliei. Despre structura LCS datele apar mult mai târziu în literatura de specialitate. Un element important în cunoașterea LCS l-a constituit introducerea tehnicii puncției lombare de către Quincke (1891) (2), urmată de efectuarea puncției suboccipitale de Obregia (1908) (3), Anton și von Bramman (1913) (4). Tot la începutul secolului al XX-lea se reușește să se efectueze examenul citologic al LCS (5). De remarcat că primele determinări ale proteinorahiei datează din aceeași perioadă (6). Ulterior Nonne și Appelt (1908) (7), apoi Pandy (1910) (8) prin lucrările lor devenite clasice au perfecționat examenul LCS calitativ.

În domeniul *fiziologiei și dinamicii LCS* (producere, circulație, resorbție) cunoștințele s-au acumulat la începutul acestui secol. Dandy și Blackfan (1914) (9) reușesc să elucideze rolul plexurilor coroide în secreția LCS. Weed (1914) (10) demonstrează că LCS se resoarbe la nivelul vililor arahnoidieni, ipoteză emisă anterior de Key și Retzius (1875) (11). Dinamica circulației LCS a fost prezentată în mod magistral de către H. Cushing și colab. (1925) (12), în lucrarea “The third circulation”. Aceștia atrăgeau atenția asupra caracterului deosebit al circulației LCS, a treia — după sânge și limfă. Datele furnizate de studiile despre fiziologia LCS în care s-au utilizat markeri radioactivi, au ridicat ipoteza unei origini extracoroidiene a LCS (13).

Mult timp LCS a fost considerat o soluție salină fiziologică, un dializat plasmatic, având doar rol în menținerea formei, poziției și în protejarea mecanică a encefalului. Cercetările din ultimele trei decenii au dus la stabilirea *rolului complex al LCS* (un produs specific de secreție a plexurilor coroide) în crearea mediului biochimic perineuronal, indispensabil desfăşurării activităţii SNC.

Din punctul de vedere al practicii medicale, LCS are o deosebită importanţă întrucât investigarea sa în clinică furnizează date fără de care diagnosticul şi tratamentul bolilor SNC sunt de neconceput.

Trebuie subliniat şi rolul spaţiilor lichidiene în modificările presiunii intracraniene; astfel, prin acumularea de LCS — în cazul proceselor expansive intrarahidiene — se produce hidrocefalia obstructivă care domină rapid tabloul clinic.

Spaţiile lichidiene şi LCS reprezintă totodată o cale de administrare a tratamentelor.

Anatomia spaţiilor lichidiene

Spaţiile anatomice care conţin în mod normal LCS, adică spaţiile lichidiene, cuprind două compartimente:

— spaţiile derivate din tubul neural primitiv;

— spaţiul subarahnoidian.

Spaţiile derivate din tubul neural primitiv

Sunt dispuse în interiorul SNC, realizând la nivelul encefalului zone mai dilatate (ventriculi), care se continuă în măduvă prin canalul ependimar.

La nivelul encefalului există următorii patru ventriculi: ventriculii laterali (telencefalici), ventriculul III (diencefalic) şi ventriculul IV (rombencefalic). Aceşti ventriculi comunică între ei prin: foramenul interventricular Monro, care leagă ventriculii laterali de ventriculul III, şi apeductul Sylvius care face legătura dintre ventriculul III şi ventriculul IV (fig. 1.1).

Ventriculii laterali, mărginiţi de suprafaţa internă a emisferelor cerebrale, au formă asemănătoare unei potcoave cu pinten, având deschiderea orientată concav — înainte, în jos şi înafară — şi pintenul orientat înapoi. Ventriculul lateral este dispus într-un plan apropiat de cel sagital. Acestuia i se descriu trei porţiuni: cornul frontal, cornul occipital şi cornul temporal sau sfenoidal, care se reunesc într-o zonă denumită partea centrală („carrefour“ sau trigonul ventricular).

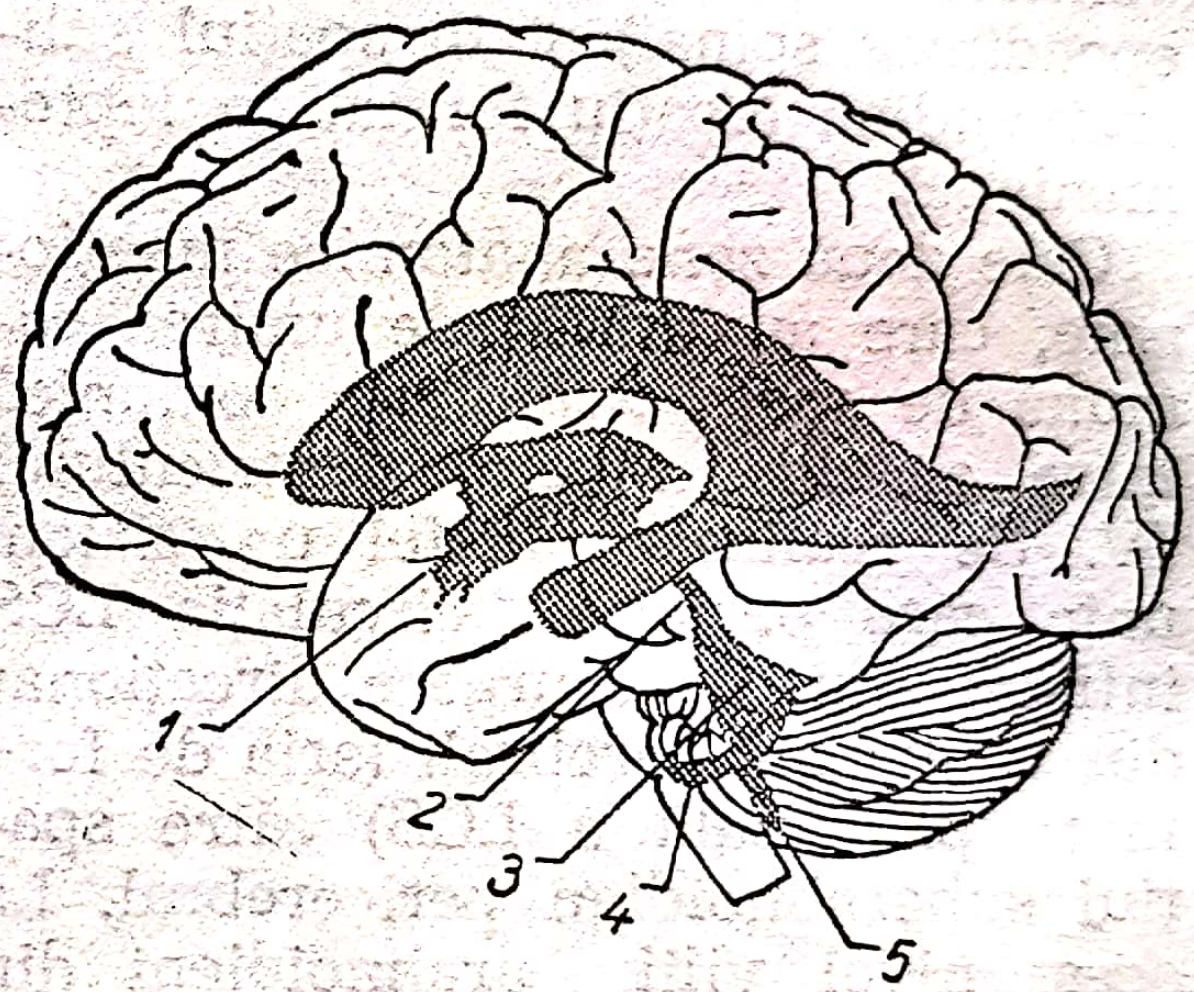

Fig. 1.1 — Prezentare schematică a dispunerii ventriculilor cerebrali în interiorul encefalului: *1* — orificiul Monro; *2* — apeductul Sylvius; *3* — ventriculul IV; *4* — orificiul Luschka; *5* — orificiul Magendie.

Ventriculii laterali reprezintă porţiunea cea mai voluminoasă a sectorului endoencefalic al spaţiilor lichidiene. Volumul lor constituie 80—90% din totalul volumului ventricular — în medie 20—30 ml. Este de remarcat importanta creştere a volumului ventricular după vârsta de 60 de ani: la 70—80 de ani volumul ventricular mediu aproape că se dublează în raport cu valorile întâlnite la adulţii tineri. Suprafaţa ventriculară este în medie de 45 cm² (la adultul tânăr) şi creşte de 1,5 ori la bătrâni. Datorită plexurilor coroide, ventriculii laterali reprezintă principalul loc de secreţie a LCS.

Ventriculul III, situat pe linia mediană, interemisferic, dispus sagital, separă formaţiunile anatomice ale diencefalului. Acesta comunică prin foramenul Monro, bilateral, cu ventriculii laterali. Ventriculul III posedă plexuri coroide situate în acoperişul ventricular *(lamina tectoria)*.

Apeductul Sylvius realizează legătura dintre ventriculul III şi ventriculul IV, are lungimea de cca 2 cm şi lărgimea de cca 1,5 mm, reprezentând una din zonele „critice“ ale sistemului ventricular.

Ventriculul IV este situat la nivelul fosei romboide, în partea dorsală a trunchiului cerebral. Ventriculul IV conţine plexuri coroide, situate în zona caudală a acoperişului. Acest ventricul prezintă o mare importanţă pentru circulaţia LCS, întrucât aici se realizează legătura dintre sectorul endoencefalic şi sectorul subarahnoidian al spaţiilor lichidiene, prin intermediul a trei foramene:

a) Foramenul Magendie, perforat în grosimea planşeului ventriculului IV *(lamina tectoria)*. Situat pe linia mediană, stabileşte o comunicare largă între ventriculul IV şi *cisterna magna*, constituind principala cale de legătură dintre sistemul ventricular şi spaţiul subarahnoidian.

b) Foramenele Luschka, situate la capătul distal al recesurilor laterale ale ventriculului IV, realizează comunicarea cu cisterna pontomedulară.

Canalul ependimar, sau canalul central al măduvei, traversează longitudinal măduva la nivelul comisurii cenuşii, pe o distanţă de cca 45 cm. Prezintă o porţiune mai dilatată atât rostral (ventriculul Arantius) cât şi caudal (ventriculul sau sinusul terminal Krause).

Întreaga suprafaţă a spaţiului lichidian endoneural, cu excepţia plexurilor coroide, este mărginită de ependim *(membrana nevroglica)*.

Spaţiul subarahnoidian (SSA)

Este cuprins între cele două membrane ale leptomeningelui — arahnoida şi *pia mater*. Acest spaţiu rezultă prin dispunerea celor două membrane leptomeningiene:

— arahnoida, care urmează în interior suprafaţa durei mater;

— *pia mater* este alipită de suprafaţa exterioară a formaţiilor anatomice ale SNC, pătrunzând în toate fisurile, şanţurile şi adânciturile pe care le prezintă acestea.

Există zone situate la nivelul convexităţii emisferelor cerebrale, unde arahnoida şi *pia mater* suferă un proces de coalescenţă, formând o membrană unică, şi unde SSA este deci inexistent. Cu excepţia acestor zone, întreaga suprafaţă a encefalului şi a măduvei este scăldată de o pătură de LCS cu grosimi variate, în funcţie de dimensiunile SSA. În SSA arahnoida formează o întreagă tramă de trabecule conjunctive, care realizează un sistem de lacune intercomunicante prin care circulă LCS.

SSA intracranian cuprinde un sistem de *cisterne intercomunicante*, care comunică la rândul lor cu SSA intrarahidian. Cisternele din spaţiul subarahnoidian reprezintă dilataţii importante ale acestei regiuni anatomice, în care se află LCS şi care sunt traversate de majoritatea formaţiunilor vasculonervoase encefalice.

În *cisternele subtentoriale* sunt cuprinse:

— cisterna cerebelomedulară *(cisterna magna)* situată retrobulbar;

— cisterna pontomedulară *(cisterna bazilara)*, situată prepontin şi prebulbar.

În *cisternele supratentoriale* sunt cuprinse:

— *cisterna ambiens*, situată la nivelul fantei Bichat, în partea dorsală a mezencefalului;

— cisterna bazală, situată în fosa interpedunculară și aria dintre tracturile optice;

— cisterna văii sylviene;

— cisterna interemisferică;

— cisterna venei mari Galen.

Dată fiind importanța neurochirurgicală a acestor cisterne endocraniene, le vom prezenta în detaliu (tabelul 1.1).

TABELUL 1.1

CISTERNELE ENDOCRANIENE

Nr.	Denumirea cisternei	Subdiviziuni	Denumiri sinonime	Raporturi topografice	Formațiuni anatomice conținute	Cisterne (nr.) și spații lichidiene cu care comunică
I	Cerebelomedulară		● Cisterna magna	● Subtentorial ● Subcerebelos ● Retrobulbar		● II *b*, prin canalul circumbulbar ● SSA spinal ● Ventriculul IV
II	Pontomedulară	*a.* Confluent bazilar *b.* Confluent transvers	● Cisterna bazilară ● Cisterna pontină ● Confluent bulboprotuberanțial	● Subtentorial ● Prepontină ● Prebulbară	● Artera bazilară ● Nervul V ● Nervii IX, X, XI ● Artera vertebrală ● Plexuri coroide	● I, II *a*, II *b*, IV *a* ● SSA spinal ● Ventriculul IV
III	Ambiens		● Confluent superior	● Supratentorial ● Fanta Bichat ● Tectul mezencefalului	● Vena mare Galen ● Glanda pineală	● IV *a* ● II *a*
IV	Basalis	*a.* Cisterna intercrurală *b.* Cisterna chiasmatică	● Confluent inferior ● Confluent bazal ● Confluent peripituitar ● Cisterna interpeduncularis	● Supratentorial ● Fosa interpedunculară ● Zona dintre tracturile optice	● ACoP ● ACI ● Tija pituitară	● III ● II *a* ● VI *a*
V	Fosele laterocerebrale		● Confluent lateral ● Cisterna văii sylviene	● Supratentorial ● Fosa sylviană	● ACM	● VI *a* ● IV

TABELUL 1.1. (continuare)

VI	Interemisferică	*a.* Cisterna laminei terminalis *b.* Cisterna corpului calos	● Confluent prechiasmatic ● Confluent pericalos	● Supratentorial ● Între chiasma optică și spațiul anterior al șanțului interemisferic ● Între coasa creierului, corpul calos și *gyrus cinguli*	● ACA ● ACoA	● VI *b*, V și IV *b* ● VI *a* (rostral) ● III (caudal)

Atragem atenția asupra însemnătății *cisternei magna* care, datorită raporturilor sale topografice, reprezintă una din zonele de elecție pentru abordarea prin puncție a SSA. Prin *cisterna magna* se realizează comunicația dintre spațiile lichidiene endoneurale și SSA. La nivel spinal, SSA este caracterizat prin uniformitate în formă și dimensiuni, precum și prin regularitatea sistemului său de septuri. SSA spinal are aspectul unui sac, de la nivelul foramenului occipital până la nivelul celei de a 2-a vertebre sacrate. Acesta ocupă cca 1/3 din volumul canalului rahidian. Ligamentul dințat împarte SSA spinal în două părți: ventrală, de dimensiuni mai mici, și dorsală, mai voluminoasă.

SSA este străbătut de totalitatea vaselor sanguine care irigă SNC, de nervii cranieni și de rădăcinile nervilor rahidieni. Aceste formațiuni anatomice, ca și tija pituitară sunt înconjurate de o teacă formată de arahnoidă. De asemenea *pia mater* acoperă intim trunchiurile nervoase și tija pituitară; între *pia mater* și teaca arahnoidă se formează spații ce comunică cu SSA și care se pot prelungi pe distanțe apreciabile în afara cutiei craniene și a canalului rahidian.

Există două tipuri de structuri funcționale specializate ale leptomeningelui care au rol major în fiziologia LCS, și anume:

— *plexurile coroide* sunt formațiuni anatomice rezultate din coalescența *piei mater* cu ependimul, la nivelul zonelor în care pânzele coroidiene vin în contact cu laminele tectorii ale ventriculilor III și IV sau cu *area choroidea* din peretele intern al ventriculilor laterali; aceste formațiuni au aspectul unor cordoane subțiri, roșiatice, bogat vascularizate, cu suprafața aparent granuloasă, proeminând în ventriculii cerebrali (suprafața totală este de aproximativ 200 cm^2); ele sunt formațiuni vasculoepiteliale a căror unitate morfofuncțională este vilusul coroidian, cu rol important în secreția LCS (fig. 1.2);

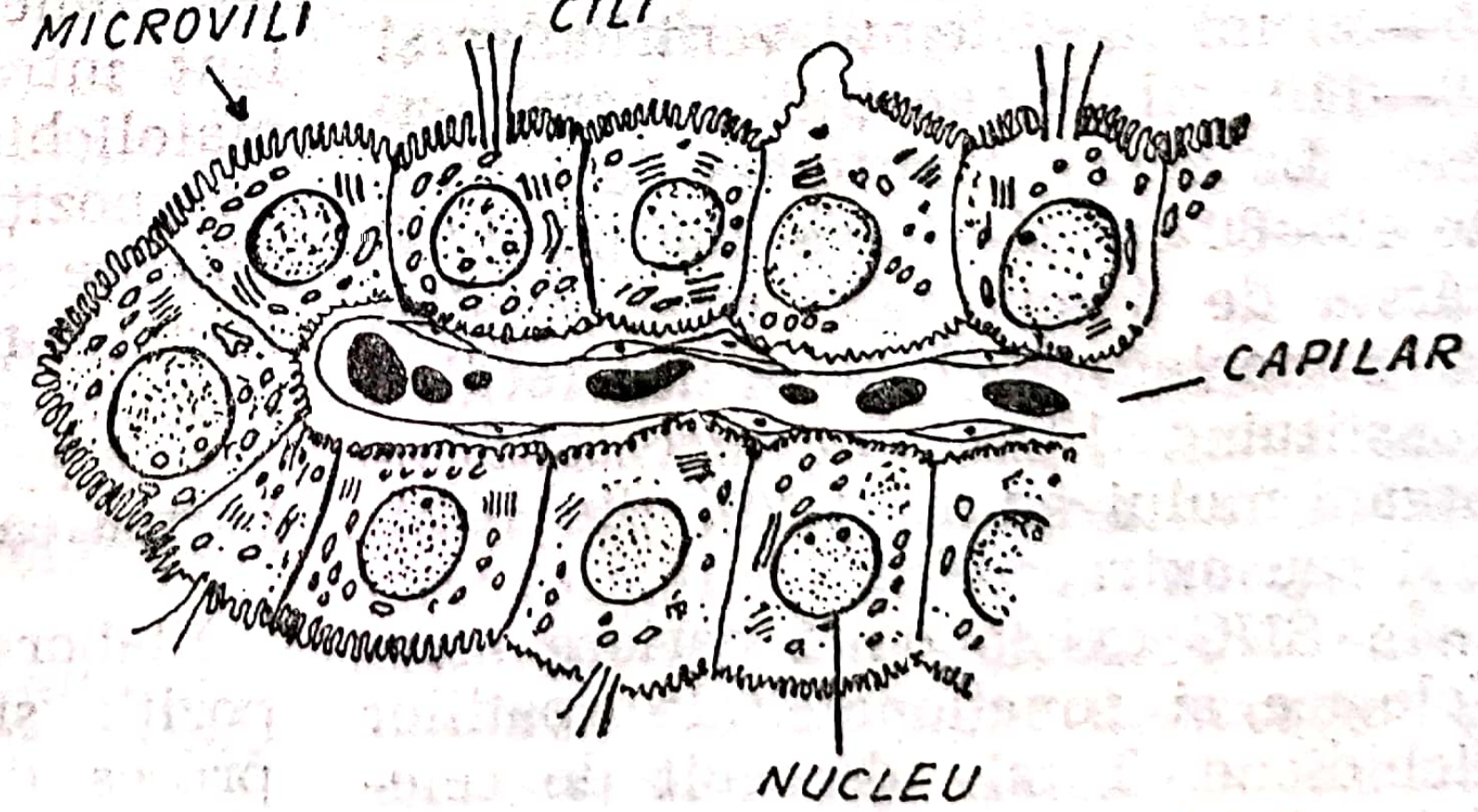

Fig. 1.2 — Prezentare schematică a vilusului coroidian (formațiune vasculoepitelială cu rol în secreția LCS).

— *vilii arahnoidieni* (granulațiile arahnoidiene Pacchioni) sunt evaginări ale arahnoidei care se deschid în sinusurile venoase endocraniene după ce traversează *dura mater*.

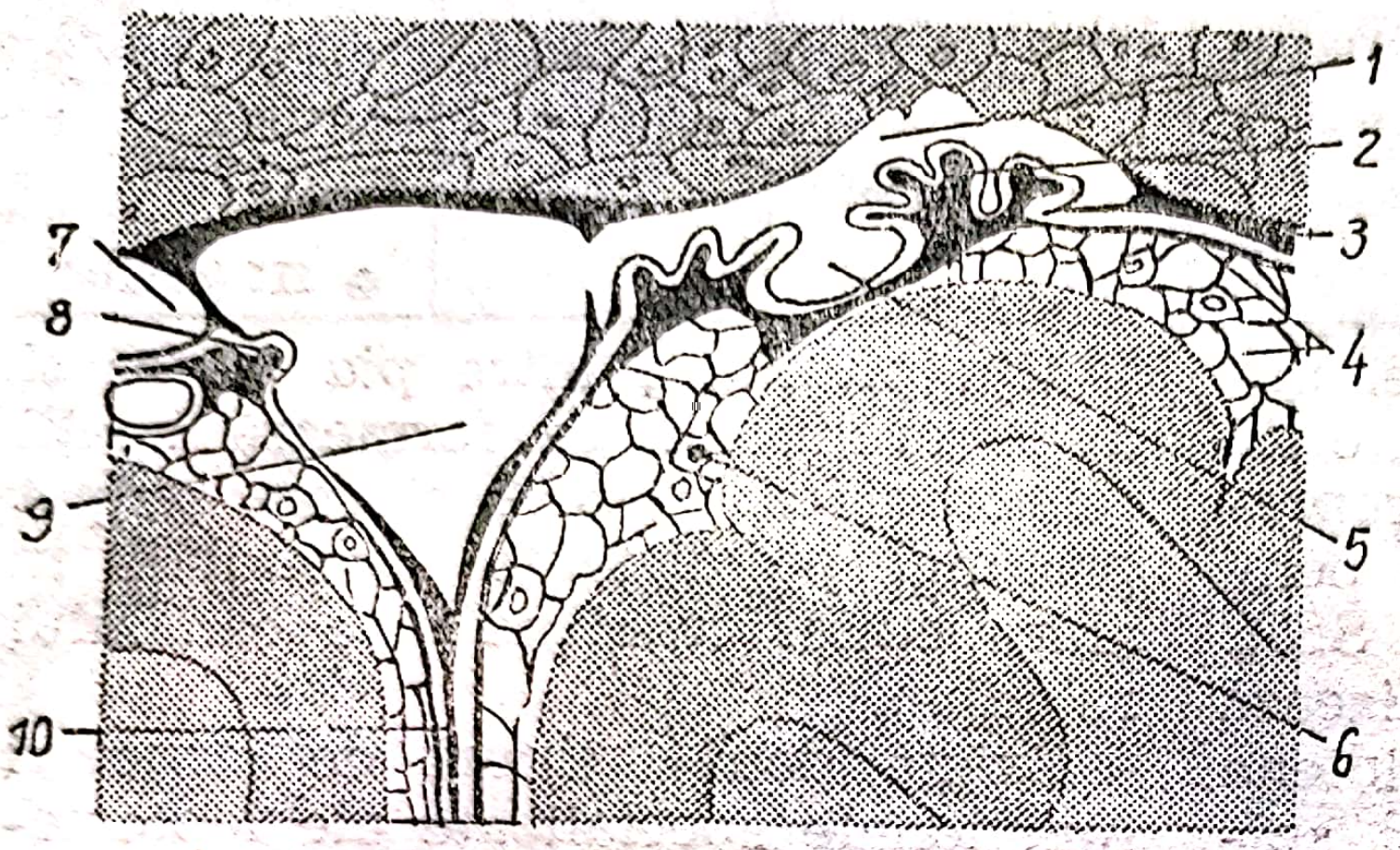

Fig. 1.3 — Secțiune la nivelul sinusului sagital superior (prezentare schematică): *1* — lacuna laterală a sinusului; *2* — vilul arahnoidian; *3* — *dura mater*; *4* — spațiul subarahnoidian; *5* — vena cerebrală; *6* — artera cerebrală; *7* — lacuna laterală a sinusului; *8* — vilul arahnoidian; *9* — sinusul longitudinal superior; *10* — coasa creierului.

Aceste formațiuni, decelabile după vârsta de 7—8 ani, au un rol preponderent în drenajul (resorbția) LCS către sistemul venos endocranian (fig. 1.3).

Fiziologia LCS

Bariere morfologice și funcționale ale spațiilor lichidiene

Spațiile lichidiene descrise mai sus conțin o cantitate de aproximativ 140 ml de LCS la adult, din care 20—30 ml în sistemul ventricular și 50—110 ml în spațiul subarahnoidian. La sugar, cantitatea de LCS e de 40—60 ml și atinge 100 ml după vârsta de 5 ani. LCS este asimilat ca o parte a lichidului interstițial, constituind 1,5% din apa totală a organismului adult și 7% din lichidul său extracelular.

În SNC există două bariere morfologice și funcționale ale spațiilor lichidiene. Total deosebit de celelalte lichide interstițiale, LCS este separat de lichidul circulant (plasma sanguină) printr-un sistem morfofuncțional denumit *bariera hematolichidiană*. Aceasta împiedică pătrunderea în spațiile lichidiene a substanțelor macromoleculare, ceea ce ridică un real obstacol în calea difuziunii substanțelor, permițând însă o perfectă difuziune a apei. Substratul morfologic al barierei hematolichidiene este reprezentat de epiteliul plexurilor coroide, de stratul meningoblastic extern al arahnoidei, de epiteliul vililor arahnoidieni și de endoteliul vaselor care străbat SSA.

La nivelul SNC, comunicarea dintre spațiile lichidiene și spațiul interstițial — care formează astfel un sistem unic — se realizează prin *bariera hematoencefalică*. Practic, spațiile lichidiene și spațiul extracelular (interstițial) al SNC formează un sistem unic, separat de spațiul circulant intravascular prin bariera hematolichidiană și hematoencefalică. Compoziția LCS este perfect asemănătoare cu cea a lichidului extracelular al țesutului nervos.

Formarea LCS

Elaborarea LCS cu aspectul, compoziția și ritmul cunoscute este un proces de o complexitate extremă. Actualmente datele acumulate ne îndreptățesc să conchidem că:

a) LCS nu este un ultrafiltrat sau un dializat plasmatic. LCS este sigur un produs de secreție, în parte a plexurilor coroide, în parte a țesutului nervos.

b) Plexurile coroide ocupă o poziție centrală, determinantă în elaborarea LCS.

Mult timp s-a susținut pe baza datelor experimentale ale lui Dandy și Blackfan (1913) (14) că LCS are origine exclusiv coroidiană, afirmație aparent argumentată de cercetările anatomice care arătau lipsa spațiului extracelular la nivelul SNC. Cu timpul au apărut lucrări care, pe de o parte, au dovedit existența spațiului extracelular în SNC și a schimbului molecular între lichidul extracelular din SNC și LCS iar, pe de altă parte, au readus în discuție ipoteza originii neurale, parțiale, a LCS.

În cazul în care plexurile coroide sunt anihilate anatomic (exereză) sau funcțional (cu Ederen etc.), sarcina elaborării LCS este preluată de țesutul nervos; el poate suplini această sarcină doar parțial, în proporție de maximum 60—70%. Aceasta dovedește superioritatea funcțională a mecanismelor filogenetic mai recente, adică a plexurilor coroide specializate. Trebuie subliniat că LCS de origine neurotisulară are o compoziție practic identică cu cea a LCS de origine coroidiană.

Dinamica LCS

LCS are un volum total de 150 ml la adult (50% intracranian și 50% spinal). Rata de formare a LCS este de 500 ml pe zi, ceea ce reprezintă 0,35 ml/min.

LCS este supus unui continuu proces de reînnoire, estimat la 0,20—0,37% din volumul total/min, așa încât practic întreg volumul de LCS din organism este total reîmprospătat în cca 6—12 ore. Desigur că ritmul de reînnoire a LCS variază în funcție de zona anatomică (rapid în ventriculi și cisterne și mult mai lent în SSA spinal).

S-au putut evidenția două tipuri de circulație a LCS: *a) circulația longitudinală,* corespunzătoare fluxului circulant direcționat de la nivelul plexurilor coroide, sediul secreției LCS, către vilii arahnoidieni, principal sediu al resorbției; și *b) circulația transversală,* transependimară și transpială, prin care are loc un schimb continuu între spațiile lichidiene și spațiul extracelular al țesutului nervos.

a) Circulația longitudinală a LCS este consecința secreției continue a acestuia la nivelul sistemului ventricular, corelată cu resorbția lui cantitativ echivalentă la nivelul vililor arahnoidieni. Fluxul lichidian se desfășoară lent, inconstant, schimbându-și continuu viteza, în funcție de modificările posturale și de influențele gravitaționale condiționate de activitatea individului. Fiziologic, LCS elaborat intraventricular este împins prin foramenul Magendie în *cisterna magna* și mai puțin în cisterna pontomedulară prin foramenele Luschka.

Din *cisterna magna* LCS circulă în trei direcții: *cranial,* în spațiul subarahnoidian supraiacent emisferelor cerebeloase și, apoi, prin fanta tentoriului (fanta Bichat), în *cisterna ambiens* și cisterna venei Galen; *anterior,* în cisterna prepontină; *caudal,* în spațiul subarahnoidian spinal.

Mecanismele de propulsare a LCS în circulația sa longitudinală sunt multiple: forța compresivă a LCS nou format; activitatea ciliară a cililor din epiteliul coroidian și ependimar; pulsațiile plexurilor coroide și ale arterelor din cisternele bazale, gradientul de presiune dintre spațiile lichidiene și sinusurile venoase durale (la nivelul vililor arahnoidieni se creează o presiune negativă, aspiratoare).

b) Circulația transversală a LCS se desfășoară transependimar și transpial, realizând un schimb continuu între spațiile lichidiene și spațiul extracelular al țesutului nervos. Astfel, moleculele de talie mijlocie (sucroza, inulina etc.) trec cu ușurință din spațiile lichidiene în spațiul extracelular cerebral, de unde pot să pătrundă în celulele țesutului cerebral sau să fie eliminate pe cale vasculară. Mișcarea substanțelor în spațiul extracelular cerebral se realizează prin difuziune. Se consideră de altfel că LCS care a traversat ependimul sau *pia mater* este absorbit parțial la nivelul capilarelor din țesutul nervos (15).

Resorbția LCS

Acest proces activ se desfășoară în ritm continuu, în perfect raport de echilibru dinamic cu procesul activ de secreție a LCS. Astfel procesul de resorbție realizează un volum mediu de 0,3 ml LCS/min la adult.

Vilii arahnoidieni (granulațiile arahnoidiene Pacchioni) reprezintă principalul sediu al resorbției LCS. O anumită cantitate de LCS părăsește spațiile lichidiene de-a lungul nervilor optic, olfactiv și auditiv. La nivelul tecilor acestor nervi, expansiunile spațiului subarahnoidian vin în contact cu rețeaua limfatică extracraniană, realizându-se drenarea LCS. De asemenea există posibilitatea de drenare a LCS din teaca nervului auditiv spre spațiul perilimfatic din urechea internă. Menționăm că un drenaj LCS asemănător are loc spre rețeaua limfatică de la nivelul tecilor perineurale ale rădăcinilor nervilor rahidieni.

Factorii care dirijează absorbția LCS sunt:

— diferența de presiune hidrostatică dintre LCS subarahnoidian și sângele venos din sinusurile durale (aproximativ 30 mmH_2O);

— diferența de presiune oncotică dintre sângele circulant venos și LCS (aproximativ 20—30 mm Hg).

Presiunea LCS

Presiunea LCS este cuprinsă la adult, aflat în decubit lateral (în absența factorilor gravitaționali), între 80 și 200 mm apă. În ortostatism, datorită acțiunii gravitației, presiunea LCS crește în spațiul subarahnoidian lombar cu cca 400 mm apă, în timp ce presiunea cisternală ajunge la valori negative (—40 până la —80 mm H_2O). Odată cu revenirea la poziția de decubit lateral, presiunea LCS revine prompt la valorile inițial înregistrate.

Presiunea LCS depinde de factori hidrostatici (postura, volumul relativ limitat al masei SNC în spațiul rigid al cutiei craniene și al canalului rahidian) și hidrodinamici, dintre care deosebit de importantă este presiunea venoasă din teritoriul endocranian, care reglează ritmul resorbției LCS prin vilii arahnoidieni.

Compoziția LCS

LCS are o compoziție moleculară complexă, fiind format din substratul lichidian, electroliți, substanțe organice și celule. Marea majoritate a substanțelor din LCS se găsesc și în plasma sanguină. Există și substanțe specifice numai LCS, care își au originea în activitatea metabolică a SNC.

De remarcat că în LCS lipsesc o serie de substanțe existente în plasmă (fibrinogenul, protrombina, pigmenții biliari, majoritatea tipurilor de lipide, hormonii estrogeni și androgeni, insulina, hormonul de creștere etc.). Apariția lor în LCS are o certă semnificație patologică.

Pentru sistematizare, vom prezenta constantele fizico-chimice, componența biochimică și cea celulară a LCS.

Constante fizico-chimice ale LCS

LCS este, în raport cu plasma sanguină, un mediu relativ hiperosmolar. Gradientul de presiune osmotică LCS/plasmă este apreciat la peste 180 mm Hg.

LCS este, în raport cu plasma sanguină, un mediu relativ acid, hipooxigenat și hipercarbonic. Lipsa eritrocitelor și concentrația proteică scăzută imprimă echilibrului acido-bazic trăsături proprii (acidul lactic și bicarbonatul dețin un rol determinant);

— pH-ul LCS (7,307) este mai scăzut decât cel plasmatic, datorită concentrației mai ridicate a CO_2 și a acidului lactic, precum și unei concentrații cu 25% mai scăzute de bicarbonat în raport cu plasma;

— menținerea pH-ului LCS este practic independentă de sistemele-tampon din sânge; variațiile de pH ale LCS sunt adeseori opuse celor din plasmă;

— sistemele-tampon ale LCS sunt mult reduse în raport cu cele plasmatice, limitându-se la sistemul acid carbonic/bicarbonat. Totuși, eficiența acestui unic sistem este sporită datorită intervenției unor factori locali;

— acțiunea anhidrazei carbonice și a pompei de sodiu de la nivelul plexurilor coroide permite o continuă reîmprospătare a bicarbonatului lichidian, la niveluri cantitative strict adecvate presiunii parțiale a bioxidului de carbon din LCS (astfel CO_2 pătrunde foarte ușor în celula plexurală și anhidraza carbonică produce transformarea sa în bicarbonat, eliminat în LCS prin activitatea pompei de sodiu).

Libera comunicare cu spațiul metabolic a țesutului nervos face ca pH-ul lichidian să fie în mare măsură dependent de activitatea metabolică a celulei nervoase, furnizoare a doi metaboliți acizi esențiali — acidul lactic și bioxidul de carbon.

Componența biochimică a LCS

LCS este o soluție extrem de diluată care conține electroliți și non-electroliți într-o concentrație de cca 1%. În general, LCS nu conține molecule de talie foarte mare (limita superioară a greutății moleculare nedepășind 200 000).

Apa constituie 99% din masa LCS.

Substanțele solide, aflate în LCS în stare de soluție adevărată sau coloidală, se găsesc în marea lor majoritate sub forma ionizată. Proveniența acestora este plasma sanguină, prin intermediul lichidului extracelular al SNC. Echilibrarea concentrațiilor substanțelor din LCS se realizează mai rapid în raport cu concentrațiile acestor substanțe în lichidul interstițial al SNC decât cu concentrațiile acestor substanțe din plasma sanguină.

În majoritatea cazurilor, concentrațiile substanțelor din LCS sunt mai scăzute decât cele sanguine. Excepțiile de la această regulă sunt: sodiul, clorul, magneziul, lactatul, acidul ascorbic și folatul. Menționăm în mod special concentrațiile lichidiene superioare celor plasmatice în cazul sodiului (secreție activă la nivelul plexurilor coroide), al clorului (echilibrul Gibbs-Donnan) și al lactatului (originea metabolică la nivelul SNC) (tabelul 1.2).

TABELUL 1.2

CONCENTRAȚIA DIFERITELOR ELEMENTE (ÎN MILIECHIVALENȚI/KG) ÎN PLASMĂ ȘI ÎN LCS LOMBAR
[DUPĂ DAVSON, 1967 (16)]

Elementul	Plasma	LCS
Na	150	147
K	4,63	2,86
Mg	1,61	2,23
Ca	4,70	2,28
Cl	99	113
HCO_3	26,8	23,3
Osmolaritate	289	289
pH	7,397	7,307
pCO_2 (mmHg)	41,1	50,5

Pentru unele substanțe există concentrații variate în LCS prelevat de la niveluri diferite ale spațiilor lichidiene; altele prezintă aceeași concentrație în întreaga masă lichidiană. Diferențele topografice de concentrație se datoresc: unei pătrunderi localizate a unei anumite substanțe (exemplu: apariția acidului homovanilic — metabolit al dopaminei la nivelul encefalului — este produs în secreția coroidiană etc.), unei eliminări localizate a altora (eliminarea mai rapidă a fosfatului mineral de către nevroglia paraventriculară), precum și circulației relativ lente a LCS în spațiul subarahnoidian spinal.

Substanțele minerale formează cea mai mare parte a substanțelor dizolvate din LCS. Concentrațiile lor sunt practic diferite de concentrațiile lor din plasmă, cu excepția ionului de clor care difuzează relativ rapid și uniform (echilibrul Gibbs-Donnan) (vezi tabelul 1.2).

Substanțele organice au anumite caractere particulare, dar se află în cantități mici. Apariția lor în LCS se realizează prin difuziune simplă sau prin mecanisme de transfer activ, cu substrat enzimatic. Dintre substanțele organice amintim ca deosebit de importante (concentrația în LCS): glucoza 0,50 g‰, proteinele totale 0,15—0,50 g‰, acizii grași totali 1—5 mg%, grăsimile neutre 0,40 mg%, ureea 10—40 mg%, lipidele totale 1,25 mg%, creatinina 1,2 mg%.

Componența celulară a LCS

Componența celulară a LCS are o deosebită importanță, deși numărul elementelor este destul de redus comparativ cu sângele. Pe plan biologic, celulele prezente în LCS asigură apărarea imunologică și neimunologică a spațiilor lichidiene și SNC de agresiunile bacteriene și virale. Valorile cantitative și calitative ale acestei componente sunt extrem de utile în practica medicală.

Cantitativ, la adultul sănătos, densitatea celulară nu depășește 5 elemente/mm^3 în LCS lombar, 3/mm^3 în LCS cisternal și 2/mm^3 în LCS ventricular. Orice depășire a cifrei de 10 elemente/mm^3 în LCS lombar este sigur patologică. Singura excepție o constituie nou-născutul, la care numărul de elemente depășește de regulă 10 elemente/mm^3 (putând ajunge chiar și la 30 elemente/mm^3), fără să aibă vreo semnificație patologică.

Calitativ, LCS poate conține o mare varietate de tipuri celulare unele observabile în LCS normal. Există posibilitatea ca LCS să se modifice incidental, ca urmare a unei puncții (suboccipitală, lombară) sau a unei alte manevre efectuate în scop diagnostic (mielografie, cisternografie izotopică, manometrie etc.). O serie de modificări celulare sunt prezente în LCS ca o consecință directă sau indirectă a evoluției unui proces patologic la nivelul SNC și al meningelor.

Există șapte tipuri celulare de bază în LCS, dar varietatea morfologică a celulelor este foarte mare. Uneori se întâlnesc celule a căror încadrare precisă este dificilă.

a) Limfocitele (celulele imunologic competente) sunt reprezentate de limfocitul mic și de tipurile celulare derivate din această celulă sub acțiunea unui stimul antigenic specific. Limfocitele mici provin din sângele periferic, iar sediul apropiat al citogenezei lor îl reprezintă organele limfoide periferice. Originea acestei celule este reprezentată de măduva osoasă și timus pentru limfocitul T, de măduva osoasă pentru limfocitul B. Limfocitul mic reprezintă prin excelență celula caracteristică LCS normal, având o pondere de 65—90%. Aceste limfocite predomină într-o mare varietate de maladii, de obicei de natură inflamatorie: meningite virotice, meningita bacilară, neurolues, scleroza multiplă, arahnoidite, abcese, empiem, parazitoze, insolație etc.

b) Monocitele reprezintă categoria celulară din LCS cu o extremă variație a caracterelor morfologice, legată de participarea acestor celule la procesele biologice: apărarea imunologică, apărarea neimunologică, inflamația, procesele reparatorii posttraumatice și postinflamatorii, îndepărtarea materialului tisular și citologic distrus, necrozat și fără valoare biologică ș.a.m.d. Originea acestor elemente celulare o constituie sistemul fagocitar mononuclear care se află în măduva osoasă. Marea majoritate a fagocitelor mononucleare din LCS provin prin diapedeză din sângele periferic.

Celula mononucleară este caracteristică LCS normal, unde reprezintă 10—35% din totalitatea celulelor. Limita maximă normală este 50%. In mod patologic se poate observa o inversare a raportului normal limfocit/monocit, neînsoțită de alte modificări citologice, ca expresie a unui proces reactiv față de o leziune de altă natură, care evoluează în vecinătatea spațiilor lichidiene (contuzie, ischemie, hematom, tumoare).

Celula mononucleară activată se caracterizează morfologic prin talia mai mare. limite indistincte ale citoplasmei, prezența unor vacuolizări, tendința nucleului de a se plasa excentric, realizând forma clasică de „inel cu pecete"; se diferențiază de macrofag prin lipsa materialului fagocitat.

Macrofagele prezintă o morfologie asemănătoare cu cea a celulei mononucleare activate, având însă o cantitate de material eterogen fagocitat intracitoplasmic.

c) Granulocitele polimorfonucleare sunt prin excelență celule caracteristice sângelui periferic. Prezența lor în afara spațiului circulant are semnificație patologică. Granulocitul neutrofil și eozinofil pot apărea în LCS odată cu minima hemoragie ocazionată de actul puncției. Prezența într-o probă de LCS, altfel normal, a unor granulocite neutrofile sau eozinofile izolate, nu poate fi considerată patologică.

Granulocitul neutrofil nu poate fi considerat o apariție sigur patologică dacă într-un LCS lipsit de eritrocite nu depășește proporția de 1%, iar într-un lichid sanguinolent nu depășește proporția de 1/250—1/500 eritrocite. Poate reprezenta 1% din elementele LCS normal.

Granulocitul eozinofil este o apariție relativ rară în LCS, legată mai ales de evoluția unui proces parazitar sau alergic la nivelul SNC și al meningelor.

Granulocitele bazofile au fost semnalate extrem de rar și cu o prezență efemeră în unele forme de meningoencefalită cronică.

d) Celule aparținând structurilor anatomice care delimitează spațiile lichidiene sunt celule care, chiar dacă există în LCS, sunt rareori semnalate, datorită extremei lor fragilități la prelucrare și dezintegrării lor autolitice la scurt timp după puncția lombară.

e) Celule tumorale. Diagnosticabile după criteriile obișnuite de citodiagnostic tumoral, apariția lor este totdeauna patologică. Reprezintă o prezență rară, chiar în cazurile certe de tumori intracraniene (meduloblastoame). Sunt observate constant numai în rarele cazuri de carcinomatoză a meningelor.

f) Celule ajunse accidental în LCS. Sunt celule care nu aparțin nici LCS, nici structurilor anatomice care delimitează spațiile lichidiene. Aceste elemente celulare aparțin unor țesuturi care sunt străbătute în cursul puncției lombare (celule cutanate, adipocite) sau care aparțin unor țesuturi ce pot fi interesate în actul puncției numai ca urmare a unei erori de tehnică: celule cartilaginoase, celule care aparțin măduvei osoase (eritroblaști, mieloblaști, megacariociți) sau chiar parenchimului nervos (neuroni și elemente gliale). Prezența elementelor aparținând țesutului nervos nu reprezintă o surpriză prea mare dacă LCS a fost prelevat prin puncție ventriculară.

Rolul fiziologic al LCS

Rolul fiziologic sau mai bine-zis rolurile LCS decurg din raporturile sale cu SNC. Aceste roluri sunt multiple: biomecanice, legate de statica și de forma structurilor SNC; biodinamice, care se referă la realizarea homeostaziei și a schimburilor moleculare ale acestuia.

Rolurile biomecanice ale LCS

Rolurile biomecanice ale LCS sunt:

— menținerea, împreună cu structurile meningiene, a formei și a consistenței anatomice speciale a SNC;

— apărarea formațiunilor SNC de efectul nociv al solicitărilor fizice;

— rolul antigravitațional al spațiului lichidian în care se află SNC, ceea ce are drept rezultat o diminuare a efectului nociv al accelerațiilor și al decelerațiilor.

Rolurile biodinamice ale LCS

Rolurile biodinamice ale LCS se referă la capacitatea LCS ca mediu în cadrul schimburilor metabolice. Aceste roluri biodinamice reflectă activitatea metabolică și fiziologică a leptomeningelui, ependimului și a plexurilor coroide.

— Rolul „limfatic“ este rolul aparent pe care îl are LCS de a colecta și elimina surplusul de lichid interstițial din SNC. Desigur că acest rol este perfect superpozabil celui realizat de țesutul nervos în elaborarea LCS.

— Rolul de „canal“ (*sink-action*) al LCS constă în capacitatea de a asigura eliminarea unor substanțe moleculare care constituie metaboliți rezultați din activitatea SNC (aminoacizi, acid lactic, cataboliți ai serotoninei sau ai dopaminei, substanțe farmacodinamice etc.).

— Rolul de menținere a homeostaziei mediului în care se desfășoară activitatea SNC. Desigur că acesta este un rol extrem de important al LCS, practic cu o compoziție asemănătoare cu a lichidului interstițial din țesutul nervos, cu care se află în permanent schimb.

— Rolul de transport al unor molecule cu rol hormonal (TRF, LRF) de la nivelul unde are loc sinteza, în sistemul nervos, către celula efectoare.

În rezumat, LCS normal conține în proporție de cca 2/3 limfocite mici și în proporție de 1/3 monocite (face excepție copilul nou-născut, la care proporția de monocite se poate ridica în mod normal până la 75%), la care se adaugă rare granulocite neutrofile, celule ependimare, coroidiene sau arahnoidiene.

Semnificația patologică o are prezența în LCS a limfocitelor transformate blastic, a plasmocitelor, a unui număr mare de granulocite neutrofile sau eozinofile, a macrofagelor lipofage, leucofage și muriforme, precum și a celulelor tumorale.

Prezența celulelor mononucleare activate sau a eritrocitelor nu are întotdeauna semnificație patologică, ea putând reprezenta o consecință a puncției lombare. Prezența celulelor cutanate, adipocitelor, celulelor cartilaginoase, din măduva osoasă sau din țesutul nervos are totdeauna o semnificație iatrogenă.

Bibliografie

1. *SCHMIDT R. M.* : Der Liquor cerebrospinalis (Untersüchunger und Diagnostik), Edit. Volk und Gesundheit, Berlin, 1968.
2. *QUINCKE H.* : Die Lumbalpunktion des Hydrocephalus, Berl. klin. Wschr., 1891; 28: 929–965.
3. *OBREGIA A. L.* : La rachi-centèse sous-occipitale. *Bull. Soc. Biol.*, 1908; 27: 31–38.
4. *ANTON G.*, von *BRAMAN F. G.*: Behandlung der angeborenen und erworbenen Gehirnkrankheiten mit Hilfe des Balkenstiches. Edit. S. Karger, Berlin, 1913.
5. *SICARD J. A.*, *WIDAL F.*, *RAVAUT G.* : Cytologie du liquide céphalo-rachidien au cours de quelques processus méningés chroniques, *Gaz. hebd. méd. (Paris)*, 1901; 7: 77–84.
6. *NISSL F.* : Die Bedeutung der Lumbalpunktion für die Psychiatrie, *Zbl. Nervenhk.*, 1904; 27: 225–229.
7. *NONNE M.*, *APPELT F.* : Über fraktionierte Eiweissausfallungen in der Spinalflussigkeit von Gesunden, Luetikern, funktionell- und organisch Nervenkranken und über ihre Verwertung zur Differentialdiagnose der Dementia paralytica, Tabes dorsalis, tertiaren und abgelaufenen Syphilis, *Arch. Neurol. Psychiatr.*, 1908; 43: 433–442.
8. *PANDY K.* : Über eine neue Eiweissprobe der Cerebrospinalflussigkeit, *Neurol. Zbl.*, 1910; 28: 915–919.
9. *DANDY W. E.*, *BLACKFAN K. D.* : Internal hydrocephalus. An experimental, clinical and pathological study, *Amer. J. Dis. Child.*, 1914; 8: 406–482.
10. *WEED L. H.* : The pathways of escape from the subarachnoid spaces with particular reference to the arachnoid villi, *J. med. Res.*, 1914; 31: 51–91.
11. *KEY E. A. H.*, *RETZIUS G.* : Studien in der Anatomie des Nervensystemes und des Bindegewebes. Edit. Samson & Wallin, Stockholm, 1875.
12. *CUSHING H.*, *WEED L. H.*, *WEGEFARTH P.* : Studies on the cerebrospinal fluid and its pathway. II. The theories of drainage of cerebrospinal fluid with an analysis of the methods of investigation. The third circulation and its channels. The Cameron Prize lectures. Oxford Univ. Press., 1925.
13. *SWEET W. H.*, *SELVERSTONE B*,, *SOLLOWAY S.*, *STETTEN D.* : Studies of formation, flow and absorption of cerebrospinal fluid. II. Studies with heavy water in the normal man. American College of Surgeons Surgical Forum. W, B. Saunders, Philadelphia, 1950, 376–381.
14. *DANDY W. E.*, *BLACKFAN K. D.* : An experimental and clinical study of internal hydrocephaly, *J.A.M.A.*, 1913; 61: 2 216–2 217.
15. *SUAREZ-PANEDA J. R.*, *HERRERO-MATEO L. M.*, *GONZALES-MALDONADO R.*, *AGUILERA-VARGAS M. I.* : The cerebro-spinal fluid as a third circulation, *Phronesis*, 1977; 30: 564–577.
16. *DAVSON H.* : Physiology of the cerebrospinal fluid. J. and A. Churchill Ltd., Londra, 1967.

Hipertensiunea intracraniană

Definiție, încadrare

Hipertensiunea intracraniană (HIC) este un complex simptomatic care apare ca urmare a creșterii volumului conținutului intracranian peste limitele de toleranță ale cutiei craniene.

HIC reprezintă un *dezechilibru anatomofiziologic* între conținutul intracranian și conținător (cutia craniană), dezechilibru evidențiat prin multiple semne clinice și date paraclinice, ceea ce formează un tablou unitar. HIC apare în general în procese expansive intracraniene, în principal tumori cerebrale, precum și în cursul evoluției aproape a tuturor afecțiunilor extra- sau intracraniene care produc o creștere a volumului encefalului (sindromul pseudotumoral cerebral; HIC benignă). Există și posibilitatea de apariție a HIC în cazul *craniostenozelor,* când se produce un dezechilibru major între dezvoltarea encefalului și cutia craniană rămasă practic cu suturile închise.

Particularitățile de structură și dinamică ale conținutului și conținătorului sunt determinante în producerea HIC. *Conținătorul* este reprezentat de neurocraniu și *dura mater*, cu posibilitățile de compensare fiziologice existente numai la copil, la care fontanelele se închid până la vârsta de doi ani, iar suturile, mult mai târziu (sutura coronară la 15—20 de ani, sutura sagitală la 20—25 de ani, cea lambdoidă la 30—40 de ani). *Conținutul* intracranian este format din trei elemente: parenchim cerebral (elementul principal), LCS (140 ml la adult), conținut sanguin, care se condiționează reciproc, fiziologic. *Echilibrul dintre aceste trei componente intracraniene*, pe de o parte, și dintre acestea și conținător pe de altă parte, condiționează presiunea intracraniană a cărei valoare medie la adult este în clinostatism de 80—150 mm H_2O. Modificarea de volum a unuia din aceste trei elemente va duce, din cauza raportului conținut/conținător, la un efect opus, egal, din partea celorlalte componente, fenomen descris de Monro (1783) (1) și Kellie (1824) (2). În condiții patologice ia naștere un cerc vicios, prin ruperea acestui echilibru intracranian, a cărui urmare este sindromul de HIC (3).

Patogenie

Mecanismele producerii și dezvoltării sindromului de HIC au fost explicate prin intervenția a *patru factori* ce pot acționa separat sau simultan, și anume:

Volumul procesului expansiv intracranian

Volumul procesului expansiv intracranian acționează pe de o parte prin compresia și deplasarea substanței cerebrale iar pe de altă parte, prin reducerea treptată a capacității de compensare a cutiei craniene (fig. 2.1). Rezultă că volumul procesului expansiv este determinant în producerea HIC, dar momentul apariției acestui sindrom depinde de o serie de *particularități* ca: situarea procesului expansiv (la cele superficiale, HIC apare mai târziu decât la cele profunde), evoluția procesului expansiv (cele cu evoluție rapidă produc HIC cu manifestări clinice grave), localizarea procesului expansiv pe căile circulației LCS și venoase (blocajul LCS ca și staza venoasă duc la apariția rapidă a unei HIC intense).

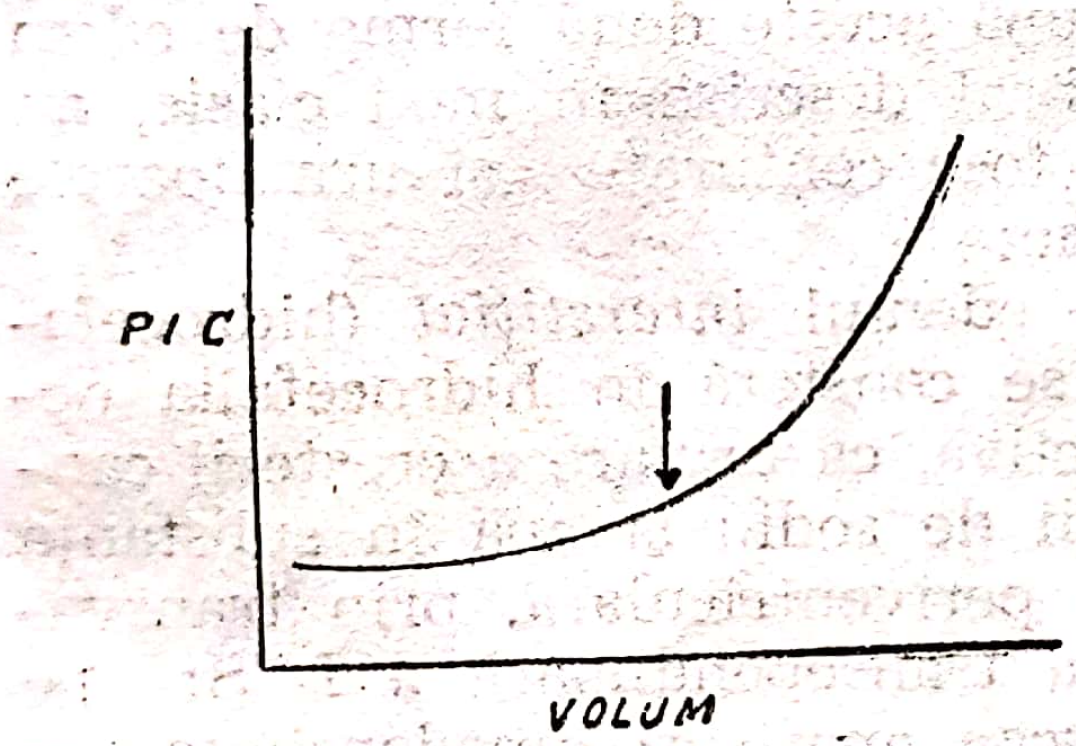

Fig. 2.1 — Relația volum/presiune intracraniană. Săgeata arată momentul de decompensare cu creșterea rapidă a presiunii intracraniene.

Tulburările în circulația lichidiană

Tulburările în circulația lichidiană apar cel mai des din cauza obstrucției parțiale sau totale a căilor de scurgere a LCS. Drept urmare, se produce o distensie ventriculară (hidrocefalie obstructivă) fie prin blocajul căilor ventriculare, fie prin blocajul extraventricular, care generează condițiile mecanice necesare pentru creșterea tensiunii intracraniene. Ceilalți factori incriminați în apariția de tulburări în circulația lichidiană, cum sunt hiperproducția de LCS (papilom de plex coroid) și insuficienta resorbție de LCS cu producerea unui blocaj cisternal (infecții meningocerebrale, hemoragii meningiene repetate) au o importanță minoră în instalarea sindromului de HIC.

Modificările patului vascular cerebral

Modificările patului vascular cerebral pot fi produse de hipertensiunea arterială sistemică; aceasta poate provoca în cursul paroxismelor tensionale turgescență cerebrală prin vasodilatație pasivă arteriolocapilară; hipercapnia, care indiferent de originea ei, provoacă o intensă vasodilatație cerebrală activă; obstrucțiile venoase profunde, care determină stază și vasolidatație pasivă. Factorii vasculari în general sunt responsabili de crearea și întreținerea cercului vicios ce accentuează progresiv HIC.

Edemul cerebral

Edemul cerebral reprezintă în accepțiunea modernă o acumulare de lichid anormală la nivelul parenchimului cerebral, însoțită de o creștere în volum a acestuia. Este considerat o reacție universală, nespecifică a creierului la acțiunea unor factori diverși. În edemul cerebral nu se produce o creștere a cantității de lichid extracelular ca în celelalte organe, ci are loc o umflare și apoi o distrugere a celulei nevrogliale. Rolul de spațiu extracelular în sistemul nervos este reprezentat de celula glială. Aceste date constituie progresul esențial realizat în explicarea edemului cerebral.

În funcție de mecanismele patogenice admise, s-au făcut diferite clasificări ale tipurilor de edem cerebral. Astfel Klatzo (1967) (4) descrie:

— edemul cerebral *vasogen* (tumoral, inflamator, stadiile tardive ale ischemiei cerebrale) care are drept factor patogenic principal modificarea permeabilității peretelui vascular, deci afectarea barierei hematoencefalice; acest edem se datorează creșterii permeabilității capilarelor cerebrale ca urmare a modificărilor survenite la nivelul celulelor endoteliale, ceea ce duce la ruperea barierei hematoencefalice și la pătrunderea apei, proteinelor și a sodiului în spațiul extracelular, mai ales la nivelul substanței albe (densitate mică a capilarelor, cu flux redus);

— edemul cerebral *citotoxic* (anoxic, asfixic, hipercapnic, din intoxicații, sindromul Reye, stadiile precoce ale ischemiei cerebrale) în care factorul patogenic important este reprezentat de afectarea structuralității parenchimului cerebral, adică a neuronilor și a țesutului glial; hipoxia și hipercapnia produc o rapidă creștere a PIC (fig. 2.2); în această situație are loc îmbibarea elementelor celulare cu apă, ceea ce duce la micșorarea spațiului extracelular; acest tip de edem se datorează tulburărilor metabolismului celular, și anume insuficiența pompei Na—K permite Na și ulterior apei să se acumuleze intracelular; acest tip de edem se dezvoltă rapid, dar tot atât de rapid poate fi făcut să cedeze.

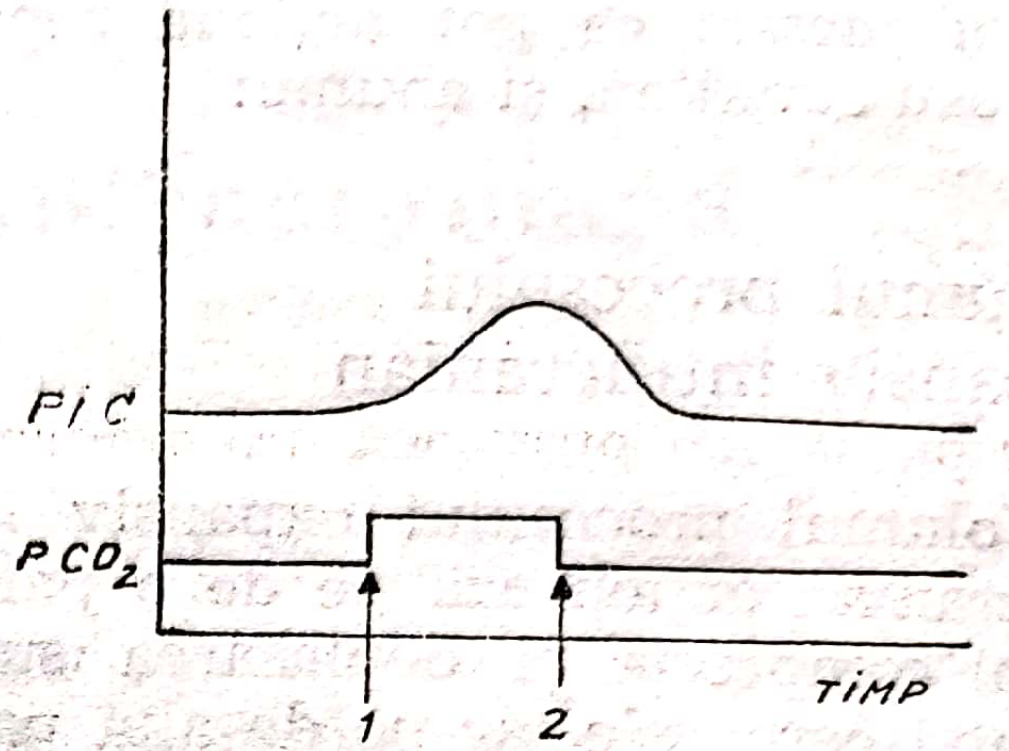

Fig. 2.2 — Creșterea concentrației arteriale a bioxidului de carbon, cauza evidentă de creștere a presiunii intracraniene.

După aceste două forme de edem cerebral descrise în mod clasic, au mai fost conturate și următoarele forme:

— edemul *interstițial* (hidrocefalic) se constată în hidrocefalia obstructivă, ca urmare a creșterii cantității de sodiu și apă în substanța albă periventriculară, prin transvazarea transependimară a LCS; pe *CT-scan* apare ca hipodensitate periventriculară („periventricular lucency") (5);

— edemul *hidrostatic* se constată în hipertensiunea arterială severă, prin creșterea presiunii intravasculare din capilarele cerebrale, ceea ce duce la extravazarea conținutului hidric în spațiul extracelular; în această situație, endoteliul capilar nu este lezat specific, iar edemul este preponderent hidric, fără proteine, practic un ultrafiltrat plasmatic (6);

— edemul *hipoosmotic* se constată în intoxicația cu apă (hiperhidratare) sau în sindromul de insuficiență a ADH, ceea ce duce la extravazarea apei în spațiul extracelular datorită unui gradient osmotic crescut intravascular, cu o barieră hematoencefalică intactă; acest tip de edem este difuz (7).

Edemul peritumoral apare frecvent în cazul tumorilor cerebrale maligne (glioblastoame) şi mult mai rar în cele benigne (meningioame), datorită modificărilor pereţilor capilarelor din jurul tumorii. În afară de etiologia tumorală, numeroase alte afecţiuni pot determina, în raport cu intensitatea edemului cerebral pe care îl provoacă, un sindrom de HIC. Insistăm asupra proprietăţii creierului sugarului şi al copilului de a reacţiona prin edem cerebral la diferite afecţiuni (tumorale, hipoxice, toxice, inflamatorii, traumatice, alergice, metabolice) datorită modificării bateriei hematoencefalice.

Edemul traumatic are multiple componente, prezentând atât fenomene de producere vasogene, care domină în prima fază, cât şi citotoxice, care domină ulterior.

Tablou clinic

Sindromul de HIC se manifestă prin simptome complexe care, în funcţie de frecvenţa şi de importanţa lor, pot fi principale şi accesorii.

Clasic, s-a considerat sindromul de HIC ca fiind reprezentat prin triada: cefalee, vomă, edem papilar.

Simptome principale

Cefaleea

Cefaleea, simptomul cel mai frecvent, domină constant simptomatologia. Uneori apare ca prim simptom, alteori survine mult mai târziu în cursul evoluţiei HIC. Deseori poate fi singurul simptom de care se plânge pacientul. Intensitatea cefaleei este discretă la început, dar devine deosebit de intensă odată cu creşterea presiunii intracraniene. Ca durată cefaleea poate fi: intermitentă, continuă sau paroxistică. Printre *particularităţile cefaleei* din sindromul de HIC menţionăm accentuarea durerii matinal (din cauza stazei venoase nocturne); agravarea acesteia la tuse, strănut, defecaţie, schimbări bruşte ale poziţiei capului, eforturi fizice; diminuarea ei după vărsături, după administrarea de soluţii hipertone datorită deshidratării parenchimului cerebral; dispariţia ei deseori odată cu instalarea atrofiei optice poststază. În cazul tumorilor de ventricul IV, orice mobilizare a capului produce crize de cefalee intensă. În procesele expansive intracraniene cefaleea este la început localizată, dar odată cu instalarea HIC devine difuză. Cefaleea poate sugera chiar localizarea procesului expansiv. Este totdeauna prezentă în tumorile de fosă craniană posterioară, la început localizată în regiunea occipitală iar mai târziu predominând frontal. Crizele paroxistice influenţate de poziţiile capului pun problema existenţei unor tumori ventriculare. *Patogenia cefaleei* apărută în cadrul sindromului de HIC este încă neclară, neexistând o legătură directă între HIC şi intensitatea cefalalgiei. Cefaleea din HIC nu se instalează ca urmare a creşterii tensiunii intracraniene în sine, ci se datorează tracţiunii, compresiunii şi distorsiunii formaţiunilor intracraniene (vasculare, nervoase) sensibile la durere.

Vărsăturile

Vărsăturile sunt mai puţin constante decât cefaleea şi, în general, mai tardive. Vărsăturile în HIC au anumite *particularităţi:* se manifestă matinal pe stomacul gol, fără efort, spontan, cu sau fără greață, provocate uneori de schimbările de poziție a capului, însoțind exacerbarea matinală a cefaleei. Sunt frecvent întâlnite în tumorile de fosă craniană posterioară, în special în tumorile de ventricul IV. De remarcat că la copii la care cefaleea lipsește datorită disjuncției suturilor, vărsăturile pot crea mari dificultăți de diagnostic, deoarece pot fi atribuite în mod eronat unor afecțiuni gastrointestinale. *Patogenia vărsăturilor:* frecvența și intensitatea lor sunt în strânsă corelație cu creșterea presiunii intracraniene, aceasta având tendința să se accentueze în somn, în funcție de ridicarea presiunii LCS. În tumorile fosei posterioare (în special de ventricul IV), vărsătura este considerată inițial ca un semn de focar fiind produsă prin iritația nervului vag și nu prin HIC.

Edemul papilar

Edemul papilar constituie expresia oftalmoscopică a sindromului de HIC; semnul este deosebit de frecvent în procesele expansive intracraniene. Pe măsura depistării precoce a proceselor expansive intracraniene, frecvența edemului papilar a scăzut simțitor, numărul cazurilor internate cu atrofie optică secundară fiind extrem de mic. Preferăm termenul de edem papilar în locul celui clasic, de stază papilară, pentru că aceasta presupune un anumit mecanism patogenic. Edemul papilar orientează în principal HIC către o etiologie neurochirurgicală.

Măsurarea tensiunii arterei centrale a retinei (TACR) evidențiază o creștere marcată a acesteia în raport cu sindromul de HIC; în momentul instalării edemului, desigur, TACR scade brusc. Aspectul fundului de ochi (FO) poate fi variat, în raport cu fazele evolutive:

— *faza incipientă* (edem papilar incipient) se traduce prin estomparea marginilor superioare și inferioare, mai tardiv a celei temporale, venele apărând sinuoase și dilatate, arterele contractate, discret edem al papilei;

— *faza manifestă* (edem papilar manifest), cu proeminare marcată a papilei, estomparea marginilor și turgescență venoasă;

— *faza floridă* se instalează după o perioadă de timp variabilă în raport cu gradul sindromului de HIC, în care caz marginile papilei apar complet șterse, edemul invadează o mică zonă din retina învecinată, proeminența papilei capătă un aspect evident de ciupercă (care măsurată în dioptrii ajunge până la 6—8 D), venele sunt mult dilatate și sinuoase, arterele sunt spastice și acoperite cu exsudate care în regiunea maculară pot căpăta o dispoziție stelată, hemoragiile apar în formă de flăcări dispuse pe papilă sau peripapilar;

— *faza de atrofie optică secundară,* poststaza, apare prin persistența HIC și se manifestă prin diminuarea proeminenței papilare cu decolorarea acesteia în alb-cenușiu și menținerea unui oarecare grad de estompare a marginilor.

Edemul papilar incipient apare după 8—10 zile de la creșterea presiunii intracraniene (8). Scăderea presiunii intracraniene prin puncție ventriculară poate duce la regresul edemului papilar, dar în mod incomplet și trecător. În cazurile în care cauza ce a determinat edemul papilar a fost îndepărtată, are loc regresiunea treptată a edemului, în 8—10 zile, până la dispariția sa completă în 4—6 săptămâni; mai persistă o neregularitate a conturului discului optic și un oarecare grad de atrofie coroidiană juxtapapilară.

Diagnosticul diferențial

Diagnosticul diferențial al edemului papilar se face cu: pseudonevrita hipermetropică, pseudopapilita congenitală (în care pata Mariotte este nemodificată, lipsesc hemoragiile, există un viciu de refracție, în fine aspectul FO rămâne staționar) și mai ales cu papilita inflamatorie care prezintă încă de la debut o diminuare a acuității vizuale, iar la examenul FO se constată papila hiperemiată, cu marginile șterse, ușor reliefate, exsudate inflamatorii perivasculare, vasele conturate, venele cu stază evidentă. Diagnosticul diferențial cu papilita inflamatorie este uneori dificil numai pe baza examenului de FO.

Patogenia edemului papilar

Patogenia edemului papilar se explică prin creșterea presiunii LCS în spațiile subarahnoidiene, presiune care acționează asupra nervului optic (comprimat în teaca sa durală) și asupra venei centrale a retinei [teoria lui Hayreh, 1964 (9)]. Constatarea edemului papilar impune internarea de urgență a pacientului într-o clinică de specialitate, în vederea investigării prin metode paraclinice neurochirurgicale pentru diagnosticarea cauzei modificărilor FO, deci a HIC.

Simptome accesorii

Tulburările psihice

Tulburările psihice apar de obicei într-o fază relativ avansată a sindromului de HIC, acestea putând domina întreaga simptomatologie. În *faza de debut,* aceste simptome se manifestă prin diminuarea randamentului activității pacientului, care devine treptat indiferent. Se constată scăderea capacității de concentrare a atenției, tulburări de memorie (scăderea posibilității de a dobândi cunoștințe noi) și modificări ale comportamentului. Într-o *fază mai avansată,* toate funcțiile psihice pot fi afectate, astfel încât pot apărea modificări ale stării de conștiență (obnubilare, torpoare, stupoare); tulburări ale funcțiilor intelectuale (atenția dirijată diminuată, tulburări de memorie pentru fapte recente, afectarea proceselor de gândire, judecată, calcul), modificări afective (labilitate afectivă, depresiune, euforie, anxietate); tulburări de activitate (aspontaneitate, apatie) și modificări de comportament și personalitate (iritabilitate, impulsivitate). Pe măsura agravării sindromului de HIC se modifică starea de conștiență până la comă. Se constată că tulburările psihice prezintă o mare variabilitate a intensității ca și a complexității lor, în funcție de variațiile tensiunii intracraniene.

Parezele de nervi oculomotori

Parezele de nervi oculomotori sunt frecvente în sindromul de HIC. Dintre nervii oculomotori, cel mai frecvent este afectat nervul abducens a cărui comprimare este facilitată de lungul său traiect intracranian. Pareza de abducens se traduce clinic prin perioade intermitente sau continue de strabism convergent cu diplopie.

Tulburările vestibulare

Tulburările vestibulare sunt destul de frecvente și se manifestă prin amețeli, tulburări de echilibru, nistagmus, excitabilitate crescută la stimuli calorici și rotatori. Valoarea lor de test în HIC este limitată de faptul că apar destul de des ca o manifestare dependentă de localizarea procesului expansiv.

Semnele de iritaţie meningiană

Semnele de iritaţie meningiană sunt o consecinţă a suferinţei formaţiunilor intracraniene în urma creşterii tensiunii în cutia craniană. Se descriu mai frecvent: redoarea cefei, semnul Kernig sau Brudzinski, care uneori pot fi deosebit de evidente în tabloul de HIC.

Crizele comiţiale

Crizele comiţiale sunt mult discutate, fiind greu de apreciat dacă reprezintă urmarea unei suferinţe cerebrale generale sau a unei suferinţe locale, determinată de o leziune cerebrală. Totuşi la copilul mic, crizele convulsive pot fi primul şi chiar cel mai important semn al sindromului de HIC. Uneori crizele epileptice sunt precedate de paroxisme de cefalee.

Tulburările vegetative

Tulburările vegetative cele mai importante sunt modificările ritmului cardiac. În tumorile de fosă craniană posterioară cu hipertensiune mare se întâlneşte de obicei bradicardia. Aritmia de origine centrală are semnificaţia unei suferinţe cerebrale deosebit de grave (afectarea trunchiului cerebral). De asemenea, modificările ritmului respirator au semnificaţia unor semne de maximă gravitate în sindromul de HIC. Se mai pot constata creşteri ale tensiunii arteriale, modificări vasomotorii (bufeuri de congestie facială ce coincid cu exacerbarea cefaleei, alternând cu paloare accentuată), tulburări sudorale, dereglări termice, salivaţie accentuată. Aceste simptome sunt urmarea suferinţei centrilor vegetativi hipotalamici şi ai trunchiului cerebral, provocată de presiunea intracraniană crescută (10).

Tulburările endocrine

Tulburările endocrine pot fi destul de variate: obezitate, pubertate precoce, amenoree etc. Prin distensia ventriculului III în cursul sindromului de HIC, se produce o suferinţă a regiunii hipotalamohipofizare, generând astfel sindromul adipozogenital, acromegalia, diabetul insipid etc.

La copilul mic se constată anumite semne fizice, caracteristice sindromului de HIC: mărirea treptată a volumului capului, apariţia unor reţele venoase subcutanocraniene dilatate, lărgirea fontanelelor în tensiune, pronunţarea disjuncţiei suturilor. Totodată amintim zgomotul descris de Macewen (1885) [citat după Koos şi Miller, 1971 (11)]: la percuţia craniului se percepe un „zgomot de oală spartă" deosebit de caracteristic.

Examene paraclinice

Investigaţiile paraclinice aduc informaţii utile pentru precizarea diagnosticului de HIC. În ordinea complexităţii, aceste examene sunt: electroencefalografia, radiografia craniană simplă, *CT-scan*, angiografia cerebrală, RMN. Această inserare reflectă tocmai planul de investigaţie neurochirurgicală a pacienţilor cu sindrom de HIC.

Electroencefalografia

În sindromul de HIC, EEG este în majoritatea cazurilor modificată, evidenţiind tocmai existenţa elementelor de suferinţă cerebrală datorată creşterii presiunii intracraniene. De asemenea EEG poate arăta lateralitatea suferinței unei emisfere sau un focar lezional, fără să furnizeze însă informații certe în HIC.

Radiografia craniană simplă

HIC determină unele modificări osoase caracteristice, care pot fi relevate de examenul radiologic: impresiuni digitate, dehiscența suturilor craniene, modificările șeii turcești (fig. 2.3). Toate aceste modificări radiografice sunt constatate mai alles la copil, la care se dezvoltă lent un proces expansiv. Actualmente, asemenea modificări sunt mult mai rar întâlnite în patologia neurochirurgicală, ele semnificând un diagnostic tardiv.

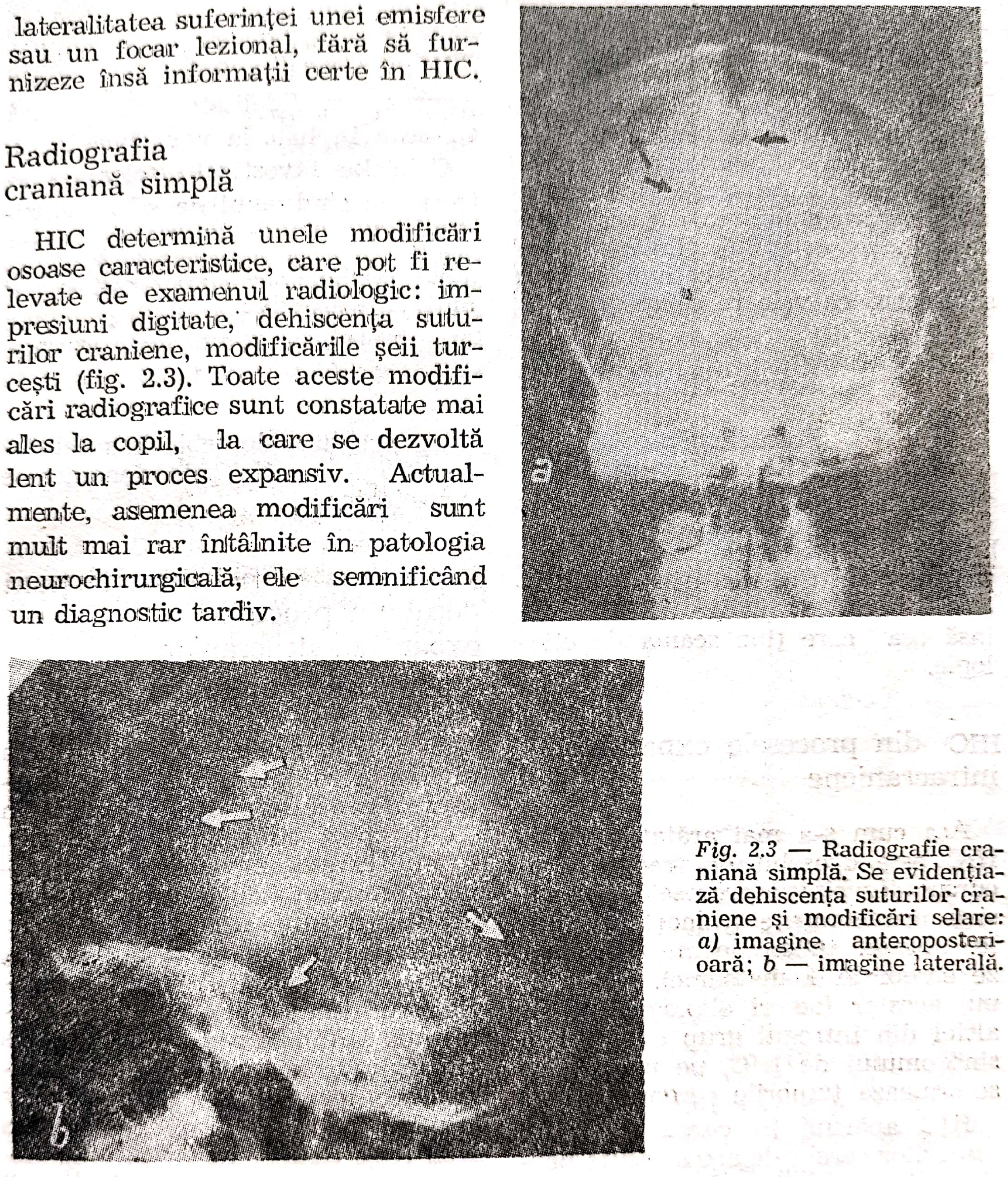

Fig. 2.3 — Radiografie craniană simplă. Se evidențiază dehiscența suturilor craniene și modificări selare: *a)* imagine anteroposterioară; *b* — imagine laterală.

CT-scan

Investigație cu valoare informativă majoră în patologia neurologică și neurochirurgicală, cu minimum de nocivitate, *CT-scan* relevă procesul expansiv intracranian prin furnizarea unei serii de date în sprijinul diagnosticului complet: situația anatomică a procesului expansiv, modificările formei ventriculilor, deplasarea structurilor liniei mediane, structura, diametrul și chiar posibila natură anatomopatologică a leziunii. Avantajul acestei investigații constă în posibilitatea repetării examenului fără sau cu substanță de contrast iodată, în cazul formațiunilor hipercaptante.

Rezonanța magnetică nucleară (RMN)

Rezonanța magnetică nucleară (RMN) constituie o investigație de prim ordin a HIC, total neinvazivă, care furnizează multiple informații utile pentru stabilirea cât mai precisă a diagnosticului. RMN se realizează în multiple secțiuni și este superioară ca valoare comparativ cu celelalte investigații imagistice ale SNC, mai ales în procesele expansive intracraniene. De altfel RMN urmează ca fidelitate diagnostică *CT-scan* în bateria neuroimagistică.

Celelalte investigații folosite în trecut în sindromul de HIC (ventriculografia, scintigrafia cerebrală, angiografia cerebrală) sunt depășite și mult mai invazive.

Forme clinice

Formele clinice ale sindromului de HIC au fost diferit încadrate de diverși autori, în funcție de teren, evoluție (lent progresivă, brutală, oscilantă), intensitatea simptomelor etc. Cea mai uzitată clasificare a formelor clinice de HIC este însă cea care ține seama de etiologie.

HIC din procesele expansive intracraniene

Așa cum s-a mai arătat, apariția HIC este deosebit de frecventă în cursul dezvoltării proceselor expansive intracraniene (tumori cerebrale, abcese, tuberculoame, parazitoze cerebrale, hematoame). Din grupul acestor factori etiologici, ca de altfel din întregul grup etiologic al sindromului de HIC, pe primul loc se situează tumorile cerebrale.

HIC apărută în cursul evoluției tumorilor cerebrale are anumite particularități. În general tumorile subtentoriale generează un sindrom de HIC mult mai precoce decât tumorile supratentoriale, mai ales la copii (12). În cadrul tumorilor subtentoriale, sindromul de HIC este mult mai intens la cele dezvoltate la nivelul emisferei cerebeloase (întotdeauna dau edem papilar), față de cele din vecinătatea ventriculului IV, regiune deosebit de sensibilă, ce atrage atenția prin fenomenele neurologice.

HIC datorată unei alte afecțiuni decât un proces expansiv intracranian (HIC pseudotumorală)

În trecut, sindromul de HIC era în mod absolut sinonim cu existența unui proces expansiv intracranian — în speță cu tumorile cerebrale. Primul care a demonstrat că tensiunea intracraniană poate crește în absența unui proces înlocuitor de spațiu intracranian a fost Quincke (1897) (13). După el numeroși autori au descris diferite forme clinice de HIC apărute fără un proces expansiv intracranian, forme denumite cu termeni ca: *pseudotumor cerebri* (14, 15), formă benignă a HIC (16), HIC benignă (17, 18). Arseni și Constantinescu (1972) (19) insistă asupra termenului de HIC pseudotumorală, acesta reprezentând cel mai bine adevăratul tablou clinic de suferință cerebrală, produs în absența unui proces expansiv și excluzând totodată noțiunea de benignitate, complet inadecvată.

Sindromul de HIC pseudotumorală este caracterizat prin creșterea presiunii intracraniene în condițiile în care examenele paraclinice neurochirurgicale, în special cele radiologice, nu evidențiază un proces expansiv intracranian (20). În *procesul patogenic* al HIC pseudotumorale se înlănțuiesc în mod inegal, în funcție de etiologie, trei factori: modificările patului vascular cerebral, perturbările apărute în circuitul LCS (formare, circulație, resorbție) și tulburările metabolice encefalice cu afectarea spațiului interstițial. Indiferent de caracterul predominant al unuia din cei trei factori (vascular, lichidian, parenchimatos), se ajunge la producerea de edem cerebral. Rolul edemului cerebral, fără o cauză expansivă intracraniană este deosebit de evident în HIC pseudotumorală (16).

În etiologia HIC pseudotumorală există numeroase cauze posibile (5): craniocerebrale (meningoencefalite, traumatisme, tromboze etc.), generale (infecții, intoxicații, tulburări metabolice etc.) sau ale diferitelor sisteme și organe (hemopatii, endocrinopatii, cardiopatii etc.).

Evoluție și complicații

În faza inițială de instalare a sindromului de HIC, *faza compensată*, mărirea de volum a conținutului neurocraniului poate fi atenuată printr-o acțiune hemodinamică (evacuarea rezervelor venoase intracraniene). Această fază durează diferit, în funcție de evoluția procesului expansiv. Cea de a doua fază a sindromului de HIC este caracterizată prin depășirea capacității de compensare, trecându-se treptat în *faza decompensată.*

Datorită cercului vicios creat (proces expansiv intracranian — presiune asupra vaselor cerebrale — ischemie cerebrală — anoxie — modificări de permeabilitate — edem cerebral — creșterea volumului masei cerebrale etc.) pot apărea *complicații circulatorii și mecanice.*

Complicațiile circulatorii

Complicațiile circulatorii sunt de natură ischemică, consecință a creșterii presiunii intracraniene ce devine superioară presiunii din vasele cerebrale. Efectele asupra debitului sanguin cerebral apar când presiunea intracraniană depășește 450 mm H_2O. Presiunea arterială sistemică se mărește și menține un debit circulator apropiat de cel funcțional, conform fenomenului descris de Cushing (1902) (21) (fig. 2.4).



Fig. 2.4 — Fenomenul Cushing — creșterea presiunii intracraniene duce la creșterea presiunii arteriale și la bradicardie: *1* — curba de creștere a presiunii arteriale; *2* — bradicardia; *3* — creșterea presiunii intracraniene.

Odată cu depășirea acestui mecanism compensator apar fenomene de ischemie cerebrală, care sunt o complicație a sindromului de HIC, dar care participă în continuare la fiziopatologia cercului vicios al HIC decompensate.

Complicaţiile mecanice

Complicaţiile mecanice sunt reprezentate prin sindroamele de angajare denumite conurile de presiune sau herniile cerebrale. Acestea rezultă din presiunea ridicată, neuniform exercitată asupra parenchimului cerebral, de către un proces expansiv intracranian, în condiţiile unui conţinător craniodural inextensibil. Procesul expansiv împreună cu edemul cerebral produc mărirea volumului parenchimului cerebral, se creează o presiune intracraniană crescută, în condiţii în care substanţa cerebrală utilizează orice spaţiu dural (spaţiul creat de fanta Bichat, marginea inferioară a coasei creierului) sau osos (gaura occipitală), pentru a expansiona. Segmentele herniate într-o zonă ocupată de alte formaţiuni nervoase dezvoltă asupra acestora conuri de presiune, cu repercusiuni deosebit de grave.

În *prima fază* a sindromului de HIC (faza compensată), creşterea presiunii datorată unui proces expansiv nu determină tulburări deosebite, pentru că există spaţii de rezervă (spaţiile subarahnoidiene, cisterne, ventriculi) suficiente pentru compensare. De altfel are loc şi o accentuare compensatorie a resorbţiei LCS.

În *faza a doua,* odată cu creşterea presiunii intracraniene, spaţiile de rezervă ale unei emisfere nu sunt suficiente. Se apelează la spaţiile de rezervă ale emisferei vecine, ceea ce produce deplasări laterale pe sub coasă.

În *faza a treia,* spaţiul supratentorial sau subtentorial nefiind suficient pentru presiunea dezvoltată de procesul expansiv, se produc angajările cerebrale prin orificiile durale şi osoase naturale. Aceste aspecte întâlnite în cursul evoluţiei unei tumori cerebrale, sunt valabile în cazul tuturor proceselor expansive intracraniene. Când procesul expansiv se dezvoltă lent, deci tensiunea intracraniană se instalează treptat, posibilităţile de compensare sunt mai bune şi producerea conurilor de presiune este mai rară.

Apariţia herniilor cerebrale

Apariţia herniilor cerebrale are la bază ruperea echilibrului tensional intracranian precar, substanţa cerebrală expansionând în spaţiile cu minimă rezistenţă, în urma unei manevre medicale (puncţie lombară), a unor eforturi fizice sau spontan. Tabloul clinic al herniilor cerebrale este dominat de fenomene intense de HIC, alături de cele de suferinţă a formaţiunilor nervoase şi vegetative ale liniei mediane a SNC. Persistenţa şi agravarea acestor fenomene clinice duc irevocabil spre exitus.

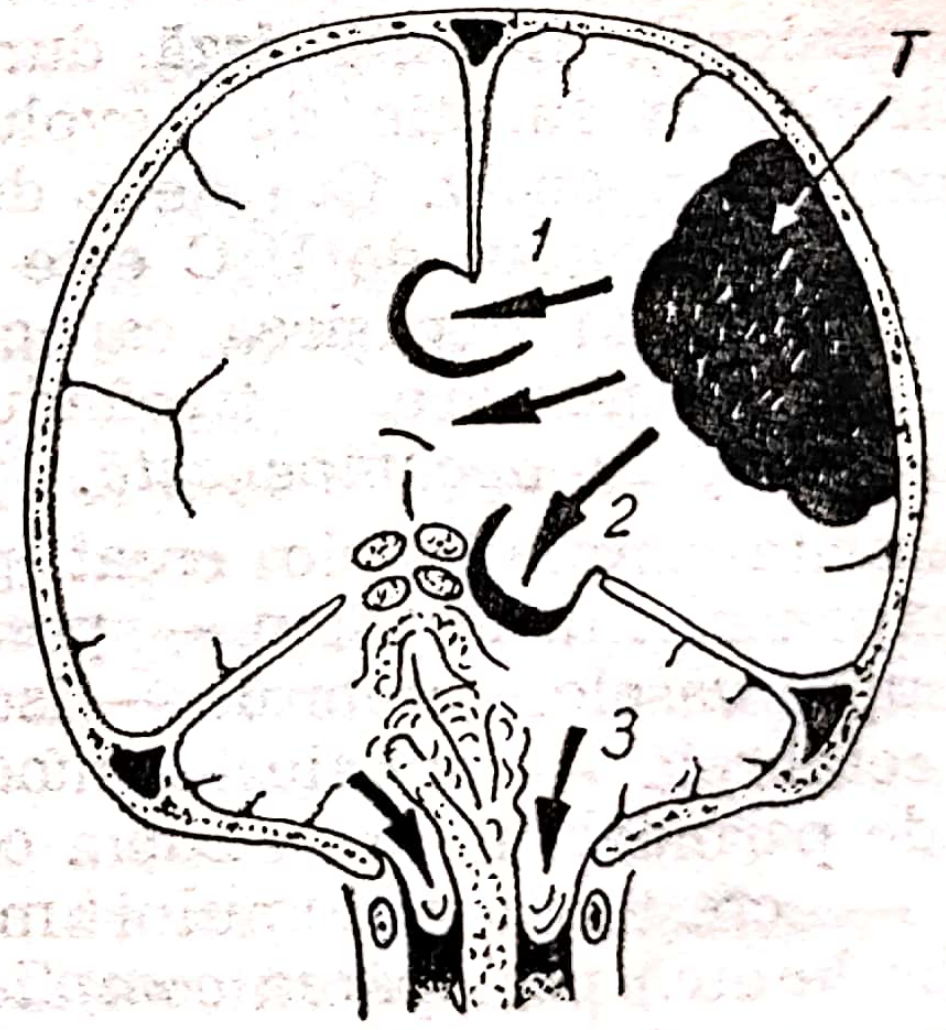

Fig. 2.5 — Proces expansiv intracranian supratentorial *(T)* cu producerea de: *1* — hernie a circumvoluţiei pericaloase; *2* — hernia uncusului hipocampic; *3* — hernie de amigdale cerebeloase.

Din punct de vedere anatomic, herniile cerebrale pot fi: supratentoriale şi subtentoriale. Grupa herniilor supratentoriale cuprinde: herniile temporale, herniile porţiunii posterioare a lobului orbitar, hernia circumvoluţiunii pericaloase, hernia spleniusului corpului calos (fig. 2.5).

Grupa herniilor subtentoriale cuprinde herniile amigdalelor cerebeloase, hernia de culmen cerebelos și hernia transtentorială a trunchiului cerebral (fig. 2.6).

a) Herniile supratentoriale. Din grupa acestora, incidența cea mai mare o prezintă hernia temporală.

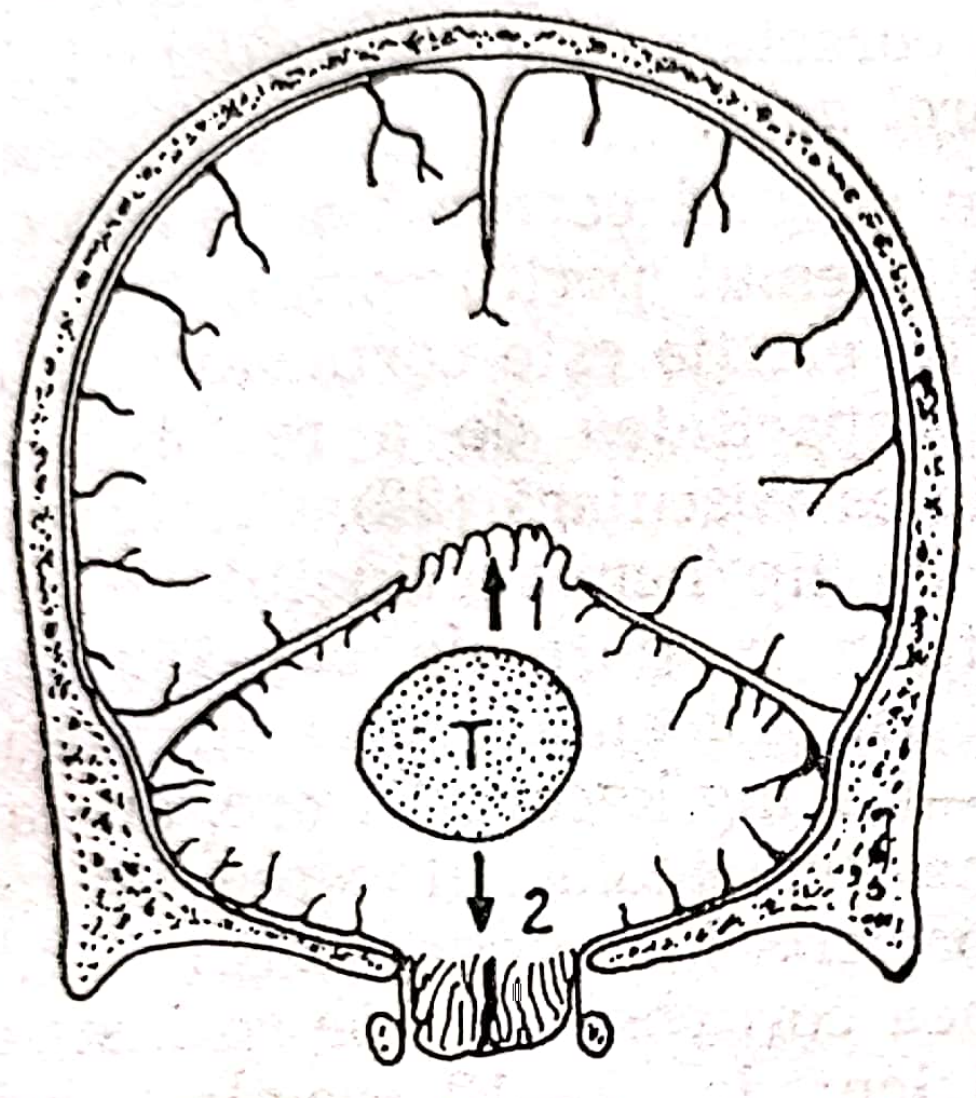

Fig. 2.6 — Proces expansiv intracranian subtentorial *(T)* cu producerea de: *1* — hernie de culmen cerebelos; *2* — hernie de amigdale cerebeloase.

Hernia temporală se produce prin angajarea uncusului hipocampic la nivelul marginii libere a cortului cerebelului (fanta Bichat).

Anatomic are loc insinuarea conului de presiune temporal (porțiunea inferomedială a lobului) înăuntru și în jos, între marginea liberă a tentoriului și trunchiul cerebral.

Simptomatologia herniei temporale apare prin compresiunea pedunculilor cerebrali și a punții, precum și prin tulburările circulatorii și lichidiene (obstrucția apeductului Sylvius). Simptomele clinice sunt: accentuarea fenomenelor clinice ale sindromului de HIC (cefalee, vomă); redoarea nedureroasă a cefei (ceea ce indică lezarea trunchiului cerebral), uneori cu rotația capului de partea angajării, paralizia homolaterală a perechii III; apariția unui deficit motor predominant crural, ipsilateral procesului expansiv; accentuarea deficitului motor din partea opusă procesului expansiv sau chiar existența unui sindrom piramidal bilateral, predominant controlateral tumorii; *grasping*-reflex bilateral; crize de rigiditate prin decerebrare; tulburări ale funcțiilor vitale (polipnee sau respirație Cheyne-Stockes, tahicardie, sughiț, tulburări de deglutiție, modificări tensionale); tulburări psihice cu afectarea stării de conștiență, de la obnubilare și stupoare până la comă.

b) Herniile subtentoriale. Din grupul acestora incidența maximă o prezintă hernia amigdalelor cerebeloase.

Hernia amigdalelor cerebeloase cu angajare în gaura occipitală este foarte frecventă în sindromul de HIC. Amigdalele cerebeloase constituie punctul cel mai decliv al elementelor fosei cerebrale posterioare. Forma lor de con favorizează angajarea între bulb (anterior) și regiunea atlantooccipitală (posterior), formată din occiput, membrana atlantooccipitală, atlas.

Simptomatologia angajării amigdalelor cerebeloase se datorește compresiunii centrilor nervoși și a nervilor cranieni din bulb, perturbărilor circulatorii sanguine, precum și tulburărilor în scurgerea LCS. Simptomele clinice sunt: accentuarea fenomenelor de HIC (cefalee, vărsături); vărsături deosebit de frecvente, consecutiv compresiunii centrului bulbar; redoare a cefei, care poate fi dureroasă sau nedureroasă (cea dureroasă este în raport cu distensia cortului cerebelului); atitudini speciale ale capului — imobilitate, laterocolis, flexie, hiperextensie; opistotonus; semne de suferință bulbară — tulburări cardiorespiratorii, de deglutiție, de fonație, semne piramidale bilateral, crize de rigiditate prin decerebrare; afectarea stării de conștiență până la comă.

Tratament

Sindromul de HIC constituie una din urgențele medicochirurgicale. Tratamentul său are două obiective:

— combaterea fenomenelor de HIC cât mai precoce, pentru a preveni complicațiile mecanice (herniile cerebrale);

— rezolvarea rapidă a etiologiei HIC, întrerupându-se cercul vicios patogenic.

În cazurile de HIC decompensate, primele măsuri, *nespecifice*, țintesc controlul permeabilității căilor aeriene superioare, aspirarea secrețiilor și asistarea mecanică a respirației. Se recomandă ca bolnavul să fie poziționat în decubit lateral, cu capul mai jos decât trunchiul, cu aplicarea unei sonde de aspirație gastrică, a cateterelor endovenoase și, desigur, a unui cateter urinar. Se monitorizează funcțiile vitale; starea de conștiență, reflexele trunchiului cerebral și, mai ales, aspectul pupilei. Cu aceste măsuri se compensează în mică măsură complicațiile mecanice și vasculare, produse de sindromul de HIC.

Măsurile specifice vizează etiologia sindromului de HIC — sancțiunea neurochirurgicală constând în extirparea proceselor înlocuitoare de spațiu intracraniene (tumori cerebrale, abcese, chisturi hidatice, hematoame etc.). Tot în tratamentul HIC trebuie incluse: procedeele de drenaj al LCS, pentru rezolvarea hidrocefaliilor obstructive și craniectomiile, obligatorii în cazul craniostenozelor.

În cazul HIC pseudotumorale, măsurile specifice se adresează selectiv elementului etiologic, ca de exemplu: combaterea hipercapniei sau a altor tulburări metabolice sau hidroelectrolitice, antibioterapia, în cazul meningoencefalitei sau al altor procese infecțioase; tratamentul edemului cerebral în afecțiunile alergice și generale, mai ales ale copilului; craniectomie, în cazul craniostenozelor; extirparea proceselor înlocuitoare de spațiu; drenarea chirurgicală a hidrocefaliilor.

Un rol important în tratamentul HIC, indiferent de mecanismul său, îl are corectarea rapidă a *edemului cerebral acut.*

În edemul cerebral acut *vasogenic* (tip edemul peritumoral), tratamentul de elecție este corticoterapia care are capacitatea de a restabili integritatea vasculară (22). Corticosteroizii, de tip hemisuccinatul de hidrocortizon în doză de 50—150 mg/24 ore sau Dexametazona în doză de 0,2—0,4 mg/kgcorp/24 ore, au ca acțiune principală refacerea integrității barierei hematoencefalice (23). Acțiunea corticosteroizilor se instalează mai lent, la 12—18 ore de la administrare, dar prezintă avantajul că pot fi administrați în cure prelungite, fără pericol de *rebound* al sindromului de HIC (15).

În edemul cerebral acut *citotoxic* (tip edemul ischemic-hipoxic), tratamentul de elecție constă în administrarea de soluții hiperosmolare (4). Soluțiile hiperosmolare [Manitol 20%, în doză de 1,5—4 g/kgcorp (24)] reduc HIC prin crearea unui gradient de presiune osmotică între spațiul intracelular și cel extracelular. Acțiunea acestor soluții se instalează rapid, la 10—30 min de la administrare, dar repetarea administrării poate determina creșterea secundară a presiunii intracraniene *(rebound)*, fapt care contraindică administrarea lor în cure prelungite. În edemul posttraumatic (tip de edem vasogenic în prima fază, urmat de edem citotoxic) se recomandă tratament cu corticosteroizi, urmat rapid de tratament depletiv cu soluții hiperosmolare.

Monitorizarea presiunii intracraniene are valoare prognostică și terapeutică. Există numeroase procedee cu care se încearcă determinarea presiunii intracraniene, utilizate mai ales în traumatismele craniocerebrale grave (25, 26).

Bibliografie

1. *MONRO A.:* Observations on the Structure and Function of the Nervous System. Creech and Johnston, Edinburgh, 1783.
2. *KELLIE G.:* An account of the appearances observed in the dissection of two of three individuals presumed to have perished in the storm of the 3rd and whose bodies were discovered in the vicinity of Leith on the morning of the 4th November 1821, with some reflections on the pathology of the brain. Transactions of the Medico-Chirurgical Society of Edinburgh, 1824; I: 84—169.
3. *MILLER J. D., ADAMS J. H.:* The pathophysiology of raised intracranial pressure, European Course in Neurosurgery, EANS, 4th Course — 4th Cycle, September, 1993.
4. *KLATZO I. J.:* Neuropathological aspects of brain edema, *J. Neuropath. Exper. Neurol.* 1967; 26: 1—14.
5. *FISHMAN R. A.:* Brain edema. *N. Engl. J. Med.*, 1975; 293: 606—711.
6. *MILLER J. D.:* Clinical management of cerebral oedema, *Brit. J. Hosp. Med.*, 1979; 20: 152—166.
7. *MEINING G., REULEN H. J., MAGAVLY C.:* Regional cerebral blood flow and cerebral perfusion pressure in global brain edema induced by water intoxication, *Acta Neurochir.*, 1973; 29: 1—13.
8. *LAET De H. A.:* Savoir interpréter un examen oculaire. A. de Visscher, Rhode St. Genese, Belgique, 1963.
9. *HAYREH S. S.:* Pathogenesis of oedema of the optic disc (papilloedema), *Brit. J. Ophthal.* 1964; 48: 522—543.
10. *HEDGES T. R., WEINSTEIN J. D., KASSELL N., STEIN S.:* Cerebrovascular responses to increased intracranial pressure. *J. Neurosurg.*, 1964; 21: 292—297.
11. *MACEWEN:* (1885) (citat după Koos și Miller, 1971).
12. *KOOS W. T., MILLER M. H.:* Intracranial tumors of infants and children. Georg Thieme K. G., Stuttgart, 1971.
13. *QUINCKE H.:* Ueber Meningitis serosa und verwandte Zustände, *Dtsch. Z. Nervenheik.* 1897; 9: 149—156.
14. *FRAZIER C. H.:* Brain tumors in children, *Arch. Pediat. (Chic.)*, 1936; 53: 292—297.
15. *WEISBERG L. A.:* Benign intracranial hypertension, *Medicine*, 1975; 54: 197—207.
16. *FOLEY J.:* Benign forms of intracranial hypertension — „toxic" and „otitic" hydrocephalus, *Brain*, 1955; 78: 1—41.
17. *BRADSHAW P.:* Benign intracranial hypertension. *J. Neurol. Neurosurg. Psychiat.*, 1956; 19: 28—41.
18. *ROSE A., MATSON D. D.:* Benign intracranial hypertension in children, *Pediatrics*, 1967; 39: 227—237.
19. *ARSENI C., CONSTANTINESCU AL. I.:* Hipertensiunea intracraniană. Edit. Academiei R.S.R., București, 1972.
20. *GREER M.:* Management of benign intracranial hypertension (pseudotumor cerebri), *Clin. Neurosurg. (Baltimore)*, 1968; 15: 161—174.
21. *CUSHING H.:* Some experimental and clinical observations concerning states of increased intracranial tension, *Amer. J. Med. Sci.*, 1902; 125: 375—400.
22. *GALICICH J. H., FRENCH L. A., MELBY J. C.:* Use of dexametasone in the treatment of cerebral edema associated with brain tumors, *Lancet*, 1961; 81: 46.
23. *GALICICH J. H., FRENCH L. A.:* Use of dexametasone in the treatment of cerebral edema resulting from brain tumors and brain surgery, *Amer. Practit.*, 1962; 12: 169.
24. *BAKAY L., LEE J. C.:* Cerebral edema. Charles C. Thomas Publ., Springfield, Ill., 1965.
25. *LUNDBERG N.:* Continuous recording and control of ventricular fluid pressure in neurosurgical practice, *Acta Psych. Neurol. Scand.*, 1960; 36, suppl. 149; 1—193.
26. *MILLER J. D.:* Intracranial pressure monitoring, *Brit. J. Hosp. Med.*, 1978; 19: 497—503.

CAPITOLUL 3

Investigațiile paraclinice neurochirurgicale

Progresele cu adevărat spectaculoase înregistrate de neurochirurgie în ultimele decenii s-au datorat în primul rând dezvoltării uriașe a mijloacelor tehnologice utilizate în diagnosticul și terapia proceselor patologice de ordin neurochirurgical ale sistemului nervos central. Aceste progrese au avut loc în primul rând în domeniul diagnosticului, urmărindu-se îndeosebi creșterea valorii diagnostice a diverselor metode, dar cu prețul unui grad de invazivitate cât mai redus pentru organismul investigat. Practic, fiecare metodă a realizat o ameliorare notabilă din aceste două puncte principale de vedere. O notă cu totul aparte a adus-o însă introducerea, se poate spune universală, a computerizării, înregistrării și interpretării datelor obținute prin metodele imagistice unanim recunoscute astăzi ca valoare, ce utilizează fie absorbția diferită a razelor X (computer-tomografia — examenul *CT-scan*), fie depistarea anomaliilor structurilor sistemului nervos central, evidențiate de rezonanța magnetică nucleară (RMN, MRI sau NMR, în denumirea anglo-saxonă). Prin calitatea lor de a furniza informații optime despre aceste procese patologice, cele două metode devenite indispensabile în investigarea paraclinică și, prin ele, metodele neuroradiologice în totalitate, și-au câștigat un loc dominant în arsenalul de investigații al acestui capitol de patologie.

Investigațiile neuroradiologice

Radiografia simplă

Deși oferă un grad limitat de informație, examinarea radiografică „simplă“ (fără introducerea unei substanțe de contrast) își păstrează din punct de vedere neuroradiologic valoarea proprie, de neînlocuit, atât pentru depistarea unor anomalii de dezvoltare a craniului sau a coloanei vertebrale (congenitale sau căpătate), cât și pentru depistarea unor modificări patologice de ordin traumatic (fracturi, luxații), degenerativ, tumoral primitiv osos sau secundare dezvoltării unor procese expansive intracraniene de cele mai diverse origini (tumorale, cerebrale, meningiene, inflamatorii, parazitare sau vasculare). Informația oferită de examenul radiografic simplu este astfel *directă,* întrucât evidențiază întreruperi în continuitatea imaginii structurilor osoase (ca în fracturi) sau modificări ale acestor structuri (de exemplu în tumorile osoase, boli sistemice etc.) sau *indirectă* (prin evidențierea unor modificări osoase secundare presiunii exercitate de unele compresiuni intracraniene sau intravertebrale (eroziuni sau amprente la nivelul învelișului osos). Deoarece modificările osoase detectabile prin radiografia simplă pot fi în bună măsură evidențiate și prin examenele computerizate (*CT-scan* sau RMN), radiografia simplă efectuată ca prim examen radiologic și-a pierdut și mai mult din importanță. Totuși, în anumite situații, efectuarea sa din diverse incidențe își păstrează utilitatea. Incidențele utilizate depind de aria care ne interesează:

— antero-posterioară pentru depistarea unor eventuale deplasări ale imaginii glandei pineale calcifiate;

— laterale pentru depistarea unor eventuale linii de fractură (cu partea suspectată în contact cu placa) (fig. 3.1);

Fig. 3.1 — **Linii multiple de fractură la nivel frontal: imagine radiografică de profil.**

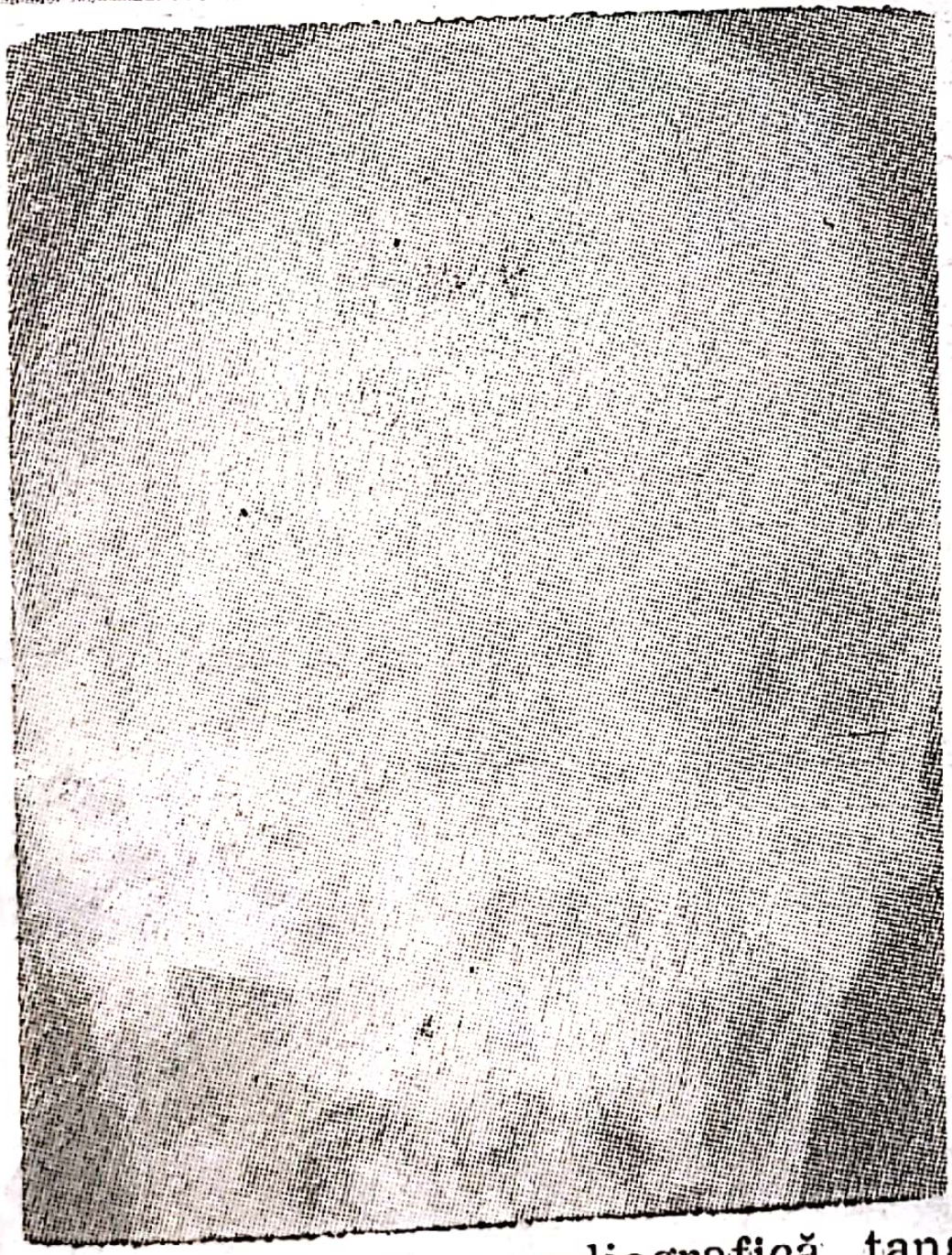

Fig. 3.2. — Imagine radiografică tangențială anteroposterioară într-un caz de fractură intruzivă F—T stângă.

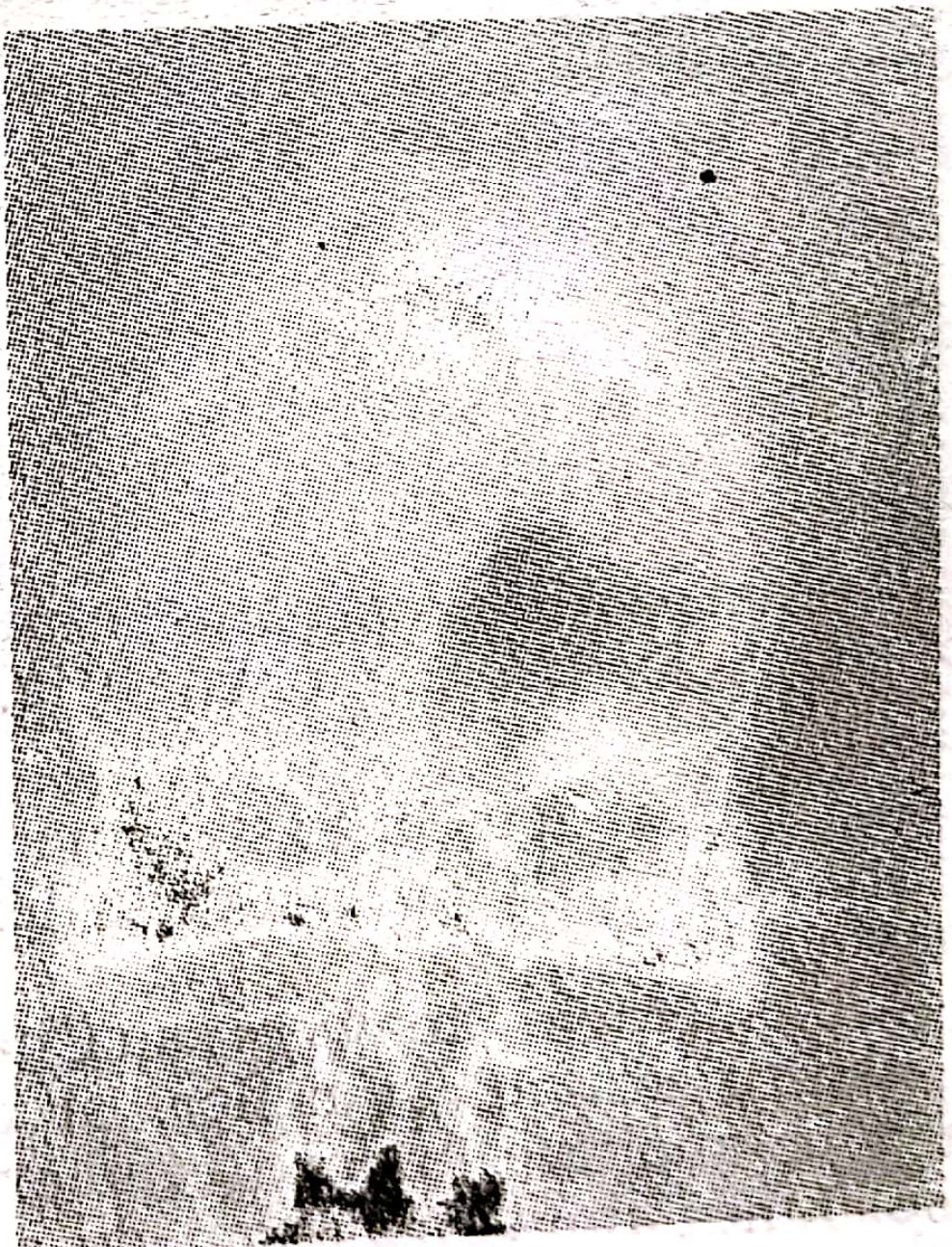

Fig. 3.3 — Imagine radiografică — poziția frunte-placă: se văd lipsa de substanță din osul frontal în stânga și multiple linii de fractură frontoorbitare de aceeași parte.

— tangențiale pentru depistarea unor înfundări ale calvariei (fig. 3.2);

— frunte-placă pentru investigarea sinusurilor aerice ale feței sau a integrității contururilor orbitare (fig. 3.3);

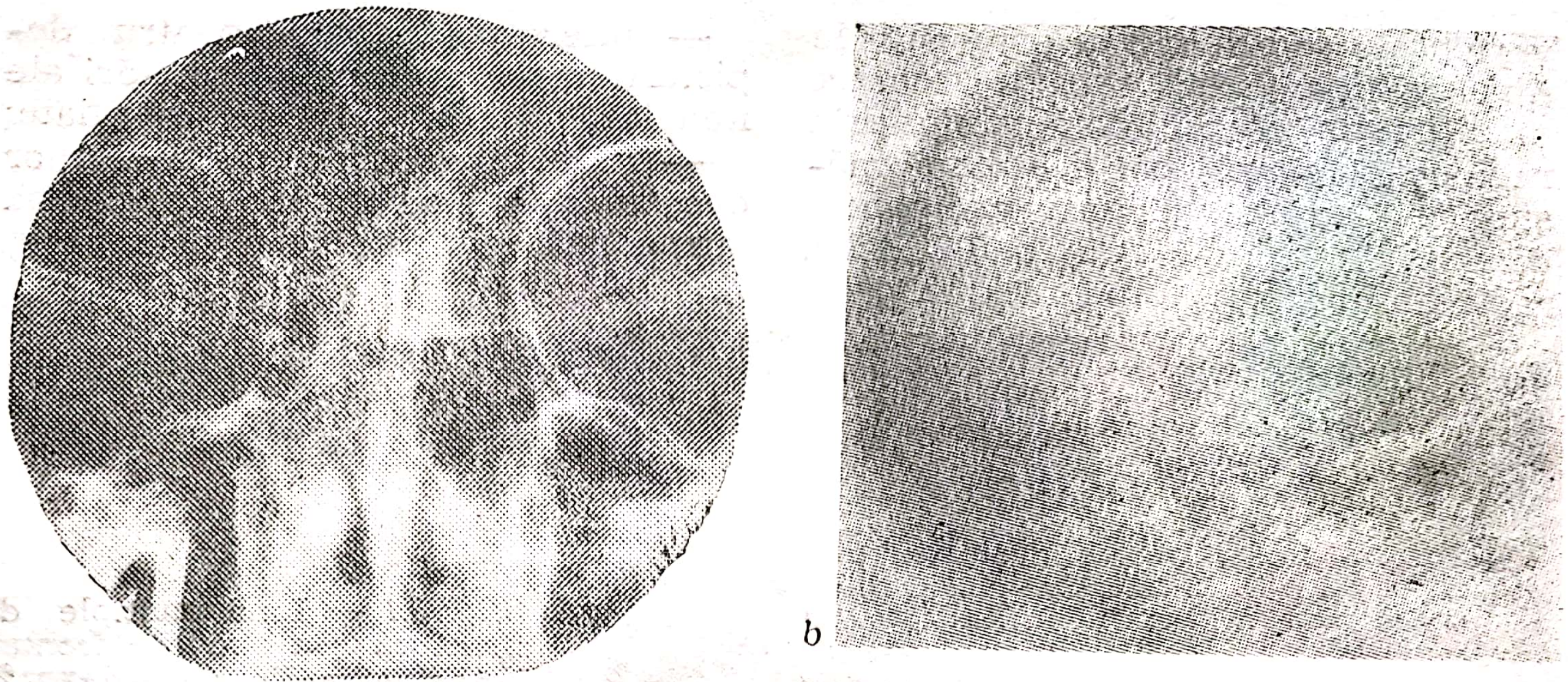

a

b

Fig. 3.4 — Radiografia regiunii frontoorbitare și a nasului (incidența anteroposterioară): *a* — se văd aripile sfenoidale și conturul fantelor sfenoidale și *b* — găurile optice asimetrice ca diametru (cea stângă lărgită datorită existenței unui gliom de nerv optic).



Fig. 3.5 — Radiografie de profil centrată pe regiunea selară.

— transorbitare pentru canalele optice sau fantele sfenoidale (fig. 3.4 a și b);

— laterale, focalizate pe șaua turcească pentru studiul contururilor acesteia (fig. 3.5);

— incidențele Stenwers sau Chaussé pentru studiul stâncilor, al conductelor auditive interne (când există suspiciunea unui neurinom de acustic) sau al mastoidelor (în afecțiunile inflamatorii ale acestora) (fig. 3.6);

— incidența vertex-submentonieră Hirtz pentru investigarea bazei craniului (fig. 3.7);

— incidența occiput-semiaxială pentru investigarea osului occipital și a conturului foramenului magnum (fig. 3.8);





Fig. 3.6 — Imaginile stâncilor oaselor temporale — poziţia Stenwers: se observă erodarea stâncii de partea dreaptă.

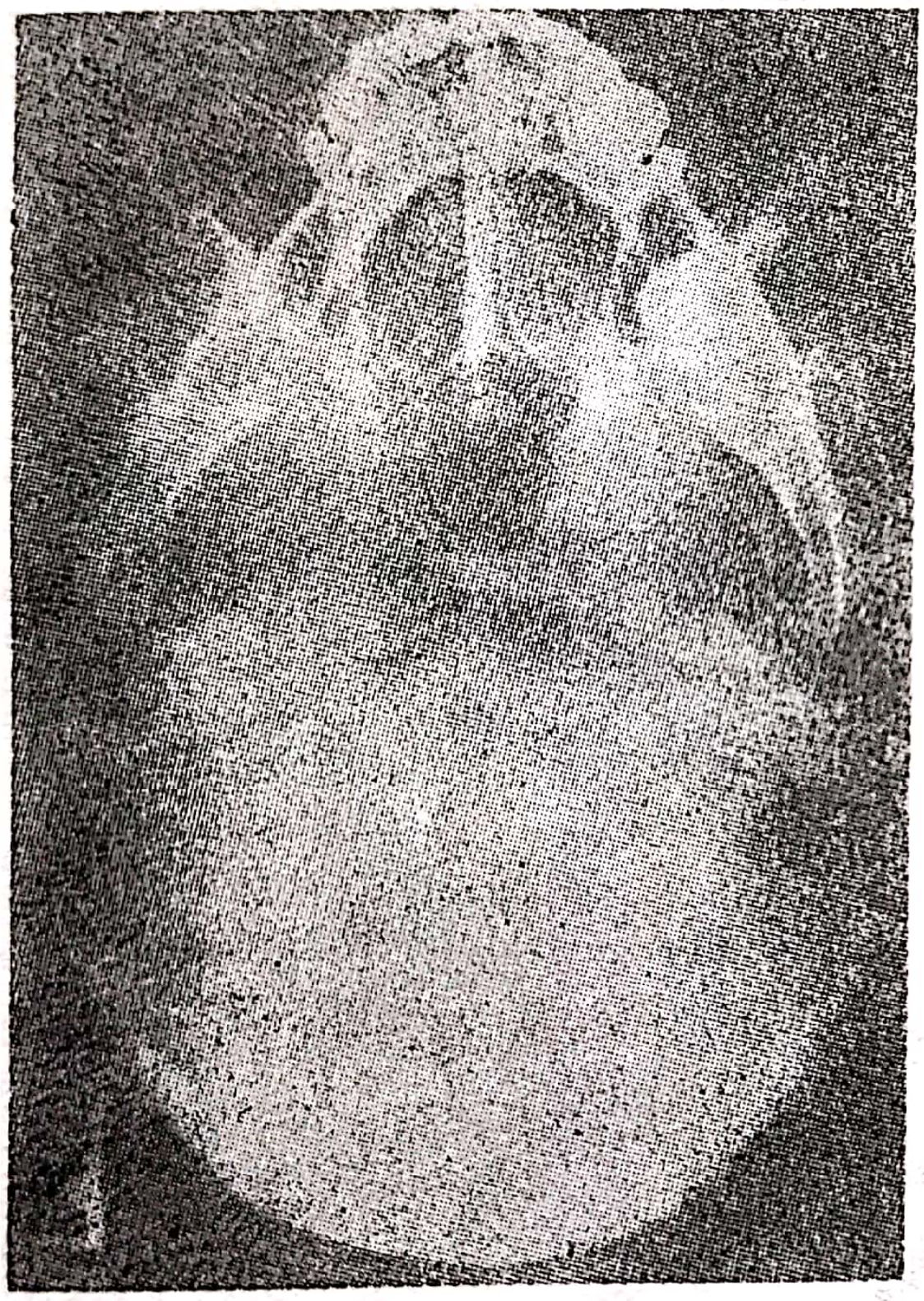

Fig. 3.7 — Radiografia bazei craniului — incidenţa Hirtz.

Fig. 3.8 — Radiografie în incidenţa occiput-semiaxial arătând atât un traseu de fractură paramedian stâng, cât şi o fractură parietală liniară stângă cu traseu angulat.



— incidenţele antero-posterioară, laterale şi central de 3/4 oblice pentru diversele segmente ale coloanei vertebrale (fig. 3.9 a şi b).

Se pot înregistra aspectele funcţionale (flexie-extensie) sau incidenţa „de înotător" (cu membrele superioare ridicate) pentru joncţiunea cervicotoracică (fig. 3.10);

— incidenţa transorală pentru fracturile apofizei odontoide;

— alte incidenţe special centrate şi direcţionate pe sediul unor leziuni suspectate.

O valoare aparte o deţine examenul radiografic simplu nu numai în decelarea leziunilor vertebrale traumatice atât primitive cât şi secundare (pe os patologic), ci şi al caracterului acestor leziuni (fractură, fractură-luxaţie, direcţia şi gradul deplasării etc.). Informaţiile se referă din păcate strict la modificările osoase, cele ale părţilor moi (măduvă, rădăcini, discuri etc.) neputând fi evidenţiate prin radiografia simplă. O informaţie „indirectă" deloc neglijabilă o poate oferi creşterea distanţei

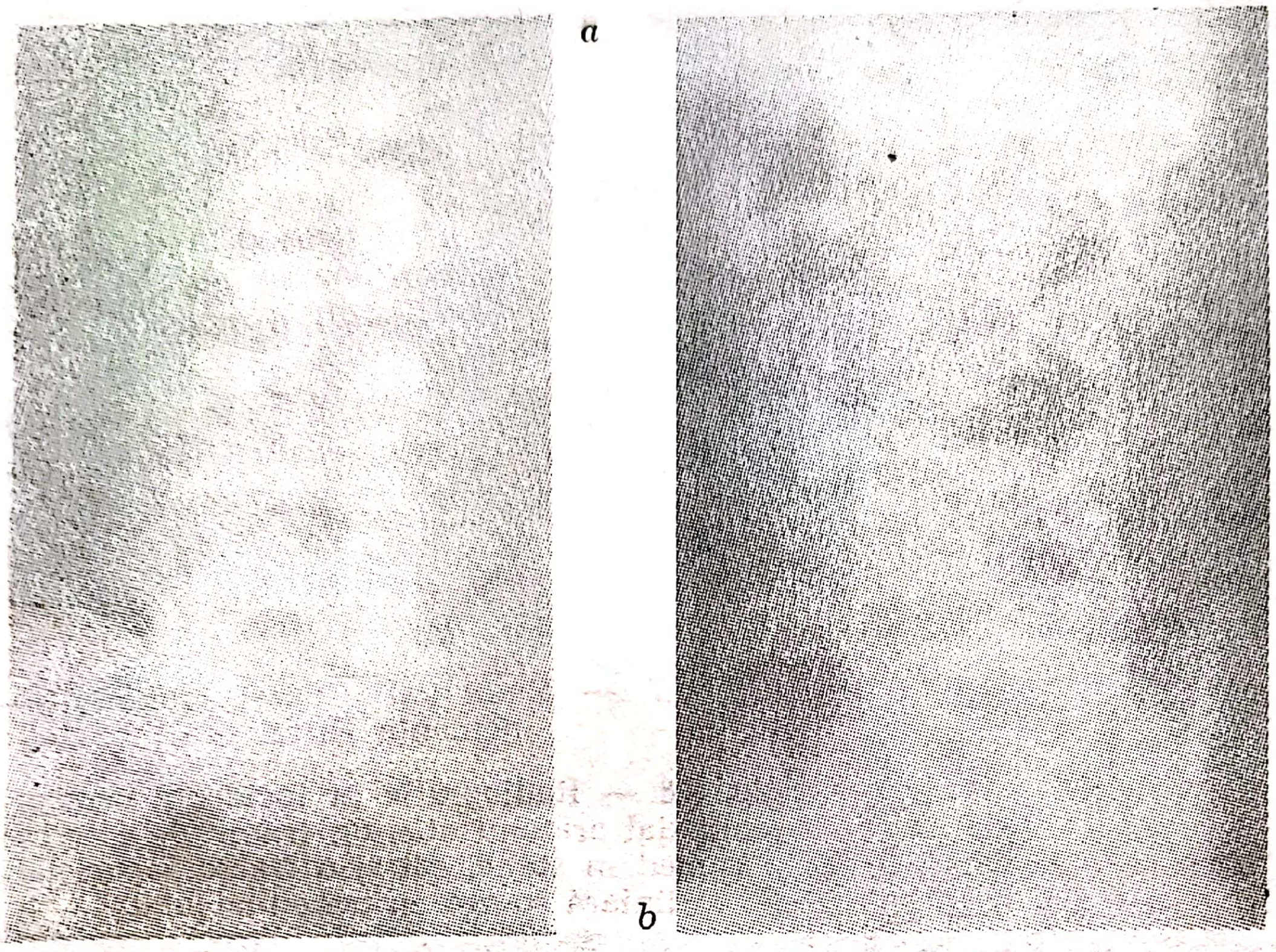

Fig. 3.9 — Radiografia coloanei lombare: *a* — incidență A-P; *b* — incidență laterală.



Fig. 3.10 — Radiografia de profil a regiunii cervico-toracice cu brațele orientate anterior, pentru vizualizarea mai bună a joncțiunii vertebrale.

interpediculare pe imaginea AP, în cazul proceselor dezvoltate intramedular (semnul Elsberg-Dyke).

Radiografia simplă a coloanei traumatizate își păstrează întreaga valoare de asemenea în decizia terapeutică: se stabilesc astfel calea de abord, necesitatea de a se realinia coloana, precum și de a se stabiliza focarul de fractură. Ea trebuie executată indiferent dacă există sau nu deficite neurologice.

În cazul când se suspectează prezența unei afecțiuni sistemice, difuz degenerative sau de ordin inflamator (boală Paget, osteoporoză, spondilartrită etc.), este bine ca examinarea radiografică să fie precedată de examenul scintigrafic al întregului corp. Recomandarea devine obligatorie în cazul diagnosticului prezumtiv de metastaze, deoarece examenul cu radioizotopi decelează eventualele leziuni multiple cu mult înaintea examenului radiografic.



Fig. 3.11 — Imagine tomografică A—P la nivelul coloanei lombare.

Examenele tomografice clasice

O mențiune specială trebuie acordată de asemenea valorii examenelor tomografice clasice, capabile să evidențieze în amănunt elemente structurale osoase de mai mare finețe (de exemplu, arhitectonica trabeculară vertebrală în unele hemangioame vertebrale, liniile de fractură ale bazei craniului etc.) sau unele modificări patologice existente doar în anumite planuri (fig. 3.11).

Examenul tomografic computerizat

În momentul de față, caracterul de investigare neuroradiologică primară a trecut de la radiografia simplă, destul de săracă în informații, îndeosebi în procesele traumatice sau expansive, pentru a nu mai vorbi de procesele de origine vasculară (hematoame, tromboze, anomalii vasculare), la *examenul tomografic computerizat*. Introducerea în 1972, grație cercetărilor lui Hounsfield (1) a unei

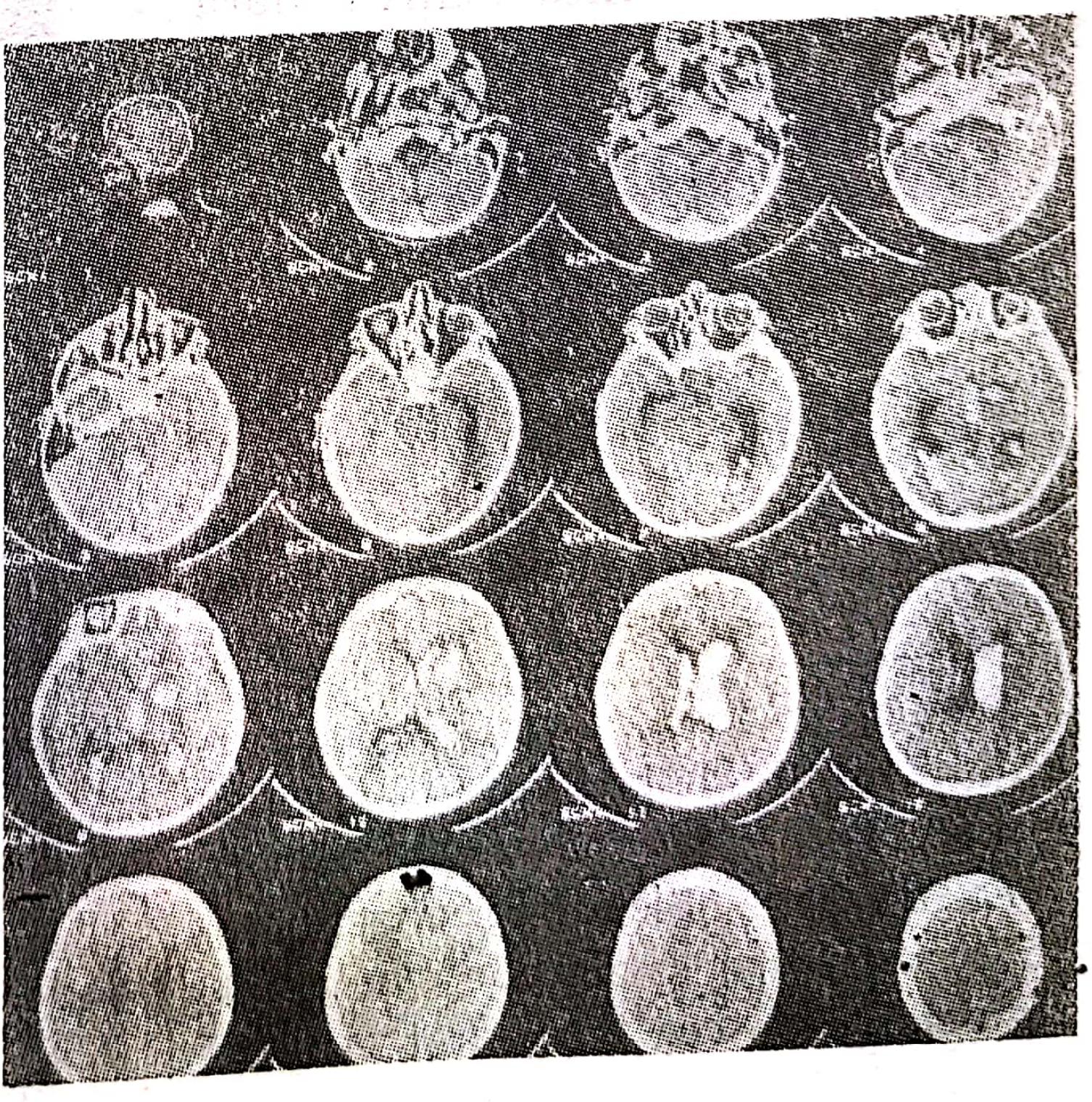

Fig. *3.12* — **Imagine** *CT-scan* **în cazul unei hemoragii tumorale cu inundație ventriculară masivă.**

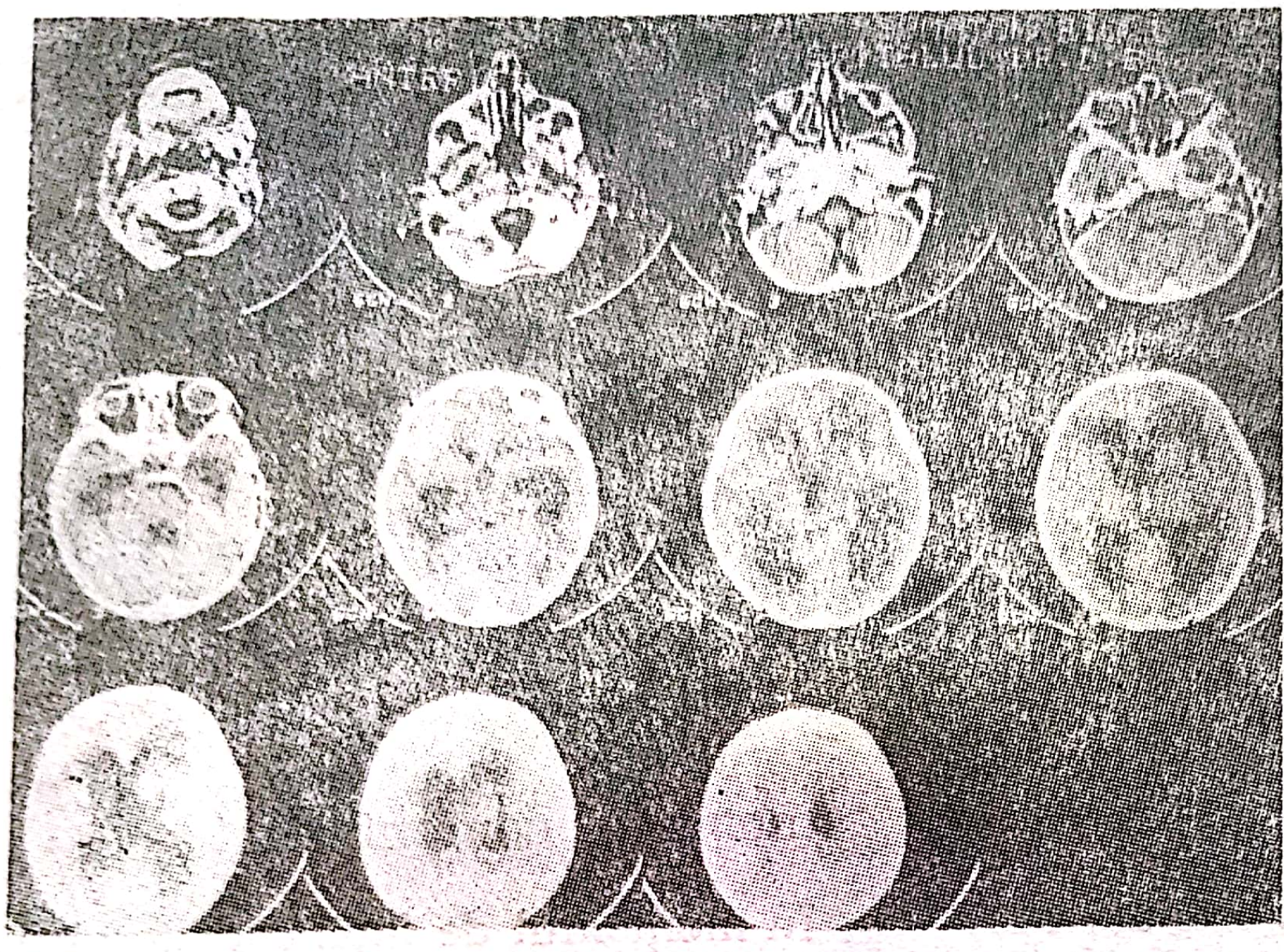

Fig. 3.13 — Imagine *CT-scan* la același bolnav ca în fig. 3.12, după resorbția sângerării intraventriculare. Se remarcă tumoarea intraventriculară care a fost la originea hemoragiei.

metode de decelare a unor leziuni, pe baza diferențelor densitometrice determinate cu ajutorul baleiajului computerizat printr-un fascicul colimat de raze X, la nivelul diverselor secțiuni seriate ale craniului și conținutului său, a făcut posibilă, datorită ameliorărilor tehnice ulterioare, evidențierea prezenței, densității și adeseori chiar a structurii leziunilor, precum și a deplasării structurilor cerebrale (efectul de masă). Imaginea „nativă" (fără administrarea substanței iodate de contrast) este capabilă să pună în evidență eventualul conținut sanguin lezional (fig. 3.12) sau a structurilor ventriculare (fig. 3.13). Pentru evidențierea leziunilor neoplazice devine necesară repetarea examinării după administrarea i.v. a unei substanțe iodate de contrast *(enhancement).* Leziunile de ordin vascular sunt excelent evidențiate atât în varianta lor hemoragică (prin arii hiperdense — v. fig. 3.12) cât și în cea ischemică (prin hipodensități cu nuanțe variabile de la cenușiu la negru) (fig. 3.14).

Examinările obișnuite realizează felii tomografice orizontale sau axiale la distanțe de cca 1 cm atât la nivelul conținutului cerebral cât și la nivelul bazei craniului, evidențiindu-se astfel concomitent atât structurile nervoase, ca și cele osoase sau aerice (ale craniului visceral).

În afara acestor incidențe „de rutină", se pot realiza felii tomografice și în alte planuri (coronale, parasagitale etc.), precum și imagini de re-

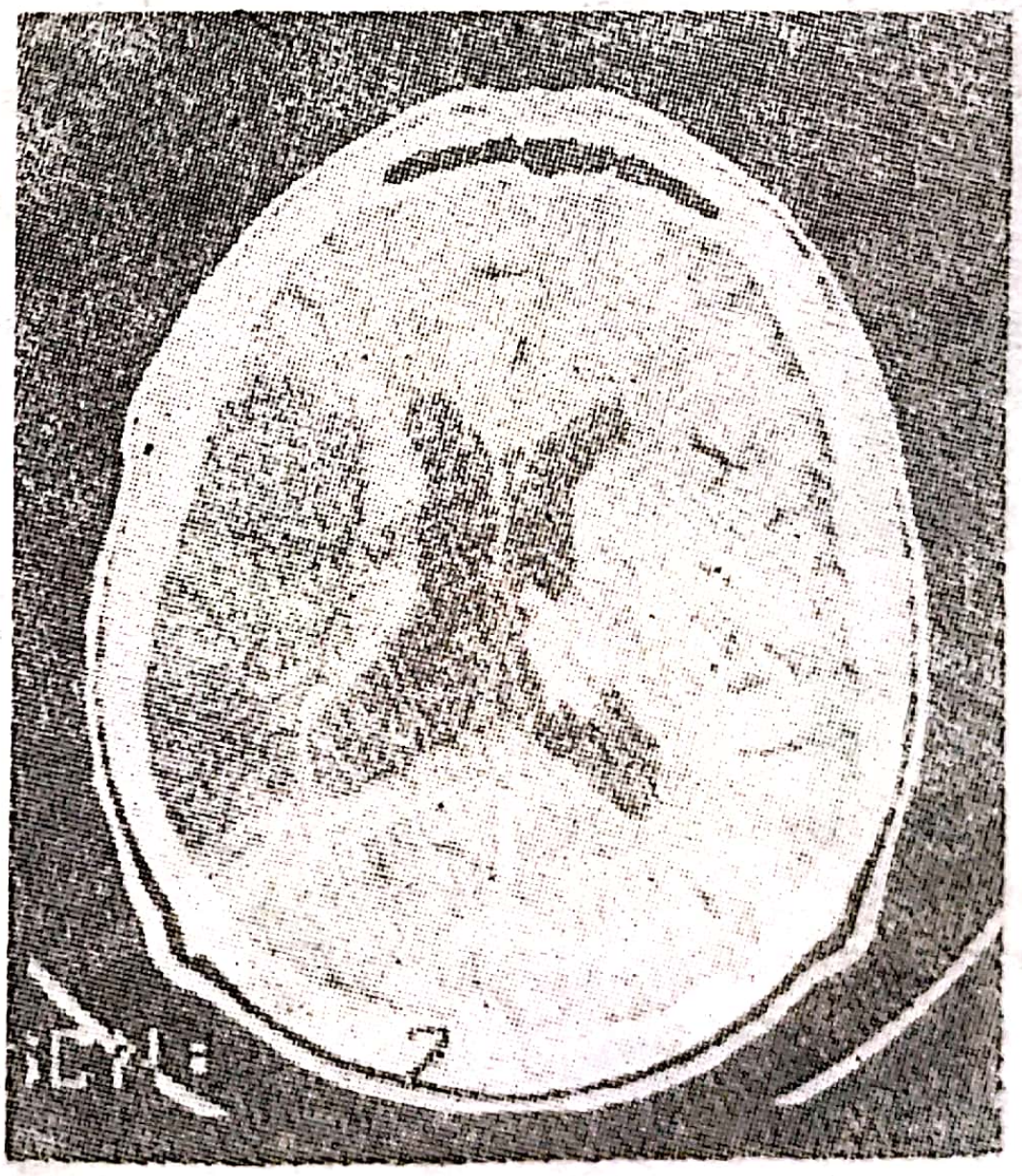

Fig. 3.14 — Imagine *CT-scan* într-un caz de tromboză parțială a arterei sylviene cu arie ischemică temporală întinsă. În ventriculul lateral controlateral se vizualizează plexurile coroide pline cu sânge (imaginea hiperdensă).



Fig. 3.15 — Reconstrucţie *CT-scan* în plan coronal *(a)* şi sagital *(b)* într-un caz de tumoare hipofizară.

construcţie în planurile dorite (fig. 3.15).

Introducerea intratecală a substanţei de contrast iodate poate contribui de asemenea la evidenţierea unor fistule de lichid cerebrospinal.

La nivelul coloanei vertebrale secţiunile seriate la nivelul dorit, îndeosebi în leziunile traumatice, înlocuiesc actualmente tot mai mult examenele mielografice (fig. 3.16). Asocierea examenului *CT-scan* cu introducerea substanţei de contrast a reuşit să îmbine avantajele celor două metode.

Calitatea examinărilor *CT-scan* este alterată însă în mod nedorit de prezenţa unor corpi metalici la nivelul planului de secţiune (clipuri, corpi străini etc.) (fig. 3.17 a, b şi c), precum şi a unor structuri osoase masive (stâncile temporale).

O informaţie complementară îmbunătăţită mult calitativ, îndeosebi în ceea ce priveşte examenul de fineţe al structurilor nervoase o aduce însă investigarea cu ajutorul rezonanţei magnetice nucleare.

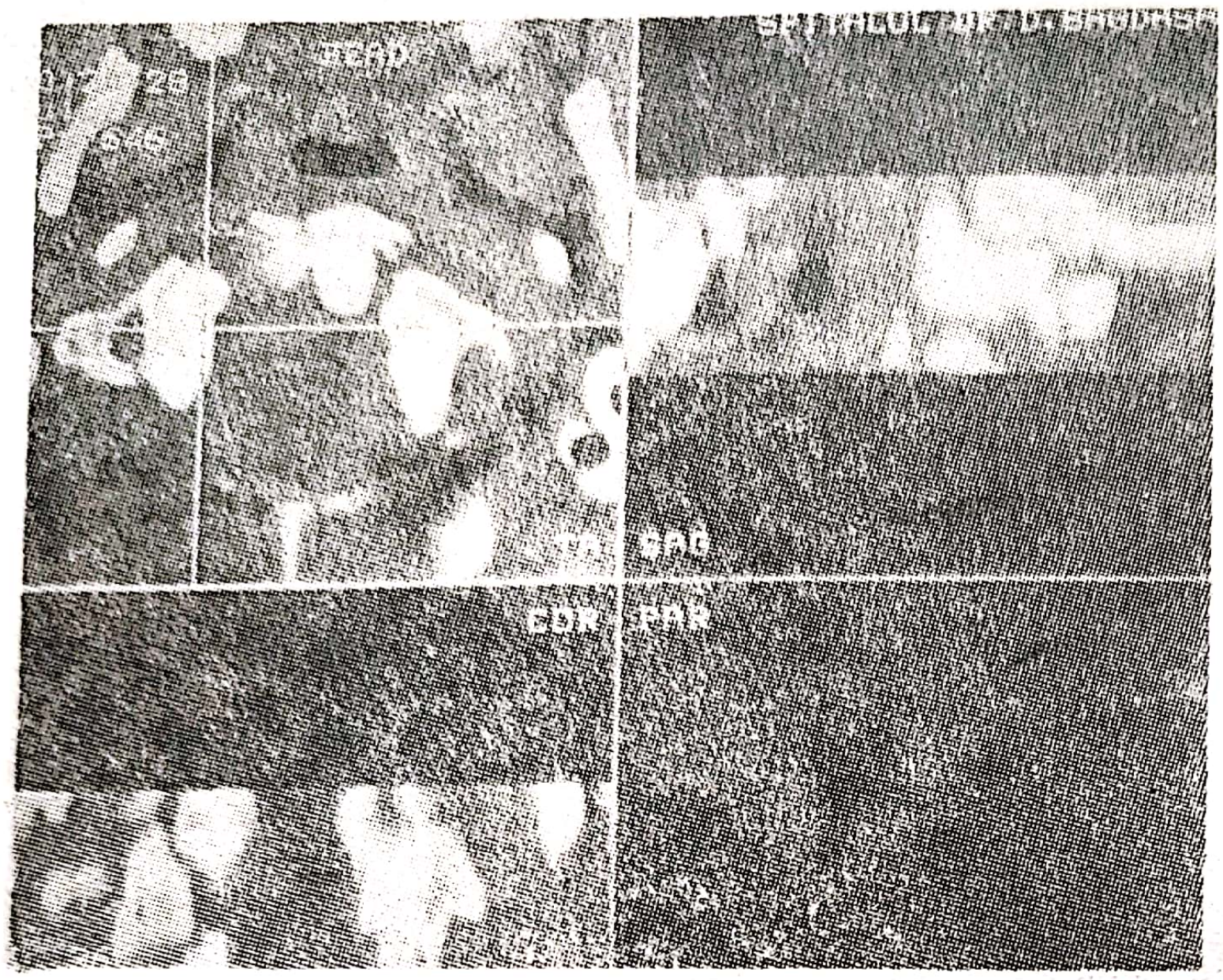
SPITALUL DR. D. BAGDASAR
HEAD
SAG
COR
PAR

Fig. 3.16 — Secțiune *CT-scan* la nivelul atlasului într-un caz de fractură extruzivă a acestei vertebre.

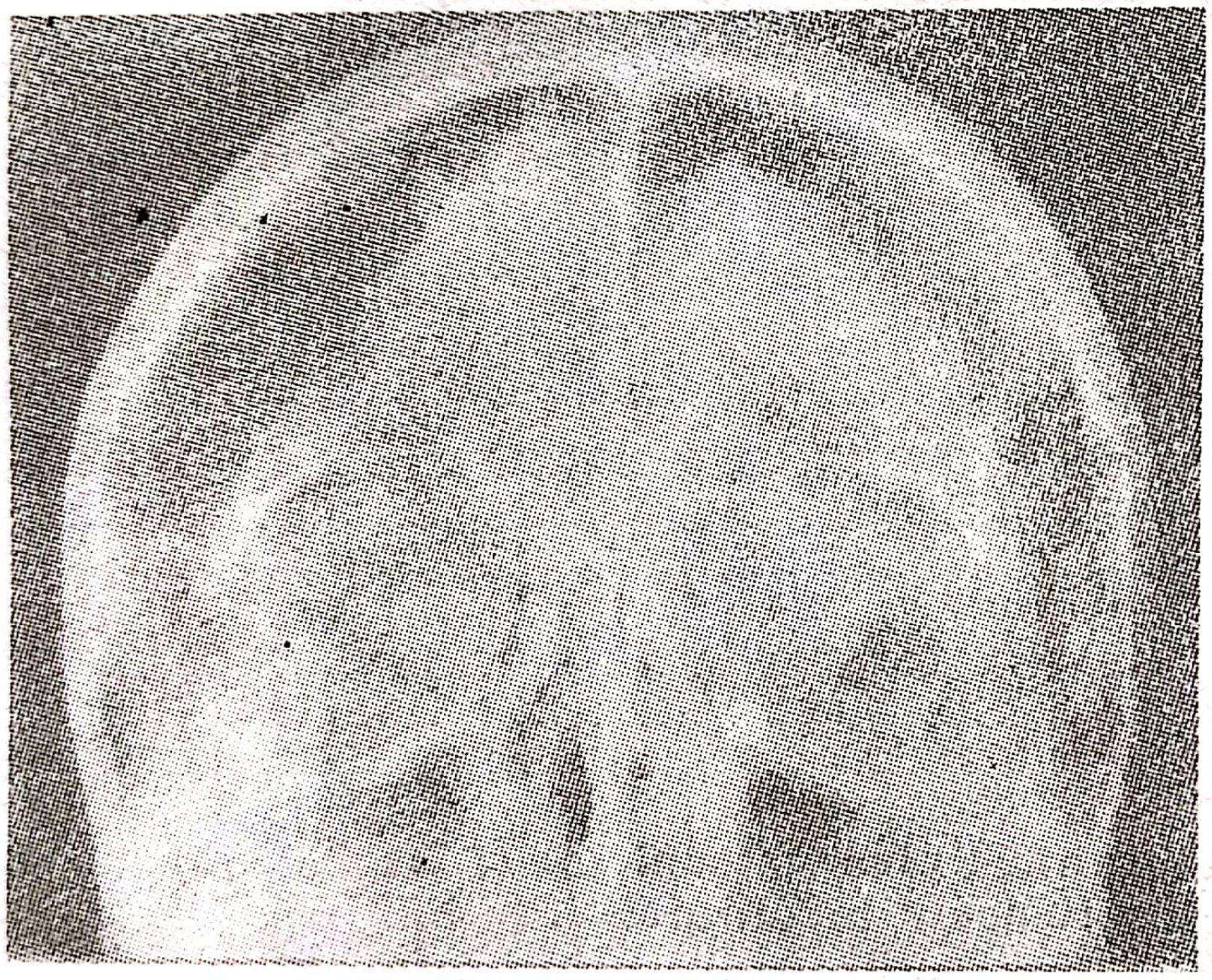

Fig. 3.17 — Imagini radiografice și *CT-scan* în cazul retenției intracraniene a unui proiectil: a — imagine radiografică A—P; *b* — secțiune *CT-scan* la nivelul proiectilului cu parazitarea imaginii; c — imagine *CT-scan* de control după extirparea corpului străin.

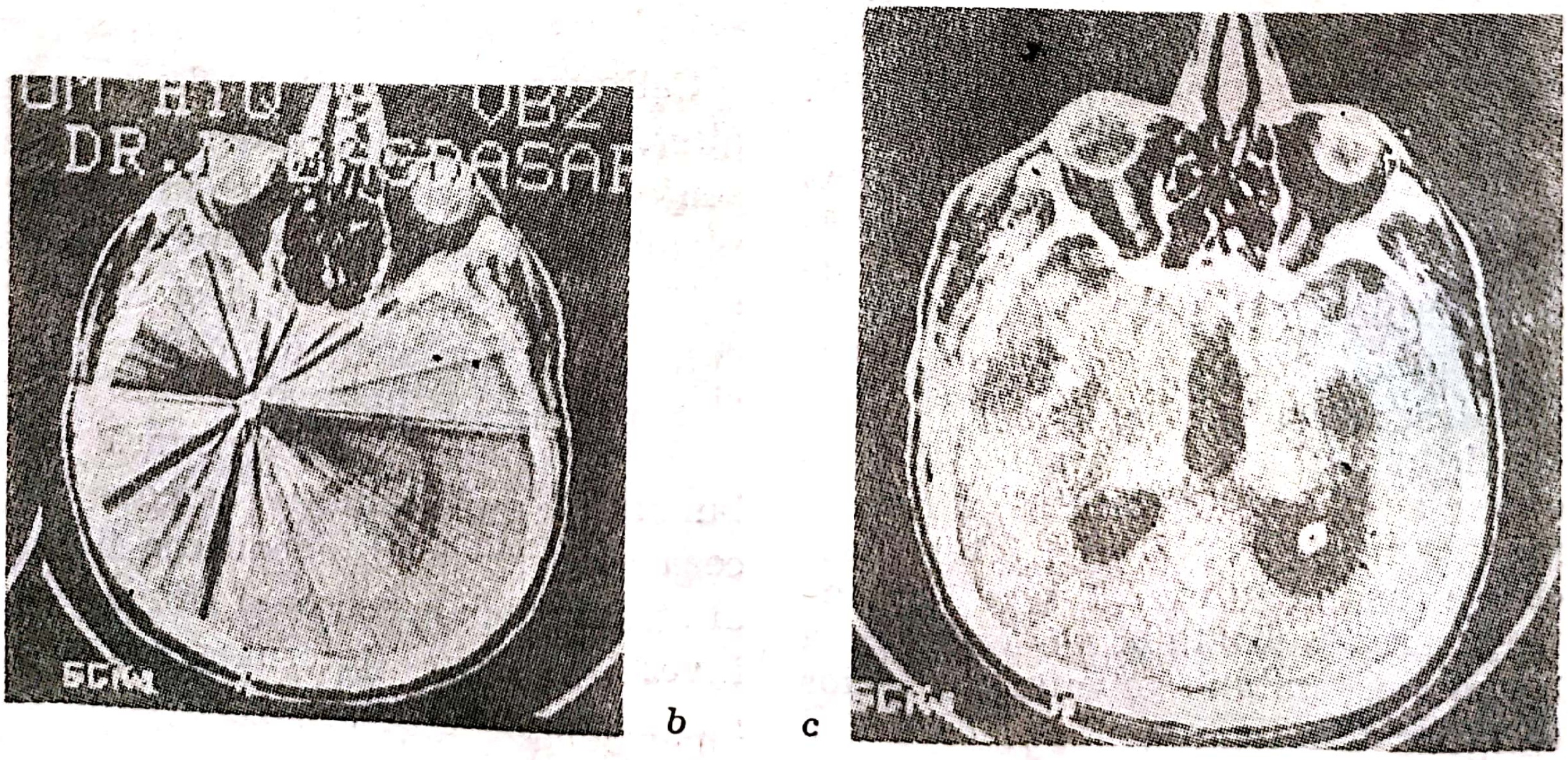
OB2
DR. BAGDASAR
5CM
5CM
b
c

Rezonanța magnetică nucleară (RMN)

În 1982 introducându-se studiul cu ajutorul fenomenului de rezonanță magnetică nucleară al atomilor de hidrogen conținuți în diversele țesuturi, investigarea sistemului nervos central a putut beneficia de o metodă deosebit de bogată în informații precise (2). Nucleii de hidrogen ca și cei ai altor elemente de altfel, dar în măsură mult mai mare decât aceștia din urmă, se magnetizează, orientându-se, aliniindu-se predominant de-a lungul axului câmpului energetic realizat de un magnet foarte puternic. Magnetizarea lor este proporțională cu densitatea nucleilor de hidrogen, deci a unui număr de protoni care caracterizează structura respectivă. Dacă se adaugă influența unei alte energii, sub forma radiofrecvenței de exemplu, se poate devia vectorul magnetizant de la alinierea inițial realizată (3). Suprimarea acestei influențe a radiofrecvenței aplicate permite realinierea protonilor (procesul de relaxare longitudinală). Timpul necesar pentru ca 63% din vectorul de magnetizare să revină la alinierea inițială este denumit T_1 sau *timpul de relaxare longitudinală*.

O a doua componentă a procesului de relaxare se produce în planul perpendicular, transvers pe axul câmpului magnetic. Vectorul de magnetizare în planul transvers este alcătuit din nuclei care se rotesc în frecvențe ușor diferite, determinate de aplicarea externă a radiofrecvenței (coerența). Similar, timpul de reducere cu 63% a coerenței transverse este denumit T_2 sau *timpul de relaxare transversă*. Fiecare structură prezintă timpi de relaxare T_1 și T_2 specifici, determinând aspectul lor particular în imaginea de rezonanță magnetică. Astfel, excesul de energie eliberat de protoni prin alinierea lor în câmpul magnetic este transmis în afară și captat ca „semnal“ de radiofrecvență. Intensitatea sa este tradusă pe imagine în cadrul unei scale de nuanță de la alb (semnal puternic) la negru (lipsă de semnal). Astfel intensitatea semnalului cules din diversele structuri depinde de timpii lor de relaxare T_1 și T_2 și, ca atare, de densitatea lor protonică (ca nuclei de hidrogen în principal).

Astfel, lichidul cerebrospinal, osul, aerul și fluxul sanguin rapid având semnal slab, în imaginile T_1 apar spre negru. Substanța cerebrală cenușie și albă apare în diverse nuanțe gri, mai închis pentru cea cenușie. Grăsimea emite semnal puternic, ceea ce ajută în examinarea conținutului orbitar sau al celui intrarahidian; de asemenea revărsatele sanguine. Semnalul slab emis în T_1 de către LCS permite buna vizualizare a proceselor ce se dezvoltă în ventriculi sau în cisterne, ca și în unghiul pontocerebelos.

Imaginile obținute în T_2 sunt mult mai fidele în ceea ce privește modificările ușoare ale conținutului în apă (4). Regiunile foarte bogate în apă (de exemplu, edemul cerebral) apar cu semnal puternic, înconjurat de o regiune întunecată. Datorită semnalului mai slab emis de os, detaliile anatomice apar mai slabe decât în versiunea T_1. Superioritatea imaginilor de RMN în T_2 obținute prin bogăția în conținut apos explică superioritatea acestei metode asupra *CT-scan* în detectarea unor procese patologice mai limitate, dezvoltate în profunzimea structurilor cerebrale și îndeosebi medulare. Acest element crește foarte mult bogăția informativă a imaginilor obținute în T_2 într-o serie de procese limitate, profunde, cu conținut crescut de apă, arii de demielinizare, edem, infarcte, tumori cu conținut apos abundent (metastaze, glioame, abcese etc.).

Posibilitatea de a înregistra imagini în diverse incidențe, fără ca bolnavul să fie mobilizat, reducându-se foarte mult influențarea acestora de reliefurile osoase, permite o examinare mult mai adecvată a proceselor de linie mediană, dezvoltate atât la nivel cerebral cât și medular. Administrarea i.v. a Gadoliniumului în soluție conjugată (cu DTPA) poate contribui eficient la întărirea semnalului în T_1 în urma alterării barierei hematoencefalice, fără reacții adverse semnificative.

Un loc deosebit l-a câștigat examinarea prin RMN a măduvei spinării. Sărăcia protonică de la nivelul vertebrelor, precum și contrastul puternic între semnalul LCS și cel medular reușesc să evidențieze optim în prezent și leziunile medulare, și cele extramedulare. Afirmația se referă la leziunile tumorale, la cele degenerative, siringomielice, la leziunile de demielinizare dar și la o gamă largă de afecțiuni neurochirurgicale ale vârstei copilăriei: mielomeningocele, lipomielomeningocele, diastematomielia.

Compresiunile extramedulare (atât cele discale cât și cele somatice) beneficiază de RMN, metoda putând preciza chiar natura agentului compresiv (de exemplu: compresiunea postoperatorie de ordin cicatriceal de cea prin recidivă herniară *vera*).

Utilitatea investigării prin RMN s-a extins recent și sub forma *examenului RMN-angiografic* pentru punerea în evidență a unor malformații vasculare sau a unor tulburări ischemice, cât și ca *spectroscopie prin RMN*, cu ajutorul căreia au putut fi vizualizate tulburări de ordin metabolic în cadrul unor afecțiuni ca: epilepsia temporală, boala Alzheimer, tumori cerebrale sau chiar în determinarea morții creierului (5).

Limitele utilizării examenului prin RMN se datorează prezenței unor implante metalice (șunturi, plăci de osteosinteză metalică). Aceasta a făcut necesară folosirea titaniului ca material de confecționare a plăcilor și a șuruburilor de osteosinteză, deși astfel costurile au devenit mult mai mari. Metoda are limite și din cauza duratei mult mai mari a acestui examen, precum și din cauza senzației de claustrare în interiorul aparatului, pe care o încearcă unii pacienți, ceea ce o face uneori greu de aplicat la copii și la bolnavi agitați. Pentru a atenua această senzație de claustrare, echipamentele noi au o „deschidere“ laterală.

Investigarea angiografică

Introdusă pentru examenul carotidian de Egas Moniz în 1927 (6), a reprezentat, în ciuda morbidității destul de ridicate datorită tehnicii de execuție (percutană) cât și substanțelor de contrast utilizate (inițial diiodate), împreună cu metodele de contrast aeric (pneumoencefalografia și ventriculografia) singurele metode neuroradiologice utilizate timp de cca jumătate de secol. Odată cu apariția metodelor neuroradiologice computerizate (*CT-scan și* RMN), domeniul de utilizare a angiografiei s-a restrâns și el, dar în același timp s-a delimitat mult mai logic.

Informația angiografică a creierului eminamente *indirectă*, de obicei prin determinarea deplasării magistralelor arteriale cerebrale, și-a păstrat aproape integral valoarea de informație *directă*. Acest lucru se referă în principal la evidențierea malformațiilor vasculare craniocerebrale și, în primul rând, a celor arteriale. Dacă în decelarea tulburărilor de ordin ischemic difuze (vasospasm) sau localizate (tromboze) investigația ultrasonică a câștigat rapid teren, iar în ceea ce privește complicațiile cerebrale de ordin vascular (hemoragice sau ischemice), examenele computerizate au înlocuit practic examenul angiografic, în domeniul ane-

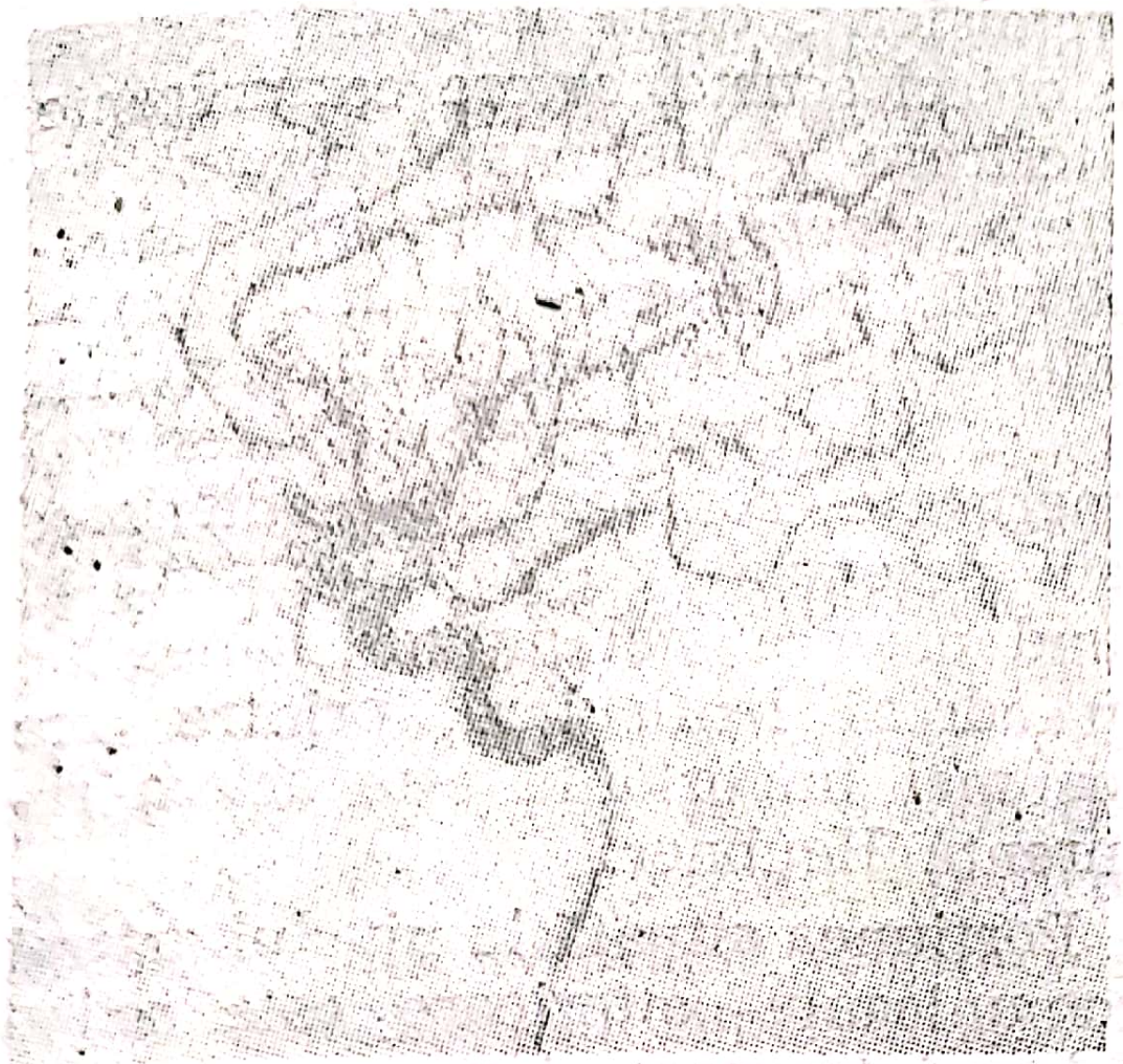

Fig. 3.18 — Imagine angiografică de profil cu sustracție computerizată.

vrismelor cerebrale, angiografia și-a păstrat supremația, deoarece oferă informații despre sediul, mărimea malformației, aspectul pediculului său, precum și despre eficiența terapeuticii aplicate.

Un alt domeniu în care angiografia își păstrează utilitatea este cel al evidențierii pediculilor vasculari ai malformațiilor arteriovenoase și a unor tumori hipervascularizate, în vederea embolizării lor.

În prezent practicarea sa prin cateterism arterial (7) cu aplicarea imagisticii digitale cu sustracție computerizată (DSA) în interpretarea imaginilor a dus la reducerea substanțială a morbidității metodei ca și la creșterea apreciabilă a calității informaționale (fig. 3.18).

Investigarea angiografică începe la nivelul *arcului aortic,* pentru depistarea unor tulburări ischemice originare din această regiune.

Trunchiul brahiocefalic dă naștere subclaviei și carotidei primitive drepte, artera vertebrală dreaptă provenind din subclavia de aceeași parte.

Artera carotidă primitivă stângă ca și subclavia stângă provin separat din arcul aortic, subclavia dând naștere de obicei și arterei vertebrale stângi, care uneori însă poate proveni și ea direct din arcul aortic.

Arterele carotide primitive (comune) constituind originea circulației regiunii anterioare a creierului, de obicei nu se ramifică înainte de bifurcarea lor în carotida internă și externă. Aici, la nivelul bifurcației se depun de obicei și plăcile de aterom generatoare de turbulență și tulburări ischemice severe.

Artera carotidă externă, cu origine și traseu de obicei anteromedial față de carotida internă, dă naștere celor opt ramuri de la nivelul cervical, artera maxilară internă fiind ramura sa terminală. Din artera maxilară internă provine de obicei artera meningiană medie, care pătrunde intracranian prin *foramen spinosum.* Această arteră irigă de obicei tumorile provenite din meningele frontotemporal (meningioamele) sau malformațiile arteriovenoase dezvoltate în această regiune. Ramurile terminale ale arterei maxilare interne se anastomozează de obicei cu ramurile arterei oftalmice participând astfel la aportul arterial colateral cerebral.

Artera carotidă internă are patru porțiuni: cervicală, posterioară, intracavernoasă (sifon) și supraclinoidiană. Porțiunea cervicală de obicei nu emite colaterale, cu excepția persistenței arterei hipoglosice care, atunci cînd există, intră prin orificiul hipoglosului și se anastomozează cu artera bazilară. În mod asemănător segmentul intrapetros poate da câteva ramuscule, printre care persistența unei arteriole reziduale acustice care se poate anastomoza de asemenea cu trunchiul bazilar. O ramură carotidotimpanică poate participa de asemenea la irigarea unor eventuale tumori glomice ce se pot dezvolta aici. Porțiunea intracavernoasă poate da și ea naștere unei artere reziduale trigeminale cu adresă anastomotică cu circulația posterioară la nivelul mezencefalic. Ramurile obișnuite ale porțiunii intracavernoase rămân însă arterele meningohipofizare, cu o ramură meningiană (artera Bernasconi-Cassinari) cu adresă la nivelul tentoriului, alimentând eventual tumorile clivale (de obicei meningioame) sau o malformație arteriovenoasă dezvoltată la acest nivel.

Segmentul supraclinoidian dă naștere în mod obișnuit la trei ramuri colaterale: arterele oftalmică, comunicantă posterioară și coroidiană anterioară și celor două ramuri terminale: artera cerebrală medie (sylviană) și artera cerebrală anterioară. Din artera oftalmică provin ramurile etmoidale ce irigă celulele etmoide și dura ce acoperă jugumul sfenoidal și etajul anterior al bazei. Aceste artere se dezvoltă foarte mult în tumorile de origine meningiană care apar în această regiune. Ramura terminală a arterei oftalmice este artera centrală a retinei. Artera comunicantă posterioară merge cu direcția posteromedială, pentru a se anastomoza cu artera cerebrală posterioară. La nivelul emergenței arterei comunicante se dezvoltă adeseori anevrismele vestigiale. Artera comunicantă posterioară poate fi atrezică sau, dimpotrivă, își poate păstra caracterul fetal dând origine directă arterei cerebrale posterioare, situație în care nu mai constituie însă o anastomoză între cele două siteme arteriale: carotidian și bazilar. Artera coroidiană anterioară provenind de obicei foarte aproape de nivelul bifurcației carotidei interne constituie de asemenea locul de dezvoltare a unor anevrisme. Ea merge inițial posteromedial, pentru a lua apoi un traiect superolateral, intrând prin fisura coroidiană în plexul coroid de la nivelul cornului temporal al ventriculului lateral.

Artera cerebrală anterioară ia un traiect anteromedial sub porțiunea orbitală a lobului frontal, pentru a se cuda apoi cu traiect ascendent interemisferic, după ce a dat naștere de obicei scurtei artere comunicante anterioare ce se anastomozează cu artera cerebrală anterioară controlaterală. Segmentul de arteră cerebrală anterioară situat între originea sa din bifurcarea carotidei interne și emergența comunicantei anterioare este desemnat ca porțiunea A_1, el dând naștere mai multor ramuscule cu adresă lenticulară, printre care cea mai importantă este artera recurentă Heubner.

Porțiunea situată la nivelul arterei comunicante anterioare este sediul cel mai frecvent al unor anevrisme. Artera cerebrală anterioară în continuare, în traseul său interemisferic poartă denumirea de arteră pericaloasă. După ce dă naștere ramurii sale frontopolare, își continuă traseul pericalos cu o ramură importantă, artera calosomarginală.

Artera cerebrală medie (sylviană) merge inițial ușor înainte și în sus, pentru a intra apoi orizontal și lateral în fisura sylviană (segmentul M_1). Din această porțiune orizontală provin o serie de artere lenticulostriate. După aceasta, artera descrie un „genunchi“ și se bifurcă sau se trifurcă în două-trei ramuri cu caracter terminal. La nivelul acestei trifurcații se localizează de obicei anevrismele arterei sylviene. Ramurile arterei sylviene se distribuie atât cortexului lobilor adiacenți — frontal, temporal și parietal — (ramurile superficiale), fie insulei și nucleilor bazali și talamusului (ramurile profunde).

Sistemul circulator posterior al creierului este constituit din arterele vertebrale, trunchiul bazilar și ramurile sale. Cele *două artere vertebrale,* după traseul lor la nivelul canalului menajat de apofizele costiforme ale coloanei cervicale, pătrund la nivelul articulației vertebrelor C_1—C_2 în canalul vertebral luând un traiect posterolateral față de măduva oblongată. La nivelul joncțiunii bulbopontine ele merg retromedial, pentru a se uni în *trunchiul bazilar*. Înainte de această joncțiune, fiecare arteră vertebrală dă naștere arterei cerebeloase posteroinferioare (PICA), sediu adesea predilect pentru localizările anevrismale. Fiecare PICA dă două ramuri principale: o ramură amigdaloemisferică ce descrie o ansă care înconjură pe dedesubt amigdala cerebeloasă, constituind un reper angiografic pentru decelarea unei eventuale angajări a acestei amigdale în hipertensiunile intracraniene sau în cadrul malformațiilor Arnold-Chiari, și o ramură terminală vermiană, cu traiect ascendent, paramedian posterior. Prima ramură principală a trunchiului bazilar este *artera cerebeloasă anteroinferioară* (AICA), care înconjură puntea, pentru a deveni adiacentă nervilor acusticofaciali. Ea este de obicei deplasată de dezvoltarea tumorilor unghiului pontocerebelos. La originea sa sunt localizate de asemenea anevrisme ale arterei bazilare.

Arterele cerebeloase posterosuperioare (PSCA) emerg în oglindă din porțiunea superioară a trunchiului bazilar, înainte de diviziunea acestuia în cele două ramuri terminale ale sale: *arterele cerebrale posterioare*. Arterele cerebeloase posterosuperioare înconjură mezencefalul și merg la nivelul cisternelor ambiens pe fața laterală a emisferelor cerebeloase. Aceste artere sunt mai rar sediul anevrismelor, ele hrănind însă mai frecvent eventualele tumori sau malformații arteriovenoase (MAV).

Arterele cerebrale posterioare (PCA). Provenite din bifurcarea trunchiului bazilar, înconjură de asemenea mezencefalul și se îndreaptă apoi superior față de perechea III, către fosa cerebrală anterioară, dând un număr important de ramuri coroidiene (arterele coroidiene posterioare). Nivelul bifurcației trunchiului bazilar reprezintă de asemenea un sediu predilect al dezvoltărilor anevrismale. Arterele cerebrale posterioare irigă, în afara structurilor talamice, lobii occipitali și jumătatea posterioară a lobilor temporali.

Sistemul de drenaj venos al creierului are o importanță cel puțin egală cu irigația arterială. Compromiterea sa, îndeosebi în modalitatea sa acută, brutală, este urmată întotdeauna de modificări severe de tipul ramolismentului în toată aria afectată de staza venoasă. De aceea investigarea angiografică a fazei tardive (venoase) a irigației cerebrale este deosebit de importantă. Drenajul venos cuprinde un sistem superficial cu adresă prin venele corticale și emisare către sinusurile longitudinale și cele laterale și un sistem profund, reprezentat de venele cerebrale interne, vena Galien și sinusul drept. În final, ambele sisteme drenează către golfurile jugulare. Deplasările acestor structuri venoase, hipertrofierea lor în cadrul MAV sau, dimpotrivă, trombozarea lor, decelată prin faza tardiv angiografică, capătă un rol cât se poate de însemnat în ceea ce privește diagnosticul etiopatogenic al particularității procesului lezional cerebral.

Investigarea angiografică medulară reprezintă un domeniu în care cateterismul aortic și, prin intermediul lui, al arterelor Adamkiewicz, este absolut obligatoriu. Datorită dificultăților tehnice deosebite ridicate de aceste cateterisme și datorită greutății de a evidenția diversele ramuri arteriale medulare, metoda este mai rar folosită, cu excepția MAV vertebrale și mai puțin a celor medulare. Caracterul mult mai puțin invaziv reprezentat de investigațiile computerizate (*CT-scan*, angiografie, RMN) a făcut ca investigația angiografică vertebromedulară să fie mai rar utilizată în prezent.

Studiile neuroradiologice cu contrast aeric

Studiile neuroradiologice cu contrast aeric introduse de Dandy în 1918 (8), au reprezentat timp de peste trei decenii principala metodă neuroradiologică de diagnostic. Utilizând un mediu de contrast inert, neinvaziv — aerul —, atât pneumoencefalografia (introducerea pe cale lombară sau suboccipitală a aerului în spațiile subarahnoidiene) cât și ventriculografia (introducerea directă a gazului prin puncție în ventriculi) reușesc să vizualizeze de obicei „indirect“ prezența unor procese expansive intracraniene. În cazul tumorilor dezvoltate intraventricular, imaginea realizată de ele este chiar „directă“. Datorită disconfortului, reprezentat de introducerea prin puncție a aerului, ele sunt practic înlocuite în prezent de metodele computerizate. Se mai practică uneori pneumoencefalografia fracționată (urmărirea migrării unei cantități limitate de aer — cca 15 ml — introdus subarahnoidian) pentru vizualizarea proceselor dezvoltate în cisternele bazale, îndeosebi în cazul tumorilor hipofizare (fig. 3.19). Ventriculografia (cu aer introdus direct intraventricular prin găuri de trepan) este practic părăsită, informațiile preoperatorii oferite de *CT-scan* sau de RMN fiind mult mai concludente.

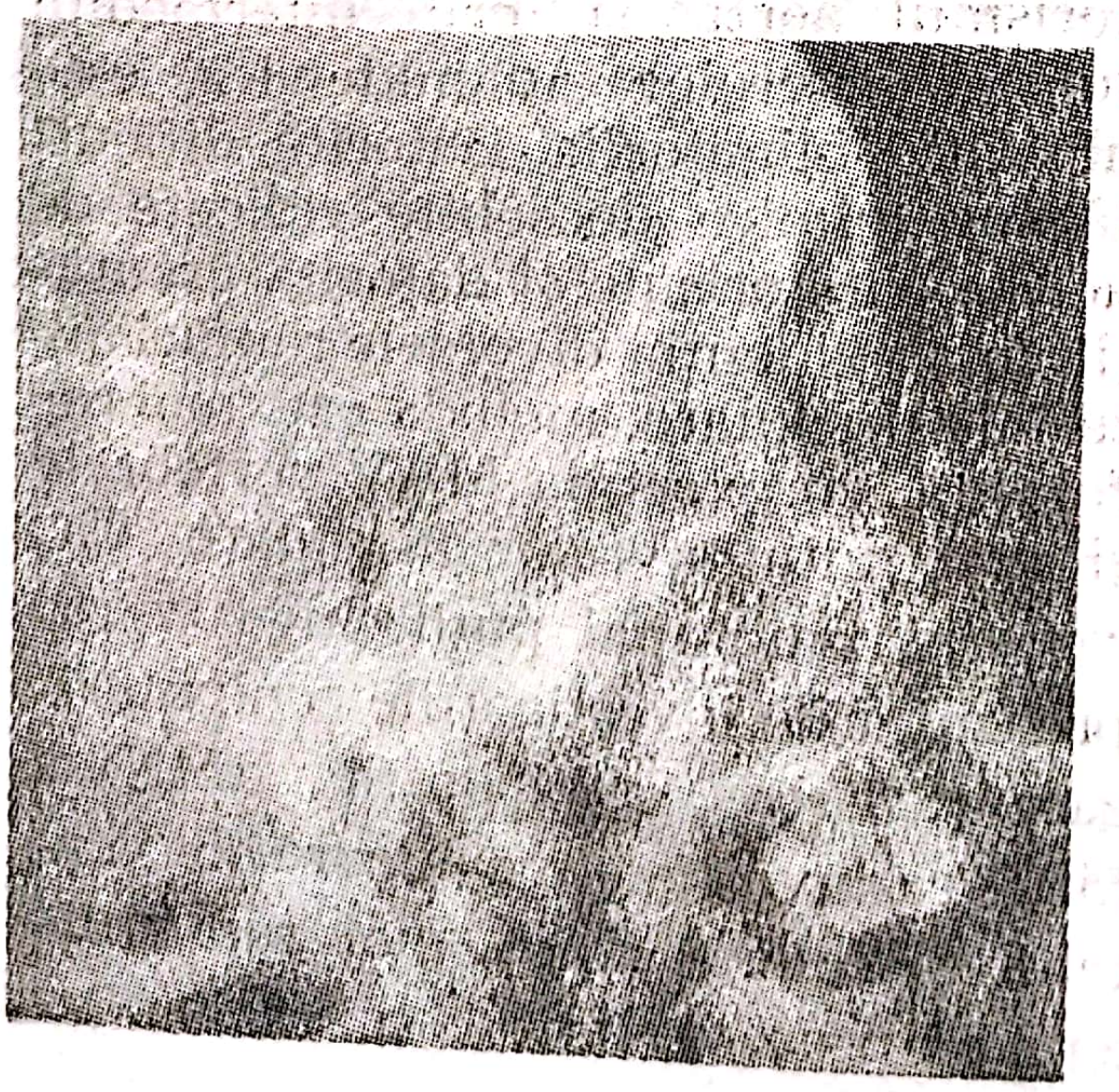

Fig. 3.19 — Imagine de PEG fracționată într-un caz de tumoare hipofizară intraselară.

Iodventriculografia

Iodventriculografia (vizualizarea ventriculilor prin contrast, realizat de introducerea direct intraventricular a unei substanțe iodate, de obicei prin trepanopuncție) a pierdut de asemenea enorm din vechile opțiuni din cauza morbidității ridicate de care e grevată, consecință a acțiunii iritante a iodului introdus intraventricular. Realizarea unor imagini ventriculare precise prin asocierea *CT-scan* cu metodele stereotaxice a permis să se renunțe la reperajul structurilor bazale cu ajutorul iodventriculografiei.

Examenul mielografic

Înainte de introducerea metodelor computerizate în studiul afecțiunilor vertebromedulare traumatice și netraumatice, examenul mielografic cu ajutorul substanțelor de contrast, introduse în spațiul subarahnoidian spinal prin puncție suboccipitală sau cel mai adesea lombară, a reprezentat metoda neuroradiologică de elecție.

Dacă aerografia lombară executată prin introducerea progresivă a cca 30—50 ml de aer, după evacuarea unei cantități echivalente de LCS în ciuda morbidității sale relativ limitate, nu a întrunit decât preferințele unui număr limitat de neurochirurgi, utilizarea substanțelor de contrast iodate a căpătat o răspândire mult mai mare. Inițial s-au folosit soluții lipidice iodate (Lipiodol) (9) care însă persistând timp îndelungat, erau răspunzătoare de o morbiditate destul de mare (fiind practic nerezorbabile), în special de sechele arahnoiditice, ca efect al acțiunii lor iritative. De aceea s-a căutat să se obțină soluții lipidice mult mai fluide. Pentru a se evita efectul iritativ, s-au preparat în anii '70 soluții hidrosolubile, rapid rezorbabile (de tipul Dimer X) care s-au dovedit și ele toxice.

Realizarea produșilor iodați hidrosolubili, nonionici (de tipul Iopamidol, Iopamiro etc.), practic neiritanți a făcut ca în prezent sechelele arahnoiditice să ajungă de domeniul istoriei. Imaginile mieloradiculare obținute din diverse incidențe prin migrarea substanței de contrast pe masa radiologică basculantă pun în evidență cu mare acuratețe sediul, caracterul morfologic al elementului compresiv, putând sugera destul de exact chiar și natura sa anatomopatologică. Afirmația este valabilă în cazul compresiunilor de diverse etiologii: posttraumatice, de natură discală, tumorale, intra- sau extramedulare, vasculare etc. (fig. 3.20 a și b).

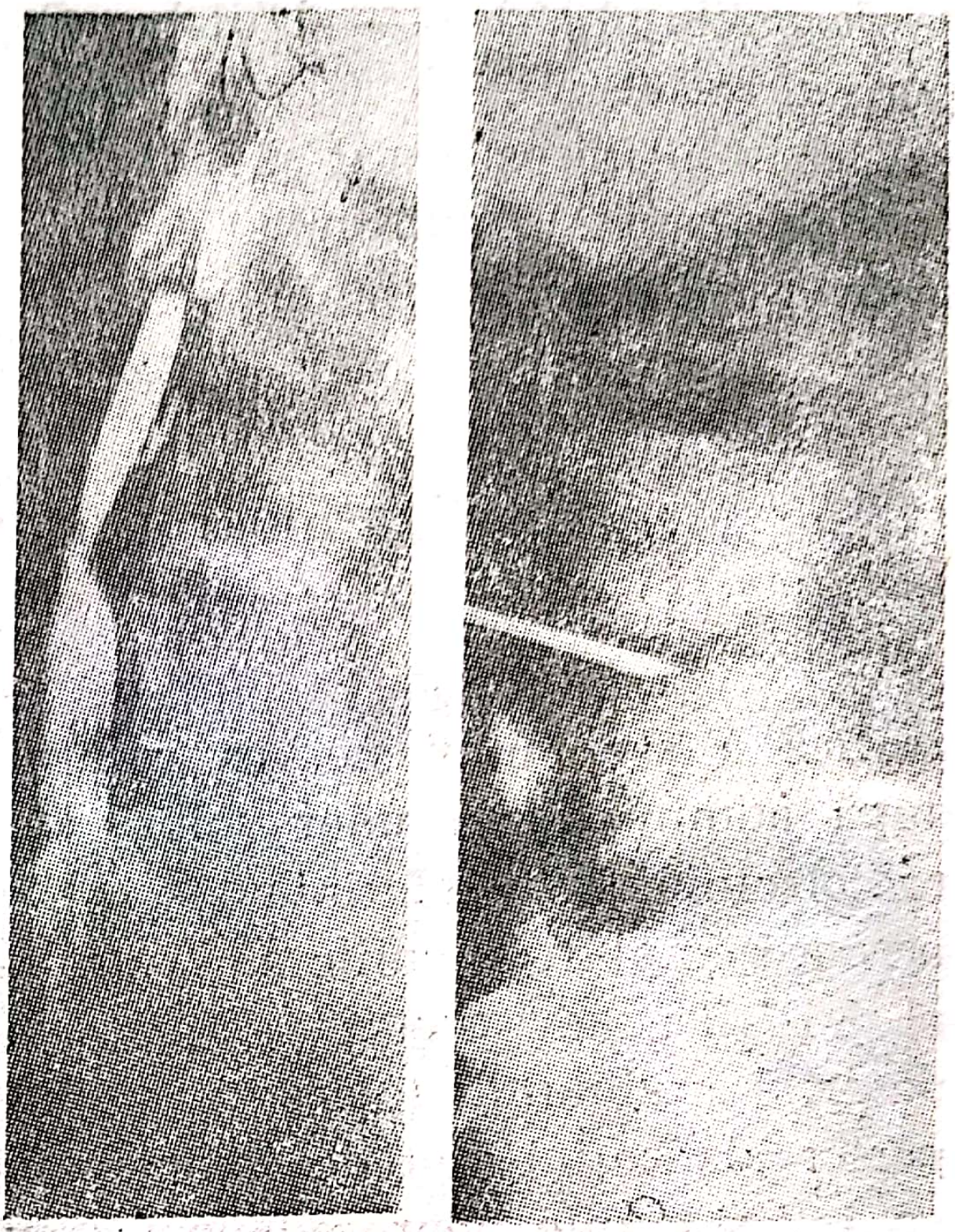
Fig. 3.20 — *a* — Imagine mielografică de discită intervertebrală; *b* — puncție discală pentru însămânțarea din focarul de discită.

Examenul iodmielografic se execută pe o masă radiologică basculantă; bolnavului, culcat lateral, i se introduce prin puncție la nivelul L_2—L_3 o cantitate de 5—10 ml de substanță iodată de contrast. După aceasta bolnavul este așezat în decubit dorsal și, cu ajutorul fasciculului de raxe X emis de unul sau de două tuburi, se obțin imaginile A-P și laterale. Migrarea substanței iodate prin înclinarea mesei este urmărită scopic pe ecranul întăritor. Dacă migrarea caudocranială este blocată total, se poate completa examenul introducându-se o nouă cantitate de substanță de contrast prin puncție cisternală suboccipitală; migrându-se apoi craniocaudal substanța, se evidențiază limita cranială a elementului compresiv. Imaginile A-P și laterale pot fi completate cu imagini oblice în incidențele de 3/4.

În prezent preferințele înclină tot mai mult spre examinarea prin RMN, investigație net superioară din toate punctele de vedere mielografiei iodate: lipsa invazivității, evidențierea net superioară a tuturor structurilor cercetate: măduvă, rădăcini, spațiul subarahnoidian, diametrele canalului spinal etc.

Discografia, realizată prin puncționarea percutană sub control radiografic a discurilor intervertebrale și injectarea a 1/4—1/2 ml de substanță de contrast iodată hidrosolubilă în nucleul pulpos, a fost în vogă în deceniile al V-lea — al VI-lea. Se puneau astfel în evidență efracționarea inelului fibros discal și migrarea în canalul spinal a substanței de contrast, la nivelul nucleului herniat.

De obicei bolnavul simțea în acel moment o exacerbare a durerilor sale obișnuite. Introducerea metodelor de investigație computerizate actuale a redus numărul discografiilor.

Investigațiile cu radioizotopi

Investigarea fotoscintigrafică a sistemului nervos central după administrarea unor soluții de radioizotopi, de preferință 99 m-Tc a reprezentat în deceniile al VI-lea — al VIII-lea un progres, îndeosebi datorită gradului de toleranță net superior al acestei metode comparativ cu investigațiile neuroradiologice cu contrast, precum și datorită superiorității informațiilor obținute în ceea ce privește bogăția și fidelitatea lor (10, 11, 12, 13). Odată însă cu apariția metodelor computerizate de diagnostic, investigația fotoscintigrafică a pierdut mult din valoare și utilitate.

În prezent, pentru evidențierea unor leziuni osoase la nivelul calotei craniene, îndeosebi în cazul suspectării unor determinări metastatice multiple la nivelul scheletului și mai ales al coloanei vertebrale, se recurge la scintigrafia osoasă „de întreg corp“ cu ajutorul 99 m-Tc difosfonat (14). Această investigație își păstrează de asemenea valoarea și în alte afecțiuni ale coloanei: osteodiscite, osteoporoze, determinări ale unor afecțiuni sistemice la nivelul coloanei.

O valoare încă semnificativă o deține investigarea cu radioizotopi și în studiul dinamicii LCS (15, 16) (fig. 3.21 a—h). Metoda este folosită atât pentru decelarea fistulelor nazale posttraumatice de LCS cât și pentru evidențierea caracterului agresiv al unor hidrocefalii.

Fig. 3.21 — Imagini radiocisternografice obținute cu ajutorul ^{169}Yb-DTPA injectat suboccipital: *a* — migrare normală la 24 ore (imagine A—P); *b* — aceeași imagine dar de profil; *c*, *d* — imagini similare după 48 ore; *e*, *f*, *g*, *h* — imagini similare într-un caz de blocare a zonelor de resorbție convexitală.



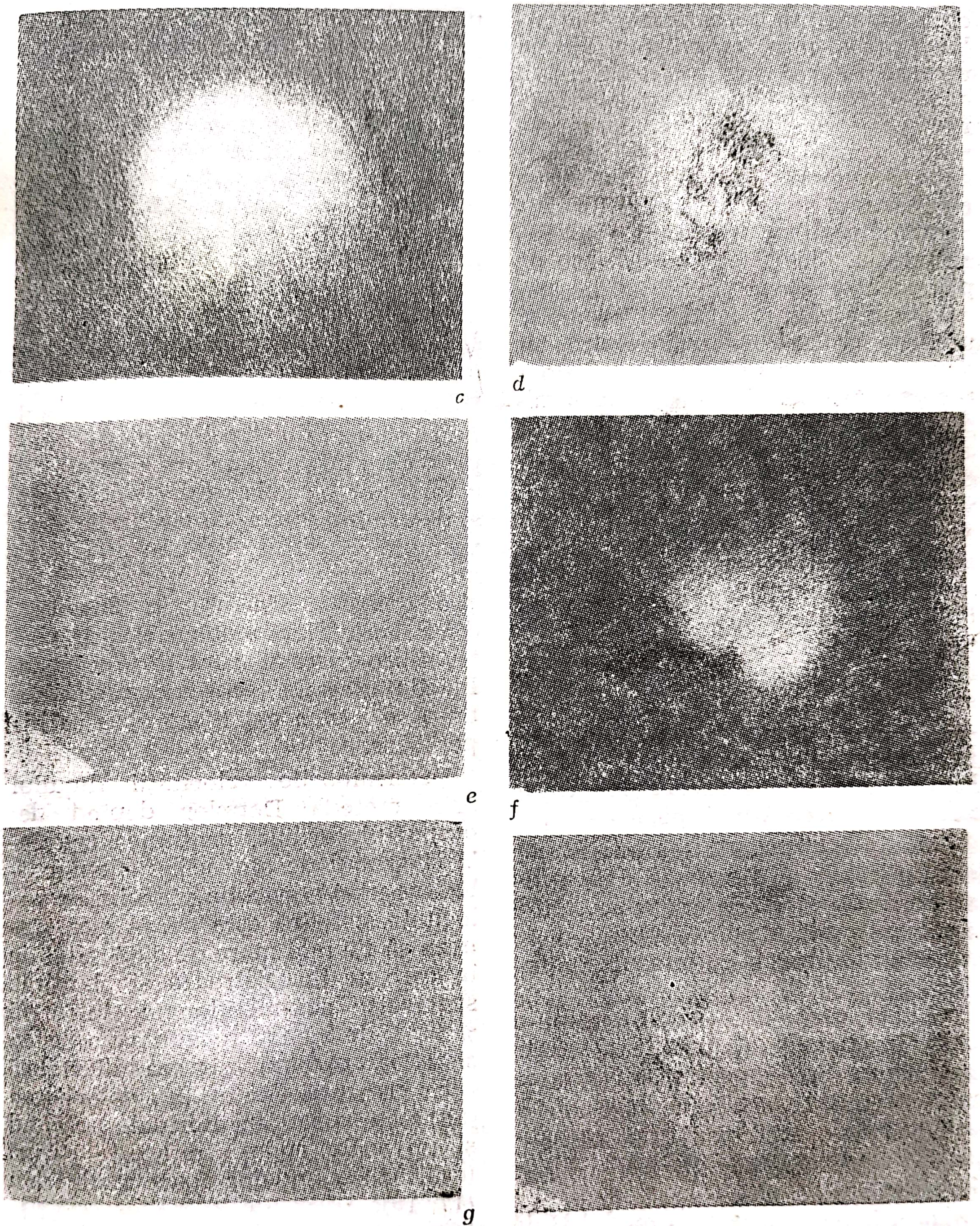

c d e f g h

Fig. 3.21 (continuare)

Utilizarea unor investigații ultrasonice în neurochirurgie

Ultrasunetele au început să fie utilizate în investigația neurochirurgicală din deceniul al VII-lea. Emiterea unor astfel de unde sonice, cu frecvențe de peste 20 kHz, deci nedecelabile de urechea umană, și recepționarea ecoului produs prin reflectarea lor la nivelul interfețelor de separare a două structuri cu densități diferite pe care le străbat, a reprezentat prima modalitate de investigație a creierului (modul A). Cu ajutorul acestei modalități s-a putut evidenția deplasarea structurilor mediane (ventriculul III), prin asimetria de plasare a deflexiunilor traseului electric, care traduc calitatea ecourilor produse pe axa de transmitere bitemporală, în cazul prezenței unor procese expansive emisferice. Emiterea ultrasunetelor și recepționarea ecourilor se face de către același transducer emițător (17). Calitatea invetigației ultrasonice depinde de frecvența emiterii lor. Cu cât frecvența este mai mare, penetrarea este mai mică, iar puterea de rezonanță a imaginii obținute e mai mare. Focalizarea mai bună a transducerilor colimează mai puternic fluxul ultrasonic, ceea ce poate contribui de asemenea la creșterea rezoluției. Astfel se poate ameliora diagnosticul leziunilor profunde decelabile cu fluxuri de frecvență mai mică.

Odată cu introducerea metodelor computerizate (*CT-scan*, RMN) utilizarea modului A de ultrasonografie a căzut în desuetudine. Modul B de examinare ultrasonică înlocuiește traducerea printr-o deflexiune a localizării și a intensității ecoului printr-o pată luminoasă a cărei intensitate traduce calitatea ecoului. Utilizarea unei secvențe rapide de imagini bidimensionale din modul B reanalizează o examinare ultrasonică instantanee.

Dacă investigarea prin modul B dă posibilitatea să se evidențieze elemente anatomice, examinarea Doppler este capabilă să dea informații de ordin fiziologic asupra fluxului sanguin și să deceleze caracteristicile diverselor momente ale variațiilor acestui flux (18, 19). Metoda Doppler analizează fluxul laminar al sângelui în vas, la nivelul unde este aplicat transducerul, punând astfel în evidență eventuala turbulență determinată de prezența unei plăci ateromatoase (lărgirea spectrală).

În echipamentele de examinare Doppler-color, sensul scurgerii și vitezele acestuia sunt traduse selectiv prin culori diverse. Această modalitate de examen permite și decelarea intraoperatorie a hemodinamicii în MAV. Sonografia Duplex combină informațiile anatomice obținute prin B-scan instantaneu cu examenul funcțional realizat prin metoda Doppler. Cu ajutorul analizei computerizate se poate realiza analiza spectrală și determina viteza de circulație, deci volumul fluxului. În chirurgia stenozelor carotidiene, metoda Doppler și-a dovedit eficiența în 90—95% din cazuri. Plăcile ateromatoase plate, fibrogrăsoase sunt hipoecogene. Plăcile ulcerate apar neomogen, în timp ce acelea calcifiate apar ca hiperecogene.

Determinările velocității fluxului prin metoda Doppler depind de: *output*-ul cardiac, presiunea arterială și gradul de stenoză. Pentru realizarea unei creșteri a vârfului de velocitate sistolică este necesar ca stenoza să fie mai mare de 50%, situație în care se înregistrează și „lărgirea spectrală“ sus-menționată. Între 75 și 90% de stenozare atât velocitatea sistolică precum și cea diastolică apar crescute. Peste 90% velocitatea descrește spre cifre normale apărând și un suflu rugos. În aceste cazuri însă, forma undelor apare modificată (17, 19).

Sonografia Duplex (19) poate fi utilizată și pentru decelarea stenozelor de la originea subclaviei ca și pentru diagnosticul furtului subclaviar, ca și pentru ilustrarea potenței anastomozelor extra-intracraniene sau a eficienței endarterectomiilor.

Sonografia Doppler transcraniană (SDT)

Sonografia Doppler transcraniană (SDT) introdusă în 1982 de Aaslid (26), a reprezentat un progres notabil în investigarea circulației sanguine din vasele mari ale creierului. Aplicarea transducerului se face la nivelul solzului osului temporal, al orbitei și al lui *foramen magnum*, în funcție de vasul investigat. Actualmente SDT este utilizată frecvent pentru decelarea prin creșterea velocității sanguine a existenței sau remisiunii spasmului vascular cerebral (17, 29, 30), dar poate fi utilizată și intraoperator (27). Principiul metodei este cel al sonografiei Doppler dar utilizează un transducer de frecvență mai joasă.

Artera carotidă internă în porțiunea supraclinoidiană, arterele cerebrală anterioară, comunicantă anterioară și posterioară ca și artera cerebrală posterioară sunt abordate transsolz temporal. Sifonul carotidian, artera oftalmică și eventual și cerebrală anterioară sunt explorate transorbitar cu protejarea antisonică a globului ocular. Arterele vertebrale și trunchiul bazilar sunt abordate transoccipital (28).

SDT este superioară investigării radiologice a spasmului arterial cerebral deoarece poate să-l detecteze înainte de a se fi produs modificări parenchimatoase cerebrale indelebile. SDT și-a dovedit utilitatea și intraoperator, pentru evidențierea vaselor nutritive ale MAV cerebrale ca și într-o serie de alte situații patologice: existența unei HIC accentuate, debitmetria sanguină la epileptici, depistarea unor trombembolii cerebrale intraoperatorii, precum și în precizarea momentului morții cerebrale.

Ultrasonografia intraoperatorie

Procesele expansive intracraniene cât și cele intramedulare pot beneficia într-o mare măsură de determinările instantanee prin modul B. Aceste determinări și-au dovedit utilitatea în abordarea localizărilor profunde. Cu ajutorul unei canule atașate la sonda ultrasonică se pot recolta, sub control imediat, fragmente bioptice direcționate după dorință, din diversele porțiuni ale procesului expansiv. Tot astfel se pot drena și eventualele colecții (20, 21, 22, 23), corectându-se sub control imagistic continuu abordarea țintei urmărite. Tumorile apar bine delimitate, hiperecogene, evidențiate și mai bine de zona de edem înconjurătoare (glioame de grad mic, meningioame, metastaze etc.). Glioblastoamele, dimpotrivă, apar mai difuz delimitate.

De asemenea se evidențiază net zonele cu diverse consistențe ale masei expansive (chist, necroze, hemoragie, calcifieri). În cazul abceselor, capsula și septurile interioare apar hiperecogene, în timp ce conținutul lichid apare hipoecogen (22, 23, 24).

MAV sunt ecogene și devin mai bine vizibile în variantele color prin culoarea roșie a fluxului arterial și albastră pentru cel venos. Astfel, la sfârșitul operației se pot evidenția atât eventualele porțiuni restante ale MAV cât și eventualele hematoame. Tot cu ajutorul ultrasonografiei intraoperatorii se poate testa și funcționalitatea circulației arteriale restante după aplicarea clipurilor (25).

Un alt domeniu în care ultrasonografia poate fi de mare folos îl reprezintă reperajul introperator al eventualelor proiectile, fragmente de os și al altor corpi străini pătrunși în creier, ca și plasarea unor catetere intracerebrale în cazurile cu ventriculi mici. Determinările ecografice se fac fie prin fontanelele neînchise încă, fie la nivelul unor găuri de trepan lărgite, în care continuitatea de mediu este asigurată prin umplerea orificiului de craniotomie cu soluție salină. Trebuie avut în permanență în vedere că prezența calciului în cantitate semnificativă determină o „umbră ultrasonică".

Ultrasonografia intraoperatorie se dovedește de mare ajutor în chirurgia medulară. După practicarea laminectomiei, dura fiind încă închisă, se aplică sonda ultrasonică prin intermediul unui strat de soluție salină și se evidențiază astfel structurile medulare subiacente sau eventualele elemente lezionale intra- sau extramedulare. Se utilizează de obicei sonda de 7,6 MHz, deși ideală ar fi una de 10 MHz.

Ultrasonografia medulară intraoperatorie poate evidenția cu ușurință leziunile intramedulare (tumorile solide, chistice, cavitățile siringomielice, focarele de mielomalacie, MAV etc.), de cele extramedulare (meningioame, neurinoame, lipoame, hernii discale, chisturi arahnoiditice, chisturi etc.) prin delimitarea și caracterul ecogenic captat. De asemenea poate decela sediul și caracterul corpilor străini pătrunși eventual intravertebral.

La nou-născut lamelele cervicale slab osificate permit chiar ultrasonografia transcutană (de exemplu, pentru decelarea unei eventuale malformații Arnold-Chiari sau a altor leziuni bulbomedulare).

De asemenea transfontanelă se pot evidenția eventualele tumori, cu hemoragii intraventriculare, malformații congenitale sau tumori, cu prețul unei invazivități aproape nule. Metoda s-a dovedit eficientă în peste 95% din cazuri. Desigur, precizarea naturii histopatologice a leziunilor necesită practicarea unei metode computerizate (*CT-scan* sau RMN).

Evaluări electrofiziologice în afecțiunile neurochirurgicale

Înregistrarea biocurenților emiși în mod spontan sau provocat de către un stimul a constituit până la introducerea metodelor imagistice un instrument important de diagnostic aflat la dispoziția neurochirurgului. Calitatea aleatorie și foarte adesea discutabilă a rezultatelor date de aceste investigații a făcut ca importanța lor actuală să scadă. Totuși, în anumite situații, ele sunt obligatorii pentru calitatea actului operator și, când afirmăm aceasta, nu ne referim numai la chirurgia epilepsiei; astfel, în cazul potențialelor evocate atât informațiile obținute preoperator și mai ales cele obținute intraoperator au adesea valoare inestimabilă (de exemplu, în chirurgia medulară, în chirurgia unghiului pontocerebelos, în chirurgia malformațiilor vasculare cerebrale, în intervențiile pe zona motorie etc.).

Electroencefalografia

Utilizarea corectă din punct de vedere al respectării unor standarde unitare, internațional acceptate, în culegerea biocurenților la nivelul scalpului (31, 32) este capabilă să ofere informații adeseori prețioase în depistarea unor leziuni cerebrale de interes neurochirurgical. Sistemul 10/20 adoptat de Societatea Americană de EEG impune respectarea strictă a unor distanțe între plasarea electrozilor, exprimate procentual, rezultate din măsurătorile A-P, transverse și circumferenţiale ale capului. În plus, inserţia unor electrozi bazali sub aripa mare a sfenoidului permite culegerea de date din regiunea temporobazală. Banda undelor culese în mod curent de amplificatoarele EEG pentru a fi măsurate şi interpretate se situează între 0,5 şi 70 Hz. Frecvenţele mai mici sau mai mari sunt ajustate pentru a putea fi măsurate.

La creierul normal, tipul de înregistrare depinde de starea de veghe a subiectului (alert, somnolent, adormit), ea trebuind să fie practic simetrică la nivelul celor două emisfere. Undele sunt clasificate în general în patru benzi de frecvenţă desemnate în cicli/s — Hz: delta (0,5—4 Hz), theta (4—8 Hz), alfa (8—13 Hz) şi beta (peste 13 Hz). Prezenţa şi distribuţia lor sunt în funcţie de vârstă, regiunea de culegere a undelor, amplitudinea depinzând în general de frecvenţă. Astfel undele alfa, ce apar în general în stare de veghe la subiectul în repaus şi cu ochii închişi, au o amplitudine de 20—50 microV şi o frecvenţă situată între 8—13 Hz. Ele apar de obicei în regiunea parietală şi occipitală dar pot fi culese şi din alte regiuni. Activitatea alfa se poate modifica prin deschiderea ochilor sau datorită activităţii mentale. Ea dispare în somn. Activitatea beta are de obicei amplitudine sub 20 microV, înregistrându-se în mod obişnuit în regiunile frontală şi centrală dar şi în alte regiuni. Undele theta se întrepătrund de obicei cu celelalte unde, fiind mai des localizate în regiunile temporale şi centrale. Distribuirea undelor pe traseu poate apărea ca: ritmic-sinusoidale, cu vârfuri hipovoltate ritmice, vârfuri-undă, sau polivârfuri-undă sau unde polimorfe. În timpul somnului, înregistrările EEG variază foarte mult în funcţie de faza lui. Astfel în faza REM (cu mişcări oculare rapide) pot apărea unde EEG „în dinţi de fierăstrău“ sau unde mai lente (theta şi delta). Faza non-REM se caracterizează prin fusuri şi complexe K cu unde delta foarte lente, sub 2 Hz şi amplitudine mare (peste 75 microV), cu atât mai des întâlnite cu cât somnul este mai profund.

La nou-născut şi la copil traseele EEG sunt net diferite de cele ale adultului. La prematurii mai mici de 30 de săptămâni de la concepere apar trasee EEG discontinue, cu perioade lungi de voltaj redus, alternând cu episoade scurte de unde lente. Traseul EEG continuu apare între a 30-a şi a 34-a săptămână de la concepere. Diferenţierea traseelor de veghe de cele de somn apare între a 35-a şi a 37-a săptămână de la concepere. După naştere, în primele 3 luni predomină undele de 3—4 Hz, frecvenţa de fond fiind de: 5 Hz la 6 luni, 6—7 Hz la 1 an, 7—8 Hz la 18 luni, 9—11 Hz la copil. În derivaţiile posterioare la copil şi la adolescent se înregistrează adesea unde delta şi theta.

Forme anormale de undă pot apărea ca:

— vârfuri: unde lente sub 80 ms, ce apar în mod repetat şi au o amplitudine mai mare ca fondul. Ele pot apărea şi urmate de unde. În prezenţa crizelor convulsive vârfurile apar multiple;

— undele ascuţite: seamănă cu vârfurile dar au o durată mai lungă de 80—200 ms. Apar împreună cu vârfurile în descărcările epileptice.

Focarele delta polimorfe persistente apar în diversele leziuni parenchimatoase: infecţii, tumori, abcese sau contuzii, localizând de obicei leziunea.

Undele delta sincrone, intermitente, bilaterale apar de obicei în leziunile difuze metabolice, degenerative sau toxice, localizate frontal sau occipital, dar fără valoare localizatoare.

Procedeele de activare a anomaliilor EEG pot precipita apariția acestor anomalii. Ele constau din *hiperventilație* (peste 3 min.) care, la individul normal, doar mărește ritmul, la bolnavi poate induce apariția de vârfuri-undă; *stimularea luminoasă intermitentă* care la cei normali produce doar o activitate ritmic-sincronă în derivațiile posterioare sau contracții mioclonice sincrone, la epileptici poate provoca apariția crizelor; *deprivarea de somn* în seara anterioară examinării poate induce apariția de crize, descărcările epileptiforme apărând în primul rând în timpul somnului non-REM. Activările se pot face și farmacodinamic: cu alcool, barbiturice etc.

Înregistrările EEG prelungite pot fi făcute cu scopul de a surprinde eventuale crize episodice. Se înregistrează pe bandă video atât trasee EEG multiple (pe canalul audio) cât și comportamentul (33).

Aspectele patologice ale EEG pot apărea fie ca focare de descărcări de unde lente, ce pot defini focarul epileptogen, fie chiar în asociere cu astfel de crize. În cazul unor afecțiuni difuze (toxice, degenerative, inflamatorii), activitatea EEG apare ca difuz-polimorf reprezentată. În comă se poate înregistra îndeosebi frontal o activitate ritmică, difuză, cu frecvență de 10 Hz, aspect sinusoidal, cu absența fusurilor și a modulației alfa normale. În boala Creutzfeld—Jakob se înregistrează descărcări bisincrone periodice, de 0,5—2 Hz. La bolnavii cu panencefalită subacută sclerozantă apar episoade de unde lente de 0,5—3 s cu amplitudini de 100—1 000 microV alternând cu intervale interepisodice de 4—15 s.

Maping-ul cortical include înregistrarea activității corticale spontane, localizarea prin stimulare a funcțiilor corticale și înregistrarea potențialelor evocate pentru localizarea senzorială a proiecțiilor corticale primare. *Maping*-ul cortical se utilizează îndeosebi în chirurgia epilepsiei dar și în rezecția tumorală și a MAV, pentru identificarea ariilor vorbirii, a celor vizuale și senzoriomotorii. Aceste identificări corticografice se pot face desigur sub anestezie locală.

Potențialele evocate. Înregistrarea potențialelor electrice obținute prin aplicarea unor excitații exterioare (senzoriale sau senzitive) s-a dezvoltat mult în ultimii ani. Modificările induse de dezvoltarea unor procese patologice sau de anumite manipulări operatorii s-au dovedit de mare utilitate și extrem de valoroase în diagnosticul pre- și intraoperator al tulburărilor funcționale ale SNC. La acestea au venit să se adauge informațiile oferite de înregistrarea potențialelor motorii.

Potențialele senzorial-senzitive sunt reprezentate actualmente de potențialele vizuale, auditive și senzitive. Astfel, chiar în cursul unei determinări EEG se înregistrează în derivațiile occipitale un potențial evocat vizual în momentul aplicării unei stimulări luminoase. Acest potențial de amplitudine joasă este ecranat de activitatea corticală spontană coexistentă. Potențialul generat de aplicarea unei excitații vizuale este sporit prin repetarea și sumarea răspunsurilor căpătate prin stimulări repetate, ceea ce poate șterge influența activității corticale spontane.

Echipamentele

- Pentru potențialele vizuale (VEP) se utilizează *flash*-ul, *pattern-reversal*-ul (PR — stimularea prin tablă de șah cu pătratele cu luminozitate interșanjabilă) și LED (stimularea cu lămpi diode emițătoare). Determinările se fac prin stimulare monooculară și înregistrare bioccipitală.

- Stimularea auditivă se face cu *clik*-uri (zgomote înalte cu spectru larg și cu tonuri de frecvență unică). Ca niveluri de referință se utilizează atât nivelul normal audibil al populației cât și pragul urechii subiectului respectiv. Testarea fiecărei urechi se face mascând urechea opusă cu un zgomot „alb“ (fâșâit cu spectru larg de frecvență). Stimulii auditivi sunt utilizați și pentru obținerea undei cognitive P 300.

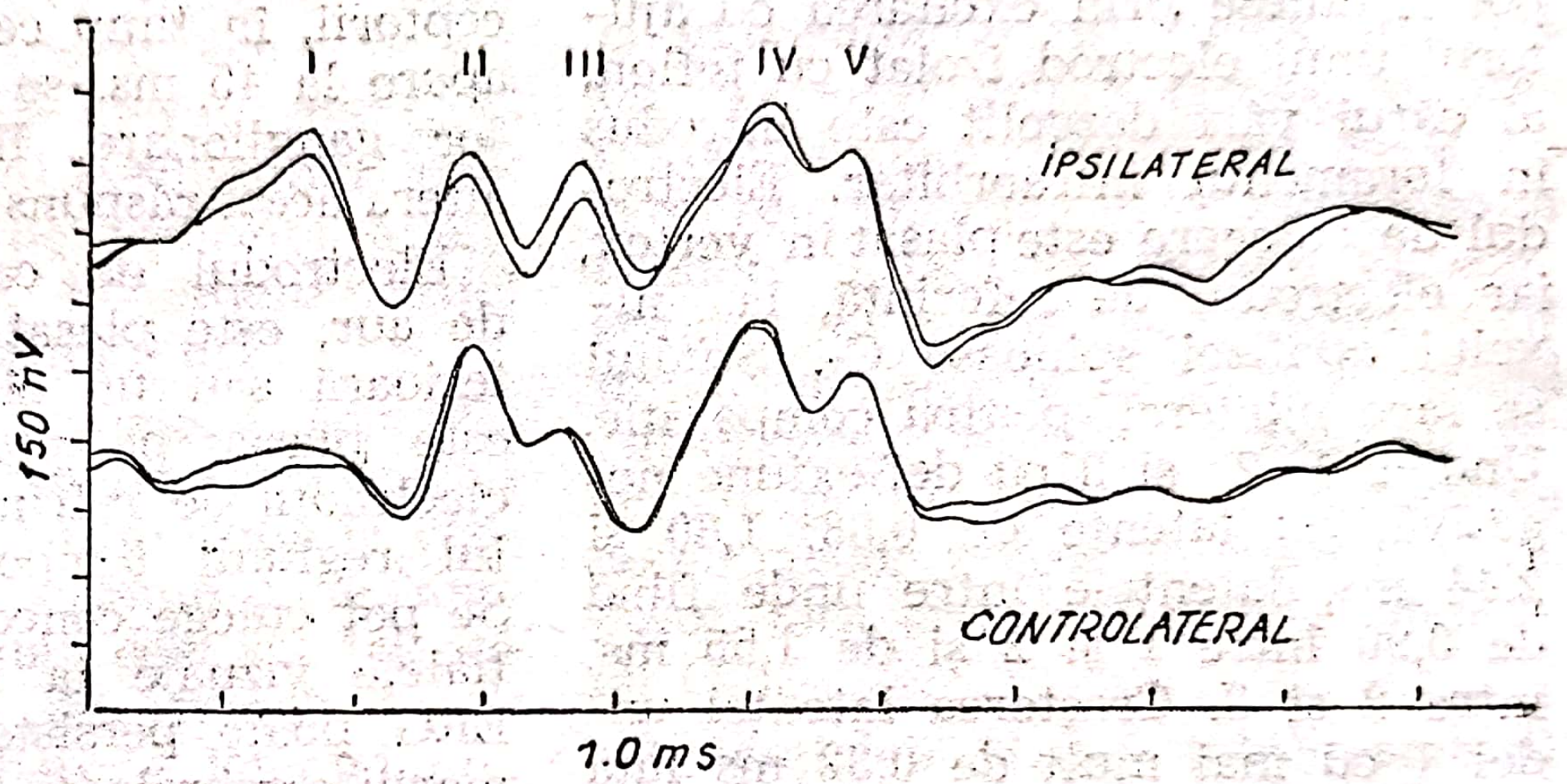

Fig. 3.22 — Potențiale evocate auditive.

- Pentru obținerea potențialelor evocate somatosenzoriale prin aplicarea de stimuli mecanici sau electrici la nivelul membrelor superioare (potențiale de nerv median) sau inferioare (potențiale de nerv tibial posterior sau nerv peronier). Durata, intensitatea și frecvența stimulilor sunt ajustabile.

Potențialele evocate auditive sunt întâlnite în literatura de specialitate sub denumiri ca: „răspunsuri evocate auditive de trunchi (BAER)“ sau „potențiale evocate auditive de trunchi (BAEP)“ sau „răspunsuri auditive de trunchi (ABR)“. Aceste răspunsuri cu latență scurtă provin de la perechea VIII de nervi cranieni și trunchiul cerebral. Așa cum menționam, toți stimulii auditivi sunt utilizați și pentru producerea undei de latență lungă P 300 (potențial evocat cognitiv). Undele I și VIII pot fi prezente, dar cele care contează din punct de vedere clinic sunt undele I și V (fig. 3.22).

Unda I este generată de ramura auditivă a perechii VIII, probabil de partea proximală a nervului (lângă trunchiul cerebral). Unda I poate prezenta uneori două componente distincte, în funcție de intensitatea stimulării.

Unda II pare a fi generată de nucleul cohlear sau de porțiunea imediat adiacentă a nervului acustic. Unda III este generată probabil la nivelul complexului olivar superior și al corpului trapezoid, în puntea inferioară. Undele IV și V au probabil generatori în puntea superioară și porțiunea inferioară a mezencefalului, în lemniscul lateral și coliculii inferiori.

Undele VI și VII sunt variabile și nu au utilitate în clinică (35); originea lor pare a fi în corpii geniculați mediali (unda VI) și radiațiile auditive (unda VII) (36).

Potențialele evocate senzitive (SSEP) pot fi înregistrate prin stimularea nervului median la nivelul articulației pumnului sau a nervului tibial posterior la nivelul gleznei. Unda N13 are originea la nivelul neuronilor cornului anterior al măduvei. Lemniscul medial la nivelul central al trunchiului sau poate neuronii nucleului ventral posterolateral talamic sunt la originea undei P14.

Răspunsuri evocate trigeminale pot fi culese prin excitarea cu ajutorul unui electrod izolat cu teflon, al cărui vârf dezgolit este introdus în foramenul infraorbitar. Electrodul de culegere este plasat în vertex, iar electrodul de referință, la nivelul apofizei spinoase C_7. Studiul se face bilateral, pentru comparație. Undele 1, 2 și 3 cu deflexiune negativă, au latențe de 0,88, 1,80 și 2,44 ms, latențele între unde fiind de 0,90 între 1 și 2 și de 1,55 ms, între 2 și 3. Creșterea latenței undei 1 cu mai mult de 0,32 ms față de partea controlaterală este considerată patologică. Unda 1 își are originea la intrarea ramurii V_2 în ganglionul Gasser, unda 2 la intrarea rădăcinii trigeminale în punte, iar unda 3 provine din zona presinaptică a traiectului trigeminal la nivelul punții.

În cazul tumorilor de bază și al nevralgiei trigeminale, undele 2 și 3 apar întârziate sau lipsesc. Aceste modificări pot chiar preceda simptomatologia clinică. Leziunile situate în unghiul pontocerebelos produc modificări mai importante la nivelul undei 3 decât al undei 2. Unda 1 apare alterată doar în leziunile periferice anterioare. La bolnavii tratați operator cu succes pentru nevralgiile trigeminale dispar undele 2 și 3 (37).

Potențialele evocate vizuale (VEP) sunt obținute în mod obișnuit prin *pattern reversal* (cu ajutorul tablei de șah în care luminozitatea pătratelor alternează, stimulând ochiul). Ele dau rezultate superioare excitării prin *flash* fiind mai sensibile și mai puțin variabile. La copii și la persoanele necooperante sau inconștiente se utilizează *flash*-ul sau LED.

Electroretinograma (ERG) reprezintă răspunsul retinian la stimularea vizuală, efectuată fie prin *pattern reversal*, fie cu *flash*. Unda alfa, ce apare la 26 ms, reprezintă receptorii, în timp ce unda beta, care apare la 45 ms, se datorește celulelor ganglionare. Retinopatiile pot altera acest răspuns.

Electrodul de captare, din foiță de aur, este plasat sub pleoapa inferioară sau un electrod obișnuit este plasat pe pleoapa inferioară, electrodul de refrință fiind la nivelul regiunii temporale ipsilaterale. Se pot culege concomitent și potențialele vizuale la nivelul occipital. ERG poate persista chiar în cazul morții cerebrale.

Monitorizarea intraoperatorie, deși nu poate prognoza finalul intervenției, și-a dovedit valoarea în ceea ce privește informațiile furnizate atât neurochirurgului cât și anestezistului. Datele trebuie comparate cu cele înregistrate la începutul intervenției. Achiziția continuă de potențiale este sumată și analizată prin „averaging" cu ajutorul computerelor. Pentru a reduce la minimum influențarea potențialelor de către drogurile anestezice, se preconizează utilizarea de doze minime de $N_2O + O_2$ asociate cu puțin Fentanyl. Administrarea de până la 0,5% Isofluran dă rezultate bune. Anestezicele acționează îndeosebi asupra potențialelor cu latențe lungi. Fixarea bună a capului influențează de asemenea în bine calitatea înregistrărilor, eliminând eventualele artefacte datorate mișcărilor capului. De asemenea trebuie prevenită mișcarea atât a electrozilor de culegere cât și a celor de referință. Pentru verificarea veridicității datelor culese se recomandă dubla plasare de electrozi pentru fiecare poziție, astfel încât să se poată culege alternativ date și la ambii. Electrozii sunt fixați cu tifon și colodiu și unși cu gel, la o impedanță inferioară cifrei de 3 000 ohmi. Se pot utiliza cu succes și electrozi cu ECG fetal.

Potențialele auditive intraoperatorii pot fi culese intracranian fie de la nivelul nervului cu un electrod din fir de argint izolat în teflon, aplicat pe nerv cu un mic tampon, fie la nivelul pavilionului urechii, electrodul de referință aflându-se în vertex. Potențialul astfel captat este cu latență scurtă.

Culegerea extracraniană este făcută la nivelul pavilionului urechii sau al mastoidei, cu referință la vertex. Cele mai importante unde înregistrate astfel sunt cele cu latență scurtă, originare din trunchiul cerebral. O schimbare a latenței undei V de peste 1,0 ms este considerată semnificativă.

Potențialele somatosenzoriale intraoperatorii, primele utilizate în practică, mult timp contestate, au sfârșit prin a fi admise ca valoroase (38). Electrozii de stimulare, de obicei sub forma de ace, sunt plasați la nivelul nervilor după anestezierea bolnavului, cu distanță minimă între electrozi de 3 cm și cu catodul așezat proximal. Electrozii de culegere sunt aplicați preoperator cu colodium, cu o impedanță sub 3 000 ohmi. Culegerea din punctul Erb în timpul stimulării nervului median sau de la nivelul apofizelor spinoase lombare, în cazul stimulării la nivelul membrelor inferioare, cu referință într-un punct indiferent, verifică *input*-ul nervos. Se fac culegeri adiționale de la nivelul scalpului (potențiale evocate cu latențe lungi) pentru ariile primare de proiecție corticală. Răspunsurile cu latență scurtă pot fi culese de la nivelul vertebrei C_2 sau de la nivelul medular supra- și sublezional. Se utilizează de obicei un microstimulator bicanal sau care să producă stimuli izolați la 4,7—7,7 pe secundă cu durata de 200 micros, curentul având intensitate mai mică de 20 mA. Pentru monitorizarea procedurilor distale față de regiunea cervicală, se recomandă folosirea atât a potențialelor de la nivelul nervului median cât și a celor de la extremitățile inferioare. În timpii operatori critici reducerea amplitudinii potențialelor cu 30—50% este semnificativă. De asemenea o creștere a latenței trebuie să constituie un semnal de alarmă. În timpul operațiilor în poziție șezând pătrunderea aerului subdural în craniu poate reduce amplitudinea potențialelor culese la nivelul scalpului, fără creșterea însă a latențelor (39).

Potențialele vizuale intraoperatorii nu au îndeplinit sufragiile tuturor autorilor, deoarece sunt cele mai instabile, cu latențele cele mai lungi și, ca atare, susceptibile de a fi influențate de diverși factori (anestezie, variații de presiuni sanguine, ale oxigenării sau ale electroliților).

Stimularea poate fi făcută cu rețele de tip LED, montate în rame de ochelari, dar și mai bine cu rețele de LED aplicate sub pleoape, după anestezierea prealabilă a conjunctivei. Uneori este necesară utilizarea unui dilatator pupilar cu acțiune scurtă.

Stimularea se face cu *flash*-uri de 5 ms la frecvențe variate, fiind necesare frecvențe sub 5 Hz. Se recomandă în general frecvențe de 1—2 Hz. *Flash*-urile se aplică unilateral, bilateral și alternativ. Electrozii de înregistrare sunt plasați în polii occipitali, cu referință în vertex.

Latența undei P 100 la bolnavi cu alterări ale căilor vizuale anterioare este de obicei semnificativ crescută. Combinarea numărului de baleiaje cu frecvența stimulărilor determină timpul de reciclare pentru un *averaging*. O scădere a amplitudinii de 50%, o creștere a latenței de 5 ms sau o schimbare de formă a curbei constituie semnale de alarmă pentru chirurg.

Potențialele evocate motorii (MEP), deși mai puțin utilizate decât cele senzitive, au căpătat o importanță deosebită datorită importanței deținute de funcția motorie (40). Răspunsul motor la excitații transscalp și cu craniul integru, prin plasarea anodului la nivelul ariei motorii și a catodului la distanță, cu o impedanță cuprinsă între 300—1 000 ohm/cm și voltaje și amperaje ridicate (700 V și 1 A) au reprodus răspunsuri motorii cu prețul unui disconfort marcat. Odată cu dezvoltarea electromagneților spirali de stimulare transcranială, metoda a devenit mult mai suportabilă (41). Ea poate fi aplicată și intraoperator. Culegerea se face optim cu ace-electrozi din nervii periferici sau de-a lungul coloanei vertebrale.

În stimularea electromagnetică, schimbarea de câmp magnetic este cea care produce stimularea. Câmpul magnetic produs în centrul spiralei electrodului de stimulare este de 1—2,5 tesla. Direcția fluxului curentului determină și orientarea câmpului. Potențialele de acțiune se nasc în celulele excitabile cuprinse în câmpul electric. În afară de stimularea transcranială a creierului, stimularea elecromagnetică poate fi utilizată și la nivelul nervilor periferici pentru potențialele somatosenzoriale și studiile de conducere nervoasă, producând un disconfort mai mic decât excitațiile electrice. Deși aria motorie este cea de interes maxim pentru stimulare, fibrele tractului piramidal își au originea și în ariile corticale adiacente girusului precentral. La primate, 31% provin din aria 4, 20% din aria 6 și 40% din lobul parietal (42). Astfel răspunsul principal al celulelor Betz (mișcările fine) este suplimentat de un răspuns întârziat, venit prin căile colaterale de origini diferite și cu funcții diferite (postură, locomoție). Utilizarea unei rate rapide de stimuli magnetici transcraniali (rTMS) a fost posibilă prin răcirea spiralei, pentru a se preveni supraîncălzirea. Astfel s-au putut folosi trenuri de 10 s de până la 25 Hz, pentru a se identifica lateralizarea limbajului în studii preoperatorii.

Creșteri ale latențelor motorii au fost evidențiate în scleroza multiplă, mielopatia cervicală, traumatisme spinale, parapareza spastică familială etc.

Utilizarea intraoperatorie a potențialelor evocate motorii (MEP) poate evidenția atingerile căilor motorii asupra cărora SSEP nu pot informa. Plasarea la nivelul nervilor a acelor electrozi de culegere evită artefactele EMG datorate relaxării musculaturii în timpul anesteziei. SSEP are un efect potențiator asupra MEP. Persistența unei scăderi a MEP trebuie să constituie un important semn de alarmă pentru chirurg, spre deosebire de dispariția pasageră a lor.

Magnetoencefalografia (MEG)

MEG are dezavantajul impedanței mari a țesuturilor, pe care biocurenții trebuie să o învingă, pentru a putea fi înregistrați. Această impedanță măsoară în genere 250 ohm/cm în substanța cenușie, 750 ohm/cm în substanța albă, 65 ohm/cm în LCS, 5 000—15 000 ohm/cm în os și 300—1 000 ohm/cm în scalp (43).

MEG s-a dezvoltat ca o metodă de studiu fiziologic, farmacologic și psihologic de SNC. Curenții electrici generați de neuroni creează câmpuri electromagnetice de 10^{-15}—10^{-16} tesla, în comparație cu câmpurile ambientale existente de 5×10^{10} tesla. Astfel câmpurile cerebrale necesită, pentru a fi înregistrate, rețele de detectori (SQUIDS — *Superconducting Quantum Interference Devices*), plasate pe scalp. Aceste dispozitive trebuie răcite cu heliu lichid, pentru păstrarea superconductibilității lor, ceea ce impune condiții deosebite de înregistrare. Utilizând referințe stereotactice, activitatea tradusă prin vârfuri magnetice este transpusă pe un sistem de vizualizare RMN multiplanar pentru localizarea anatomică. MEG este superioară detectării EEG prin faptul că semnalul este detectat direct, neatenuat de os sau parazitat de alte semnale electrice. Din păcate, semnalul magnetic este atenuat proporțional cu pătratul până la cubul distanței parcurse (44).

Spre deosebire de EEG, care înregistrează diferențele de voltaj ale semnalelor, MEG înregistrează câmpurile magnetice produse, astfel încât curenții superficiali sunt înregistrați ca semnale paralele dispozitivului de înregistrare, în timp ce curenții profunzi radiali sunt doar detectați ca semnale profunde. Metoda s-a dovedit a avea o acuratețe localizatorie ridicată și apare ca un adjuvant prețios, conjugată cu informația EEG, în determinarea focarelor epileptogene cu indicație chirurgicală.

Bibliografie

1. *HOUNSFIELD N. A.:* Method of apparatus for examination of a body part by radiation such as X-ray or gamma radiation, *Brit. Patent,* 1972; 1283915.
2. *SMITH F. W. NMR.* Historical aspects. În: "Modern Neuroradiology" (sub red. Newton T. H., Potts D. G.), vol. II: Advanced Imaging Techniques, Clavadel Press, San Francisco, 1983, 7—14.
3. *BRADLEY W. G., CROOKS L. E., NEWTON T. H.:* Physical principles of NMR. În: "Modern Neuroradiology" (sub red. Newton T. H., Potts D. G.), vol. II: Advanced Imaging Techniques. Clavadel Press, San Francisco, 1983, 15—61.
4. *WEHRLI F. W., Mc. FALL* Jr., *NEWTON T. H.:* Parameters determining the appearance of NMR images. În: "Modern Neuroradiology" (sub red. Newton T. H., Potts D. G.), vol. II: Advanced Imaging Techniques, Clavadel Press, San Francisco, 1983. 81—117.
5. *WATSON G. B., WEIMER M. W.:* MR — spectroscopy in vivo: Principles, animal studies and clinical applications. În: "Magnetic Resonance Imaging" (sub red. Stark D. D., Bradley W. G.), The C. V. Mosby Co., St. Louis, 1988, 201—228.
6. *MONIZ E.:* L'encéphalographie artérielle, son importance dans la localisation des tumeurs cérébrales. *Rev. Neurol.,* 1927; 342: 72—90.
7. *SELDINGER S. I.:* Catheter replacement of the needle in percutaneous angiography. A new technique. *Acta Radiol.,* 1953: 39: 368—376.
8. *DANDY W.:* Ventriculography following the injection of air into the cerebral ventricles. *Ann. Surg.,* 1918; 68: 5.
9. *SICARD I. A., FORESTIER J.:* Méthode générale d'exploration radiologique par l'huile-iodes (Lipiodol). *Bull. Mém. Soc. Méd. Hôp (Paris),* 1922; 46; 463.
10. *CONSTANTINOVICI A.:* Current means of scintigraphic diagnosis of diseases of the central nervous system. *Rev. Roum. Neurol.,* 1971; 8, 2: 103—110.
11. *ARSENI C., CONSTANTINOVICI A., CONSTANTINESCU A. I.:* Valoarea fotoscintigrafiei cerebrale în diagnosticarea și stabilirea indicațiilor terapeutice în procesele expansive supratentoriale profunde. Studiu comparativ. *Neurol., Psihiat., Neurochir. (Buc.),* 1971; 4, 16: 319—329.
12. *CONSTANTINOVICI A.:* Explorarea sistemului nervos central în medicina nucleară. În: „Diagnosticul clinic" (sub red. Pop T.), Edit. Militară, București, 1979, 169 : 187.
13. *CONSTANTINOVICI A.:* Study of Central Nervous System. În: "Compounds and Radiopharmaceuticals Applied in Nuclear Medicine" (sub red. Balaban A. și colab.), cap. 16, Edit. Acad. R. S. Români și John Wiley and Sons Inc., Chichester-New York-Brisbane-Toronto-Singapore, 1986.

40. *LEVY W. J.:* Clinical experience with motor and cerebelar evoked potential monitoring. *Neurosurg.*, 1987; 20 : 169–182.
41. *MILIS K. R., MURRAY N. M. F., HESS C. W.:* Magnetic and electrical transcranial brain stimulation. Physiological mechanism and clinical applications. *Neurosurg.*, 1987; 20 : 164–168.
42. *YORK D. H.:* Review of descending motor pathways involved with transcranial stimulation. *Neurosurg.*, 1987; 20 : 70–73.
43. *GEDDES L. A.:* Optimal stimulus duration for extracranial cortical stimulation. *Neurosurg.*, 1987; 20 : 94–99.
44. *SATO S., BALLISH M. S.:* Principles of magnetoencephalography. În: "Epilepsy Surgery" (sub red. Luders H.). Raven Press, Hewlet New York, 1992, 415–421.

CAPITOLUL 4

Traumatismele craniocerebrale

Date generale

Traumatologia craniocerebrală constituie un capitol extrem de important în patologia neurochirurgicală, dată fiind necesitatea unui diagnostic stabilit corect și rapid și a aplicării tratamentului neurochirurgical în cel mai scurt timp. De asemenea traumatizații craniocerebral se confruntă cu probleme complexe de recuperare neurologică, psihică, reintegrare socială și familială. Nu în ultimul rând, neurotraumatologia are multiple implicații medicolegale, extrem de frecvente actualmente.

Odată cu creșterea explozivă a traficului rutier, a dezvoltării industriale, a apariției unor focare de război, traumatologia craniocerebrală a devenit din ce în ce mai actuală și cu pondere mai mare în patologia neurochirurgicală. Aceasta cu atât mai mult cu cât afectează perioada activă de viață.

După datele oficiale, publicate în SUA, traumatismele reprezintă principala cauză de deces a persoanelor tinere (15—34 de ani); după această vârstă intervin în cauzele de deces afecțiunile tumorale și bolile cardiovasculare. Din cadrul traumatismelor, cele craniocerebrale sunt responsabile de peste o jumătate din numărul total al deceselor (Trunkey, 1985) (1). Din aceleași date oficiale, reiese costul total al taumatizaților în SUA, care în anul 1979 a fost de 82 bil. dolari; în plus, acestea au produs o importantă perturbare în perioada activă de lucru a populației. De asemenea trebuie subliniat că traumatismele craniocerebrale se cifrează la 200 de cazuri la fiecare 100 000 de internări în SUA (Kalsbeek și colab., 1980) (2).

Mecanismele de producere a traumatismelor craniocerebrale

Mecanismele prin care se produc traumatismele craniocerebrale sunt:

Mecanismele directe

Mecanismele directe, prin impact direct asupra scalpului și a oaselor craniene (fig. 4.1).

În cadrul acestora acționează următoarele fenomene:

Fenomenul de accelerație

Fenomenul de accelerație, în care capului i se imprimă o mișcare de accelerație prin lovirea sa cu un corp în mișcare și în acest caz leziunile maxime, atât craniene cât și cerebrale, se află la punctul de impact sau la joncțiunea craniospinală, în cele indirecte; după cum vectorul forței traumatice este axial sau neaxial, fenomenul de accelerație este liniar sau rotator.

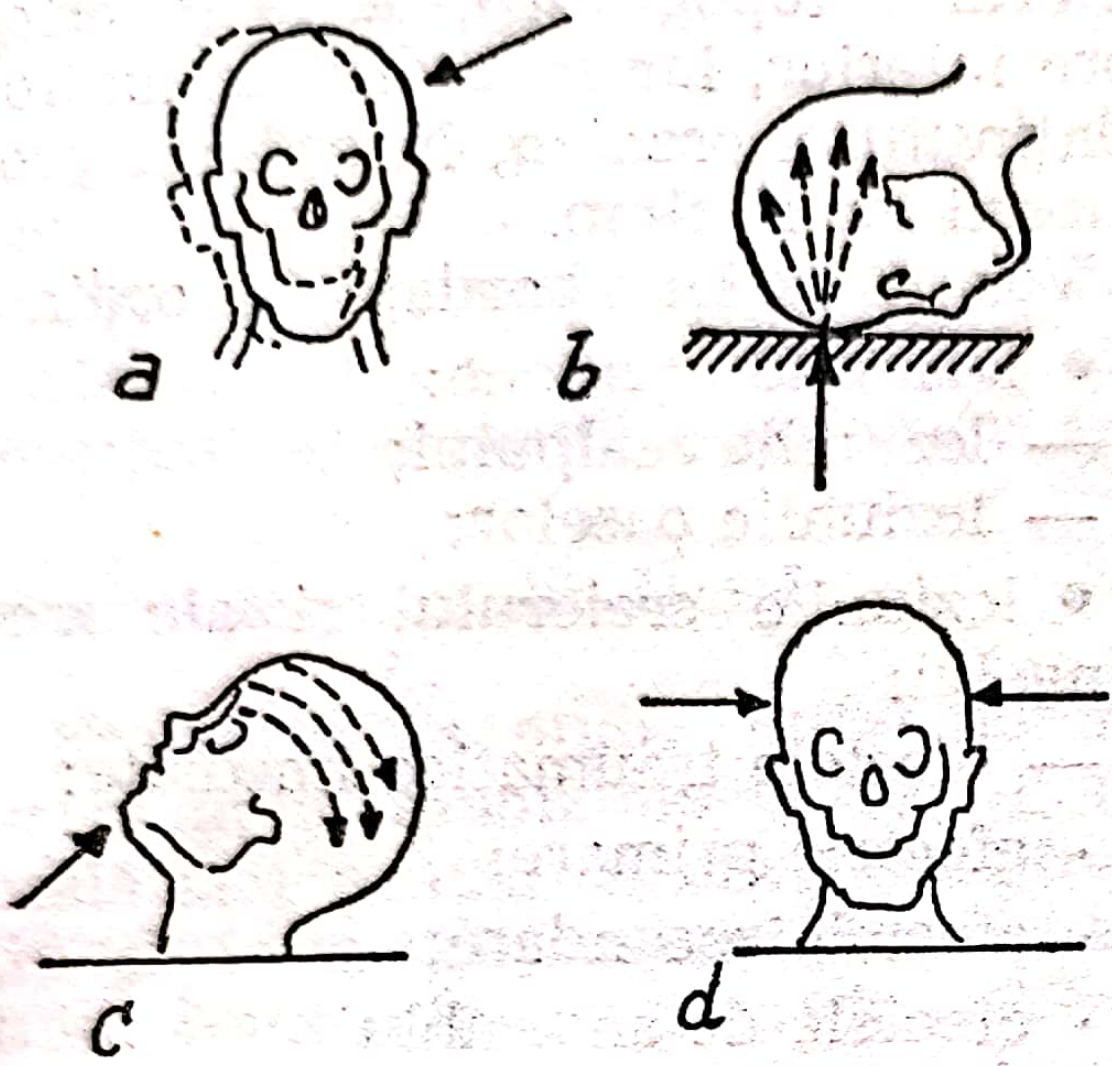

Fig. 4.1 — Mecanismele fizice traumatice directe: *a* — accelerare liniară; *b* — decelerare; *c* — accelerare rotatorie; *d* — compresiune bilaterală.

Fenomenul de decelerație

Fenomenul de decelerație sau de frânare, în care excursia craniului este oprită brusc prin lovirea sa de un plan rezistent. În ultimul caz, leziunile sunt atât la punctul de impact cu planul dur, leziuni ce interesează structurile craniocerebrale, cât și la polul diametral opus, prin contralovitura care afectează conținutul cranian, ca efect al unei mișcări de du-te-vino al acesteia în interiorul cutiei craniene.

Fenomenul de compresie bilaterală

Fenomenul de compresie bilaterală prin aplicarea simultană a două planuri dure asupra craniului.

Mecanismele indirecte

Mecanismele indirecte acționează asupra structurilor craniocerebrale prin transmiterea intermediată a liniilor de forță: mișcări bruște de frânare în excursia extremității cefalice (de exemplu: ocupanți de autovehicule care se ciocnesc) sau situații în care se produc îndeosebi leziuni la nivelul joncțiunii craniospinale (de exemplu: cădere pe ischioane) (fig. 4.2 și 4.3).

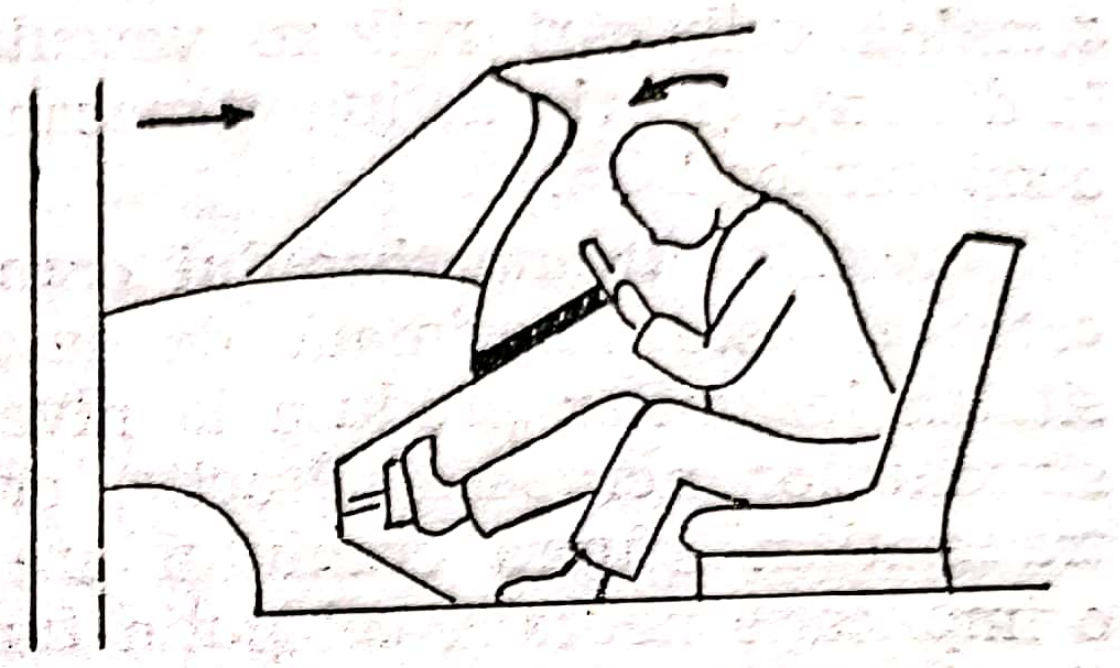

Fig. 4.2 — Mecanismul fizic traumatic indirect fără impact cranian (tip „whi-plash").

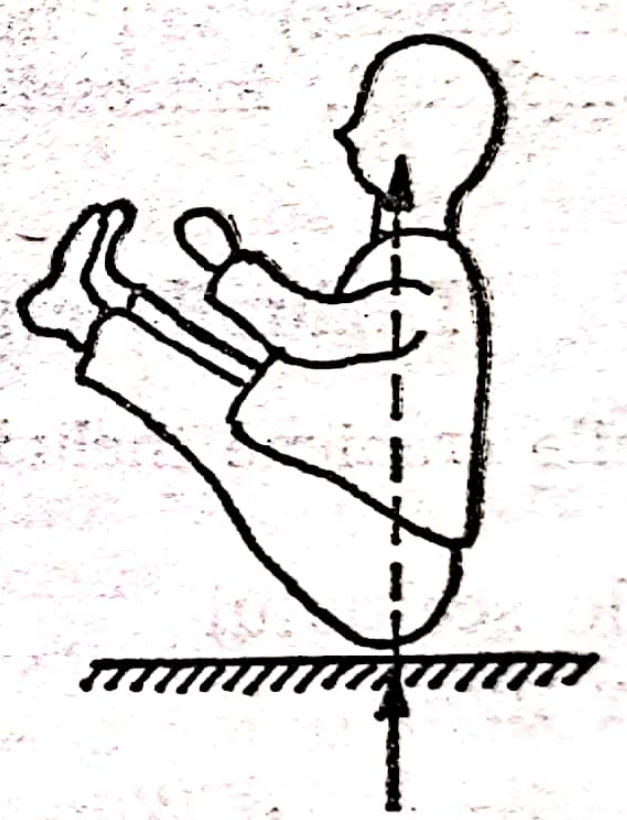

Fig. 4.3 — Mecanismele fizice traumatice indirecte cu impact extracranian: cădere pe ischioane.

În afara acestor două mecanisme trebuie menționate și altele:

— pătrunderea unor corpi străini endocranian, ceea ce determină caracterul lezional și potențial septic al acestor traumatisme;

— suflul produs de explozii care poate provoca sufuziuni hemoragice difuze la nivelul întregului encefal prin hipertensiune venoasă brutală, secundară creșterii presiunii în alveolele pulmonare.

Efectele traumatice asupra encefalului sunt de natură vasculonervoasă și se datorează acțiunii liniilor de forță direct asupra acestor structuri. La acestea se adaugă efectul vibrației traumatice asupra interoceptorilor vasculari, ceea ce determină tulburări reflexe vasculare la distanță și prin acțiunea mecanică a mișcărilor LCS.

Gravitatea traumatismului craniocerebral este imprimată de intensitatea leziunilor produse la nivelul structurilor nervoase. Practic, orice traumatism asupra craniului are și o implicație neurală, cel puțin funcțională. Leziunile conținătorului cranian (scalp și craniu) au mai puțină importanță în determinarea directă a gravității traumatismului. Acestea dobândesc însemnătate când trebuie să se aprecieze cauzele și agenții ce l-au produs ca și în determinarea unor efecte directe asupra creierului (dilacerări directe) sau în apariția unor complicații, îndeosebi septice. Leziunile craniene reprezintă de asemenea o dovadă deseori foarte importantă a forței cu care s-a produs trauma respectivă.

Descrierea sistematică a diverselor leziuni craniene va fi prezentată în ordine topografică, de la exterior spre interior, iar în cadrul leziunilor conținutului cranian, în ordinea producerii lor în timp.

Vor fi astfel abordate în ordine:

- leziunile craniene:
  - leziunile scalpului;
  - leziunile oaselor;
- leziunile creierului și ale meningelui:
  - efectele traumatice imediate:
    - efectele primare;
    - efectele secundare;
    - efectele de ansamblu
  - efectele traumatice tardive (sechele).

Leziunile craniene

Leziunile craniene includ:

Leziunile scalpului (părților moi)

Sunt întâlnite în traumatismele *închise* (echimoze, hematoame, escoriații) și mai ales în cele *deschise* — plăgi, chiar dacă interesează numai epidermul și dermul. Acest mod de interpretare este justificat de posibilele complicații supurative (de la nivelul acestor plăgi), care se pot extinde endocranian.

Escoriațiile și infiltratele hemoragice ale scalpului însoțesc îndeosebi leziunile produse prin decelerare și pe cele prin „târâre“. Infiltratele hemoragice se pot constitui în adevărate hematoame exocraniene, dezvoltate între *galea aponevrotica* și periost.

Plăgile scalpului sunt porți de pătrundere a septicității din mediul înconjurător și dovezi ale mecanismului traumatic. Astfel, ele pot avea aspect: tăiat, strivit, contuz, liniar sau stelat, „înțepat“ orificial (prin proiectil) etc. Ele pot reproduce adeseori „marca“ agentului contondent (muchie de topor, ciocan etc.). Prin sediul lor pot contribui la elucidarea mecanismului de producere a traumatismului. Sediul în vertex sau paramedian frontal sau parietal este propriu plăgilor prin agresiune. Plăgile laterale (temporoparietale) sau occipitale cu aspect contuz (strivit) sunt datorate căderilor. Plăgile împușcate pot avea două orificii, ceea ce contribuie la stabilirea direcției și a distanței parcurse de proiectil până la locul de impact cu craniul. Plăgile scalpului asociate cu leziuni ale osului subiacent sunt considerate *penetrante*. Leziunea poate interesa numai craniul sau/și structurile endocraniene, situație când se realizează o *plagă craniocerebrală.*

Leziunile osoase

Leziunile osoase (fracturile craniene) reprezintă un martor prețios al intensității traumatismului, al caracterului agentului traumatic și, eventual, al condițiilor de producere.

Fracturile craniului facial

Fracturile craniului facial au importanță în traumatologia craniocerebrală atât pentru că dovedesc direcția și forța de aplicare a agentului traumatic cât și pentru că pot să dea complicații septice endocraniene. Ele pot stabili o comunicare între spațiile lichidiene și exterior, prin interesarea pereților cavităților preformate ale feței (sinusuri) sau a stâncii osului temporal. Afectarea structurilor meningiene în dreptul fracturilor bazei craniului determină apariția de fistule de LCS, prin intermediul cărora flora microbiană existentă în aceste cavități osoase poate invada spațiile meningiene.

Fracturile craniului neural

Fracturile craniului neural sunt deosebit de frecvente și mai severe. În definirea unei fracturi se ia în considerație interesarea ambelor tăblii ale oaselor craniene, spre deosebire de fisuri, în care este interesată doar una din acestea, de obicei cea externă (fig. 4.4).

Fracturile craniene pot fi clasificate după diferite criterii. Ele se grupează, în mod clasic, în fracturi ale *bazei* și ale *calotei*. Această clasificare nu mai este acceptată actualmente, deoarece liniile de fractură iradiind dinspre calotă spre bază, practic majoritatea fracturilor sunt mixte, deci includ ambele regiuni anatomice.

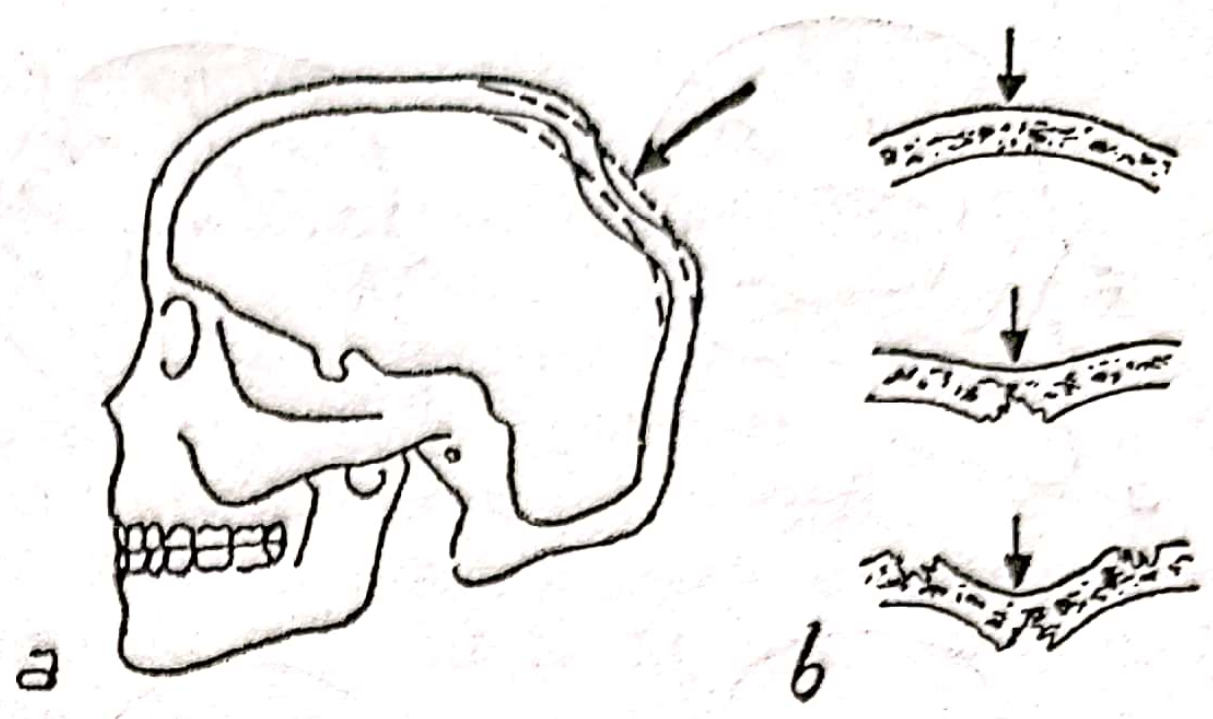

Fig. 4.4 — Mecanismul fracturilor craniene cu viteză de impact moderată: *a* — în punctul de impact, aria de inflexiune circumscrisă de aria de deflexiune; *b* — fisura craniană *princeps* se produce la nivelul tablei externe, în aria de deflexiune.

După cum comunică sau nu cu exteriorul, fracturile craniene sunt considerate *închise* sau *deschise.* Comunicarea se mai poate stabili și prin soluțiile de continuitate ale etmoidului (comunicare cu cavitățile nazale), ale plafonului orbitar (comunicare cu cavitatea orbitară), ale stâncii temporale (comunicare cu urechea medie).

După aspectul radiologic, fracturile craniene pot fi: liniare, diastazice, cominutive (multieschiloase), depresive, penetrante sau perforante (produse de agenți vulneranți cu masă mică și viteză mare — proiectile) și complexe (în care se realizează o comunicare între endocraniu și exterior, adică cu implicarea etmoidului, plafonului orbitar și a stâncii temporale) (fig. 4.5).

După dispunerea fragmentelor osoase în focarul de fractură craniană, acestea se clasifică în: *intruzive* (există o înfundare a eschilelor) și *extruzive* (există o explozie a fragmentelor osoase, cum se observă adesea la orificiul de ieșire a proiectilelor). Aceste tipuri diverse de fracturi pot coexista îndeosebi în fracturile cu focare multiple.

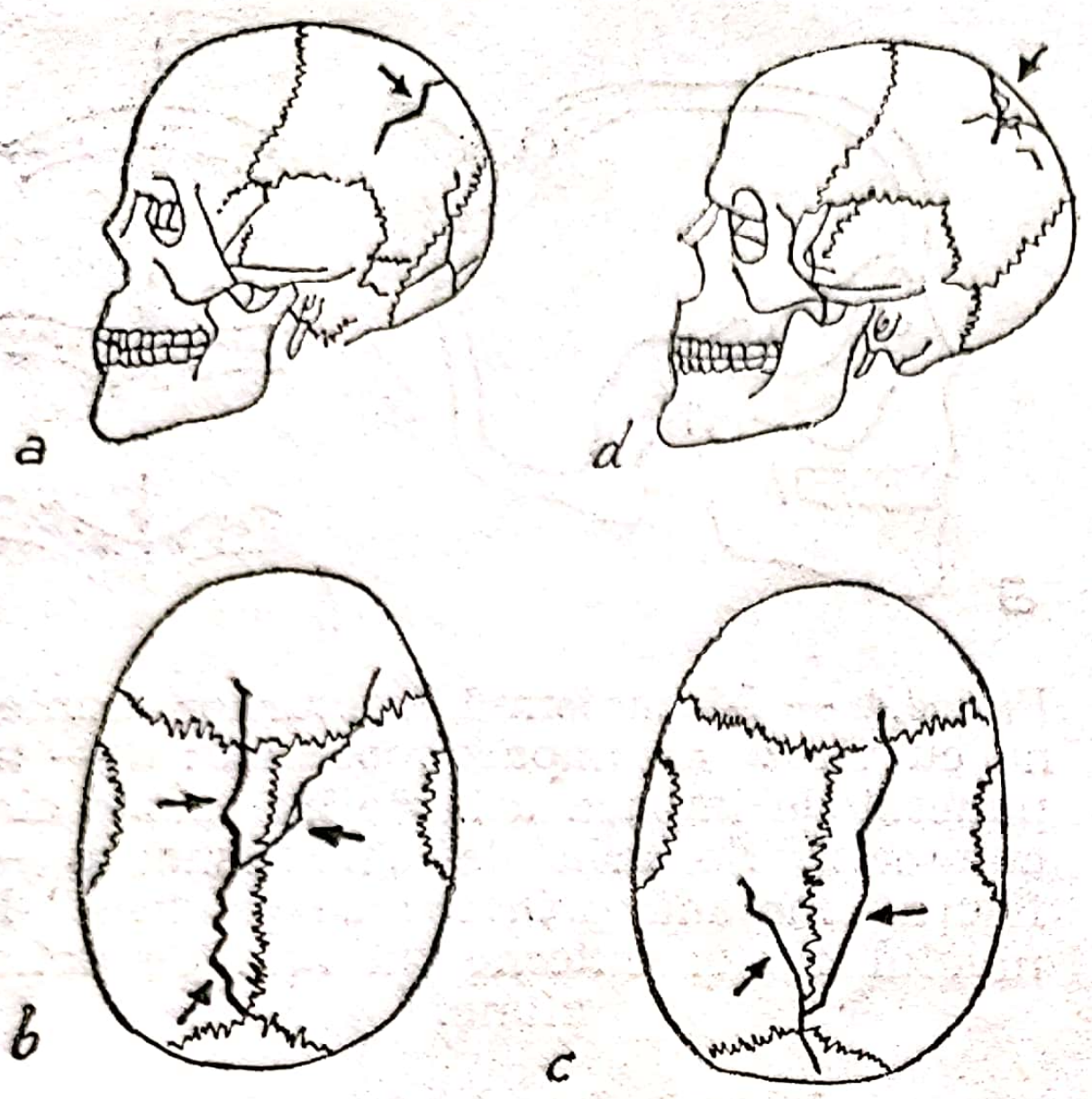

Fig. 4.5 — Tipuri de fracturi craniene (prezentare schematică): *a* — fractură liniară simplă, interesând osul parietal; *b* — fractură craniană liniară interesând două oase craniene adiacente (frontal și parietal); *c* — fractură craniană lineară interesând trei oase craniene (frontoparietooccipital); *d* — fractură craniană ramificată divergent, multieschiloasă, de la punctul de impact.

Diagnosticul fracturilor craniene

Diagnosticul fracturilor craniene se pune pe radiografii craniene simple (fig. 4.6). Prin traiectul rectiliniu al fracturii și prin contrastul mai puternic decât al traiectelor vasculare de pe endocraniu, pe calotă, fracturile craniene se deosebesc de amprenta traiectelor vasculare. În cazul fracturilor bazei craniului sunt necesare incidențe speciale (Hirtz, Stenvers) sau efectuarea unor tomografii convenționale (ca în cazul fracturilor etajului anterior, generatoare de fistule de LCS). Un rol important în diagnosticarea fracturilor craniene îl are *CT-scan* simplă sau cu „fereastră osoasă" (fig. 4.7, 4.8).

Constatarea unei linii de fractură trebuie să atragă atenția asupra posibilei existențe a unui *hematom extradural*. Acest element este deosebit de prețios pentru decelarea unui asemenea hematom, dezvoltat la nivelul fosei craniene posterioare (traseu de fractură la nivelul osului occipital), cu atât mai mult cu cât simptomatologia neurologică în aceste cazuri este destul de săracă, iar în evoluție pot surveni agravări rapide.

Fig. 4.6 — Radiografie craniană simplă (imagine laterală): fractură craniană liniară, parietală posterioară.



Fig. 4.7 — Imagine *CT-scan:* se constată o fractură craniană intruzivă în regiunea parietală posterioară stângă.

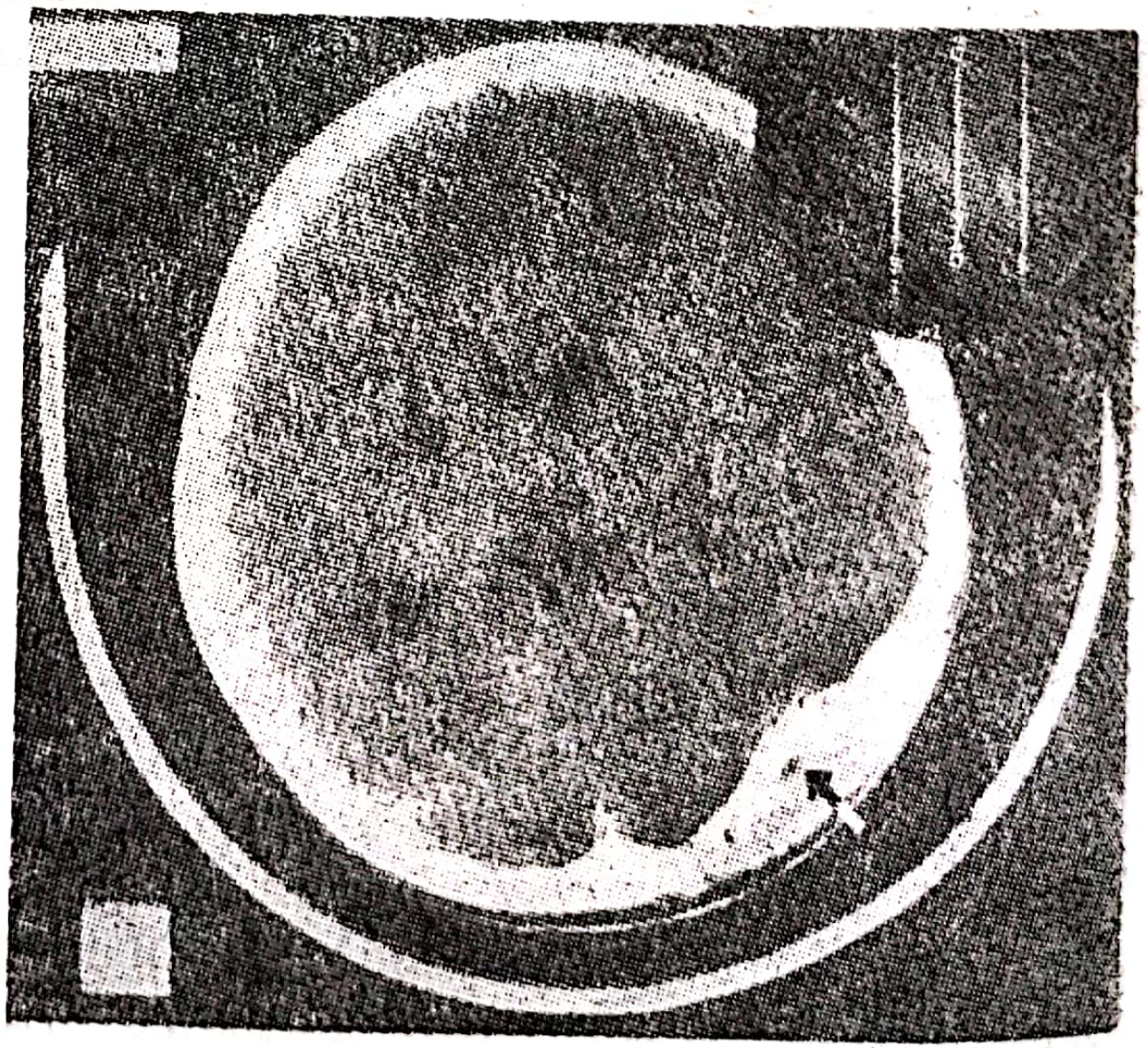

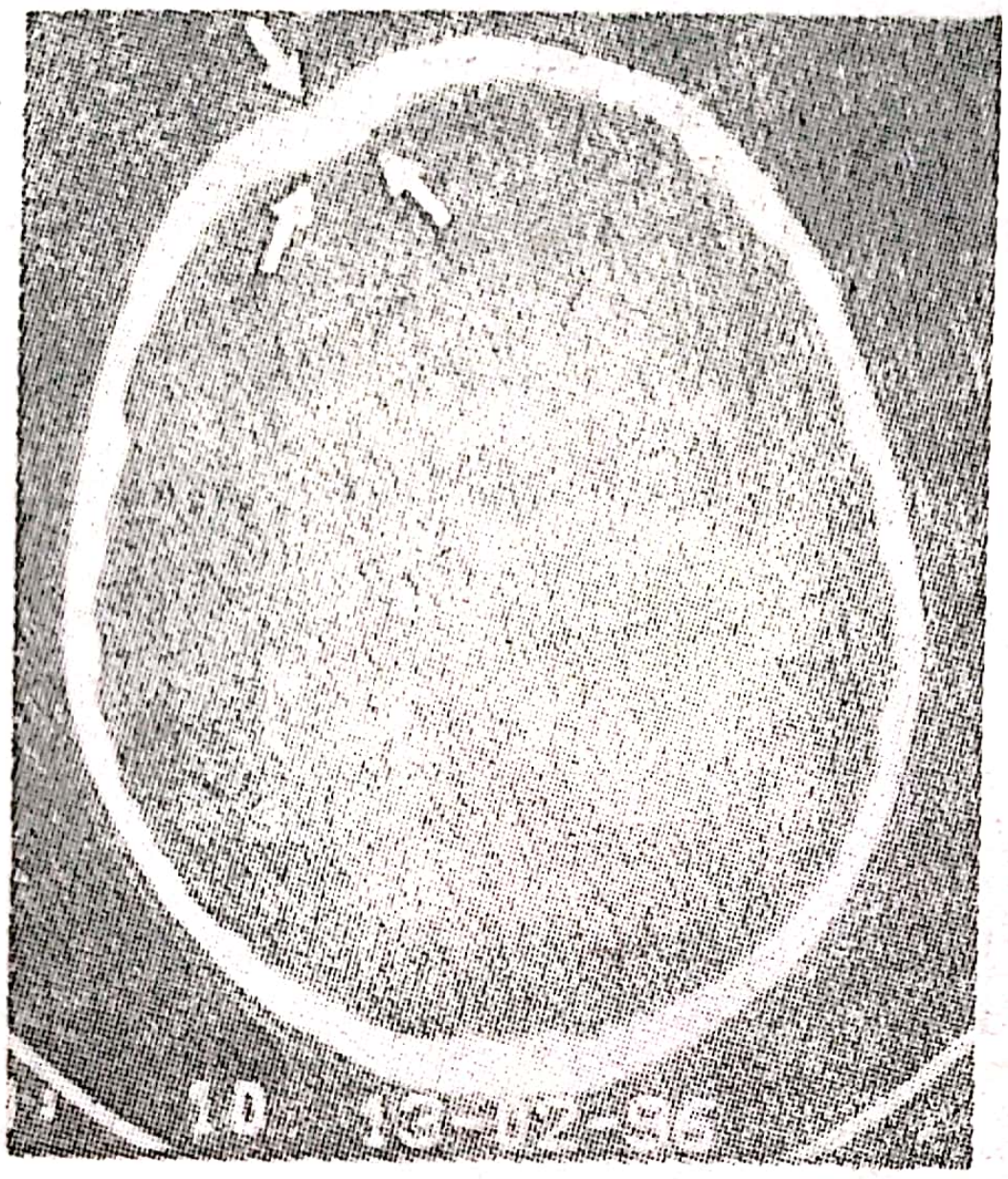

Fig. 4.8 — Imagine *CT-scan* cu fereastră osoasă: se constată o fractură craniană intruzivă frontală dreaptă.

Tratamentul fracturilor craniene

Tratamentul fracturilor craniene este chirurgical sau conservator. Indicațiile operatorii în cazul fracturilor craniene sunt:

Fracturile multieschiloase

Facturile multieschiloase se operează doar atunci când sunt înfundate în endocraniu (intruzive). Operația va urmări îndepărtarea eschilelor și cura *per primam* a focarului de dilacerare durală sau durocerebrală directă. Momentul optim de intervenție este la a 3-a — a 7-a zi de la traumatism, cu obligația ca în cazul existenței unei plăgi supraiacente, aceasta să fi fost suturată în condiții aseptice perfecte, în primele 6 ore după traumatism, cu îndepărtarea atentă a tuturor corpilor străini. Mobilizarea eschilelor se face la 3—7 zile, pentru a permite delimitarea spontană a țesutului cerebral compromis și a se putea închide *dura* după avivarea marginilor acesteia. Acest interval de expectativă este deosebit de util în tratamentul fracturilor ce interesează structurile venoase durale (sinusurile venoase). Mobilizarea mai precoce a eventualelor eschile înfipte în aceste structuri vasculare poate declanșa o hemoragie intraoperatorie masivă, adesea foarte greu de stăpânit și cu efecte uneori rapid letale.

Fracturile craniene cu hematom intra- sau extracerebral

Intervenția pentru eschilectomie trebuie făcută cât mai precoce, în prezența unui *hematom* intra- sau extracerebral sau când sunt motive să ne temem de o *supurație* în focar.

Fracturile craniene însoțite de fistule

Fracturile craniene însoțite de fistule LCS care nu au tendință la oprire spontană în 8—10 zile.

Fracturile progresive

Fracturile progresive întâlnite la copii (0—3 ani), datorate interpunerii unei porțiuni de *dura mater* (mult mai aderentă la endocraniu la această vârstă) între marginile diastatice ale fracturii. Acestea trebuie operate de urgență, urmărindu-se închiderea durei, pentru a opri lărgirea progresivă a traiectului de fractură și agravarea fenomenului de hernie cerebrală locală la nivelul creierului inclavat în focarul de fractură. De aceea la copii se recomandă urmărirea atentă a evoluției tuturor fracturilor diastatice (fig. 4.9).

Fracturile craniene depresive

Fracturile craniene depresive simple întâlnite la sugar (în minge de ping-pong) sau la copil, care

Fig. 4.9 — Radiografie craniană simplă (imagine laterală): fractură craniană progresivă parietală posterioară stângă.

necesită un procedeu de ridicare cu elevatorul printr-o gaură de trepan adiacentă.

Celelalte fracturi craniene nu au indicație operatorie, dar orice fractură trebuie urmărită, pentru diagnosticarea eventualelor leziuni subiacente.

Leziunile creierului și ale meningelui

Efectele traumatice asupra structurilor endocraniene sunt rezultanta însumării factorilor fizico-mecanici și biologici. Din punct de vedere cronologic, efectele traumatice care produc leziuni ale creierului și meningelui sunt imediate și tardive.

Efectele traumatice imediate

Efectele traumatice imediate pot fi *primare* (apar imediat și obligatoriu după impact) și *secundare* — inconstante — care apar ca o consecință a celor primare. Efectele primare cuprind: comoția, contuzia, dilacerarea, precum și unele leziuni traumatice deschise, cu mare potențial septic: plăgile craniocerebrale și fistulele de LCS. În cadrul efectelor secundare care succedă și sunt consecința celor primare încadrăm colecțiile sanguine (hematoame), lichidiene (meningita seroasă), precum și complicațiile septice ale traumatismelor deschise: meningoencefalite, abcese și fongusul cerebral. Menționăm că există și o a treia categorie de efecte traumatice imediate, cele *de ansamblu,* care însoțesc efectele primare sau secundare (edemul cerebral, colapsul cerebroventricular).

Efectele posttraumatice tardive

În cadrul lor se descriu: *encefalopatia posttraumatică* și *sechelele posttraumatice*. Primele înglobează tulburări cu apariție tardivă (după minimum 6 luni — un an de la traumatism) și caracter evolutiv: epilepsia și hidrocefalia progresivă. Sechelele posttraumatice sunt reprezentate de acele tulburări reziduale după episodul traumatic și care au caracter definitiv, neevolutiv (sechele neurologice, psihice etc.).

Efectele traumatice primare

Acestea includ: comoția, contuzia și dilacerarea cerebrală.

Comoția cerebrală

Se manifestă clinic printr-o scurtă abolire a stării de conștiență; nu are un substrat lezional anatomic cerebral. Fenomenul se datorează unor *tulburări funcționale* care constau dintr-o bruscă depolarizare a membranei neuronilor din formația reticulată a trunchiului cerebral. Efectul este tranzitoriu și total reversibil, în consecință fără repercusiuni imediate sau tardive. Conform definiției, neavând nici o consecință, vechea noțiune de sindrom postcomoțional trebuie eliminată. După comoție, pacientul își revine complet.

Comoția fiind prin definiție total și rapid reversibilă, nu trebuie să aibă nici un fel de implicații medico-legale ulterioare.

Cefaleea, astenia, apărute după așa-zisa comoție cerebrală se datoresc unei leziuni anatomice ușoare (de tipul contuziei minore), sau aceste simptome au existat de cele mai multe ori și înaintea accidentului, traumatismul, desigur, punându-le în evidență datorită tulburărilor reflexe, de circulație, sau pacientul poate avea un oarecare interes în a le acuza.

Contuzia cerebrală

Constituie un efect traumatic organic imediat, cu implicație directă, primară asupra encefalului. Aceasta reprezintă un fenomen de zdruncinare a encefalului în cutia craniană, mai mult sau mai puțin intens.

Etiopatogenie

Contuzia cerebrală poate fi produsă de oricare tip de traumatism craniocerebral. Efectul lezional traumatic este indus de perturbări vasculare directe sau reflexe vasomotorii la distanță (vasodilatație, vasoparalizie) care, la rândul lor, induc variate grade de extravazare în parenchim a conținutului vascular, determinând hipoxie și leziuni hemoragice, precum și perturbări biochimice în parenchim.

Forme clinice

Contuzia cerebrală poate avea trei grade de intensitate:

a) **Contuzia cerebrală minoră.** Se manifestă ca alterare a stării de conștiență, având o durată de la câteva minute până la o oră cu sau fără semne neurologice discrete, cu caracter remisiv. La puncția lombară LCS este slab sanguinolent (sub 1 000 hematii/ml).

b) **Contuzia cerebrală medie.** Poate fi difuză sau poate predomina la o emisferă. Abolirea stării de conștiență durează mai multe ore și este însoțită de obicei de semne neurologice — tulburări de echilibru, pareze de nervi cranieni, deficit motor, la care se adaugă ca simptome: cefalee, vărsături, urmate de remisiune parțială sau totală. LCS recoltat prin puncție lombară este net rozat (1 000—10 000 hematii/ml).

c) **Contuzia cerebrală gravă.** Poate fi difuză sau poate predomina într-o emisferă sau în trunchiul cerebral. Manifestarea clinică principală este starea de comă de diferite grade, care persistă câteva zile sau chiar săptămâni și se asociază adeseori cu o simptomatologie neurologică de focar (deficit motor, tulburări de echilibru, pareze de nervi cranieni, hemianopsie, afazie etc.).

Ca forme clinice speciale menționăm:

— contuzia cerebrală gravă cu afectarea predominantă a ariilor orbitotemporale, reprezentând entitatea anatomoclinică de „contuzie tempororinencefalică“ (fig. 4.10). Clasificarea acestei forme ca o entitate separată este justificată de simptomatologia sa caracteristică (comă sau stare de agitație cu tendință la violență, marcate tulburări vegetative, uneori hemipareză controlaterală) și un prognostic mai sever;

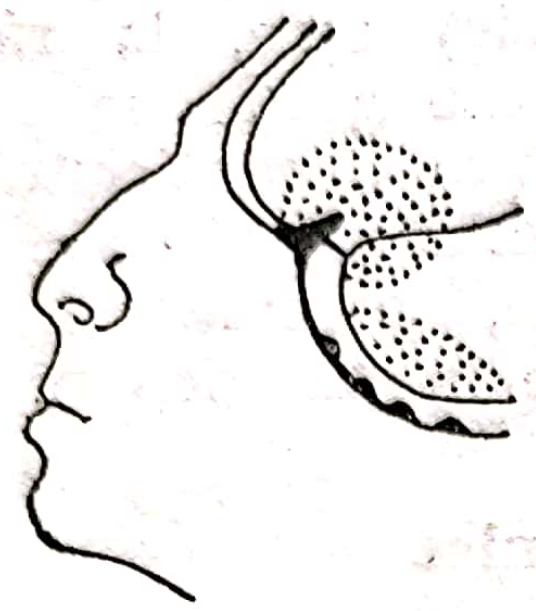

Fig. 4.10 — Contuzie cerebrală cauzată de impactul encefalului cu aripa mică a sfenoidului, cu producere de contuzie tempororinencefalică (prezentare schematică).

— contuzia cerebrală gravă cu afectare predominantă a *trunchiului cerebral*, care se manifestă clinic prin comă profundă, asociată cu fenomene de rigiditate de decerebrare, marcate tulburări vegetative. Are prognostic, de obicei, foarte grav.

Investigații paraclinice. În cazul contuziei cerebrale întreaga baterie de investigații neurochirurgicale este necesară — pe de o parte, pentru stabilirea gradului de contuzie, iar pe de altă parte, pentru depistarea diferitelor hematoame intracraniene (HI) sau colecții lichidiene intracraniene traumatice (CLIT). Le inserăm în ordinea valorii informațiilor pe care le furnizează: EEG relevă modificări bioelectrice difuze; ECHO arată deplasarea formațiunilor liniei mediane în cazul unei HI sau al unei CLIT; examenul LCS este edificator pentru gradul de contuzie cerebrală; aspectul de LCS aparent clar, dar la examenul microscopic cu hematii în contuzia cerebrală minoră; aspectul de LCS rozat, datorită conținutului sanguin moderat, apare în contuzia cerebrală medie; aspectul de LCS intens sanguinolent apare în contuzia cerebrală gravă; de asemenea LCS poate evidenția o meningoencefalită posttraumatică; examenul LCS trebuie analizat în dinamică, întrucât reflectă evoluția însăși a contuziei; *angiografia cerebrală* este un examen complet nepatognomonic pentru contuzia cerebrală; *CT-scan,* investigație extrem de utilă și neinvazivă în contuzia cerebrală, constată leziunea de impact, gradul de contuzie, asocierea cu alte leziuni traumatice: dilacerare cerebrală, HI, CLIT, edem cerebral, prin modificările sistemului ventricular; mai mult, această investigație are valoare deosebită și în urmărirea dinamică a contuziei cerebrale; *existența CT-scan* ca investigație de rutină a diminuat considerabil importanța celorlalte metode paraclinice folosite la pacienții cu contuzie cerebrală, inclusiv examenul LCS.

Evoluție, complicații, prognostic

Sunt în concordanță directă cu gradul de contuzie cerebrală și cu leziunile traumatice craniocerebrale și extracraniene asociate. Contuzia cerebrală evoluează spontan spre remisiune sau spre agravare. Prognosticul contuziei cerebrale depinde strict de: vârsta pacienților, starea pretraumatică a encefalului și a celorlalte organe, primele măsuri terapeutice corecte, diagnosticul complet prin *CT-scan* atât a leziunilor craniocerebrale cât și a celor toracoabdominale, evaluarea corectă a leziunilor membrelor centurii scapulare și pelvine. În cazul politraumatismelor, leziunile toracoabdominale acute domină tabloul clinic și deci influențează apreciabil prognosticul.

Tratamentul

Tratamentul este medical. În contuzia cerebrală minoră și medie, tratamentul este doar adjuvant și simptomatic — antiedematos, antiemetic, antitermic, sedativ, eventual anticonvulsivant. Administrarea antibioticelor este justificată în cazul plăgilor scalpului, în comunicările exo-endocraniene (rinoragie, otoragie, ororagie), în fistulele LCS traumatice. Contuzia cerebrală propriu-zisă nu necesită antibioterapie. Contuziile minoră și medie necesită supravegherea în timp, clinică și prin *CT-scan* a bolnavului, pentru diagnosticarea unor eventuale HI sau CLIT (Dacey și colab., 1986) (3). Contuzia cerebrală gravă impune aplicarea unui tratament medical complex în servicii de terapie intensivă, cu monitorizarea funcțiilor vitale (v. comele traumatice).

Tratamentul chirurgical este rezervat numai efectelor traumatice secundare — HI sau CLIT —, asociate contuziei cerebrale sau diferitelor tipuri de fracturi craniene cu efect compresiv cerebral.

Comele traumatice

Sindromul comatos poate fi definit prin abolirea totală a stării de conștiență, însoțită de tulburări vegetative și neurologice mai mult sau mai puțin grave.

Etiopatogenie. Pentru menținerea sau abolirea stării de conștiență, un rol important îi revine sistemului reticulat activator ascendent (SRAA). Acest sistem are o conductibilitate nespecifică, în timp ce sistemul senzitiv este specific. Menținerea stării de conștiență este rezultatul aferentării funcționale continue a creierului, realizată prin sistemele specifice și nespecifice. Când această aferentare senzitivă și senzorială este abolită, încetează starea de conștiență. Dacă la pierderea stării de conștiență participă tot creierul, rolul cel mai important, acela de „dispecer“, revine însă trunchiului cerebral.

Indiferent unde s-ar exercita o agresiune pe craniu, ea se va repercuta asupra întregului creier. Când unda de șoc are intensitate mică, se poate opri la os, cortex, substanța albă; dacă este mai intensă, se propagă în linie dreaptă, independent de locul în care agentul contondent va întâlni calota craniană și se va propaga spre trunchiul cerebral. Astfel undele de șoc se întretaie în trunchiul cerebral, în partea sa superioară, la zona de demarcație diencefalomezencefalică, și aici provoacă leziunea cea mai intensă (fig. 4.11; 4.12).

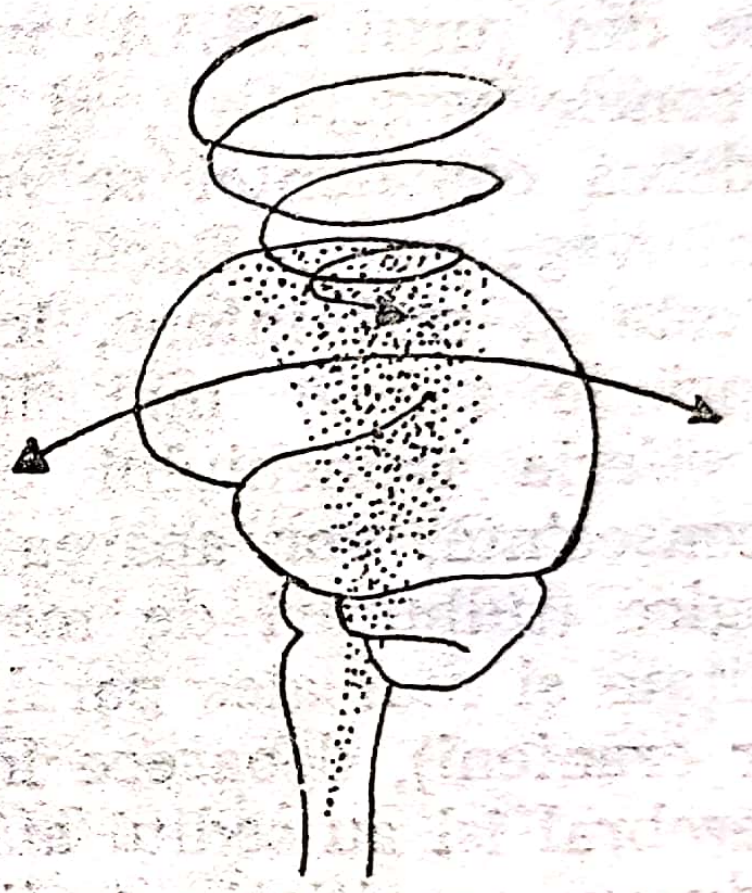

Fig. 4.11 — Mecanismul de acțiune a două forțe rotatorii asupra encefalului, cu transmiterea undelor de șoc spre trunchiul cerebral (prezentare schematică).

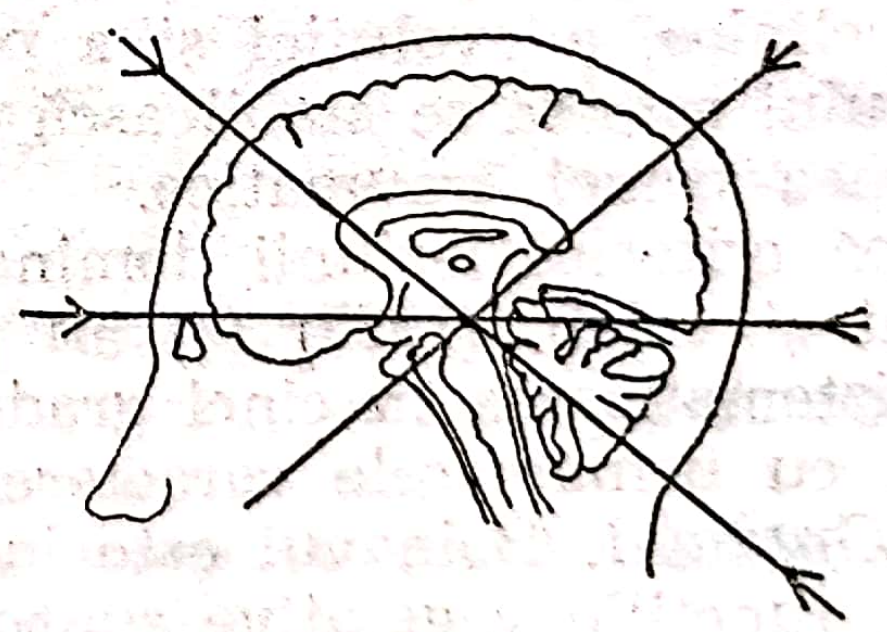

Fig. 4.12 — Dispunerea undelor de șoc traumatice în contuziile cerebrale, în partea rostrală a trunchiului cerebral (prezentare schematică).

Traumatismul acționează asupra creierului nu numai prin undele de șoc, ci și reflex, prin mecanisme vasculare (vasoparalizie). Acțiunea reflexă vasculară are zone preferențiale, în primul rând trunchiul cerebral.

În concluzie, pierderea conștienței este dată de o tulburare funcțională sau de o leziune anatomopatologică a SRAA din trunchiul cerebral. Leziunea SRAA este axială și pierderea conștienței nu este însoțită de alte semne neurologice. Dacă traumatismul este mai intens, leziunile interesează și formațiile nervoase din jurul SRAA, unde se găsesc zonele vegetative, și atunci, la pierderea conștienței se asociază tulburări vegetative. Dacă traumatismul este și mai intens, leziunile pot cuprinde zonele mai laterale, spre periferia trunchiului cerebral și, în consecință, vor apărea semne neurologice (tulburări de motilitate, sensibilitate și mai ales paralizii ale nervilor cranieni), deoarece în trunchiul cerebral își au sediul atât căile de conducere senzitivomotorii cât și nucleii nervilor cranieni. *Clinic* starea de conștiență este abolită, apar tulburări vegetative și neurologice. Mai important pentru aprecierea stării clinice, a evoluției și a prognosticului este să se stabilească profunzimea comei traumatice.

După criteriul leziunii dominante, Arseni și colab. (1977) (4) au propus sistematizarea în cinci grade de comă, cu următoarele caractere:

— *Gradul I.* Bolnavul este inconștient, funcțiile vegetative sunt normale sau ușor modificate, toți timpii deglutiției sunt prezenți, ca și reflexele de apărare și automate (bolnavul se apără la excitațiile exteroceptive, respectiv la excitațiile proprioceptive: duce mâna la cap dacă îl doare, se acoperă cu o pătură dacă îi este frig). Pupilele sunt normale sau ușor midriatice, reflexul fotomotor, diminuat sau abolit. La proba calorică vestibulară se constată devierea tonică conjugată a globilor oculari spre partea irigată. Leziunea se află în segmentul rostral al trunchiului cerebral (mezencefal).

— *Gradul II.* Bolnavul este inconștient, funcțiile vegetative moderat perturbate, timpul I (labial) al deglutiției este abolit, reflexele automate conservate, cele de apărare, ineficiente. La proba vestibulară calorică se constată deviere lentă, conjugată a globilor oculari spre partea irigată. Leziunea este mediopontină.

— *Gradul III.* Bolnavul este inconștient, există grave perturbări ale funcțiilor vegetative, timpurile I și II ale deglutiției sunt abolite, timpul III, întârziat. Reflexele automate și de apărare sunt abolite. La proba vestibulară calorică se remarcă devierea globilor oculari, frecvent disconjugată, sau absența devierii ochilor. Bolnavul prezintă hipertermie și tensiune arterială oscilantă. Pot fi prezente reacții de decerebrare. Leziunea este în partea inferioară a punții.

— *Gradul IV.* Bolnavul este inconștient, total areactiv, funcțiile vegetative sunt foarte grav perturbate, la limita compatibilității cu supraviețuirea, deglutiția abolită, reflexul de tuse abolit. Pupilele sunt în midriază fixă, reflexele fotomotor și ciliospinal abolite, reflexele oculocefalogire, oculovestibulare de asemenea abolite. Se constată flacciditate musculară și extensie bilaterală a halucelui. Leziunea este în partea superioară a bulbului.

— *Gradul V* (coma depășită). Bolnavul este total inconștient, cu respirația susținută artificial. Leziunea este situată în segmentele bulbare inferioare. Sindromul corespunde celui de „moarte a creierului“.

Au fost propuse numeroase alte clasificări ale tulburărilor de conștiență, bazate pe examenul clinic, corelat sau nu cu modificările EEG.

Fischer (1969) (5) propune clasificarea comei în trei stadii, criteriul de încadrare în aceste stadii fiind răspunsurile verbomotorii ale bolnavilor la aplicarea diferiților stimuli: *1)* coma ușoară (obnubilare); *2)* coma moderată (starea de stupoare); *3)* coma profundă propriu-zisă.

Toate clasificările propuse în gradarea profunzimii comelor traumatice sunt complicate și greu de folosit în clinică, în situațiile care impun măsuri terapeutice urgente. Gradarea comei propusă de Teasdale și Jennett (1974) (6), *Scala Glasgow* (*Glasgow Coma Scale* — GCS), se bazează pe testarea a trei elemente: deschiderea ochilor, răspunsurile verbale și activitatea motorie (tabelul 4.1).

TABELUL 4.1

SCALA GLASGOW
(GLASGOW COMA SCALE — GCS)

Reacție la stimuli	**Punctajul**
Răspunsuri oculare	
— spontan	4
— la sunet	3
— la durere	2
— nici un răspuns	1
Răspunsuri la stimuli verbali	
— orientat	5
— confuz	4
— răspunsuri neclare	3
— sunete neinteligibile	2
— nici un răspuns	1
Răspunsuri la stimuli motorii	
— comenzi executate corect	6
— localizarea durerii	5
— răspunsuri în flexie cu direcție	4
— răspunsuri în flexie indiferent de stimuli	3
— răspunsuri în extensie	2
— nici un răspuns	1
Total	15

Această scală extrem de practică este larg utilizată actualmente în toate departamentele de neurochirurgie. GCS se referă nu numai la diversele grade de comă, de vreme ce răspunsurile la comenzile verbale presupun absența comei. Oricum, punctajul 3 (minimum) corespunde comei profunde (gradul IV), cu prognostic „infaust"; punctajul 4—5 relevă coma de gradul III; punctajul 6—7 — coma de gradul II; punctajul 8 — coma superficială, de gradul I. Punctaje între 9 și 14 corespund unor tulburări de conștiență. La punctajul 15 bolnavul este perfect conștient, dă răspunsuri prompte verbale, oculare, motorii. Practic, GCS este scala de come traumatice uzitată pe plan internațional, care are avantajul că oferă întregului personal medical posibilitatea de a aprecia rapid și obiectiv starea pacientului. Punctajul acordat în GCS are o rezonanță clară asupra gravității și prognosticului comei traumatice. De asemenea creșterea sau scăderea punctajului pe GCS reflectă evoluția favorabilă sau defavorabilă a acestor pacienți. GCS a fost comparată cu alte scale introduse pentru cantificarea răspunsurilor care se închid la nivelul trunchiului cerebral, dovedindu-și superioritatea datorită tocmai rapidității și obiectivității (Starmark și colab., 1988) (7).

GCS a fost completată cu scala Liège, care arată valoarea răspunsurilor reflexe ale trunchiului cerebral (Born, Hans și colab., 1982) (8). Cantificarea reflexelor trunchiului cerebral este:

R. frontoorbicular	5 p
R. vertical oculocefalic/vestibular	4 p
R. pupilar la lumină	3 p
R. orizontal oculocefalic/vestibular	2 p
R. oculocardiac	1 p
Fără răspuns	0 p

Cele două scale se completează, ultima reflectând tocmai suferința profundă de la nivelul trunchiului cerebral. Actualmente se folosește deseori scala Glasgow-Liège (GLS) (Born, 1988) (9).

Punctajul după cele două scale poate fi cuprins între maximum (pacient perfect conștient) și minimum (pacient în comă profundă, areactiv). De exemplu:

— Ocular 4, Verbal 5, Motor 6, Reflex de trunchi 5 = normal = 20 p (scorul cel mai ridicat);

— Ocular 1, Verbal 1, Motor 1, Reflexe de trunchi 0 = 3 = (scorul cel mai mic).

Această nouă scală a adus un anumit progres: propunând 10 din cele 18 categorii în această clasificare, a permis o mai bună desfășurare a diferitelor scoruri din scala Glasgow (tabelul 4.2). Astfel, scorul de 5 după scala Glasgow corespunde scorului 6—10 de pe scala Liège, în timp ce scorul 3 din scala Glasgow are corespondent scorul 3—6 de pe scala Liège.

TABELUL 4.2

SCALA GLASGOW-LIÈGE, PREZENTARE COMPARATIVĂ ÎN CONTUZIILE CEREBRALE GRAVE

3	4	5	6	7	Glasgow
3—6	5—7	6—10	9—11	11—12	Liège

Investigații paraclinice. Dintre investigațiile neuroimagistice se impune *CT-scan*, care furnizează în cel mai scurt timp și practic total nenociv o multitudine de informații asupra structurilor endocraniene. Bilanțul leziunilor craniocerebrale pe baza *CT-scan* se realizează în momentul internării, pentru a avea o primă evaluare a pacienților cu traumatisme craniocerebrale. În cazul constatării unor hematoame intracraniene cu efect de masă manifest, acestea trebuie evacuate de urgență. Menționăm că *CT-scan* arată hematoamele, focarele de dilacerare și contuzie cerebrală, eventual multiple, edemul cerebral, aspectul ventriculilor și modificările craniene.

Evoluție, complicații, prognostic. Evoluția unui pacient cu stare de comă traumatică depinde în principal de afectarea trunchiului cerebral; la aceasta se adaugă alți factori ca: vârsta, leziunile organice asociate, starea encefalului preexistentă traumatismului craniocerebral sau a altor organe în cazul politraumatismelor, existența de hematoame intracraniene. Acești factori sunt importanți în determinarea prognosticului. Menționăm că factorul timp are importanță majoră în aceste cazuri, întrucât transportul rapid al bolnavului la spital, primele măsuri terapeutice și efectuarea *CT-scan* îi pot influența evoluția.

Bolnavii cu come de gradele I și II (GCS 7—6) au șanse de supraviețuire certă, dacă se aplică tratamentul adecvat. Există chiar posibilitatea de recuperare totală în coma de gradul I și II dar numai a copiilor și adolescenților, datorită creării altor circuite neuronale care să le înlocuiască pe cele distruse. Pacienții în comă de gradul III și IV (GCS 5—3) au șanse de supraviețuire reduse. Tratamentul poate avea în unele cazuri ca rezultat supraviețuirea dar cu grave sechele neuropsihice. În cazul când acești pacienți supraviețuiesc, vor rămâne cu numeroase sechele neurologice (epilepsie posttraumatică, deficit motor, afazie, tulburări de echilibru etc.), ceea ce îi transformă în handicapați neuropsihic, frecvent afectați de sindromul encefalopatiei posttraumatice.

Agravarea unui sindrom comatos, ceea ce pe GCS se exprimă prin scăderea bruscă a punctajului, indică adesea o complicație. Agravarea comei traumatice impune depistarea rapidă a cauzei, a eventualelor complicații extracerebrale. Agravarea leziunii endocraniene se datorează unor factori diverși: edemul cerebral difuz, suferința directă a formațiunilor din trunchiul cerebral, dezvoltarea unui hematom sau ramolisment în emisferele cerebrale — toate diagnosticabile prin *CT-scan*.

Prognosticul comelor traumatice este în corelaţie directă cu profunzimea comei, deci cu suferinţa structurilor trunchiului cerebral. Prognosticul vital este sever în majoritatea comelor de gradul IV (GCS 3), extrem de rezervat în comele de gradul III (GCS 4—5) şi mai favorabil în comele de gradul II şi I (GCS 6—7). La factorii amintiţi că influenţează notabil prognosticul se adaugă măsurile terapeutice luate în serviciul de terapie intensivă, monitorizarea presiunii intracraniene şi kinetoterapia precoce.

Pentru aprecierea prognosticului contuziilor cerebrale grave se foloseşte scala de prognostic Glasgow — *Glasgow Outcome Scale (GOS)*. Atât evoluţia cât şi prognosticul, în cazurile de contuzie cerebrală gravă, difuză, diferă în funcţie de mai mulţi factori, dintre care mai importanţi sunt gravitatea şi durata perturbărilor vasculare care induc leziuni parenchimatoase, amploarea şi durata tulburărilor de ventilaţie care induc hipoxia cerebrală, gradul de edem cerebral asociat, precum şi posibilele complicaţii cerebrale sau extracerebrale.

În general, prognosticul vital este sumbru în contuziile cerebrale grave. Dacă apar complicaţii (pulmonare, renale, digestive, metabolice), marea majoritate (75%) a pacienţilor nu supravieţuiesc. Evoluţia ulterioară a cazurilor cu supravieţuire depinde în mare măsură de corectitudinea măsurilor terapeutice iniţiale, în special de asigurare a unei bune ventilaţii şi de combatere a edemului cerebral asociat. Aceşti doi factori sunt responsabili în bună parte de amploarea sindromului postcontuzional.

Vârsta are un rol important în evoluţia şi în prognosticul contuziei cerebrale grave. Mai important decât vârsta este gradul de extensie şi de amploare a leziunilor. Fapt este că, din punct de vedere statistic, supravieţuirile sunt de trei ori mai mari în grupele de vârstă sub 50 de ani, în timp ce supravieţuitorii şi decedaţii sunt în număr aproape egal în grupele de vârstă de peste 50 de ani.

Contuziile cerebrale grave, cu suferinţă predominantă în trunchiul cerebral au o durată de evoluţie relativ scurtă şi un prognostic, în majoritatea cazurilor, sumbru (fig. 4.13). Abolirea stării de conştienţă este persistentă, ca de altfel şi perturbările vegetative, chiar dacă survin unele ameliorări tranzitorii. Fenomenele de rigiditate prin decerebrare se pot ameliora tranzitoriu, mai ales dacă se obţin ameliorări ale ventilaţiei. În orice moment este

Fig. 4.13 — Pacient în stare de comă profundă, cu crize de decerebrare pe partea dreaptă şi decorticare pe stânga.

însă posibil să survină o bruscă agravare respiratorie, asociată cu ascensiune febrilă, fiecare dintre aceste două condiții fiind aptă să inducă agravarea fenomenelor de rigiditate prin decerebrare. Decesul poate surveni în orice moment și este practic inevitabil, deoarece insuficiența respiratorie prin hipoxie cerebrală consecutivă pune structurile nevraxiale în condiții funcționale precare și care se adaugă celor lezionale.

TABELUL 4.3

SCALA DE PROGNOSTIC GLASGOW (GLASGOW OUTCOME SCALE — GOS)

GR (*good recovery*)	revenire totală
MD (*moderate disability*)	moderate tulburări neurologice
SD (*severe disability*)	grave tulburări neurologice
VS (*vegetative state*)	stare vegetativă
D (*dead*)	decedat

Pentru evaluarea repidă, corectă și mai ales uniformă a prognosticului contuziei cerebrale grave, Teasdale și Jennett (1974) (6) au stabilit o scală prognostică extrem de simplă — Glasgow Outcome Scale (GOS). Considerăm că GOS reprezintă o scală prognostică extrem de eficientă și obligatorie în toate serviciile de neurotraumatologie (tabelul 4.3).

Această scală sintetizează toate datele clinice referitoare la pacienții cu contuzie cerebrală gravă. Desigur că această scală de evaluare a prognosticului este total insuficientă în ceea ce privește informațiile despre starea clinică neurologică și vegetativă în contuzia cerebrală gravă, dar are valoare pentru că uniformizând datele obținute, creează un limbaj comun.

Tratament. Progresele actuale, înregistrate în terapia intensivă, au reușit să amelioreze prognosticul sindromului comatos traumatic. Metodele de terapie intensivă au următoarele obiective principale: eliberarea căilor respiratorii, controlul ventilației, monitorizarea cardiocirculatorie, corectarea hipertermiei, corectarea hipotensiunii arteriale, scăderea hipertensiunii intracraniene, combaterea edemului cerebral, reechilibrarea hidroelectrolitică și acidobazică, tratamentul crizelor convulsive. Monitorizarea continuă a activității cerebrale implică îmbunătățirea fluxului cerebral cu oxigenarea adecvată a țesutului neuronal, ceea ce se poate obține numai prin hiperventilație asistată cu injectare intermitentă, în *bolus*, de Manitol (Cruz și colab., 1990) (10).

La măsurile terapeutice de mai sus adăugăm corectarea tuturor dezechilibrelor organice existente. De multe ori leziunile pleuropulmonare sau abdominale pot domina și agrava tabloul clinic necesitând o terapie de urgență.

Sindroame clinice evolutive postcontuzie cerebrală gravă

În perioada de remisiune a contuziei cerebrale grave pot apărea sindroame clinice evolutive, datorate leziunilor severe din trunchiul cerebral, nucleii bazali și emisferele cerebrale. Aspectul clinic al acestor sindroame variază în funcție de sediul leziunii (tabelul 4.4).

De la început accentuăm că cel mai ușor lezate sunt structurile anatomice și funcțiile cerebrale cele mai noi (cortexul), astfel că ameliorarea neuropsihică decurge în sens invers, de la trunchiul cerebral spre neocortex. Funcțiile superioare corticale își revin ultimele.

TABELUL 4.4

SINDROAMELE CLINICE EVOLUTIVE POSTCONTUZIE CEREBRALA

A) Leziuni situate în partea superioară a trunchiului cerebral	*1.* Mutismul akinetic *2.* Sindromul de dezaferentare *3.* Starea vegetativă persistentă după leziuni cerebrale
B) Leziuni situate în nucleii bazali	*1.* Sindromul diencefalic *2.* Sindromul Korsakov *3.* Sindromul Kluver—Bucy
C) Leziuni situate în cortex	*1.* Rigiditatea prin decorticare *2.* Surdomutitatea *3.* Sindromul vegetativ prefrontal (Tonnis) (11) *4.* Agitația *5.* Amnezia posttraumatică
D) Leziuni difuze	Sindromul apalic
E) Sindroame date de leziuni în diferite etaje	Rigiditatea prin decerebrare

Leziuni situate în partea superioară a trunchiului cerebral

Mutismul akinetic (MA) este o tulburare a conștienței, caracterizată prin: *a)* absența oricărui răspuns la stimuli verbali; *b)* imobilitate a corpului și a capului, cu ținerea ochilor deschiși; *c)* menținerea ochilor deschiși cu deplasarea privirii spre examinator sau spre sursa de zgomot. Practic, MA constă în lipsa răspunsului emoțional, afectiv și motor la încercările examinatorului de a comunica cu pacientul, precum și la tot ce se petrece în jur. În ciuda stării vigile, „prezența oculară“, care pare a fi mărturia unui nivel de conștiență destul de ridicat, bolnavul rămâne complet mut și imobil, deși nu este pralizat. În această stare, bolnavul păstrează un grad de recepție și conștiență.

Reacțiile emoționale sunt inexistente: mimica este complet indiferentă: inexpresivă la orice stimul senzitiv sau senzorial și, de asemenea, fără nici o reacție la durere. Funcțiile vegetative nu sunt alterate. Sindromul este considerat ca echivalent cu cel de „comă vigilă“ — termen inadecvat.

Topografia leziunilor anatomice este foarte variată — acest sindrom poate fi observat în cursul proceselor lezionale care afectează structurile ce se etajează de la mezencefal la nucleii bazali și regiunea interemisferică anterioară (*gyrus cinguli* bilateral). În cazurile de etiologie traumatică, MA survine de obicei în stările de ameliorare după comă.

Sindromul de dezaferentare (sindromul de *„locked-in“)* reprezintă o entitate clinică rară, după contuzii cerebrale grave. Afectarea căilor corticospinale și corticobulbare de către un rambolisment localizat în protuberanță duce la tetraplegii și afonie, determinând o stare de imobilitate completă a bolnavului și incapacitatea lui de a se exprima verbal sau gestual. Uneori sindromul se poate asocia cu fenomenul „ochi de păpușă“ („ocular bobing“) prin leziunile pontine, adică paralizia mișcărilor orizontale ale globilor oculari (Tijssen și Ter Bruggen, 1986) (12). Tabloul clinic poate sugera o stare de MA. Spre deosebire de MA caracterizat prin tulburări mari în sfera perceptuală, în sindromul de dezaferentare percepția nu este alterată, bolnavii sunt orientați temporospațial, fapt dovedit de posibilitatea de a comunica cu ei, prin intermediul mișcărilor lor oculare.

Elementul clinic dominant este cel motor.

Starea vegetativă persistentă (SVP) poate fi descrisă astfel: după o perioadă de comă profundă, cu fenomene de rigiditate prin decerebrare sau prin decorticare, cu durată variabilă, pacienții care supraviețuiesc încep să deschidă ochii. Ei stau cu ochii deschiși, chiar în absența oricărui stimul și par a urmări cu privirea, apoi cad într-un somn aparent. Cu toate că excitarea nociceptivă poate determina mișcări de masticație, trismus sau grimase, bolnavul nu emite nici un element verbal inteligibil. Starea de conștiență rămâne deci profund alterată, bolnavul fiind complet incapabil să comunice. Pacientul nu are nici o reacție adaptativă la mediu, nu este receptiv la nici un fel de informație. Funcțiile vegetative sunt conservate, dar stimulii nociceptivi puternici pot induce reacții vegetative anormale, în special respiratorii.

Spre deosebire de celelalte stări tranzitorii postcomă traumatică, SVP reprezintă un sindrom stabil, care poate persista îndelung și, eventual, se poate permanentiza atât timp cât bolnavul supraviețuiește. Topografia și întinderea leziunilor nu au putut fi stabilite cu certitudine. Au fost descrise cazuri cu întinse leziuni neocorticale. Jennett și Teasdale (1981) (13) susțin că nu este inevitabilă o leziune neocorticală, ci doar o inactivare ce ar limita excitația în sistemul reticulat ascendent de la nivelul trunchiului cerebral, la nivelul nucleilor bazali sau chiar subcortical. Prognosticul variază între deces, remisiune parțială și supraviețuire ca „stare vegetativă persistentă“. În ultima dintre aceste eventualități, elementul dominant este lipsa oricărei funcții mintale, cu prezervarea însă a funcțiilor vegetative. Există situații rare de ameliorare a stării vegetative, ceea ce justifică continuarea tuturor măsurilor de terapie (neurotrope, kinetoterapie, mediu familial, cu stimulare auditivă și vizuală continuă) (Arts și colab., 1985) (14).

Leziuni situate în emisferele cerebrale și în nucleii bazali

Sindroamele diencefalice se caracterizează prin tulburări de conștiență de intensitate variată, care constau în stare de apatie, torpoare, obnubilare, somnolență (stupor). Respirația este de tip Cheyne-Stockes sau respirație cu ritm neregulat, întrerupt uneori de pauze scurte. Pupilele sunt mici, reactive la lumină, reflexul ciliospinal este conservat, mișcările reflexe ale globilor oculari în plan orizontal sunt păstrate, însă uneori motilitatea reflexă oculară verticală este limitată sau abolită; există reflex oculocefalogir, deviere conjugată a corpului și a ochilor, fenomenul de „ochi de păpușă“, uneori deviere lentă și persistentă a globilor oculari. Se notează semne de suferință piramidală bilateral (semnul Babinski bilateral).

În general, lezarea nucleilor bazali provoacă o stare de bradikinezie și bradipsihie, cu scăderea tonusului afectiv emoțional, reducerea inițiativei, apatie, coborârea tonusului funcțional al întregii activități psihice, ridicarea pragurilor senzoriale, tradusă prin reacție întârziată și inadecvată, lentoare și dificultate în desfășurarea proceselor asociative.

Stuporul (somnolența) reprezintă o pierdere parțială a răspunsurilor la excitațiile din mediul exterior, iar starea de conștiență este afectată. Așa cum arată denumirile menționate, pacientul prezintă o stare de somnolență, mai mult sau mai puțin accentuată, dar la excitații sau chiar spontan se trezește, vorbește, dă răspunsuri adecvate, complete, incomplete sau întârziate. Stuporul este echivalent cu „coma vigilă" — denumire inadecvată.

Stuporul se întâlnește în traumatismele craniocerebrale grave, fie în perioada de agravare (când pacientul intră în comă), fie în perioada de ameliorare (când iese din comă). Poate fi constatat în encefalite și procese expansive intracraniene care afectează sau comprimă indirect diencefalul.

Stuporul este de trei grade, în funcție de afectarea nucleilor bazali: gradul I — afectare parțială (somnolență moderată), gradul II — afectare bilaterală (somnolență accentuată), gradul III — afectare totală a nucleilor bazali și a hipotalamusului (somnolență profundă).

Confuzia este o stare psihică provocată de o leziune a emisferelor cerebrale care cointeresează parțial diencefalul. Funcțiile vitale sunt perfect păstrate. În aceste cazuri, pacientul se poate deplasa dar vorbește incoerent, inadecvat.

Obnubilarea este o combinație între stupor și confuzie. Pacientul prezintă o stare de somnolență (minoră—medie), dar răspunsurile sale sunt confuze, imprecise. Cu cât stuporul este mai superficial cu atât starea confuzivă poate deveni mai evidentă. Leziunea este situată în diencefal și are o accentuată componentă corticală.

Sindromul Korsakov este o entitate clinicopatologică bine definită, rezultată din asocierea de manifestări neurologice de tip polinevritic, cu manifestări psihice specifice (amnezie anterogradă, confabulație, dezorientare). Sediul leziunilor dominante este zona mezencefalodiencefalică. În etiologie, factorul dominant este toxicometabolic (în majoritatea cazurilor — alcoolul etilic). Alți factori etiologici sunt de natură traumatică, tumorală, infecțioasă, vasculară.

Sindromul Klüever-Bucy reprezintă o perturbare a stării de conștiență, în special sub aspect emoțional și comportamental, produsă de ablații sau leziuni distructive bilaterale temporale și rinencefalice (girusul hipocampic, uncusul, cornul Ammon, complexul amigdalian). După descrierea sindromului (Klüever și Bucy, 1937) (15), studii ulterioare (Klüever, 1958) (16) au precizat: tendințe orale excesive, tendința irezistibilă de a atinge orice obiect din câmpul vizual, agnozie vizuală, modificări ale comportamentului emoțional și sexual. După traumatisme craniocerebrale există posibilitatea să se constate forme parțiale ale sindromului Klüever-Bucy.

Leziuni situate la nivel cortical

Rigiditatea prin decorticare apare mult mai rar decât sindromul de decerebrare, ca efect imediat sau precoce al unui traumatism craniocerebral sever. Sindromul are următoarele caracteristici:

— rigiditate cu extensia capului și a trunchiului, care nu ajunge niciodată însă la stadiul de opistotonus;

— membrele superioare cu contractura în flexie;

— membrele inferioare cu contractura în extensie, rotație internă și flexie plantară;

— fenomenele de rigiditate sunt puțin sau deloc influențate de stimuli nociceptivi;

— evidențierea reflexului Magnus;

— semne piramidale bilateral (cu hiperkinezii ale reflexelor miotatice); uneori clonus, extensie bilaterală a halucelui;

— alterarea accentuată a stării de conștiență;

— tulburări vegetative minime.

Rigiditatea prin decorticare în sindromul de contuzie cerebrală gravă, difuză, este aproape întotdeauna bilaterală și survine în crize.

Prognosticul rigidității prin decorticare este mai puțin grav din punct de vedere vital comparativ cu rigiditatea prin decerebrare. Din punct de vedere funcțional, sindromul de decorticare este o etapă intermediară către o evoluție cronică (SVP), unele elemente ale sale vor putea însă constitui sechele neurologice posttraumatice.

Paratoniile reprezintă un grup de perturbări tonigene care pot fi observate destul de frecvent la bolnavi în perioada de revenire din coma traumatică. Semiologic, există o hipertonie „plastică“ de grade diferite, fie de la o simplă redoare musculară ca de opoziție la mișcări pasive, până la fenomene majore de rigiditate implicând toate segmentele corpului. Surdomutitatea este un sindrom mai rar întâlnit după contuzii cerebrale grave. Practic, bolnavul și-a revenit complet, dar mai persită fenomenul de surdomutitate timp de 1—2 săptămâni, fără alte simptome neurologice sau psihice.

Sindromul vegetativ frontal (Tönnis) (11). În partea superioară a ariei premotorii există o zonă vegetativă cu rolul de a regla tensiunea arterială și pulsul. Sindromul apare în faza de convalescență a bolnavului, după traumatisme craniocerebrale. Pacientul este complet restabilit neurologic și psihic, dar mai prezintă tulburări cardiovasculare (hipotensiune arterială și tahicardie când își schimbă poziția din decubit în ortostatism).

Amneziile posttraumatice sunt frecvente după contuzii cerebrale grave. Sub diferite forme, amneziile survin indiferent de intensitatea traumatismului craniocerebral. Amneziile posttraumatice au două componente principale: amnezia posttraumatică propriu-zisă și amnezia retrogradă. La aceasta se adaugă unele variabile mai puțin semnificative, ca amneziile parțiale (ca extensie sau conținut) și amneziile care fac parte din sindroame psihopatologice posttraumatice mai complexe. Substratul morfologic, lezional al amneziilor posttraumatice este situat în ariile hipocampice ale lobilor temporali.

Leziunile difuze care interesează cortexul, nucleii bazali și trunchiul cerebral

Sindromul apalic a fost descris la bolnavi cu leziuni traumatice cerebrale care prezintă o gravă și permanentă alterare a stării de conștiență. Sindromul apalic are următoarele componente:

— *Alterarea stării de conștiență:* bolnavul ține ochii deschiși, nu urmărește cu privirea, nu are reflexul de clipire la amenințare, nu are reflex palpebral. Nu se observă nici o reacție emoțională.

— *Fenomenele posturale* constau în poziția de flexie a membrelor, care se poate accentua la schimbarea pasivă a poziției capului și este marcată la membrele superioare.

— *Fenomenele motorii* sunt constante și variate ca: reacții motorii primitive, cu caracter global, asemănătoare cu cele ale sugarului; ele survin la stimuli nociceptivi, după o perioadă de latență prelungită.

— *Fenomene vegetative:* modificări pupilare, cardiocirculatorii, ale termoreglării, hipersalivație (1/3 din cazuri).

— *Fenomenele oculomotorii* constante: strabism divergent, anizocorie, paralizii ale privirii.

— *Simptome piramidale:* tetrapareză spastică cu rigiditate segmentară, akinezie, amimie, mai rar tremor.

Sindromul apalic este generat de leziuni corticale sau subcorticale intense, trunchiul cerebral fiind indemn. Evoluează de regulă spre stabilizare, dar unele dintre componentele sale se pot agrava sau ameliora. Mecanismele de producere a leziunilor sunt numeroase, dominând cele de tip hipoxic.

Leziuni situate în diferite etaje ale encefalului

Există sindroame neurologice care se instalează ca urmare a unor leziuni situate la diferite etaje ale encefalului — uneori în unul singur (cortical, subcortical, trunchi), alteori în două.

Rigiditatea prin decerebrare survine cu o incidență relativ mare în contuziile cerebrale grave (v. fig. 4.13). Sindromul de decerebrare este asociat cu alterarea stării de conștiență și cu semne neurologice, în funcție de întinderea leziunilor din trunchiul cerebral, precum și de leziunile cerebrale persistente.

Sindromul are următoarele caracteristici:

— rigiditate în extensie a trunchiului și a musculaturii nucale (până la opistotonus);

— rigiditate în extensie, rotație internă și pronație a membrelor superioare;

— rigiditate în extensie a membrelor inferioare;

— alterarea stării de conștiență este constantă (comă de gradul III și IV);

— alterări ale funcțiilor vegetative;

— sindroame neurologice coexistente (de exemplu, sindrom piramidal bilateral).

Clinica sindromului de rigiditate prin decerebrare ca și clinica sindromului comatos posttraumatic se intrică datorită leziunilor și mecanismelor de afectare cerebrală și la nivelul trunchiului cerebral. Astfel, în producerea stărilor comatoase traumatice este implicată formațiunea reticulară (SRAA), iar în mecanismele de reglare tonigenă și de activitate reflexă spinală este implicată componenta descendentă a formațiunii reticulate cu rol modulator.

Prognostic. Apariția imediată sau mai târzie, după traumatism, a unui sindrom de rigiditate prin decerebrare (de obicei asociat cu comă, midriază fixă și perturbări vegetative) marchează o leziune traumatică de trunchi cerebral; ca atare, prognosticul va fi considerat întotdeauna ca dintre cele mai grave.

Bolnavii cu sindroame de rigiditate prin decerebrare pot supraviețui, dar recuperarea lor este incertă și depinde de mai mulți factori care determină prognosticul vital și funcțional. Dintre aceștia cei mai importanți sunt natura și localizarea leziunii.

Leziunile directe, primare, localizate pontin sau rostral în trunchiul cerebral — fie extinse, fie cu topografie în ariile mediane sau paramediane — sunt ireversibile. Ca urmare, prognosticul, cu rare excepții, este fatal. Dacă supraviețuiesc, bolnavii rămân cu sechele grave, motorii și psihice.

Leziunile indirecte, secundare, au prognostic mai puțin grav. Aceste leziuni constituindu-se în timp, în funcție de factorii compresivi care le induc, prognosticul depinde în mare măsură de promptitudinea și de corectitudinea măsurilor terapeutice, adică a tratamentului comei traumatice.

Toate aceste sindroame prezentate trebuie corect analizate în perioada de remisiune a contuziei cerebrale grave. De multe ori ele influențează apreciabil prognosticul vital și funcțional al pacienților. Integrarea socială, profesională și familială a acestor cazuri este extrem de dificilă, ceea ce explică de ce aceste sindroame postcontuzie cerebrală gravă au implicații medicolegale importante.

Aspecte medicolegale

Contuzia cerebrală ridică numeroase probleme care pot fi sintetizate astfel:

Contuzia cerebrală minoră și medie. Produce o simptomatologie clinică mai mult sau mai puțin alarmantă (mult mai impresionantă la vârstele extreme), cu fenomene secundare (hematoame intracraniene) frecvent posibile. Deci, orice pacient cu astfel de contuzie cerebrală trebuie supravegheat câteva zile, pentru a surprinde apariția acestor efecte secundare (eventual *CT-scan*). Chiar în cazul în care astfel de fenomene secundare nu există, revenirea bolnavilor la normal după o contuzie cerebrală minoră necesită minimum două săptămâni de repaus complet, iar după o contuzie cerebrală medie, circa două luni cu eliminarea completă a toxicelor (tutun, alcool, cafea etc.).

Contuzia cerebrală gravă. Are o simptomatologie extrem de alarmantă, funcțiile vitale fiind periclitate din cauza suferinței trunchiului cerebral și a structurilor mediane ale creierului. Frecvent contuzia cerebrală gravă poate fi cauzatoare de deces, mai ales când există factori care să-l favorizeze ca: starea clinică anterioară precară, vârsta înaintată, consumul de alcool, ineficiența sau tratamentul intensiv instituit tardiv, incorecta tratare a presiunii intracraniene, efectuarea unor manevre ortopedice intempestive, neglijarea tratamentului chirurgical al leziunilor vitale toracoabdominale etc. Pacienții cu aceste leziuni traumatice vor fi urmăriți cu multă atenție clinic și prin examinări paraclinice *(CT-scan)* pentru diagnosticarea și tratarea unor eventuale efecte secundare asociate sau a unor complicații posibile, intra- sau extracraniene. Menționăm că în cadrul contuziei cerebrale grave apar fenomene de bronhoplegie, care duc la stagnarea secrețiilor traheobronșice și deci la infecții bronhopulmonare difuze, cu prognostic foarte grav. În cazul unei evoluții favorabile, remisiunea unei contuzii cerebrale grave necesită minimum 6 luni — un an, interval după care tulburările neuropsihice reziduale pot fi considerate ca sechele.

— Contuziile cerebrale produc, în totalitatea lor, *edem cerebral* ca fenomen de ansamblu. Acesta la rândul său poate duce la apariția herniilor cerebrale, leziuni cauzatoare de deces.

— Contuziile cerebrale medii și mai ales cele grave sunt cauzatoare de *fenomene tardive posttraumatice* sechelare (epilepsie, deficite neurologice, tulburări psihice etc.), sau evolutive (encefalopatie posttraumatică).

— Contuziile cerebrale grave la *sugar* și la *copilul mic* pot avea un prognostic deosebit de sever date fiind multiplele leziuni ireversibile produse. Astfel, la această vârstă se realizează complexul clinic al encefalopatului posttraumatic, la care posibilitățile de recuperare neuromotorie și intelectuală sunt foarte reduse.

— Contuziile cerebrale, indiferent de intensitatea lor, au un prognostic grav la *bătrâni* atât din cauza leziunilor produse direct, cât și a hipotensiunii intracraniene (mai puțin cunoscută în practica curentă). Considerăm că orice persoană mai în vârstă de 65 de ani, care a suferit o contuzie cerebrală, trebuie internată într-un serviciu de neurotraumatologie (cel mai bine, de neurochirurgie) și supravegheată apoi timp de 3—6 luni după traumatism.

În perioada de remisiune a contuziei cerebrale grave se poate constata frecvent apariția unor sindroame clinice evolutive, datorate leziunilor severe din trunchiul cerebral și emisferele cerebrale.

Dilacerarea cerebrală (DC)

Dilacerarea cerebrală (DC) ca efect traumatic imediat și primar este o leziune cu caracter distructiv, care constă într-o lipsă de continuitate la suprafața parenchimului cerebral. Leziunea poate fi limitată la cortex sau poate fi corticosubcorticală, mai mult sau mai puțin profundă.

Etiopatogenie. Există două tipuri de dilacerare cerebrală provocate de traumatismul primar:

a) **Dilacerarea cerebrală directă** (DCD) este leziunea distructivă a parenchimului cerebral determinată de penetrarea unui:

— *corp străin* (glonte, schijă, armă albă, fragmente metalice proiectate cu mare viteză); acest tip de dilacerare este echivalentul termenului clinic clasic de „plagă craniocerebrală" sau a celui de „plagă penetrantă a capului", fiind o leziune traumatică;

— eschile osoase rupte din tabla internă, care s-au înfipt în cortex; traumatismul este considerat în acest caz închis, în cazul tegumentelor intacte, sau deschis atunci când continuitatea scalpului este întreruptă.

b) **Dilacerarea cerebrală indirectă** (DCI) este rezultatul proiectării masei cerebrale pe reliefurile endocraniene sau durale. Aceasta nu implică fractura craniană în mod obligatoriu și survine cel mai adesea în traumatisme craniocerebrale închise. Prin acest mecanism, craniul în mișcare accelerată este oprit brusc la contactul cu un plan dur; creierul nefiind stopat simultan, își mai continuă o fracțiune de timp inerția cinetică de accelerație și astfel este proiectat cu mare viteză pe structurile craniodurale (marginea aripii mari a sfenoidului și rugozitățile de relief ale etajului anterior al bazei craniului) care produc dilacerarea creierului.

Pe lângă aceste două tipuri principale de dilacerare cerebrală există și alte modalități mai rare, și anume:

— *Dilacerarea cerebrală secundară unei contuzii cerebrale* care a determinat un hematom intraparenchimatos. Acesta, dezvoltându-se rapid ca un proces expansiv intracranian, disrupe cortexul cerebral (de regulă contuzionat și deci mai friabil); astfel, hematomul intraparenchimatos trece în spațiile subarahnoidiene, constituind ceea ce numim hematom subdural acut secundar.

— *Dilacerarea cerebrală secundară unei fracturi craniene dehiscente*, de tip linear. Îndepărtarea bruscă a marginilor osoase în acest tip de fracturi determină (inconstant) o rupere durală și, subiacent acesteia, o dilacerare cerebrală, de regulă pur corticală, în lungul liniei de fractură dehiscentă.

— *Dilacerări cerebrale secundare, circumscrise subiacent ariei de impact*, se pot produce în mod excepțional, printr-un puternic efect de inflexiune-deflexiune craniană, cu sau fără fractură.

Dilacerarea cerebrală nu constituie o leziune independentă, izolată. Ea este asociată întotdeauna cu alte efecte traumatice primare, secundare sau subsecvente. Astfel, coexistă un grad de contuzie cerebrală (a întregului creier sau a unei arii mai mult sau mai puțin întinse în jurul zonei dilacerate). De asemenea, în mod frecvent, coexistă un grad de edem cerebral, care poate predomina în jurul ariei de dilacerare, ca și eventualul hematom subdural secundar. Ceea ce este propriu DC și îi conferă individualitatea clinică și prioritatea terapeutică este faptul că o astfel de leziune cu caracter distructiv *evoluează ca un proces expansiv intracranian*, chiar dacă leziunile asociate (hematoame, edem cerebral) sunt minime sau absente. O astfel de evoluție cu prognostic grav sau letal impune întotdeauna un tratament chirurgical cât mai precoce. Este de presupus că ceea ce conferă DC caracterul evolutiv de proces expansiv intracranian nu ar fi leziunea însăși, ci constituirea unui conglomerat de creier ramolit și sânge, care crește în volum, având acțiune iritantă asupra parenchimului învecinat, probabil prin eliberarea din țesutul cerebral alterat a unor substanțe neurotoxice a căror identitate nu este certă.

Dilacerarea cerebrală directă (DCD)

Afectează preponderent sexul masculin și grupa de vârstă 20—40 de ani, fapt datorat *etiologic* de obicei accidentelor rutiere, loviturilor cu corp contondent și accidentelor de muncă. Asocierea acestor dilacerări cu plăgi penetrante ale craniului și durei mărește riscul de infectare a lor, ceea ce impune abordarea acestei categorii de leziuni prin prisma potențialului septic. Acest potențial septic marchează și evoluția unei alte categorii de leziuni traumatice cranio-duro-cerebrale: fistulele de LCS.

Fig. 4.14 — Imagine *CT-scan:* dilacerare cerebrală directă, produsă prin eschilă osoasă frontală stângă, pătrunsă intracerebral.

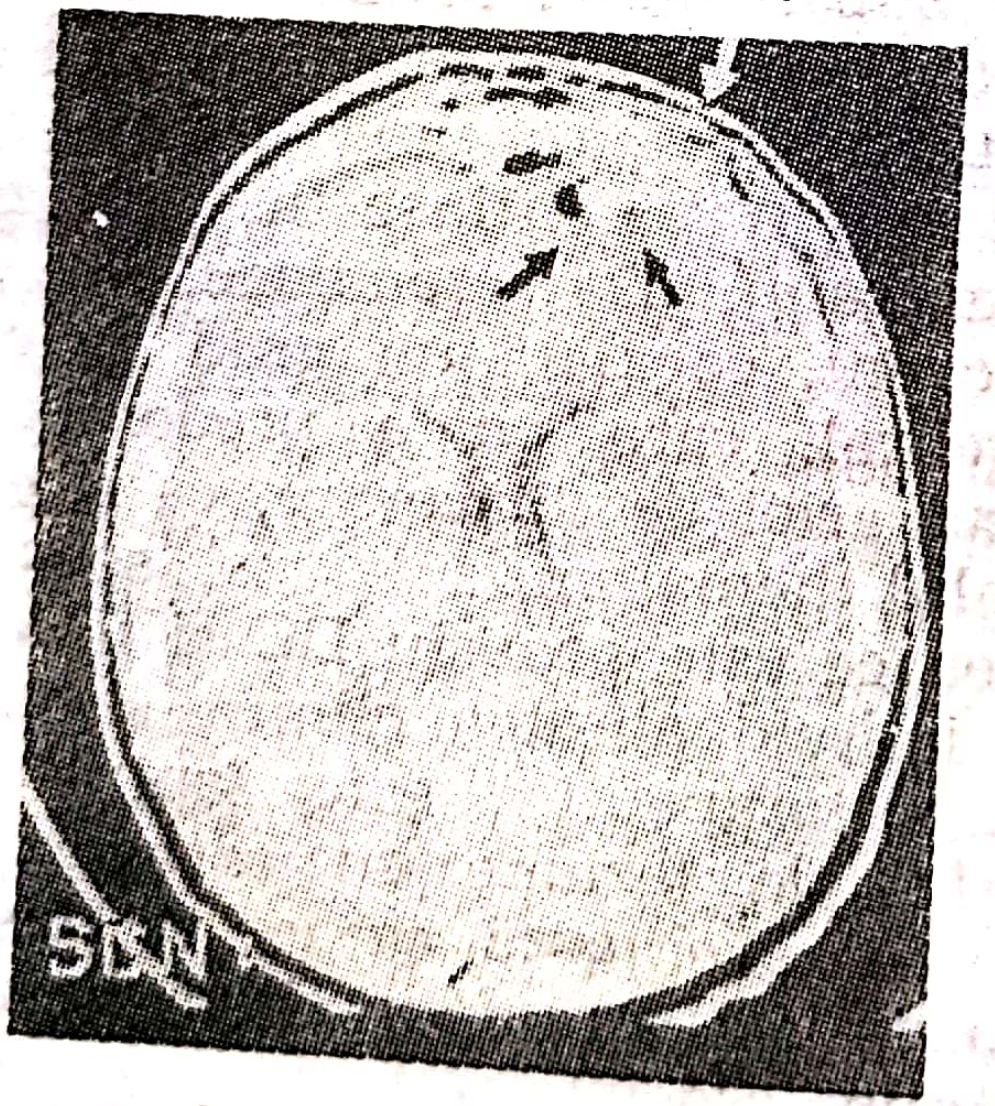

Topografic, DCD are o incidență crescută în aria frontală, uni- sau bilateral, urmată de aria fronto-sino-orbito-nazală (fig. 4.14).

Clinic, starea generală a pacienților cu DCD poate fi grav alterată, chiar cu fenomene toxicoseptice, mai ales în leziunile de etaj anterior care sunt grevate de un potențial evolutiv septic deosebit de grav.

Starea de conștiență este alterată profund (comă) într-un număr redus de cazuri (de obicei politraumatizați). Starea de conștiență este însă frecvent modificată (confuzie, obnubilare, agitație, somnolență). Insistăm asupra stării de agitație, întrucât denotă, de obicei, o leziune distructivă, corticală, cu posibilă asociere septică. Alterarea stării de conștiență constituie un factor major de apreciere a prognosticului, care, alături de *CT-scan,* impune decizia intervenției chirurgicale.

Sindromul neurologic de lateralitate este prezent, cu intensitate diferită, în cca 70% din cazuri; în 30% din cazuri nu pot fi relevate semne neurologice de lateralitate (localizare).

Sindromul de iritație meningiană prin hemoragie subarahnoidiană cu posibil element septic poate fi constatat frecvent (85% din cazuri).

Investigațiile paraclinice. Principalele investigații — radiografia de craniu standard și *CT-scan* servesc la inventarierea leziunilor inițiale, urmărirea evoluției bolnavului și la evidențierea altor eventuale leziuni traumatice cerebrale asociate.

Prognosticul în DCD depinde de mulți factori: vârsta pacientului, starea lui pretraumatică, gradul de suferință cerebrală (alterarea stării de conștiență), topografia și profunzimea leziunii, gravitatea leziunilor asociate, experiența echipei chirurgicale.

DCD are prioritate terapeutică, din cauza caracterului său distructiv și a evoluției clinice ca de proces expansiv intracranian. O astfel de evoluție cu prognostic grav sau letal impune întotdeauna aplicarea tratamentului chirurgical.

Tratamentul DCD, complex, are următoarele reguli de conduită terapeutică:

— În cazurile cu *alterarea profundă a stării de conștiență* se vor efectua: monitorizarea funcțiilor vitale; reechilibrarea hidroelectrolitică și metabolică; tratamentul edemului cerebral; antibioterapie susținută; debridarea plăgii și suturarea scalpului. Tratamentul chirurgical definitiv al leziunilor durocerebrale va fi temporizat.

— În cazurile cu *stare de conștiență păstrată* se va efectua tratamentul local, antibioterapic, iar intervenția majoră se va temporiza. Momentul chirurgical optim trebuie ales în funcție de starea generală și neurologică, plaga scalpului, funcțiile vitale și constantele biologice, alte leziuni organice sau complicații septice. Acest moment este în ziua a 3-a — a 7-a de la producerea DCD și nu trebuie să depășească 14 zile.

— Tratamentul chirurgical complet al leziunilor va fi devansat doar în cazul asocierii unor procese expansive intracraniene *(hematoame)* sau în cazul când ne așteptăm la *complicații septice locale*.

În cazurile de *politraumatisme,* ordinea priorităților este combaterea șocului traumatic, tratamentul leziunilor organice toracoabdominale, tratamentul local conform datelor expuse și abia după acestea, tratamentul reparator al leziunilor ortopedice (după revenirea completă a stării de conștiență).

Complicațiile imediate postoperatorii pot fi numeroase: meningoencefalită, abces cerebral, supurația plăgii, fistula LCS. Toate acestea pot fi limitate sau evitate prin tratamentul corect al DCD.

Posibile complicații în evoluția DCD sunt și hematoamele intracraniene. Constituirea lor este anunțată de agravări rapide ale tabloului clinic. Tocmai pentru diagnosticarea la timp a hematoamelor intracraniene, în cazul DCD, este necesară urmărirea atentă a acestor pacienți, clinic și *CT-scan.* Hematomul intracranian impune intervenția chirurgicală de urgență.

Din punct de vedere *medicolegal,* DCD este deosebit de importantă, de vreme ce duce deseori la deces. Moartea poate surveni imediat, când sunt afectate și sinusurile durale sau trunchiurile arteriale intracraniene, sau precoce, din cauza hematoamelor intracraniene. Prin multiplele sale complicații, DCD constituie o posibilă cauză de deces sau de apariție a unor sindroame posttraumatice tardive grave (de exemplu, encefalopatia posttraumatică), știindu-se că nu există niciodată o vindecare perfectă a focarului de DCD ci doar o cicatrizare glială (potențial epileptogenă) cu pierdere de elemente celulare neuronale. De aceea pacienții cu DCD trebuie, după rezolvarea neurochirurgicală obligatorie, să fie supravegheați timp de 6 luni — 2 ani.

Dilacerarea cerebrală indirectă (DCI)

Dilacerarea cerebrală indirectă (DCI) este de obicei rezultatul unui mecanism de decelerare, în care capul în mișcare este brusc stopat la contactul cu un corp fix și dur. În astfel de condiții, creierul nu își suprimă viteza în același moment cu craniul, ci mișcarea lui mai continuă o fracțiune de timp, suficient pentru ca masa cerebrală să fie puternic proiectată pe planurile dure ale endocraniului. Din acest contact brusc rezultă fie leziuni de contuzie, fie de dilacerare. Dacă aria de contact cerebroendocraniană prezintă neregularități de relief osos sau dacă creierul în mișcare ia contact cu formațiuni fixe durale, atunci se poate produce dilacerare netă. Astfel de condiții se realizează mai ales la contactul cu marginile libere ale aripilor sfenoidului, la nivelul etajului anterior al bazei craniului și uneori la nivelul marginii libere, tranșante, a coasei craniului. Astfel se explică de ce localizarea cea mai frecventă a DCI, precum și amploarea maximă a acestor leziuni, este la nivelul polului temporal și al ariilor orbitare frontale.

DCI survine cu mare preponderență la sexul masculin, cu frecvență maximă în decada a 5-a de viață. Modalitatea traumatică cea mai frecventă este prin accident de trafic rutier, apoi prin agresiuni, căderi. Locul impactului este în majoritatea cazurilor temporal și frontal, urmat, în ordine, de impactul parietal sau de cel occipital. De remarcat că marea majoritate a dilacerărilor cerebrale indirecte survin în condiții de traumatism craniocerebral închis (70% din cazuri) și mai rar în condiții de traumatisme craniocerebrale deschise, situație în care focarul de DCI este independent de localizarea plăgii craniene.

Clinic, DCI poate avea aspecte clinice foarte variate.

Alterarea stării de conștiență este constantă: survine în aproximativ 60% din cazuri, cu durată de la câteva minute până la 2—3 zile. În aproximativ 20—25% din cazuri, pe fondul stării de conștiență alterate apar mai ales tulburări de tip expansiv (stare de confuzie agitată sau de agitație psihomotorie) și mai rar de tip depresiv (stare de obnubilare sau de confuzie-somnolență).

Simptome neurologice de lateralitate există în peste 75% din cazuri. Dacă diagnosticarea nu s-a făcut în timp util, pot să apară și semne de suferință de trunchi cerebral (rigiditate prin decerebrare, midriază uni- sau bilaterală, perturbări ale funcțiilor vegetative), fenomene care agravează mult prognosticul.

Investigații paraclinice. Radiografia craniană standard arată o fractură craniană lineară de partea impactului (70% din cazuri), dar indiferent de existența sau nu a unei fracturi, acesta nu este un element evocator de DCI. *CT-scan* este metoda de elecție pentru diagnosticul paraclinic al DCI. În afară de faptul că este o metodă neinvazivă, *CT-scan* poate preciza natura leziunii și întinderea ei. De asemenea are marele avantaj că arată cu precizie dilacerările multiple și bilaterale, ca și pe cele occipitale sau cerebeloase, imposibil de evidențiat prin alte metode paraclinice (de exemplu angiografie).

Prognosticul DCI este aproape întotdeauna incert, pentru că depinde de mai mulți factori: vârsta (sever la persoanele de vârsta a III-a), starea pretraumatică a encefalului bolnavului (afecțiuni cerebrovasculare, etilism cronic, epilepsie, hidrocefalie, traumatisme craniocerebrale), gradul de suferință clinică neurologică, volumul și topografia leziunii, tipul și gravitatea leziunilor asociate etc.

Tratament. În cazurile în care DCI este leziunea dominantă, tratamentul trebuie să fie complex, chirurgical și medical. Tratamentul *chirurgical.* DCI comportându-se ca un proces expansiv intracranian, evacuarea integrală a ariei de disrupție cerebrală este posibilă. Este de discutat asupra alegerii optime a momentului chirurgical. Acesta depinde de următorii factori:

— dacă DCI coexistă cu un hematom intraparenchimatos cu deplasarea structurilor liniei mediane, intervenția chirurgicală trebuie făcută imediat, indiferent de starea bolnavului;

— dilacerarea neasociată cu un hematom intraparenchimatos nu se va opera, deoarece există posibilitatea de resorbție treptată, lentă, a focarului de dilacerare (posibilă urmărire *CT-scan*);

— cazurile în care alterarea stării neurologice și a imaginilor *CT-scan* repetate arată o creștere a dimensiunilor DCI, se vor opera, fără amânare.

În funcție de starea neurologică, tulburările vegetative, funcțiile vitale și urmărirea repetată pe *CT-scan*, se decide oportunitatea intervenției neurochirurgicale. Abordarea chirurgicală a unui focar de dilacerare poate duce la multiple sechele neuropsihice. Tratamentul *medical* al DCI se aplică în funcție de starea de conștiență și de alterarea funcțiilor vitale, în servicii de terapie intensivă sau în secțiile spitalicești de neurochirurgie. Tratamentul constă în: monitorizarea funcțiilor vitale, combaterea edemului cerebral, a convulsiilor, a hipertermiei, reechilibrare hidroelectrolitică și acidobazică. Antibioterapia este necesară la cazurile cu bronhoplegie sau plăgi ale scalpului infectate.

Din punct de vedere *medicolegal* DCI impune o anumită codificare a atitudinii terapeutice, și anume:

— DCI cu hematom subdural acut sau intracerebral, cu deplasarea liniei mediane, trebuie operată rapid, pentru că poate constitui cauză de deces;

— DCI poate duce, ca urmare a edemului produs, la apariția herniilor cerebrale (suferința trunchiului cerebral) și ulterior la deces;

— DCI la persoanele în vârstă au frecvent prognostic grav;

— internarea, monitorizarea, tratarea și urmărirea (mai ales prin *CT-scan* repetate) a pacienților cu DCI este obligatorie;

— DCI fără hematoame secundare trebuie evaluată corect (clinic și *CT-scan*) necesitând numai tratament medical.

inv. 148925

Leziuni traumatice craniocerebrale deschise

În această categorie de leziuni se includ:

— plăgile craniocerebrale;

— fistulele LCS posttraumatice.

Dacă primele sunt ușor decelabile prin simpla inspecție clinică, fistulele de LCS produse de obicei ca urmare a unei fracturi de bază a craniului cu dilacerare secundară a durei mater, pot trece neobservate, îndeosebi în localizările lor frontosinoorbitare, datorită scurgerii LCS în rinofaringe, în poziția de decubit pe care o păstrează de obicei în faza inițială acești bolnavi.

Plăgile craniocerebrale

Aceste afecțuni traumatice sunt caracterizate prin existența unei soluții de continuitate de la exterior până la encefal: plagă a scalpului; fractură craniană subiacentă plăgii; leziuni meningiene; dilacerări cerebrale subiacente fracturii craniene.

În cazul în care această dilacerare lipsește, este vorba de o dilacerare craniodurală, al cărei risc de complicații septice ulterioare este posibil, ca și în cazul plăgii craniocerebrale.

Etiopatologie și morfopatologie. Există o deosebire din punct de vedere fiziopatologic și morfopatologic între plăgile craniocerebrale survenite în timp de război (cele mai frecvente și mai grave) și cele din timp de pace. Pentru fiecare dintre aceste două situații factorii fizici diferă, mai ales în privința agentului vulnerant.

Plăgile craniocerebrale din timp de război

În plăgile craniocerebrale din timp de război, agentul vulnerant cauzator (de regulă glonte sau schijă) are o viteză foarte mare („High velocity missile“) și o mică suprafață de impact. În cazul glontelui, efectele asupra structurilor endocraniene sunt intens distructive datorită undelor vibratorii extrem de intense care, devenind adevărate „unde de șoc“ intracranian, induc o bruscă creștere a presiunii intracraniene și o dezorganizare întinsă a parenchimului cerebral.

Plăgile craniocerebrale din timp de pace

În plăgile craniocerebrale din timp de pace, agentul vulnerant are de obicei o viteză de impact mică și suprafață mare de impact, producând o fractură cominutivă denivelată. Eschilele dilacerează *dura mater* și pătrund intracerebral. Agentul vulnerant este el însuși penetrant transdural și intracerebral.

Principalele tipuri de plăgi craniocerebrale prin armă de foc sunt următoarele: plăgi tangențiale, plăgi penetrante oarbe, plăgi transfixiante, plăgi produse prin ricoșare, plăgi cu implicare ventriculară.

— Plăgile craniocerebrale tangențiale reprezintă o eventualitate rară. În cazul proiectilelor cu mare viteză, traiectoria tangențială dilacerează scalpul, fracturează craniul, *dura mater* poate fi dilacerată, creierul subiacent este de regulă contuzionat (fig. 4.15).

— Plăgile craniocerebrale penetrante oarbe sunt cele mai frecvente. Ele se caracterizează prin existența unui singur orificiu, și anume cel de penetrație a agentului vulnerant. Componenta craniană este o unică fractură craniană de tip orificial, în timp ce componenta cerebrală este predominant de dilacerare cerebrală de tip canalicular, în jurul căreia există o arie întinsă de contuzie, edem sau dilacerare (fig. 4.16).

— Plăgile craniocerebrale transfixiante, produse prin proiectile cu mare viteză, pot, de asemenea, prezenta, după direcția proiectilului, un tip segmentar, unul diametral, unul diagonal. Componenta craniană realizează o fractură orificială la locul impactului și una de tip extruziv la locul de ieșire din craniu. Dacă proiectilul este tras de la foarte mică

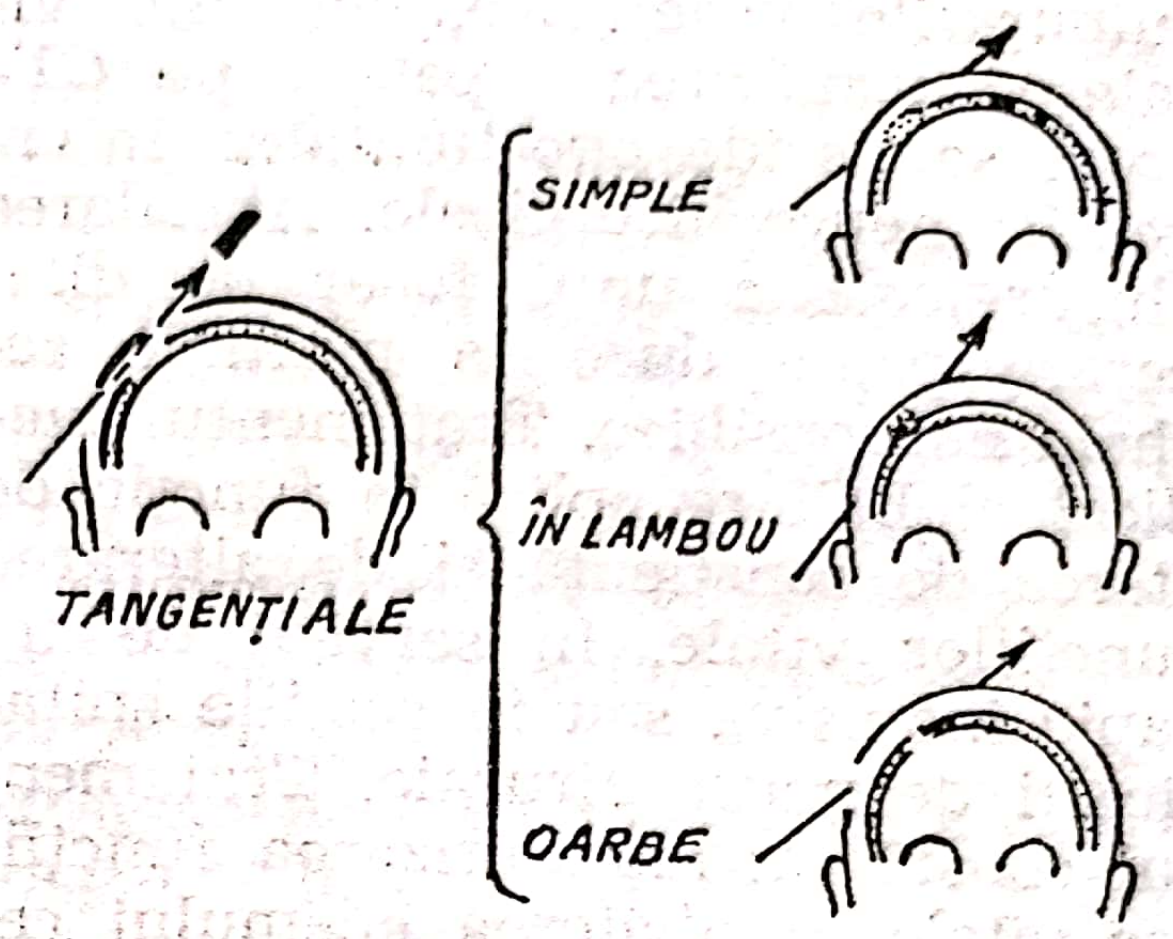

Fig. 4.15 — Plăgi craniocerebrale prin armă de foc, tangențiale: simple; în lambou; oarbe.

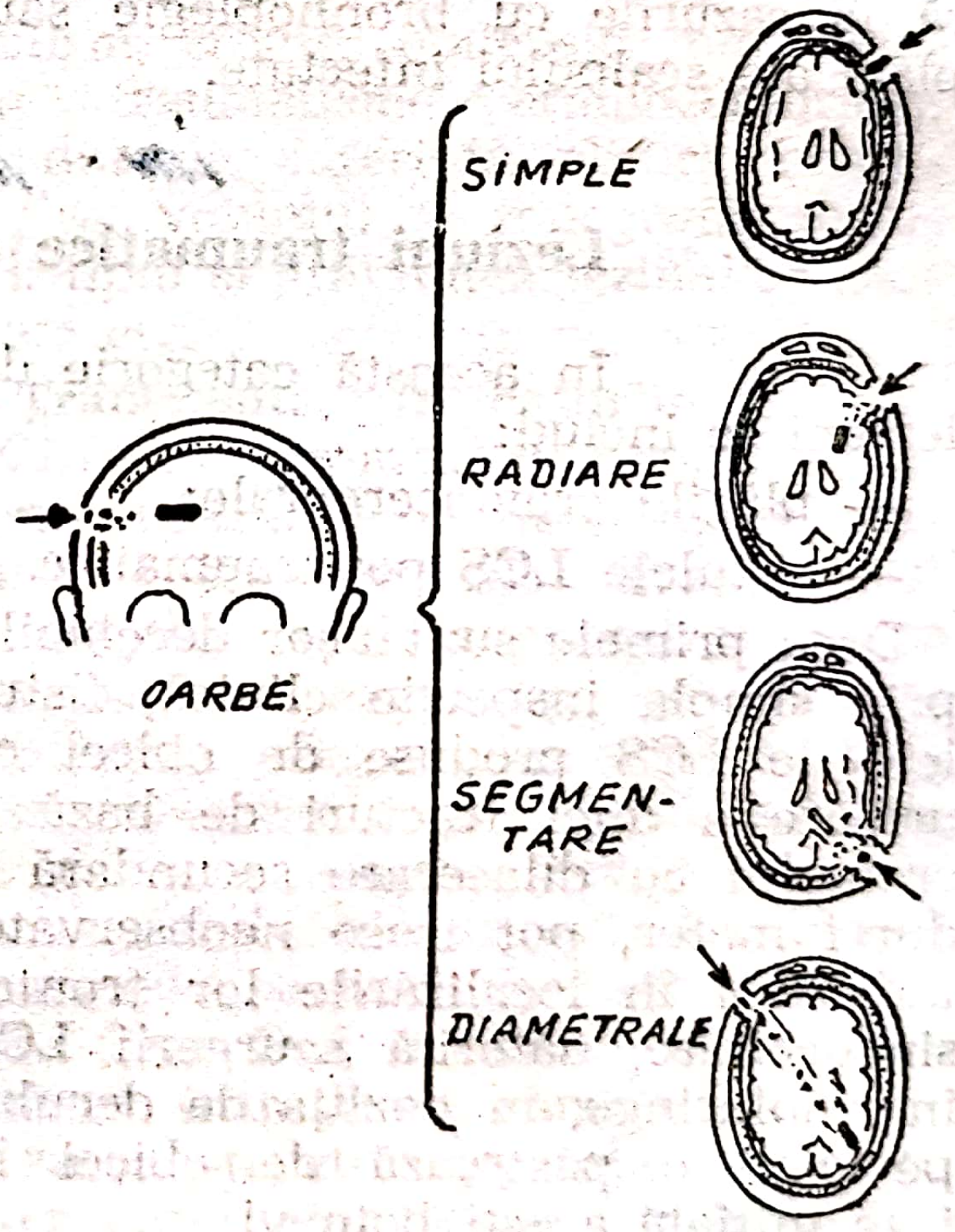

Fig. 4.16 — Plăgi craniocerebrale prin armă de foc, oarbe; simple; radiare; segmentare; diametrale.

distanţă, se dezvoltă o hipertensiune intracraniană bruscă, în stare să disloce suturile craniene şi astfel să provoace fracturile denumite „explozive". Traiectul de dilacerare este de tip canalicular, crescând progresiv de la locul de penetraţie spre cel de ieşire (fig. 4.17).

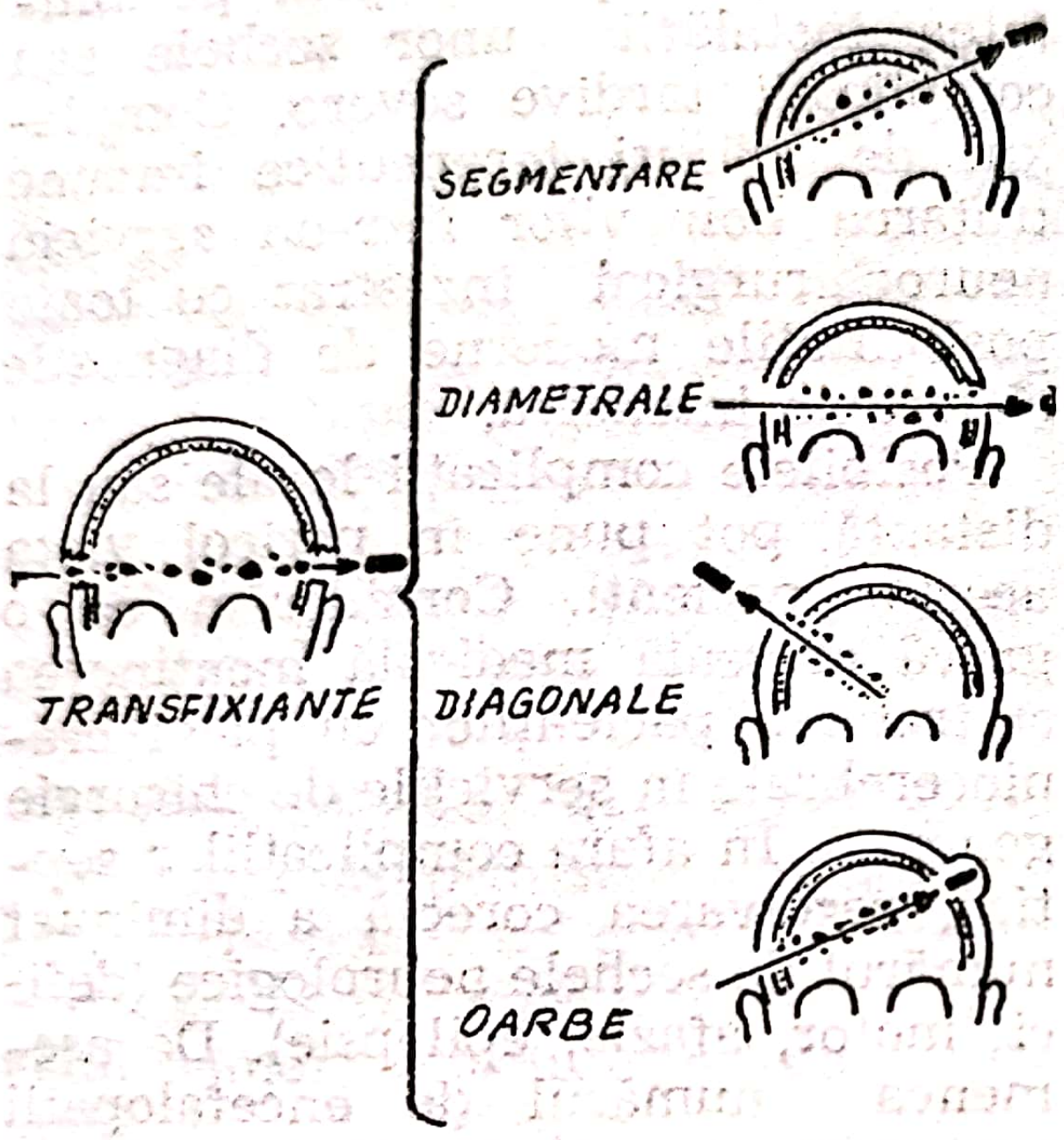

Fig. 4.17 — Plăgi craniocerebrale prin armă de foc, transfixiante: segmentare; diametrale; diagonale; oarbe.

— Plăgile craniocerebrale prin ricoşare sunt dintre cele mai rare. Proiectilul loveşte craniul sub un anumit unghi, nu are suficientă putere de penetraţie şi astfel se produce de regulă o fractură craniană unică la locul impactului (multieschiloasă şi denivelată). Componenta cerebrală este de obicei constituită de dilacerarea subiacentă fracturii craniene (fig. 4.18).

— Plăgile craniocerebrale cu implicare ventriculară sunt de asemenea extrem de rare şi se recunosc prin aceea că prin soluţia de continuitate se scurge LCS împreună cu detritusuri cerebrale.

Tablou clinic. Orice tip de plagă craniocerebrală, pe lângă leziunile cerebrale primare descrise, mai poate induce şi leziuni intracraniene secundare, de tipul hematoamelor. Clinic, se constată afectarea stării de conştienţă până la comă şi sindromul neurologic de localizare (deficit motor, epilepsie, afazie etc.).

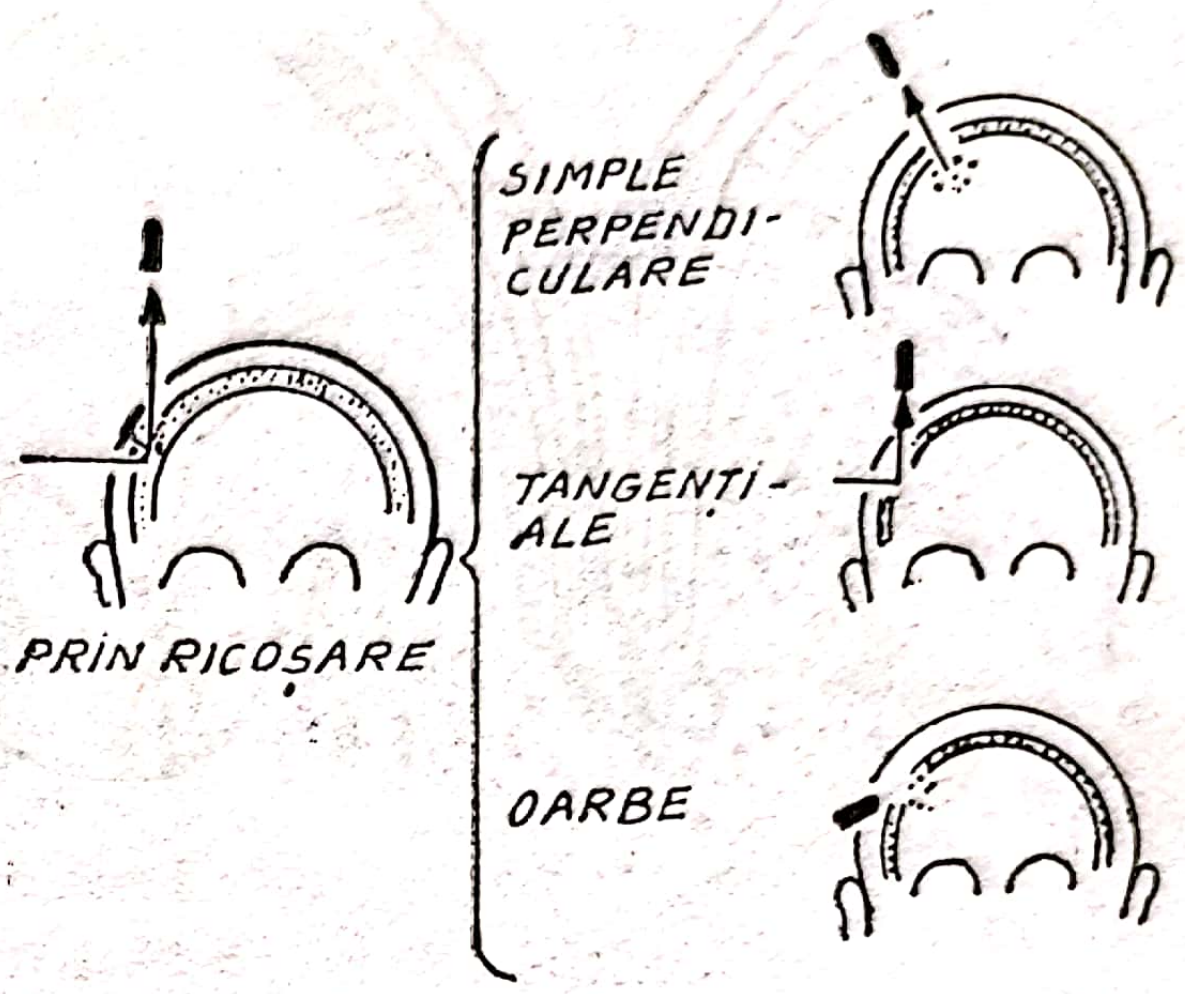

Fig. 4.18 — Plăgi craniocerebrale prin armă de foc, prin ricoşare: simple perpendiculare; tangenţiale; oarbe.

Cel mai frecvent se formează un hematom intraparenchimatos în aria de dilacerare cerebrală. Aceste complicaţii ale plăgilor craniocerebrale pun adeseori probleme de urgenţă atât diagnostică, cât şi terapeutică.

Investigaţii paraclinice. În principal sunt necesare radiografia craniană simplă şi *CT-scan*.

Tratament. În afara curei primare a plăgilor scalpului, similară cu aceea descrisă la plăgile simple ale scalpului, în cazul plăgilor craniocerebrale se vor efectua:

— debridarea plăgii scalpului cu expunerea largă a focarului de fractură;

— îndepărtarea eschilelor libere, cu atenţie deosebită pentru cele încastrate în structurile subiacente, *dura mater* şi encefal, având în vedere posibilitatea declanşării unei eventuale hemoragii mari, în cazul lezării unei structuri vasculare importante (arteră meningiană, sinus venos dural); se vor îndepărta toţi corpii străini restanţi (fig. 4.19);

— toaleta și excizia marginilor dilacerării durale pentru închiderea defectului dural prin sutură sau plastie;

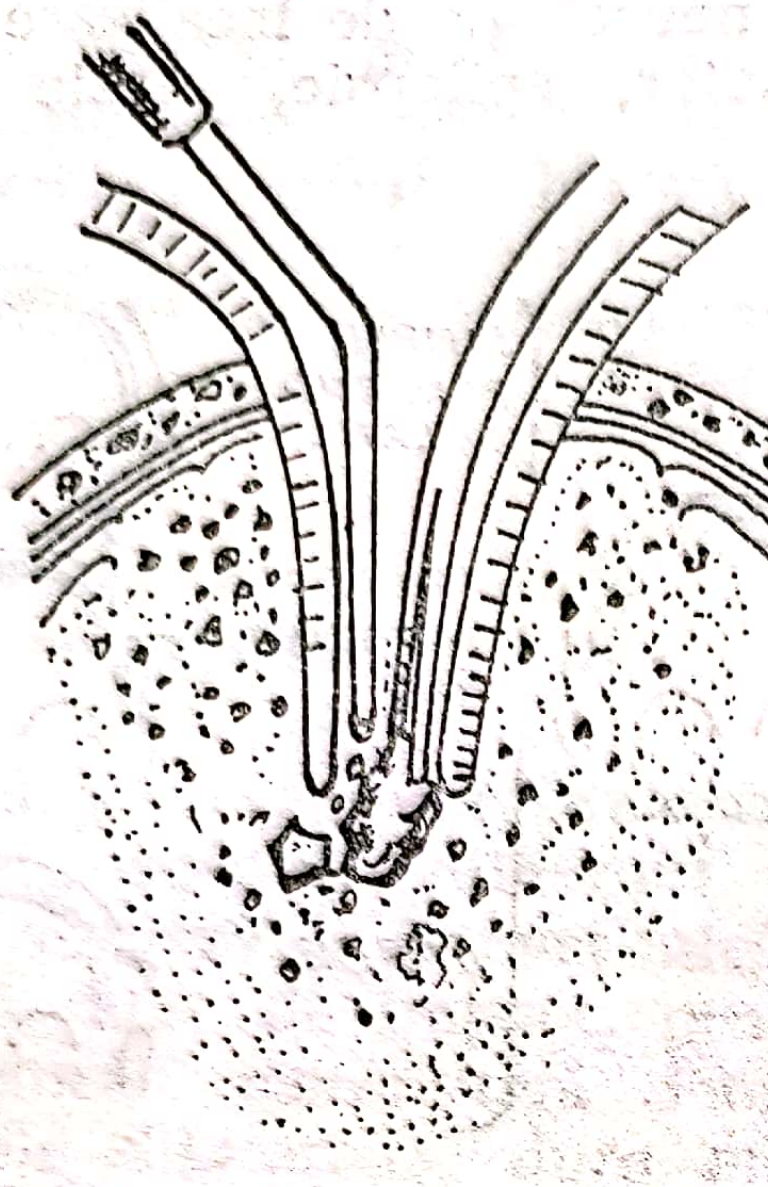

Fig. 4.19 — Explorarea unei plăgi craniocerebrale.

— leziunile sinusurilor venoase durale prin eschile penetrante pot determina hematoame care necesită intervenția neurochirurgicală evacuatoare cât mai urgentă; ablația eschilei poate fi făcută cu o sângerare mai redusă după o temporizare posibilă de 5—7 zile; mobilizarea operatorie a eschilei trebuie realizată numai în mediu neurochirurgical, având asigurate: o masă sanguină suficientă pentru contracararea efectelor unei hemoragii sinusale și metodele hemostatice necesare: electrocoagulare bipolară, Surgicel, fragmente de mușchi, Gelfoam; trombozarea sinusului longitudinal superior în 1/3 posterioară necesită intervenție de plastie vasculară, foarte laborioasă;

— aspirarea ramolismentului cerebral rezultat din dilacerare este obligatorie, pentru a diminua riscul de formare ulterioară a unei cicatrice cerebrale cu potențial epileptogen;

— asigurarea hemostazei atente și închiderea durei reprezintă măsuri obligatorii pentru evitarea producerii ulterioare a unui hematom sau fongus cerebral.

Orice plagă craniocerebrală necesită un tratament pre- și postoperator cu antibiotice și depletive (diuretice, puncții lombare repetate).

Medicolegal, plăgile craniocerebrale pun probleme deosebite prin potențialul lor septic și prin posibilitatea instalării unor sechele sau complicații tardive severe. Complexul de măsuri terapeutice impune tratarea bolnavilor într-un serviciu neurochirurgical înzestrat cu toate posibilitățile moderne de diagnostic și terapie intensivă.

Posibilele complicații locale sau la distanță pot pune în pericol viața acestor pacienți. Considerăm ca o gravă greșeală medicală menținerea și tratarea pacienților cu plăgi craniocerebrale în serviciile de chirurgie generală. În afara complicațiilor septice, rezolvarea corectă a diminuat numărul de sechele neurologice (deficit motor, afazie, epilepsie). De asemenea numărul de encefalopatii posttraumatice după plăgi craniocerebrale este mult mai mic în serviciile de neurochirurgie decât în cele de chirurgie generală. Ar fi de luat în considerare însă și posibilitatea tratării în doi timpi: primul într-un serviciu de chirurgie generală a plăgii scalpului, urmată de transferarea bolnavului într-un serviciu de neurochirurgie, unde să se practice cura radicală.

Fistulele de lichid cerebrospinal

Prin fistulă de lichid cerebrospinal (FLCS) se înțelege o leziune rezultată din stabilirea traumatică a unei comunicări între spațiile subarahnoidiene și mediul exterior. Leziunea implică o componentă craniană (fractură sau defect osos) și o componentă meningiană (dilacerare sau defect de *dura mater* și de arahnoidă). Deci FLCS este o leziune traumatică craniocerebrală deschisă.

Clasificare. După topografia leziunii și după calea de scurgere a LCS, există mai multe tipuri de fistule LCS, dintre care principalele sunt (fig. 4.20):

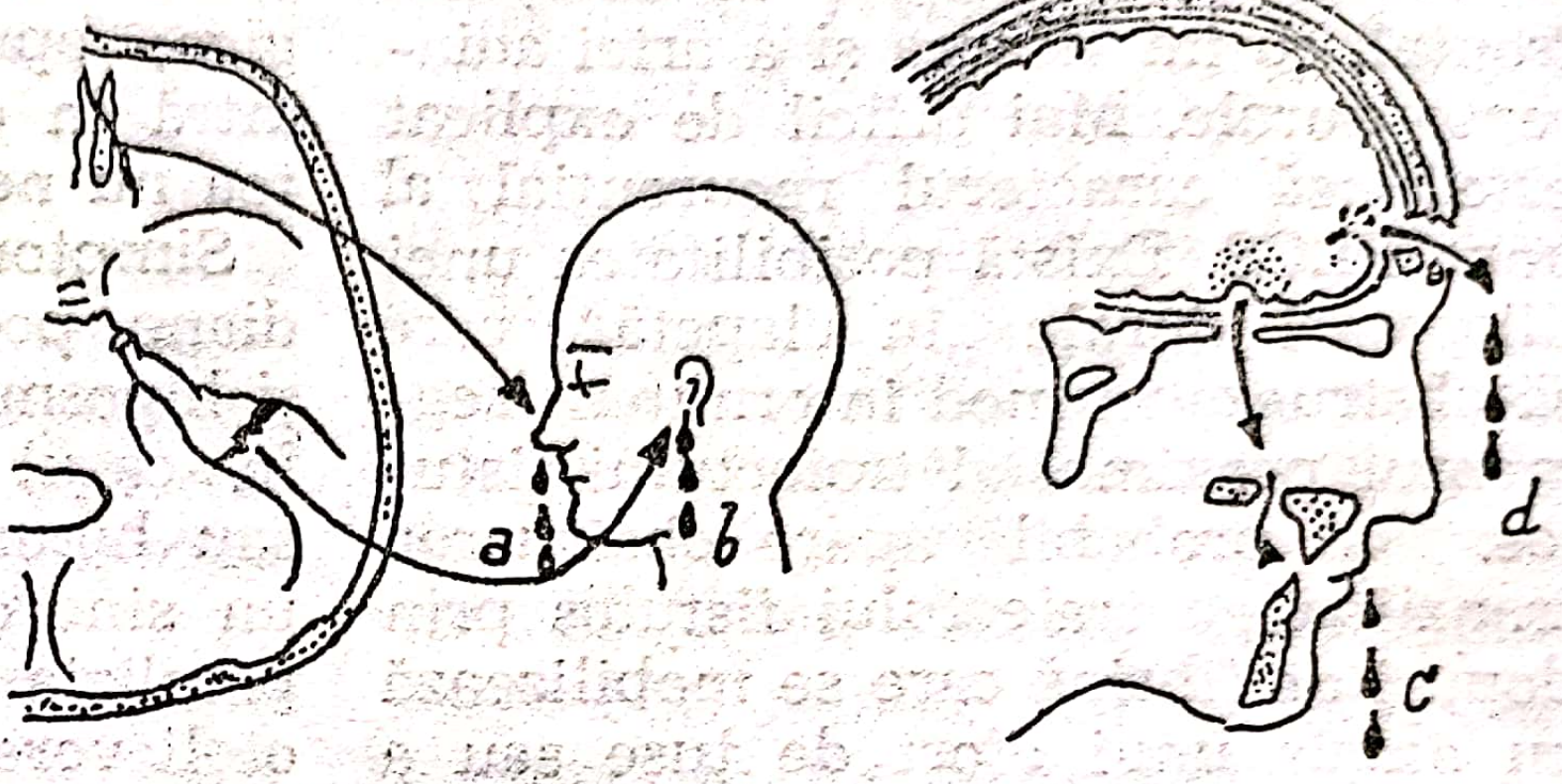

Fig. 4.20 — Principalele tipuri de fistulă de lichid cerebrospinal: *a* — rinolicvoree; *b* — otolicvoree; *c* — orolicvoree; *d* — fistulă prin plagă craniocerebrală.

1) *rinolicvoreea.* Reprezintă scurgerea de LCS prin una sau ambele narine; în astfel de cazuri, leziunea este situată cel mai frecvent la nivelul lamei ciuruite a osului etmoid;

2) *otolicvoreea.* Scurgerea de LCS prin una sau ambele conducte auditive: în aceste cazuri, leziunea este practic constantă în segmentul petros al osului temporal, de regulă sub forma unei fracturi longitudinale, în axul mare al piramidei petroase;

3) *orolicvoreea.* Scurgerea de LCS prin cavitatea bucală survine mai rar, în cazuri de fracturi dehiscente ale bazei craniului;

4) FLCS prin *plagă craniocerebrală,* fie dacă aceasta este un efect traumatic primar, fie dacă este un efect postoperator.

Etiopatogenie. În marea majoritate a cazurilor, fistulele de LCS au determinism traumatic și numai în cazuri particulare, determinism netraumatic. Determinismul traumatic este în majoritatea cazurilor unul direct. De regulă, există o corespondență topografică între aria impactului și tipul de FLCS. Astfel, fistulele nazale sunt în cel puțin 95% din cazuri consecința unui impact frontal, iar fistulele auriculare survin de regulă după impacte temporo-occipitale. Ca frecvență, în raport cu numărul total de traumatisme craniocerebrale, diferitele tipuri de FLCS apar în aproximativ 3—5% din cazuri. Nu se poate stabili un raport direct între gravitatea traumatismului craniocerebral și incidența fistulelor lichidiene. În unele cazuri, traumatismul este moderat sau chiar minim.

Incidența majoritară a diferitelor tipuri de FLCS este disputată între cele nazale și cele otice. Majoritatea statisticilor arată o predominanță a fistulelor nazale.

Între momentul impactului și apariția unei FLCS există următoarele posibilități:

— FLCS *imediată* postimpact;

— FLCS *recentă* postimpact (1—3 zile);

— FLCS *tardivă* postimpact (la câteva săptămâni).

FLCS imediate și tardive pot avea și caracter *recurențial* care constă în alternanța de perioade cu și fără licvoree. În toate aceste eventualități, leziunea duroosoasă se produce în momentul impactului. Apariția licvoreei poate fi mai mult sau mai puțin întârziată de diferiți factori. În fistulele apărute la scurt timp după impact, este posibil ca traiectul fistulei să fie blocat inițial de către un strat de fibrină sau de un dop de mucus. De asemenea, schimbarea poziției capului și mai ales modificările presiunii intracraniene pot influența momentul apariției și evoluția unei FLCS. Apariția tardivă a unei fistule se produce probabil printr-un proces de necroză aseptică la nivelul lamei cribriforme sau al peretelui posterior al sinusului frontal, cu implicarea și a ariei adiacente durale. Mai dificil de explicat este însă caracterul recurențial al unor FLCS. Există posibilitatea unei dilacerări durale „în clapetă“, care să obstrueze în mod intermitent segmentul proximal al traiectului fistulos. Mai probabilă apare obstruarea tranzitorie a traiectului fistulos prin dopuri de fibrină care se mobilizează cu ocazia unui efort de tuse sau a altui factor de creștere a presiunii intracraniene.

Determinismul netraumatic al unor FLCS este mai curând o raritate, cunoscută sub termenul impropriu de „*FLCS spontane*“. În realitate numai în foarte puține cazuri etiologia sau patologia acestora rămâne necunoscută și, foarte probabil, este vorba de fistule traumatice cu impact de intensitate minoră, ignorat anamnestic.

Tablou clinic. Scurgerea de LCS prin nas sau prin ureche (uni- sau bilateral), în cavitatea bucală sau printr-o plagă craniocerebrală este semnul patognomonic. Cantitativ, scurgerea lichidiană poate fi:

— FLCS continuă și abundentă în cazurile de traumatisme grave, cu leziuni grave craniomeningiene care necesită intervenția operatorie, dat fiind pericolul major al unei meningite purulente;

— FLCS minoră și intermitentă, dacă există numai fisura craniodurală; scurgerea LCS poate fi declanșată de mișcări ale capului, de trecerea din decubit în ortostatism, de tuse, vomă sau defecație etc.; aceasta necesită de asemenea intervenție operatorie;

— FLCS care se constituie odată cu traumatismul sunt minore. Scurgerea LCS durează câteva zile, apoi încetează, pentru că la 2—3 zile de la accident se dezvoltă suficient edemul cerebral, pentru a obstrua fistula; după dispariția edemului, fistula poate să rămână definitiv închisă datorită fibrinei posthemoragice; aproximativ 80% din FLCS intră în categoria menționată; acestea nu necesită operație.

Simptomele asociate scurgerii lichidiene pot fi următoarele: anosmia și hiposmia ce coexistă destul de des în cazul de rinolicvoree; anacuzia sau hipoacuzia asociată otolicvoreei; un sindrom vestibular periferic sau paralizia facială periferică însoțește otolicvoreea mai frecvent decât tulburările de auz.

Investigații paraclinice. Valoare informațională prezintă: tomografia craniană standard, de etaj anterior furnizează indicii evocatoare de fractură de etmoid, și radiocisternografia cu folosirea soluției de ^{169}Yterbiu DTPA injectată la nivelul cisternei magna, care relevă FLCS. *CT-scan* arată starea generală a întregului sistem cerebroventricular.

Diagnostic diferențial. Fistulele LCS trebuie diferențiate de numeroase afecțiuni ORL în care apar scurgeri — otoree, rinoree — care pot preta la confuzii diagnostice îndeosebi în perioada imediat posttraumatică. Examenul lichidului scurs (decelarea glucozei) și anamneza vor contribui la stabilirea diagnosticului pozitiv de FLCS.

Evoluție, complicații, prognostic. În majoritatea cazurilor de FLCS, survenite imediat sau la scurt timp după impact se poate constata că, sub tratament adecvat, durata scurgerii lichidiene este de la 2—3 până la 8—10 zile, în funcție de abundența rino- sau otolicvoreei și de gravitatea leziunilor. În acest interval de timp 80—90% dintre fistule se închid „spontan“ iar în 10—20%

din cazuri FLCS persistă sau evoluează recurențial. Complicația majoră a FLCS este meningoencefalita. Alte complicații posibile ale fistulelor lichidiene sunt: abcesul cerebral, surprinzător de rar în comparație cu frecvența meningoencefalitelor; pneumocelul este o complicație mai puțin gravă și de obicei o descoperire radiologică ce evidențiază adeseori existența unei fistule, chiar în absența scurgerii LCS (fistule oculte).

Prognosticul FLCS este legat de apariția și de gravitatea meningoencefalitei. Formele de meningoencefalită post-FLCS sunt în general foarte grave și cu un prognostic vital rezervat.

Tratamentul FLCS are în principiu un triplu obiectiv: suprimarea fistulei lichidiene, prevenirea meningoencefalitei secundare, tratamentul meningoencefalitei constituite.

Tratamentul conservator. În fistulele lichidiene imediate postimpact măsurile terapeutice obligatorii sunt următoarele: drenaj LCS (cateter lombar subarahnoidian sau puncții lombare repetate); administrarea de antibiotice parenteral, în scop preventiv; administrarea de soluții macromoleculare, în special de Manitol 20% (1—2 g/kgcorp).

Tratamentul chirurgical constă în închiderea operatorie a FLCS, adică închiderea defectului dural traumatic. Indicațiile tratamentului chirurgical sunt:

— FLCS apărute imediat sau recent după traumatism cu persistența mai mult de 10 zile;

— FLCS cu caracter recurențial;

— FLCS minore dar cu episoade repetate de meningoencefalită;

— FLCS cu plagă craniocerebrală.

Toate aceste intervenții se efectuează sub antibioterapie masivă și repetate puncții lombare.

Efectele traumatice secundare

În această categorie se includ:

— hematoamele intracraniene traumatice (HIT);

— colecțiile lichidiene intracraniene traumatice (CLIT).

Hematoamele intracraniene traumatice

Acestea constituie colecții sanguine bine delimitate, situate în cutia craniană, cu efect compresiv asupra parenchimului, determinând suferința trunchiului cerebral și a structurilor liniei mediane. HIT în dezvoltarea lor produc hernii cerebrale care agravează rapid tabloul clinic până la deces. Trebuie net diferențiate aceste colecții hematice apreciabile ca dimensiuni și cu efect compresiv de existența:

— sufuziunilor sanguine întinse, de grosimi reduse (de obicei sub 1 cm), pe suprafața emisferelor, care reprezintă doar un epifenomen asociat contuziei cerebrale;

— hemoragiilor intraparenchimatoase difuze (mai ales la nivelul nucleilor bazali).

Diagnosticarea lor corectă are o importanță deosebită din punct de vedere medicolegal, în aprecierea rolului pe care HIT îl joacă în agravarea evoluției bolnavului și îndeosebi în determinarea decesului.

Clasificarea hematoamelor intracraniene traumatice este următoarea:

HIT extracerebrale:
hematomul extradural;
hematomul subdural;
hematomul intradural.
HIT intracerebrale:
hematoame intracerebrale;
hematoame intraventriculare.

HIT extracerebrale

Hematoamele extradurale (epidurale)

Hematoamele extradurale (epidurale) (HE) sunt colecții sanguine care se dezvoltă între endocraniu și *dura mater*, circumscrise, de etiologie preponderent traumatică și cu efect compresiv asupra encefalului. HE sunt constatate mai ales la sexul masculin (75% din cazuri), vârsta medie afectată fiind 30—40 de ani.

Incidența. HE constituie în medie 2—3% din numărul total al traumatismelor craniocerebrale și reprezintă 20% din totalul HIT. Din cauza aderenței mari a durei mater de endocraniu, HE sunt mai rare la copil, incidența lor fiind de 0,8—1,3% (Arseni, Horvath și Ciurea, 1980) (17). De obicei la sugar și la copilul mic, la producerea unei fracturi craniene, revărsatul sanguin se formează epicranian, nu endocranian. De remarcat că unele statistici recente arată o creștere a incidenței HE la copii, la 3,4% din totalul traumatismelor craniocerebrale (Dhellemmes și colab., 1985) (18).

Etiologia HE este preponderent traumatică. Sursele sângerării în producerea HE sunt:

a) arteriale — artera meningiană medie;

b) venoase — sinusul longitudinal superior (de aici și evoluția bilaterală);

— sinusurile laterale;

— lacurile venoase diploice.

Topografia HE:

a) tipică în fosa temporală (zona decolabilă Gérard-Marchand), unde aderența durei mater de craniu este mult mai redusă;

b) atipică, HE putând afecta orice regiune craniană, inclusiv fosa craniană posterioară; există și HE bilaterale și bazale.

Volumul HE variază între 50 și 150 ml, rareori depășind 200 ml. În cazurile cronice, HE sunt încapsulate și delimitate de o membrană fibroconjunctivă, această situație fiind însă rareori întâlnită, datorită evoluției de obicei mai zgomotoase și mai rapide a HE. Explicația acestei evoluții rapide constă în dezvoltarea de obicei mai rapidă a revărsatului, datorită sursei sale abundente (arterială), ceea ce determină o deplasare mai brutală a masei encefalice și, consecutiv, suferința brutală a trunchiului cerebral, prin comprimarea sa de marginea inextensibilă a incizurii tentoriului cerebelos (instalarea mai rapidă a comei).

Leziunile asociate constau în: fracturi craniene observate necroptic în 91% din cazuri (în restul cazurilor negăsindu-se fracturi nici la necropsie); leziuni traumatice cerebrale primare (contuzie, dilacerare), de ansamblu (edem cerebral) sau secundare (alte hematoame intracraniene).

Tabloul clinic al HE în perioada de stare, în localizările tipice a fost sistematizat în patru stadii, explicate prin efectul mecanic al HE asupra parenchimului cerebral.

Stadiul I: cefalee, vărsături, pareză brahială controlaterală.

Stadiul II: cefalee, vărsături, hemipareză controlaterală, midriază ipsilaterală (prin comprimarea perechii a III-a de nervi cranieni datorată herniei uncusului hipocampic) (fig. 4.21).

Stadiul III A (incipient): hemiplegie controlaterală, hemipareză ipsilaterală predominant crurală, midriază ipsilaterală, stare de comă gradul I/II (datorită deplasării trunchiului cerebral spre partea opusă și comprimării acestuia de incizura tentoriului).

Stadiul III B (datorită comprimării severe a trunchiului cerebral); tetraplegie care adeseori este flască controlateral și spastică ipsilateral, midriază bilateral, stare de comă gradul III/IV, cu tulburări vegetative marcate (tahicardie sau aritmie, scă-

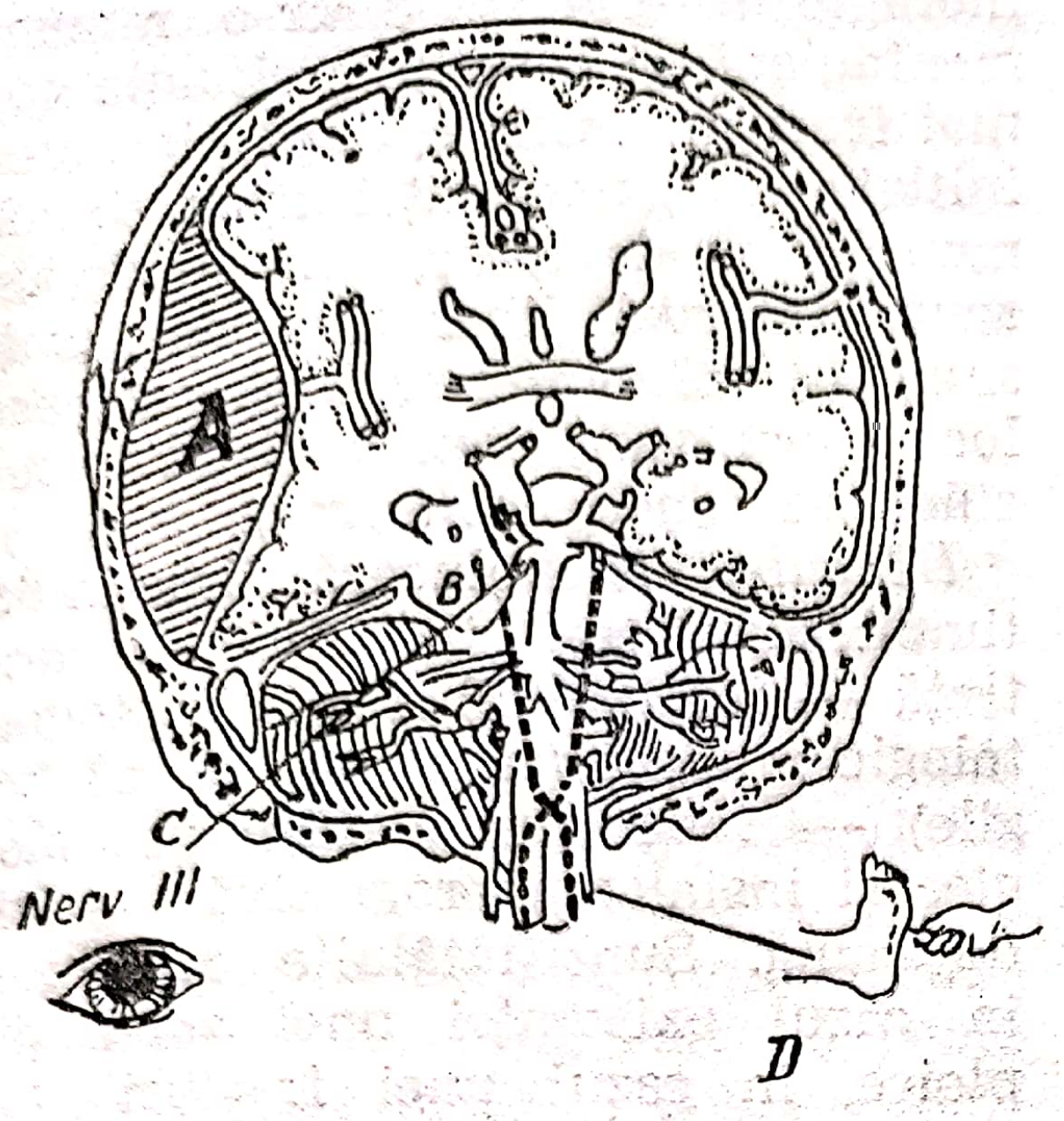

Fig. 4.21 — Secțiune frontală craniocerebrală la nivelul trunchiului bazilar în caz de hematom extradural temporal drept (prezentare schematică): *A* — hematomul extradural; *B* — hernia uncusului temporal; *C* — nervul III, în dreapta, comprimat, cu midriază; *D* — semnul Babinski pozitiv controlateral.

derea tensiunii arteriale, tulburări de ritm respirator).

Stadiul IV constituie stadiul final, agonic, în care se constată coma de gradul IV cu marcate tulburări vegetative.

Aceste stadii clinice bine delimitate sunt rar întâlnite ca atare în practică, întrucât existența leziunilor primare cerebrale (contuzie, dilacerare) și/sau a unui alt hematom intracranian controlateral modifică mult tabloul clinic.

Diagnosticul pozitiv se poate pune pe baza datelor clinice și a secvenței traumatism craniocerebral — interval liber (remisiv) — reagravare. Desigur că în formele supraacute, bilaterale, ca și în localizările în fosa craniană posterioară, diagnosticul clinic este foarte dificil.

Diagnosticul diferențial se face cu leziunile cerebrale primare (contuzie, dilacerare), cu hematoamele subdurale sau intracerebrale. În formele cronice, trebuie să ne gândim la toate procesele expansive intracraniene.

Investigații paraclinice. Valoare informațională are radiografia craniană simplă, care relevând liniile de fractură (85% din cazuri), poate ridica supoziția existenței și sediului HE. Angiografia cerebrală indică sediul și chiar natura leziunii extracerebrale prin relevarea aspectului tipic de „vid vascular“. *CT-scan* reprezintă actualmente investigația de elecție care evidențiază: sediul, natura și volumul hematomului, arătând de asemenea și deplasarea sistemului ventricular (efectul de masă). Această investigație are avantajul de a fi puțin invazivă și de a putea fi repetată în dinamică (fig. 4.22 și 4.23).

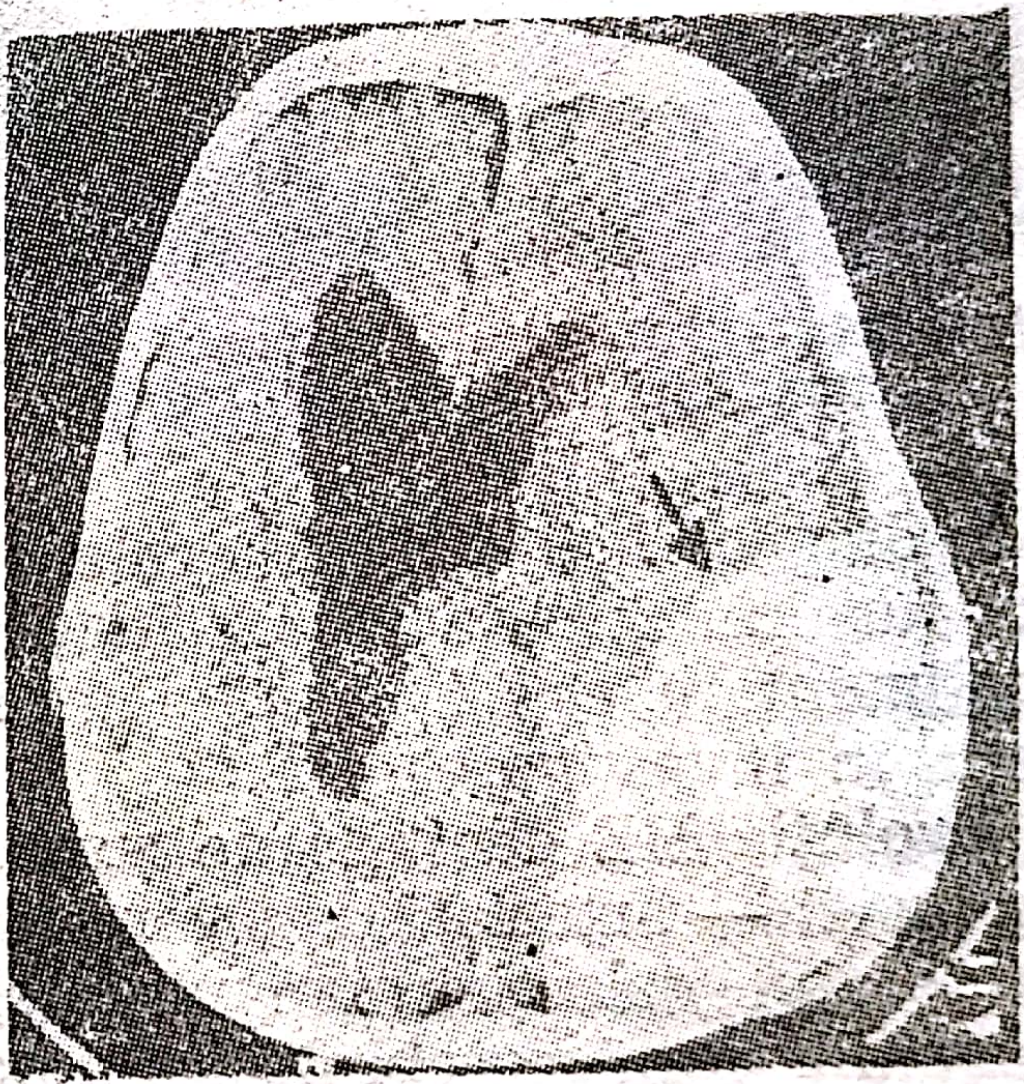

Fig. 4.22 — Imagine *CT-scan:* hematom extradural parietooccipital stâng.



Fig. 4.23 — Imagine *CT-scan:* hematom extradural parietal la un sugar.

De altfel, numai datorită *CT-scan* s-au putut diagnostica în timp util HE de fosă craniană posterioară, mai ales la copii (Ciurea și colab., 1993) (19) (fig. 4.24). Numai prin *CT-scan* s-au diagnosticat HE bilaterale. RMN nu furnizează date informaționale suplimentare, astfel că nu-și are indicația în investigarea HE.

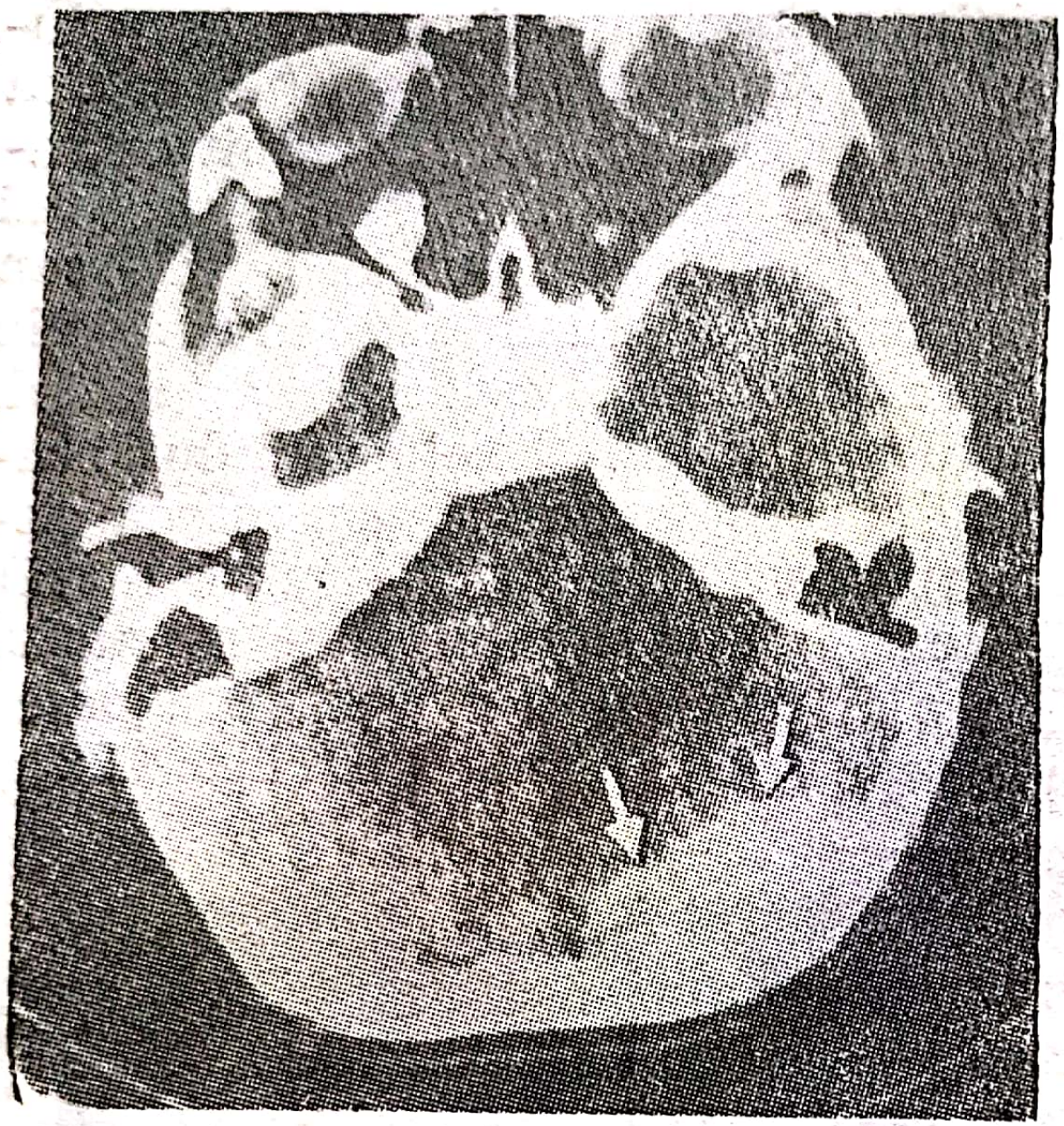

Fig. 4.24 — **Imagine *CT-scan:* hematom extradural în hemifosa stângă.**

Evoluția HE depinde de sursa hemoragiei — arterială sau venoasă —, de sediul colecției sanguine și de leziunile craniocerebrale asociate.

Forme clinice. HE pot fi supraacute, acute, subacute și cronice.

HE supraacute apar după un traumatism craniocerebral în care se produce o hemoragie arterială extradurală prin ruptura la bază a arterei meningiene medii și în care evoluția neurologică (semnele de focar) și starea de conștiență se agravează rapid, ducând la exitus în aproape 100% din cazuri prin suferința acută a trunchiului cerebral. Numai în mod excepțional aceste forme pot fi diagnosticate și operate în timp util (Servadei și colab., 1995) (20).

HE acute apar după un traumatism craniocerebral cu producerea de hemoragie arterială dintr-o ramură meningiană și constituie situația cea mai frecventă. Clinic, după pierderea inițială a cunoștinței apar semne neurologice de focar, urmate de un scurt interval liber sau de remisiune (de câteva ore), după care are loc o agravare rapidă și alterarea stării de conștiență (coma).

HE subacute evoluează clinic în doi timpi: pierderea inițială de cunoștință — interval liber cu simptomatologie minimă (cu durata de câteva zile) — reagravarea stării neurologice și instalarea progresivă a stării de comă. Sunt întâlnite de obicei în cazul existenței unei surse diploice, în cazul unei fracturi craniene (Poon și colab., 1992) (21).

HE cronice (extrem de rare) evoluează clinic în timp mai lung și constau în pierderea inițială de cunoștință — interval liber de 7—21 de zile — reagravarea progresivă, lentă cu instalarea treptată a semnelor neurologice și, în final, alterarea stării de conștiență.

Întregul aspect clinic este asemănător pentru toate formele descrise, ceea ce variază fiind evoluția, adică rapiditatea cu care se instalează sindromul neurologic și starea de comă după producerea traumatismului craniocerebral inițial. Desigur că intervalul liber constituie o caracteristică a fiecărei forme clinice, el putând fi schematizat astfel ca durată: câteva minute (HE supraacute); câteva ore (HE acute); câteva zile (HE subacute); câteva săptămâni (HE cronice).

Prognosticul HE depinde de: precocitatea diagnosticului și a intervenției chirurgicale, sursa sângerării (adică de forma clinică), vârsta pacientului, leziunile cerebrale sau generale asociate. În formele supraacute și acute, prognosticul este foarte grav, în timp ce în formele subacute și cronice poate fi favorabil.

Tratamentul HE este obligatoriu chirurgical, constituind o urgență majoră, indiferent de forma clinică, întrucât dezvoltarea conului de presiune poate avea efecte ireversibile. Tipul de intervenție neurochirurgicală este craniectomia simplă, centrată eventual la nivelul liniei de fractură, cu evacuarea HE. Explorarea intraoperatorie a spațiului subdural se efectuează numai în funcție de datele furnizate de *CT-scan*. Posibilitatea de temporizare a intervenției chirurgicale este extrem de periculoasă și permisă numai sub control repetat *CT-scan* (Wong, 1994) (22).

HE netraumatic constituie o entitate extrem de rară, care se poate constata după marcate depleții ventriculare produse prin manevre de tip drenaj ventriculoperitoneal, puncții lombare sau ventriculare intempestive sau după evacuarea bruscă a unor tumori de fosă cerebrală posterioară. De asemenea există cazuri descrise de HE „spontane“, apărute în diferite coagulopatii (Kuwayama și colab., 1985) (23).

Hematoamele subdurale (HSD)

Hematoamele subdurale (HSD) sunt colecții sanguine cu etiologie traumatică, dezvoltate între *dura mater* și arahnoidă, cu efect compresiv asupra encefalului. HSD afectează preponderent grupa adultă, sexul masculin (în aproximativ 88% din cazuri), fiind de obicei unilateral, cu tendința la extensie pe întreaga emisferă cerebrală și fiind situat mai frecvent pe partea stângă. După aspectul clinic și anatomopatologic, HSD se clasifică, în conformitate cu datele din literatură, în acute, subacute și cronice. Elementul esențial în această clasificare îl are existența membranelor colecției hematice.

— *HSD acute* — manifestate în primele 1—3 zile după traumatismul craniocerebral; nu se constată existența membranelor de fibrină;

— *HSD subacute* (ziua 3—14) posedă membrană subțire parietală;

— *HSD cronice* (ziua 14—21 sau după 3 săptămâni de la traumatism) posedă membrană — parietală și viscerală —, perfect delimitate anatomic.

Hematoamele subdurale acute și subacute.

Incidența HSD acute este de 1,15% din toate traumatismele craniocerebrale (Arseni și colab., 1985) (24). În literatură datele variază între 1—18%. Astfel, Echlin și colab. (1956) (25) menționează o incidență de 1%; Gurdjian și Webster (1969) (26) — 4,9%; Tonnis și colab. (1963) (11) — 1,9%; Wild-Ulrike (1975) (27) — 18%.

Etiologie. HSD acute și subacute sunt întotdeauna traumatice, acestea apărând după traumatisme craniocerebrale mai puternice, care produc și leziuni primare specifice cerebrale, de tip contuzie sau dilacerare. HSD acute și subacute sunt, în peste 60% din cazuri, consecința accidentelor de circulație, fiind urmate ca frecvență de căderile de la același nivel.

Patogenia acestor colecții sanguine dezvoltate în spațiul subarahnoidian se explică prin două mecanisme:

a) HSD provin din ruperea directă a vaselor corticale contuzionate sau implicate în focarul de dilacerare. În cazul surselor arteriale, HSD apar rapid, de unde și formele clinice supraacute și acute (aici există întotdeauna și dilacerare cerebrală); în cazul surselor venoase apar HSD cu evoluție întârziată, de unde și formele clinice subacute (datorate preponderent contuziei cerebrale).

b) HSD provin prin ruperea unui hematom intracerebral posttraumatic care mărindu-și volumul, dilacerează contexul cerebral și se revarsă în spațiul subdural. Această eventualitate clinică se poate constata după traumatisme craniocerebrale grave, însoțite de contuzie, cu un hematom intraparenchimatos (HIP).

Topografia HSD acute poate fi considerată tipică pentru zona de elecție a contuziilor cerebrale indirecte și a dilacerărilor cerebrale — zona frontotemporală. De obicei HSD acut este unilateral, preponderent pe stânga. Există posibilitatea HSD acute bilaterale, tocmai datorită leziunilor cerebrale primare traumatice bilaterale, fapt evidențiat de *CT-scan*.

Volumul HSD acut este de 50—150 ml de sânge, mai rar această cantitate fiind mai mare. Grosimea este cuprinsă între 0,5—5 cm. Se consideră că de obicei HSD acute conținând sânge în cantitate mică (50 ml) sau medie (100 ml) apar în urma fenomenelor de contuzie cerebrală, în timp ce HSD acute mari (200 ml) sau foarte mari (peste 250 ml) sunt secundare dilacerărilor cerebrale.

Morfopatologic, atât macroscopic cât și microscopic, se constată leziuni corticale asociate (contuzii, dilacerări), însoțite de edem cerebral sau, eventual, și de alte hematoame intracraniene. Ca aspect, HSD acut conține sânge fluid, amestecat cu cheaguri. În formele supraacute și acute, aceste colecții sanguine nu sunt perfect delimitate, în timp ce în formele subacute se constată straturi de fibrină și uneori o membrană internă, extrem de fină, alcătuită dintr-un strat fin de fibrină.

Tabloul clinic depinde de forma clinică a revărsatului sanguin.

a) *HSD supraacut* se manifestă prin instalarea de la început a unei stări de comă posttraumatică gravă (consecutiv unei contuzii cerebrale grave sau unei dilacerări cerebrale) cu semne neurologice majore (deficit motor controlateral, midriază ipsilaterală). Sursa hemoragiei poate fi: sinusul longitudinal superior, dilacerare în regiunea frontotemporală cu multiple surse arteriale, revărsarea unui hematom intracerebral în spațiul subarahnoidian.

Evoluția acestor cazuri este rapid progresivă, cu agravarea comei, instalarea fenomenelor vegetative. Evoluția clinică este atât de fulgerătoare încât depășește posibilitățile de diagnosticare și aplicare a tratamentului în timp util. Prognosticul este „infaust“. Morfopatologic, în această eventualitate HSD nu prezintă nici un fel de membrană la periferie și se caracterizează printr-o colecție hematică, de obicei de volum mare. Aceste tipuri de HSD dau o mortalitate extrem de ridicată, chiar dacă sunt operate (aproximativ 90%).

b) *HSD acut* se manifestă prin instalarea comei imediat după traumatism, cu semne neurologice de localizare majore. Sursa hemoragiei o reprezintă ruperea arterelor corticale implicate în focarul de dilacerare, de obicei frontotemporal. Volumul hematomului este mediu sau mare (100—200 ml). Rareori aceste cazuri pot evolua cu o foarte scurtă perioadă de discretă ameliorare, după care urmează reagravare, cu instalarea fenomenelor clinice de comă profundă. Există astfel posibilitatea de a interveni operator eficient, dacă bolnavul ajunge repede într-un serviciu de neurochirurgie. Mortalitatea postoperatorie se menține totuși destul de ridicată (80%) din cauza leziunilor cerebrale contuzive asociate (Seeling și colab., 1981).

c) *HSD subacut* se manifestă prin instalarea unei come posttraumatice superficiale (gradul I), cu semne neurologice de localizare discrete. Sursa hemoragiei fiind reprezentată în aceste cazuri de contuzia cerebrală frontotemporală, se produce un extravazat sanguin subarahnoidian care crește lent, progresiv, cu efect compresiv asupra parenchimului cerebral. Volumul hematomului este mic sau mediu (50—100 ml). Tocmai sângerarea treptată ce determină evoluția lent progresivă ne face să suspectăm dezvoltarea HDS. Se poate constata existenţa unei membrane externe bine delimitate şi a unei membrane interne fine, care circumscriu colecţia hematică. Evoluţia, în aceste cazuri, se caracterizează prin ameliorarea netă, putându-se observa un interval de remisiune de mai multe ore sau zile. În acest interval, în care coma este superficială sau este înlocuită de o stare de agitaţie psihomotorie, se pot efectua investigaţiile neuroradiologice pentru stabilirea diagnosticului, în vederea intervenţiei neurochirurgicale. Mortalitatea postoperatorie este totuşi de 25—30% fiind datorată gravităţii leziunilor cerebrale posttraumatice asociate. În cazul neefectuării intervenţiei chirurgicale, HSD evoluează treptat spre reagravare, starea de comă devine mai profundă şi prognosticul este infaust.

Diagnosticul diferenţial trebuie făcut cu leziunile cerebrale primare traumatice (care de altfel coexistă cu HSD) şi cu alte hematoame intracraniene traumatice.

Investigaţiile paraclinice. *CT-scan* constituie investigaţia de elecţie datorită rapidităţii cu care poate fi efectuată, caracterului aproape neinvaziv şi valorii informaţionale în ceea ce priveşte sediul, volumul, natura şi vechimea revărsatului sanguin; arată, de asemenea, existenţa şi întinderea leziunilor cerebrale primare, a edemului cerebral sau/şi a altor hematoame intracraniene, precum şi deplasarea sistemului ventricular (efectul de masă real). *CT-scan* evidenţiază, de asemenea printr-un singur examen, şi existenţa leziunilor bilateral (Greenberg şi colab., 1985) (28) (fig. 4.25). În absenţa *CT-scan, angiografia cerebrală,* de multe ori necesară bilateral, relevă în mod cert existenţa HSD, marcată printr-un vid vascular concav-convex (cu aspect de „seceră“) — tipic în 93% din cazuri —, cu grosime maximă frontotemporal. Există posibilitatea ca aspectul angiografic să se modifice în timp, către un vid vascular „biconvex“ (prin evoluţia HSD subacut către unul cronic).

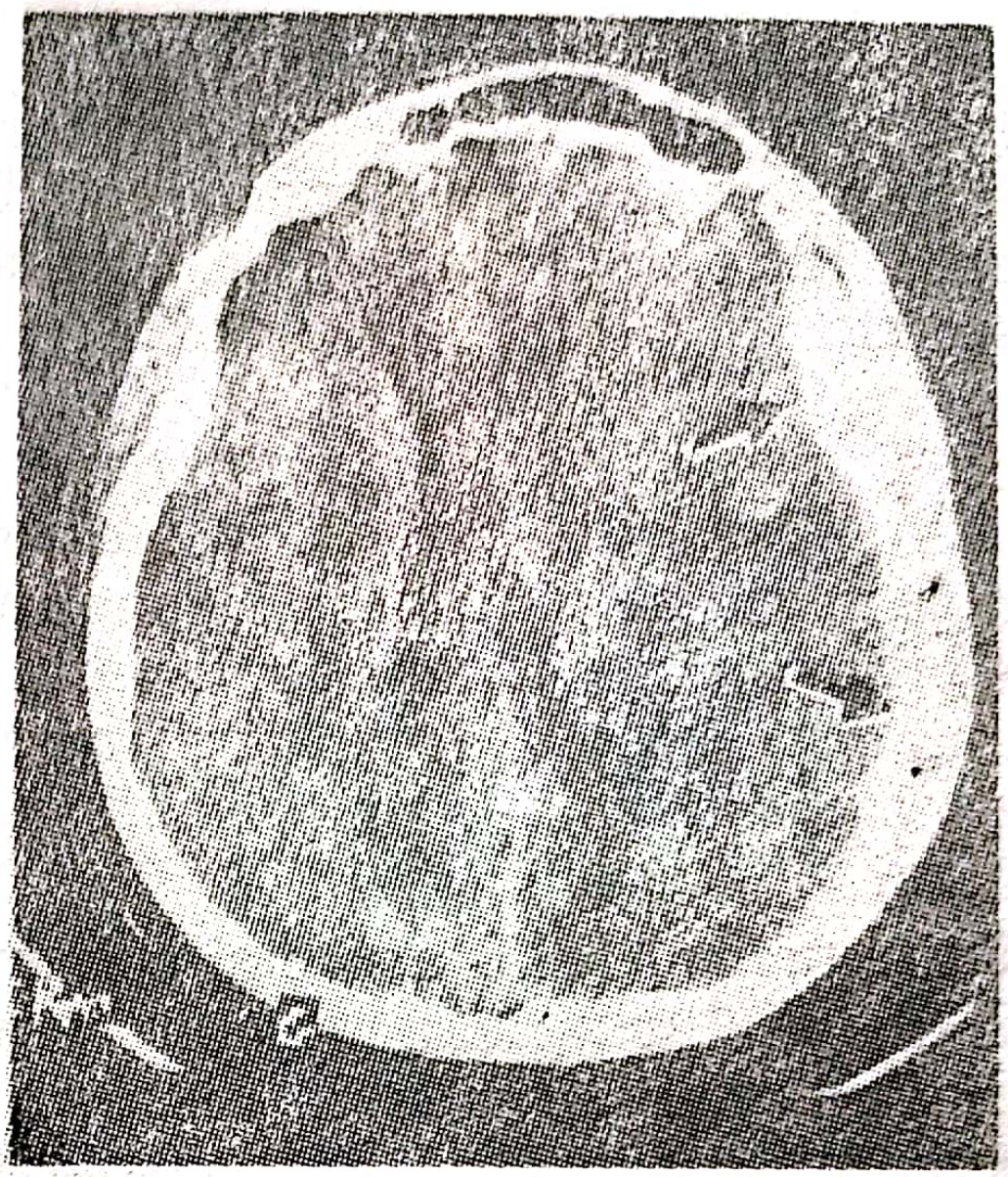

Fig. 4.25 — Imagine *CT-scan:* hematom subdural acut de emisferă stângă.

Evoluţia HSD acute şi subacute este în general gravă. Dacă defalcăm pe forme clinice, constatăm că HSD acute evoluează de obicei rapid spre agravarea stării de comă, cu tulburări majore vegetative şi prognostic „infaust“. Practic, formele supraacute nu pot fi oprite din evoluţia lor gravă, chiar cu metodele de terapie intensivă moderne. În formele acute şi mai ales în cele subacute, existenţa intervalului de remisiune permite de cele mai multe ori efectuarea investigaţiilor paraclinice şi a intervenţiei neurochirurgicale în timp util.

Prognosticul HSD depinde de forma clinică de evoluţie a hematomului (în strânsă legătură cu sursa sângerării), de leziunile primare asociate, de coexistenţa altor hematoame intracraniene, precocitatea diagnosticului şi eficienţa intervenţiei neurochirurgicale. Există un număr important de factori agravanţi în HSD acute şi subacute: politraumatisme grave cu stare de şoc (mortalitate — 70%), alcoolismul, vârsta pacienților (peste 65 de ani), diferite afecțiuni organice asociate (HTA, diabet, diateze hemoragice, uremie, insuficiență hepatică cronică), în fine, sediul atipic în fosa craniană posterioară. Un alt element de prognostic, care de obicei nu este apreciat la justa sa valoare, îl constituie posibilitatea de urmărire corectă și cât mai precoce a eventualelor recidive ale HSD, fapt realizabil prin control *CT-scan*.

Tratamentul HSD acute și subacute este neurochirurgical, dar în cadrul unui complex de măsuri terapeutice efectuate în serviciul de terapie intensivă. Putem schematiza multiplele măsuri terapeutice care se întreprind în aceste cazuri. Astfel:

— prima măsură terapeutică în cazul unui bolnav cu traumatism craniocerebral grav, în stare de comă, este monitorizarea funcțiilor vitale, cu asigurarea unei permeabilități perfecte a căilor respiratorii (aspirat, intubat, oxigenat corespunzător);

— concomitent trebuie realizată reechilibrarea hidroelectrolitică, acidobazică și metabolică, cu eventuala deșocare, în caz de politraumatism;

— intervenția neurochirurgicală constituie o urgență majoră și constă în evacuarea HSD — cu aspirarea minimă a eventualului focar de dilacerare și închiderea durei mater;

— tratamentul corect secvențializat al leziunilor traumatice asociate, în cazul politraumatismelor;

— tratamentul în serviciul de terapie intensivă a diferitelor afecțiuni organice asociate (HTA, diabet, insuficiență hepatică, insuficiență renală cronică).

Cu toate aceste măsuri, cu toate investigațiile moderne neurochirurgicale, rezultatele operatorii în HDS acute rămân încă nesatisfăcătoare. Shenkin (1982) (29) în perioada de *CT-scan* raporta o mortalitate de 48,7%. De remarcat seria prezentată de Seering și colab. (1981) (30) asupra HSD acute și supraacute, care au reușit să scadă mortalitatea de la 90% la 30% prin *CT-scan* ca diagnostic rapid și intervenție neurochirurgicală extrem de precoce (în primele 3—4 ore de la traumatism).

d) *HSD cronice* (încapsulate) (HSDC) sunt colecții sanguine care se dezvoltă între *dura mater* și arahnoidă, de etiologie traumatică, cu efect compresiv asupra encefalului. HSDC afectează preponderent grupa vârstei a treia, sexul masculin (85% din cazuri), fiind de obicei unilaterale, cu extensie pe întreaga emisferă cerebrală și mai ales de partea stângă (fig. 4.26).

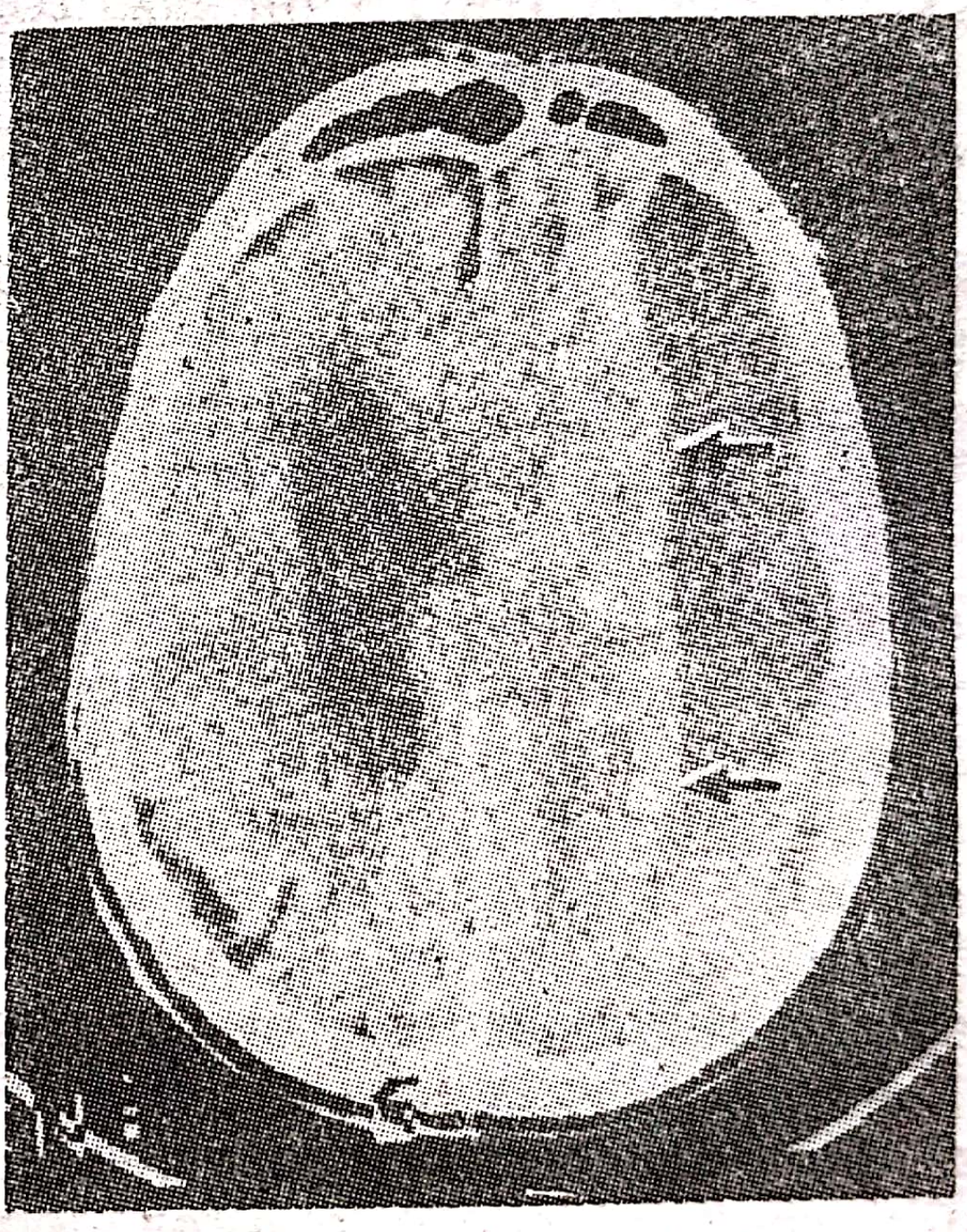

Fig. 4.26 — Imagine *CT-scan:* hematom subdural cronic de emisferă stângă.

Incidența HSDC este apreciată la aproximativ 2—3% în clinicile de neurochirurgie (Arseni și colab., 1985) (24).

Etiologia HSDC este exclusiv traumatică — în principal prin căderi la același nivel sau de alt nivel. Traumatismul craniocerebral în aceste cazuri este relativ minor, cu direcție anteroposterioară, producându-se ruperea venelor emisare spre sinusul longitudinal superior (SLS).

Patogenia. HSDC provine din ruperea venelor mediane care merg de la cortexul cerebral la SLS, trecând ca o punte prin spațiul subarahnoidian ("bridge veins"), cu un capăt fix pe *dura mater* și unul mobil cerebral. Trotter (1914) (31), Putnam și Cushing (1925) (32) au demonstrat ruptura acestor vene corticodurale în spațiul subdural. Astfel, acest revărsat sanguin este unilateral și pornește întotdeauna de la linia mediană (sursa hemoragiei).

Topografia HSDC:

— tipică: pe toată emisfera cerebrală, pornind de la linia mediană;

— atipică: frontală, occipitală, interemisferică, bilaterală.

Volumul HSDC este de 50—150 ml; există și forme gigante (până la 500 ml). Arseni și colab. (1985) (24) clasifică HSDC, din acest punct de vedere, în: mici (50 ml), mijlocii (50—100 ml), mari (100—200 ml), gigante (500 ml) și relevă preponderența formelor mari și mijlocii, cu o grosime de obicei între 2 și 6 cm. Acest lucru se explică prin creșterea lent progresivă a masei hematomului.

Morfopatologic, HSDC este dispus într-o capsulă cu membrane parietală și viscerală. Membrana parietală (externă) este fibroasă, groasă (1—3 mm), vascularizată. Membrana viscerală (internă) este conjunctivă, subțire, complet avasculară. HSDC își crește volumul treptat, prin două mecanisme: fie prin sângerări repetate la nivelul capsulei (Putnam și Cushing, 1925) (32), fie prin mecanism osmotic-oncotic realizat la nivelul capsular (Gardner, 1932; Weir, 1971) (33, 34). Alți autori au presupus că volumul HSDC este în mărime definitivă de la început și rămâne constant până în momentul unei decompensări (efort minim, tuse, strănut, defecație, insolație, deshidratare etc.), când ar apărea fenomene de focar și sindromul de HIC (Dandy, 1938; Peters, 1951) (35, 36).

Aspectul HSDC este de sânge lacat, perfect înconjurat de o capsulă conjunctivofibroasă, de unde și denumirea de HSD cronic, tardiv, încapsulat.

Tabloul clinic. HSDC poate fi considerat tipic: după un traumatism craniocerebral minor (uneori fără pierderea cunoștinței), pacientul prezintă un interval perfect lucid (liber) de 4—12 săptămâni. După McKissock și colab. (1960) (37) și Weber și colab. (1964) (38), acest interval trebuie să fie și de minimum trei săptămâni, pentru a se produce capsula HSDC, de unde aspectul cronic al afecțiunii. În acest interval există uneori acuze ca: cefalee intermitentă, vertij, rare vărsături. După acest interval se instalează treptat, lent, sindromul neurologic de focar și sindromul de HIC.

Sindromul de focar constă în pareză faciobrahială controlateral, iar sindromul de HIC devine complet (cefalee, vărsături, edem papilar). Treptat apar hemipareza controlateral, apoi ipsilateral (prin deplasarea trunchiului cerebral spre incizura tentoriului de partea opusă), somnolența, dezorientarea temporospațială, gatismul. Evoluția ulterioară a HDSC este asemănătoare tuturor proceselor expansive intracraniene.

Simptomatologia evoluează în trei perioade distincte:

1) perioada primă: corespunzătoare traumatismului craniocerebral;

2) perioada secundă: corespunzătoare constituirii HSDC, care se manifestă prin intervalul liber complet asimptomatic sau oligosimptomatic (cefalee, vertij, vărsături, astenie, tulburări de memorie și atenție);

3) perioada terță: corespunzătoare decompensării cerebrovasculare, în care intervin factorii favorizanți (efortul fizic, excesele alimentare, alcoolismul, un traumatism craniocerebral minor, intoxicații endogene sau exogene, insolație, infecții intercurente etc.). Acești factori duc la ruperea echilibrului instabil dintre HSDC și conținutul intracranian.

Diagnosticul pozitiv de HSDC se poate pune pe baza datelor clinice și a secvenței clasice: traumatism craniocerebral — interval lucid (liber) — agravare, cu apariția simptomatologiei neurologice de focar și a fenomenelor de HIC.

Diagnosticul diferențial se face cu toate procesele expansive intracraniene cu evoluție lentă, progresivă sau cu accidentele vasculare cerebrale de tip ischemic.

Investigațiile paraclinice. *CT-scan,* investigație rapidă și practic neinvazivă, constată sediul, volumul și natura revărsatului sanguin, analizând de asemenea și deplasarea sistemului ventricular (fig. 4.26). În unele cazuri, HSDC sunt izodense și trebuie căutate cu multă atenție, luând în considerație deplasarea sistemului ventricular în cazul localizării unilaterale (situația cea mai frecventă). Această investigație prezintă avantajul repetării fără efecte secundare în perioada postoperatorie. În lipsa *CT-scan,* angiografia cerebrală indică în mod cert sediul și natura leziunii, HSDC conturând un „vid vascular biconvex" cu deplasarea axului median arterial.

Forme clinice. Aspectul clinic clasic a fost constatat în 44% din cazurile studiate (Arseni și colab., 1985) (24). Procentul de 56 îl reprezintă diferite alte forme clinice simptomatice: forma psihiatrică cu HIC, forma meningiană, forma de tip accident vascular cerebral ischemic, forma pseudoaterosclerotică. Tot în cadrul formelor clinice trebuie menționate: HSDC netraumatice, apărute după drenaj LCS, după puncții ventriculare depletive largi sau după rahianestezie.

Evoluția în cazul nediagnosticării este gravă, HSDC comportându-se ca toate procesele expansive intracraniene, care în timp dau hernii cerebrale.

Prognosticul HSDC depinde de vârsta pacientului, starea conștienței (gradul de comă) în momentul intervenției chirurgicale, tarele organice asociate, precocitatea și eficacitatea tratamentului chirurgical, existența sindromului HIC.

Tratamentul HSDC este chirurgical, cu rezultate spectaculoase, probabil cu prognosticul cel mai favorabil dintre toate afecțiunile neurochirurgicale. Evacuarea HSDC imediat după diagnosticare duce la restabilirea completă neurologică și la dispariția fenomenelor de HIC.

Hematoamele intradurale

Hematoamele intradurale (spontane, netraumatice). Hematoamele intradurale (HID) sunt colecții sanguine care se dezvoltă între foițele durei mater, perfect circumscrise, fără a avea etiologie traumatică, cu efect compresiv asupra encefalului. HID afectează preponderent sexul masculin (în aproximativ 90% din cazuri) și persoane în vârstă (peste 65 de ani) apărând frecvent bilateral, concomitent sau succesiv. Au un sediu limitat lateral pe unul-doi lobi, neatingând linia mediană.

Incidența HID este apreciată în mod diferit, întrucât în statistici au fost incluse împreună cu HSD. Oricum, HID este relativ rar, în proporție de 10—20% față de HSD (Arseni și Oprescu, 1983) (39).

Etiologia este complet diferită de HSD, HID fiind singura colecție hematică netraumatică la nivelul durei mater. În formarea HID intervin factori determinanți și factori favorizanți.

Factorii favorizanți sunt diferiți, ei determinând fragilitatea vasculară generală în organism. Dintre aceștia menționăm: diatezele hemoragice, coagulopatii (cu o mențiune specială pentru terapia anticoagulantă și hemodializă), vasculopatii, trombocitopatii, intoxicații exogene (chinină, plumb, alcool, benzol, cortizon), intoxicații endogene (uremie), hipovitaminoza C, ateroscleroza cerebrală, meningoencefalite, lues etc. Consemnăm că alcoolul, fapt dovedit și experimental, provoacă tulburări circulatorii asociate cu staza venoasă la nivelul rețelei intradurale descrisă de Hannah (1936) (40). Virchow (1857) (41) este primul care a presupus existența unei inflamații cronice a durei mater, descrisă sub termenul de pahimeningită hemoragică internă; aceasta ar favoriza producerea ulterioară a unei colecții hematice, deci ar duce la apariția HID. Krayenbuhl și Noto (1949) (42) au demonstrat că datorită pahimeningitei hemoragice interne se produce colecția hematică și că aceasta este situată intradural.

Factorii determinanți (declanșatori) sunt multipli, și anume: eforturi minime (tuse, strănut, defecație), expunere prelungită la soare, stare febrilă, deshidratare, traumatism craniocerebral minor.

Patogenia. HID apar la persoane în vârstă, la care există în mod obligatoriu modificări ale structurii pahimeningelui. În prezența factorilor favorizanți amintiți, se produc microsângerări venoase, între cele două foițe ale durei mater. Această colecție sanguină venoasă, circumscrisă între cele două foițe durale poate apărea bilateral (datorită modificărilor meningiene), la distanță de linia mediană. Colecțiile hematice intradurale evoluează în timp îndelungat, de unde și atributele de cronice, tardive, încapsulate. În prezența unui factor declanșator, de obicei minor, se decompensează echilibrul precar intracranian și apare simptomatologia majoră a HID, care se manifestă clinic ca orice proces expansiv intracranian. La echilibrul diferitelor componente intracraniene (parenchim, LCS, conținut vascular), care explică tolerarea îndelungată a HID, se adaugă și hipotensiunea intracraniană, prezentă constant la persoanele în vârstă. De multe ori factorul traumatic nu poate fi evidențiat anamnestic, de aici decurgând și denumirea acestui revărsat de HID „spontan". Existența unui HID unilateral trebuie să atragă atenția asupra posibilei existențe a unui HID controlateral sau a apariției lui ulterioare. De altfel un examen bioptic din meningele de partea opusă poate duce la interpretarea corectă în toate cazurile de HID, fapt extrem de important pentru investigațiile medicolegale.

Volumul HID este de 50—150 ml, rareori atingând forma gigantă, așa cum au fost descrise la HSDC. Aspectul HID este de sânge lacat, perfect înconjurat de o capsulă conjunctivofibroasă. Grosimea HID este de 2—5 cm.

Morfopatologic se constată că această colecție hematică încapsulată are o membrană conjunctivofibroasă și o membrană internă, formată din țesut conjunctiv tânăr. *Dura mater* de partea opusă HID este modificată histologic, de leziuni de pahimeningită hemoragică internă, fapt ce va putea contribui ulterior la producerea unui HID controlateral. Odată cu evoluția HID (posibilă luni de zile), membrana externă se îngroașă (1—3 mm). Insistăm asupra faptului că numai HID se poate calcifia, ceea ce nu se poate petrece cu HSD. Calcifierea poate fi produsă doar în stratul extern al durei, ceea ce probează că este vorba de un hematom intradural.

Tabloul clinic al HID este extrem de polimorf, putând îmbrăca tabloul clinic al majorității afecțiunilor cerebrale: vasculare, expansive și psihice. Debutul constă în astenie, tulburări de atenție și memorie, obnubilare, dezorientare temporospațială, eventual gatism. Această simptomatologie de debut se datorează, în principal, hipotensiunii intracraniene (colaps cerebroventricular) care însoțește apariția HID. De obicei fenomenele sunt încadrate în psihoza de vârstă, ASC etc. Evoluția clinică este extrem de îndelungată, fapt ce o deosebește de cea a HIDC. Treptat se instalează semnele neurologice de focar și, mult mai rar, sindrom de HIC, acesta lipsind de obicei la persoanele în vârstă. În prezența unui factor declanșator minor, semnele neurologice de focar se accentuează, ajungând să domine tabloul clinic; li se adaugă cefaleea, vărsăturile și modificarea stării de conștiență (somnolența).

Diagnosticul pozitiv de HID se poate susține pe baza datelor clinice, în cazul absenței unui traumatism craniocerebral la o persoană în vârstă, consumatoare de alcool, cu tare organice, la care e ușor de presupus existența fragilității vasculare. Întregul sindrom neurologic de focar agravat rapid pledează pentru posibilitatea HID, dar el este comun și oricărui alt proces expansiv intracranian. Menționăm că un număr important din cazurile de HID sunt complet asimptomatice până în momentul decompensării.

Diagnosticul diferențial se efectuează cu numeroase afecțiuni ca: procesele expansive intracraniene, psihozele de vârstă, ASC, accidentele vasculare de tip ischemic.

Investigațiile paraclinice. Valoare informativă deosebită au *CT-scan* și angiografia cerebrală. *CT-scan*, fără contrast, arată sediul, volumul și natura revărsatului sanguin, ca și eventuala bilateralitate a leziunii. HID pot deveni izodense și de aceea trebuie căutate cu multă atenție pe *CT-scan*, cu atât mai mult cu cât sunt bilaterale. Angiografia cerebrală indică în mod cert sediul, volumul și natura leziunii. HID apare pe angiografie ca un „vid vascular planconvex“, situat la distanță de linia mediană (fig. 4.27). Nedeplasarea structurilor liniei mediane impune angiografia carotidiană bilaterală care poate depista HID bilateral (fig. 4.28).

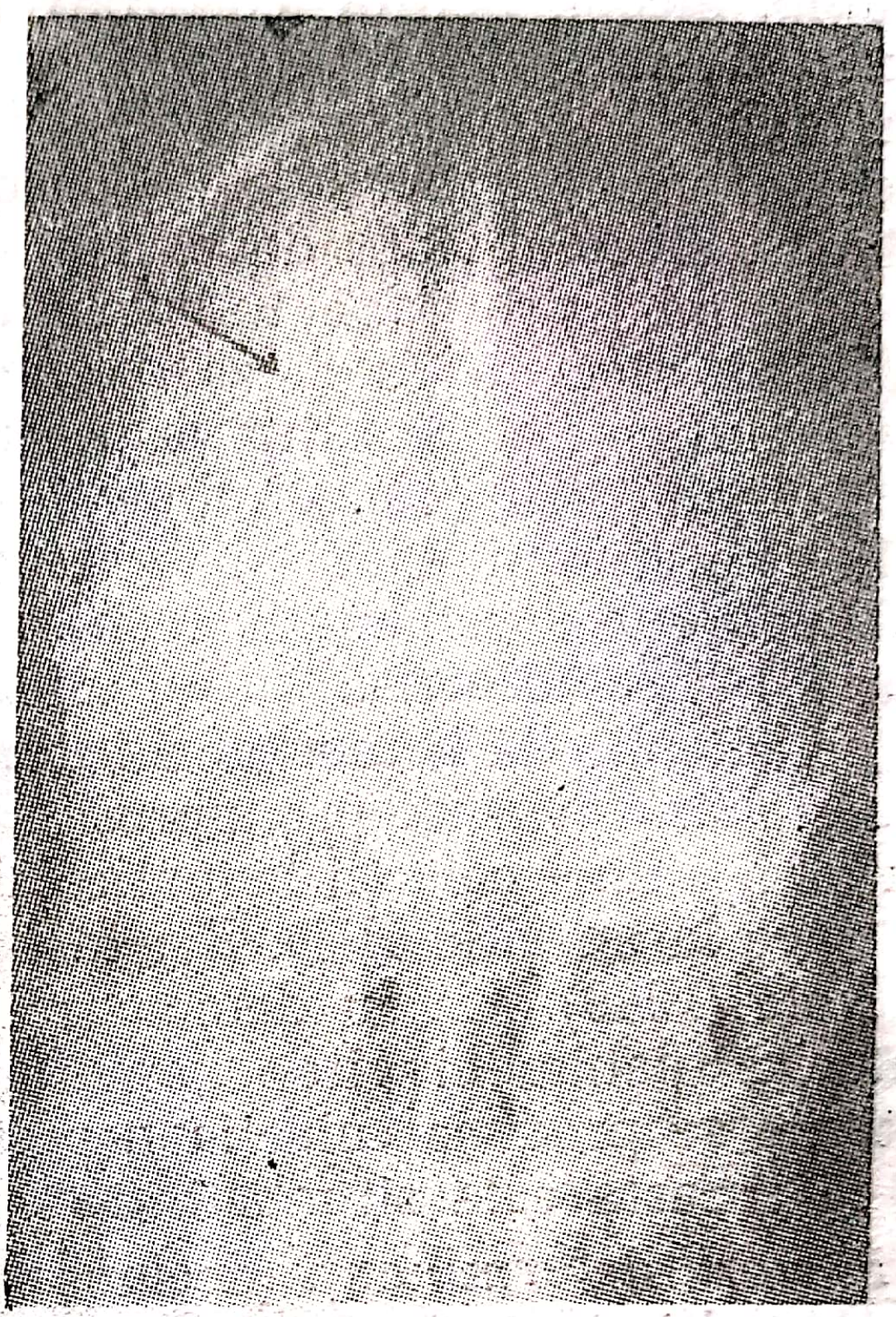

Fig. 4.27 — Angiografie cerebrală: hematom intradural parietal situat în dreapta.

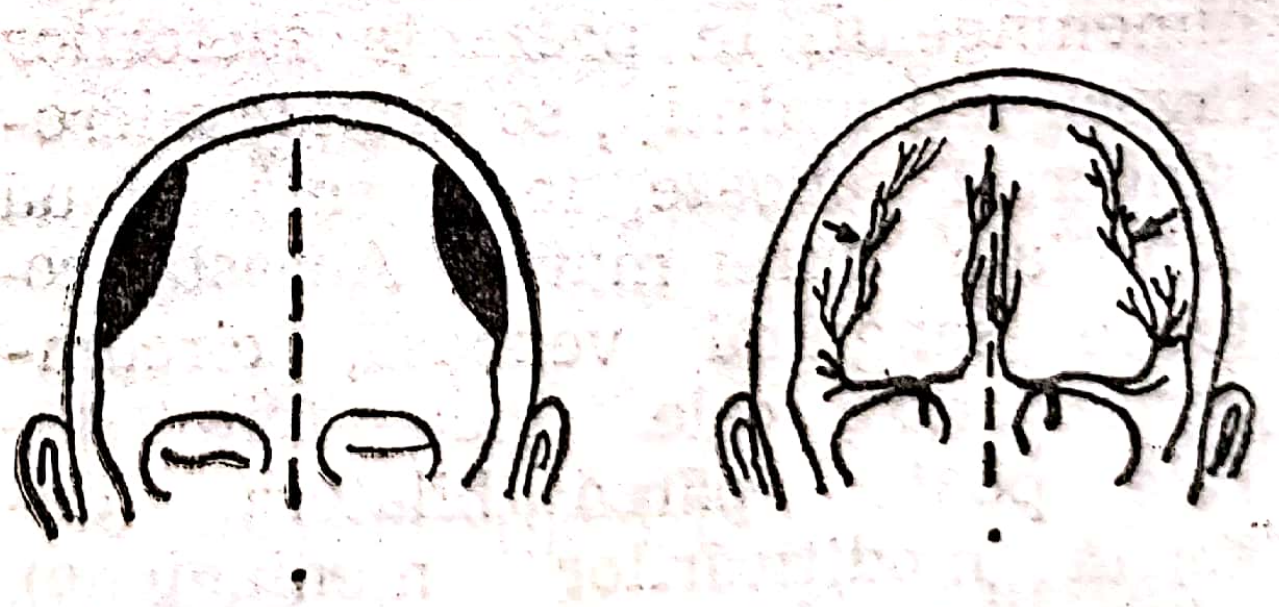

Fig. 4.28 — Hematom intradural parietal bilateral (prezentare schematică).

Evoluția HID, mai ales bilateral, este — după modificarea stării de conștiență (somnolență, apoi comă) — extrem de rapidă, întrucât se produce dezvoltarea conurilor de presiune, deci suferința trunchiului cerebral.

Prognosticul HID depinde de vârsta pacientului, de existența unor diateze hemoragice, a alcoolismului cronic sau a altor intoxicații exogene sau endogene, corticoterapie, uremie, precocitatea și eficacitatea tratamentului chirurgical.

Tratamentul HID este chirurgical, cu rezultate spectaculoase. Este imperios necesar a se efectua evacuarea HID imediat după diagnosticare, rezultatul fiind restabilirea rapidă neurologică și dispariția fenomenelor de HIC. Întotdeauna HID trebuie suspectat și controlateral și diagnosticat cu ajutorul investigațiilor. Existența unilateral a HID impune urmărirea în continuare a acestor pacienți, pentru a se surprinde la timp eventuala apariție ulterioară a unui HID și controlateral.

Rezultatele sunt în general favorabile în HID. Desigur că mortalitatea este influențată atât de starea encefalului comprimat, cu fenomene de hipotensiune intracraniană, cât și de multiple complicații postoperatorii grave posibile (uremie, tulburări respiratorii, complicații septice, decompensare cardiacă, recidiva hematomului).

Pentru importanța sa medicolegală insistăm asupra existenței unui traumatism craniocerebral minor sau asupra altor cauze care pot duce la decompensarea HID. Diagnosticul corect de HID se va face pe baza examenului morfopatologic al colecției durale și al durei mater, care va preciza existența HID, excluzând un HSDC, colecție sanguină strict traumatică, deci cu interpretare *medicolegală* complet diferită.

HIT intracerebrale

În această grupă sunt cuprinse:
- hematoamele intracerebrale (intraparenchimatoase);
- hematoamele intracerebrale (intraventriculare).

Hematoamele intraparenchimatoase

Hematoamele intraparenchimatoase traumatice (HIPT) sunt colecții sanguine circumscrise și bine delimitate, care se dezvoltă în substanța cerebrală, într-un focar de contuzie. HIPT se comportă ca procese expansive cu evoluție progresivă și efect compresiv. HIPT constituie „urgențe chirurgicale“, datorită efectului lor compresiv, ca de altfel toate hematoamele intracraniene. Spre deosebire de hemoragiile cerebrale care sunt difuze și situate cu precădere profund sau în nucleii bazali, HIPT sunt leziuni circumscrise, bine delimitate, care se dezvoltă îndeosebi subcortical și în plină substanță albă.

Incidența. Toate statisticile indică o frecvență mai mică a HIPT în raport cu cele extradurale și subdurale. Datorită *CT-scan* diagnosticarea HIPT a ajuns actualmente până la 20% în cazurile de traumatisme craniocerebrale, reușindu-se și evidențierea cazurilor de HIPT bilaterale sau HIPT asociate cu alte hematoame intracraniene. HIPT predomină la sexul masculin și în decada III—IV de vârstă.

Patogenie. Există două tipuri fundamentale de HIPT: tipul de hematom pur, în care colecția sanguină se dezvoltă din parenchim cerebral puțin lezat traumatic, și tipul de hematom traumatic secundar, care se dezvoltă în țesut cerebral cu importante leziuni traumatice primare (contuzie), fiind consecutiv acesteia. Primul tip este mai frecvent în traumatologia craniocerebrală de război și se datorează proiectilelor penetrante craniocerebrale care interceptează structuri craniocerebrale vasculare mai importante.

Prin corelarea mecanismelor traumatice fizice cu cele biologice de producere a HIPT s-a constatat că decelerația este modalitatea cea mai frecventă de producere a lor, mecanismul decelerației generând mai frecvent leziunile de contralovitură, în special frontale și temporale, chiar și în cazurile de impact occipital. HIPT își mărește volumul în măsura și în ritmul în care perturbările vasculare postcontuzionale continuă să se amplifice.

Volumul hematomului variază foarte mult. Volumul mediu al unui HIPT este de 20—25 ml. În ceea ce privește corelația, nu există întotdeauna un paralelism între dimensiunile hematomului și efectele lui clinice. Unele hematoame mici pot determina o simptomatologie de focar sau de HIC, în timp ce hematoamele voluminoase pot fi oligosimptomatice.

Topografia preponderentă a HIPT este cea fronto-temporală, iar cea mai rară localizare este cea occipitală. Din repartiția topografică rezultă că localizările posterioare, atât supratentoriale cât și subtentoriale sunt posibile dar rare (Wright, 1966; Arseni și Maretsis, 1987) (43, 44). Aceste HIPT pot fi considerate traumatice când se constată existența de leziuni craniene și cerebrale coexistente, traumatice. Nu există o localizare preferențială pentru lobul dominant sau nedominant.

Morfopatologia. Caracteristicile lezionale ale HIPT sunt în aceeași măsură importante atât în ceea ce privește colecția sanguină, cât și leziunile cerebrale asociate. HIPT este constituit de regulă dintr-o masă de cheaguri și sânge lacat, cu predominanța unuia sau altuia dintre aceste două elemente, în funcție de momentul evolutiv în care a fost surprins de examinare.

Simptomatologia constă într-un deficit neurologic major (deficit motor, afazie, hemianopsie etc.) cu modificarea stării de conștiență, care variază după intensitatea hemoragiei (venoasă, arterială), după modul de formare a hematomului (ruptura vaselor, confluarea zonei de contuzie hemoragică), după gravitatea leziunilor asociate și după localizarea hematomului. HIPT prin ruptură vasculară evoluează astfel: cel cu leziune arterială — acut, cel venos — subacut sau cronic.

Diagnostic. Se poate afirma că diagnosticul HIPT, efectuat pe baza elementelor clinice, este unul din cele mai dificile din neurotraumatologie.

Diagnosticul diferențial se face cu celelalte hematoame intracraniene traumatice. O problemă de diagnostic greu de rezolvat o reprezintă hemoragia cerebrală însoțită de un traumatism craniocerebral secundar. În aceste cazuri, adeseori deși este prezent doar hematomul, anamnestic putem reconstitui secvențialitatea exactă a evoluției. În lipsa unor detalii anamnestice precise, diagnosticul diferențial clinic al acestei eventualități este imposibil și chiar după efectuarea investigațiilor paraclinice nu se reușește întotdeauna să se precizeze etiopatogenia exactă a tabloului clinic.

Investigații paraclinice: *CT-scan* este metoda capabilă să informeze în ceea ce privește sediul, volumul HIPT și caracterul tuturor leziunilor traumatice intracraniene (fig. 4.29). Ar-

Fig. 4.29 — Imagine *CT-scan:* hematom intraparenchimatos posttraumatic stâng.

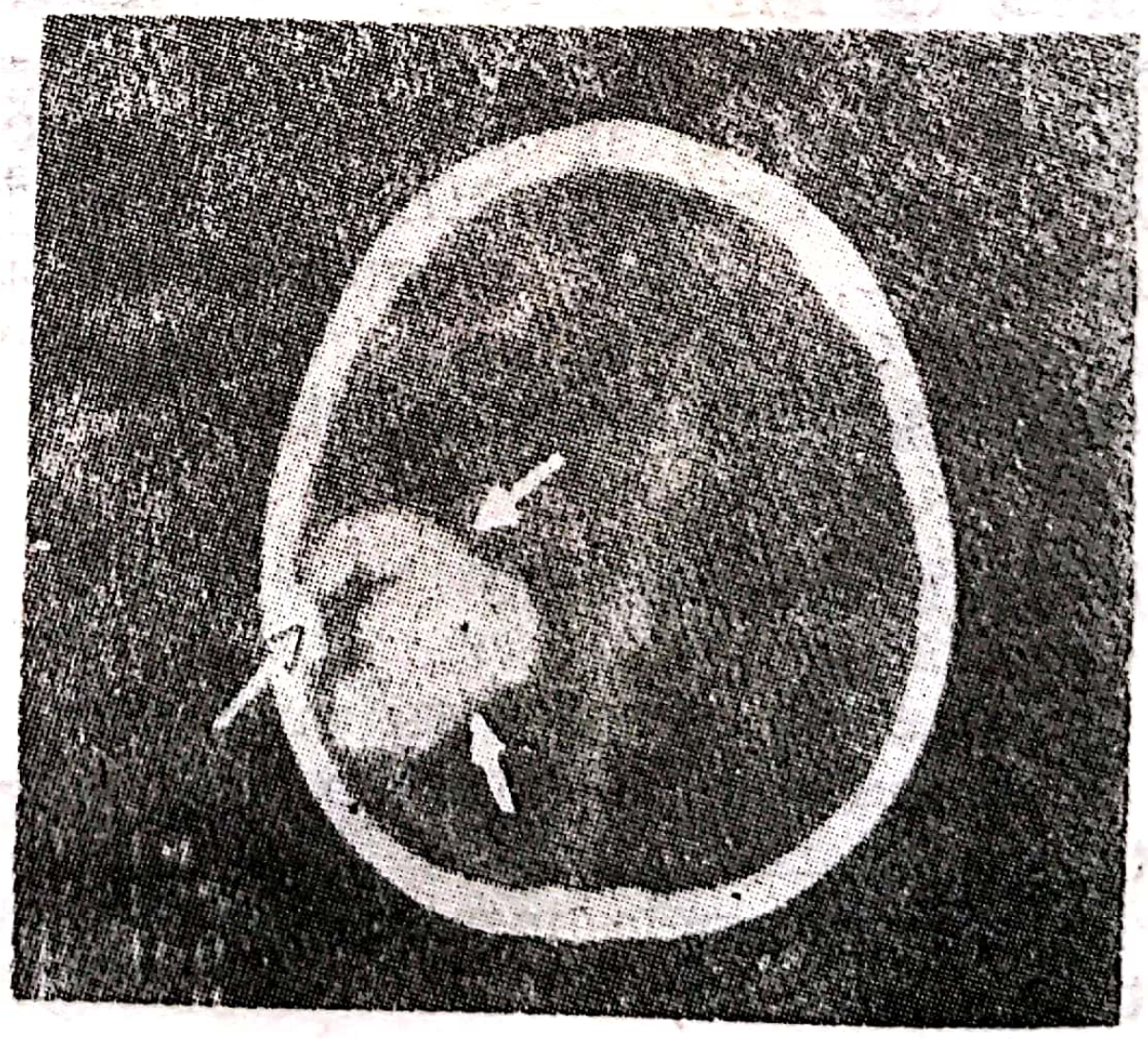

teriografia cerebrală dă informaţii indirecte asupra hematomului, permiţând doar să se presupună existenţa acestuia, dată fiind îndepărtarea traiectelor magistralelor arteriale, eventual prezenţa unor malformaţii vasculare fisurate posttraumatic.

Forme clinice. HIPT pot evolua sub trei forme clinice: acută, subacută şi cronică. Forma acută este de obicei progresivă. Forma subacută are două variante: cu interval liber (remisiv) şi progresivă. Forma cronică evoluează lent progresiv şi are un interval liber mare.

Evoluţia. HIPT evoluează în funcţie de mărimea sa. Cele mici pot evolua spre resorbţie spontană. În cele voluminoase şi îndeosebi în cele cu efect de masă asupra ventriculilor, evoluţia este progresivă şi duce la deces, dacă hematomul nu se evacuează chirurgical.

Prognostic. Mai mult decât în alte tipuri de hematoame traumatice intracraniene, prognosticul în HIPT depinde de leziunile parenchimatoase asociate. HIPT multiple agravează de asemenea prognosticul. Ţinând seama de toate aceste consideraţii, prognosticul HIPT rămâne totuşi întotdeauna rezervat.

Tratament. Ca orice colecţie traumatică intracraniană, HIPT diagnosticat este o urgenţă chirurgicală, dar trebuie diferenţiate două aspecte:

— HIPT bine delimitate, cu efect de masă, prin modificările compresive şi de edem cerebral perilezional consecutiv, pot duce la dezvoltarea conurilor de presiune cu suferinţă consecutivă de trunchi cerebral, ceea ce impune intervenţia chirurgicală.

— HIPT difuze, necompresive; se temporizează intervenţia chirurgicală, pacientul fiind urmărit clinic şi prin *CT-scan* repetate. În aceste cazuri, HIPT se resorb treptat.

Rezultatele terapeutice au devenit net mai favorabile odată cu introducerea *CT-scan*. Totuşi şi actualmente, în formele supraacute, mortalitatea rămâne 60—70% iar în formele acute chiar operate precoce, mortalitatea este de 40%; în formele subacute şi cronice mortalitatea este practic nulă la pacienţii tineri, iar la cei în vârtă mortalitatea nu depăşeşte 20%, aceasta fiind datorită complicaţiilor septice (pulmonare, urinare) sau prin hipotensiune intracraniană (Arseni şi colab., 1985) (24).

Hematoamele intraventriculare

Colecţiile sanguine intraventriculare (CSIV) posttraumatice sunt reprezentate de hemoragii intraventriculare şi hematoame în cavitatea ventriculară apărute imediat posttraumatic. În prezent diagnosticarea acestor CSIV posttraumatice este facilitată de *CT-scan* (fig. 4.30).

Hemoragiile intraventriculare posttraumatice pot fi:

— Hemoragia intraventriculară supraacută sau aşa-zisa „inundaţie ventriculară". Există de fapt o hemoragie în sistemul ventricular, care se manifestă prin stare de comă profundă, hipertermie marcată, rigiditate de decerebrare, semnul Babinski

Fig. 4.30 — Imagine *CT-scan:* hemoragie intraventriculară stângă posttraumatică.

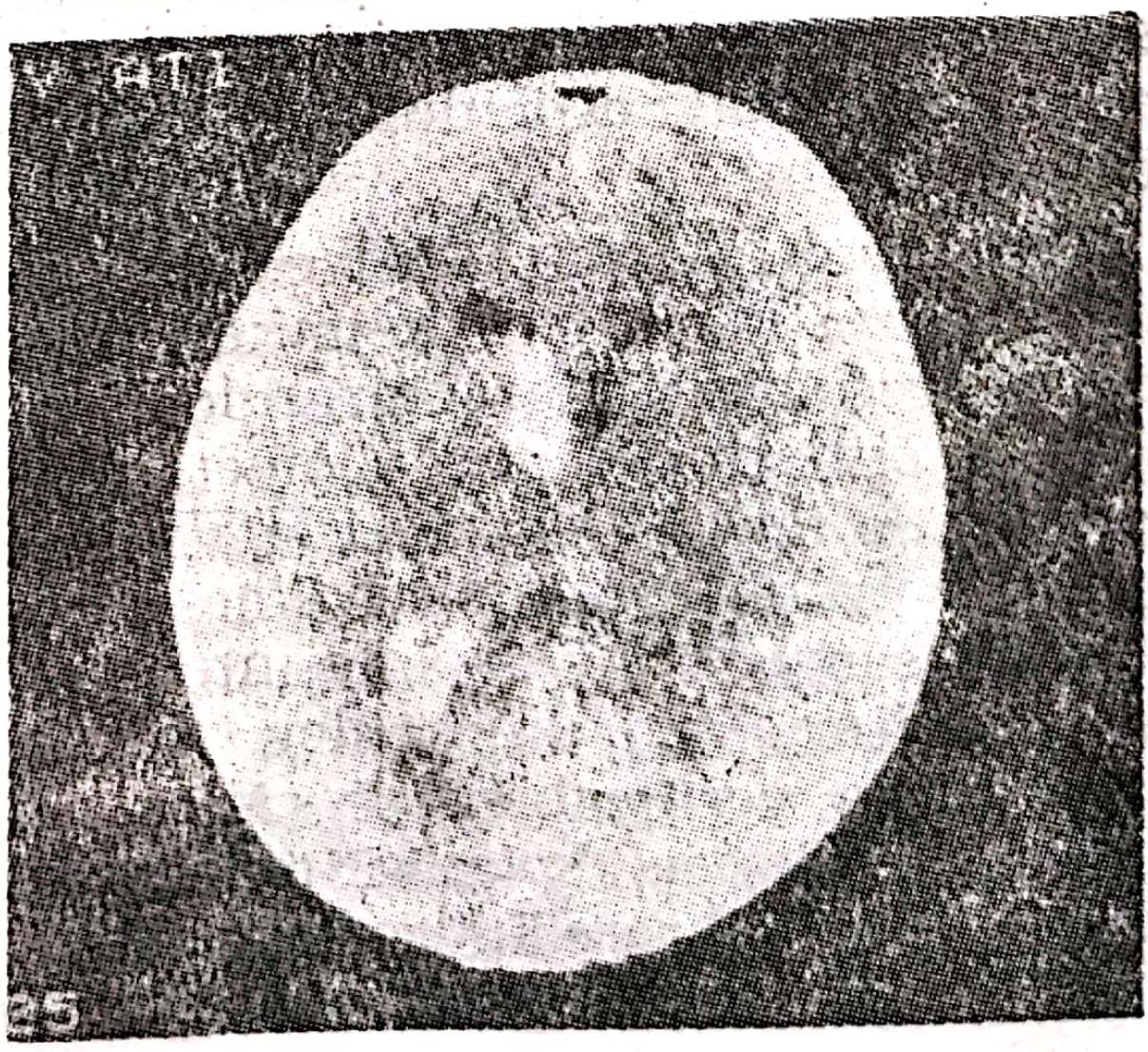

bilateral, LCS fiind intens sanguinolent.

— Hemoragia intraventriculară acută. Clinic, bolnavul prezintă de asemenea o stare gravă: comă, hemiplegie, sindrom meningian intens, LCS sanguinolent.

Aceste tipuri de hemoragii intraventriculare se pot datora și unei malformații vasculare cerebrale rupte posttraumatic, cu inundarea sanguină intraventriculară.

Hematoamele intraventriculare traumatice (HIVT)

Patogenie. Apariția acestor hematoame se datorează sângerărilor din plexul coroid traumatizat și se manifestă ca o colecție sanguină bine delimitată, compresivă, în ventriculul cerebral.

Tabloul clinic al acestor hematoame este asemănător cu cel al hematoamelor intraparenchimatoase; în plus, modificările stării de conștiență, starea febrilă, tulburările vegetative sunt mult accentuate.

Diagnosticul HIVT se pune numai pe baza *CT-scan* care indică exact sediul și efectul compresiv al hematomului.

Evoluția și prognosticul acestor hematoame sunt rezervate, fiind în legătură directă cu vârsta pacientului, **suferința structurilor liniei mediane**, rapiditatea diagnosticului și eficiența tratamentului.

Tratament. Aceste HIVT constatate pe *CT-scan* ca perfect delimitate, necesită tratament neurochirurgical numai în situațiile când au efect compresiv, de masă. De obicei HIVT impun un tratament conservator, efectuat în serviciul de terapie intensivă, cu monitorizarea funcțiilor vitale, asigurarea permeabilității căilor aeriene, intubare, aspirare, oxigenoterapie, reechilibrare hidroelectrolitică, metabolică, acido-bazică, monitorizarea presiunii intracraniene, tratament antiedematos cerebral, eventual puncționarea și evacuarea HIVT. Menționăm că există și HIV acute, subacute și tardive, produse prin ruperea unui angiom de plex coroid. Deseori, în momentul ictusului, pacientul suferă un traumatism craniocerebral secundar, prin cădere, fapt ce duce la diagnosticarea greșită a acestui HIV drept posttraumatic. Ca și în celelalte situații, numai examenul anatomopatologic cerebral complet relevă existența și a altor leziuni traumatice sau existența unei malformații vasculare (angiom, anevrism) la nivelul plexurilor coroide, precizând astfel rolul real al traumatismului în producerea acestui HIV.

În concluzie: hematoamele intracraniene extra- și intracerebrale traumatice care constituie, indiferent de localizare, colecții sanguine cu efect compresiv asupra parenchimului cerebral, necesită obligatoriu intervenția neurochirurgicală, după efectuarea investigațiilor paraclinice și constatarea unui efect evident de masă. Sancțiunea terapeutică chirurgicală este necesară în timp util, întrucât evoluția poate fi spre decompensare majoră, prin dezvoltarea conurilor de presiune, ca efect al reacției edematoase cerebrale de vecinătate. Tratamentul conservator recomandat în HIPT și în HIVT se referă numai la aspectele anatomoclinice cu caracter hemoragic mai difuz, în care nu se realizează efectul de masă al colecției sanguine. Oricum, urmărirea clinică și *CT-scan* este cea care decide momentul intervenției chirurgicale.

Relevăm valoarea informațională deosebită a *CT-scan* în evidențierea colecției sanguine (sediu, volum, natură, eventuală bilateralitate) precum și privitor la coexistența lui cu alte leziuni cerebrale traumatice sau netraumatice. *CT-scan* constituie de asemenea elementul princeps de urmărire postoperatorie a acestor cazuri de colecții sanguine, îmbunătățind notabil prognosticul și evoluția postoperatorie a pacienților cu revărsate sanguine intracraniene. Totodată evoluția lor s-a ameliorat apreciabil ca urmare a progreselor importante realizate în terapia intensivă la pacienții cu traumatisme cerebrale, constituind un element esențial pentru determinarea prognosticului vital al acestor cazuri.

Colecții lichidiene intracraniene traumatice (CLIT)

Alături de hematoamele intracraniene, colecțiile lichidiene intracraniene traumatice (CLIT) pot exercita efecte compresive asupra encefalului. Acestea sunt: hygroma subdurală și meningita seroasă. Aceste leziuni traumatice sunt relativ rare, iar sindroamele clinice induse sunt nespecifice, astfel încât diagnosticul poate fi stabilit numai pe baza *CT-scan* sau intraoperator.

Hygroma durei mater (HDM)

Aceasta este o CLIT sub formă de colecție circumscrisă compresivă în spațiul subdural, care poate fi delimitată de o nouă membrană, având un conținut de lichid xantocrom (hygroma), sau fără membrană, având un conținut de lichid clar (hydroma).

Etiopatogenie. Modul de apariție și de dezvoltare a HDM nu este prea bine cunoscut, poate din cauza rarității cazurilor. S-a susținut că apariția este condiționată de existența unei mici dilacerări arahnoidiene, care se comportă ca o supapă care lasă să „scape“ mici cantități de LCS, lichid ce se acumulează în spațiile subdurale. Un alt mecanism presupus este și următorul: se produce un mic revărsat sanguin extraarahnoidian; prin fenomene de osmoză are loc progresiv trecerea LCS în acest spațiu subdural ducând la formarea unei colecții progresiv compresive asupra creierului.

Tablou clinic. Există un sindrom de compresiune cerebrală, practic imposibil de diferențiat de cel ce însoțește hematoamele subdurale. În multe cazuri el constă din modificări ale stării de conștiință și fenomene de HIC. În cazurile acute leziunea se comportă clinic ca un proces expansiv cu semne de lateralitate, iar în cazurile cronice, ca un proces înlocuitor de spațiu „pasiv“, deci cu simptomatologie torpidă.

Investigațiile paraclinice furnizează date certe pentru diagnostic după efectuarea *CT-scan,* care relevă o arie avasculară hipodensă, extracerebrală, întinsă pe suprafața convexității vasculare, cu efect moderat compresiv. Angiografia cerebrală poate pune în evidență o arie avasculară îngustă, întinsă mult în înălțime, însoțită de deplasarea axului vascular median spre partea opusă.

Evoluție, complicații, prognostic. Evoluția nu este întotdeauna favorabilă, cu toată benignitatea aparentă a sindromului, din cauza fenomenelor compresive cerebrale care pot duce treptat la dezvoltarea sindromului de HIC (complicație majoră). De altfel prognosticul afecțiunii depinde de precocitatea diagnosticului și a terapiei.

Tratamentul este obligatoriu chirurgical; se recurge la tehnica folosită în hematoamele subdurale. La incizia durei mater se evacuează o cantitate de lichid sub tensiune, clar sau xantocromic (10—20 ml) iar lichidul rămas (aproximativ 100 ml) se aspiră, apoi se închide *dura mater*. Tratamentul postoperator constă în reechilibrarea hidroelectrolitică și supravegherea clinică și cu ajutorul *CT-scan*.

Meningita seroasă (MS)

Deşi termenul este impropriu, deoarece leziunea nu are caracter inflamator, îl vom utiliza ca fiind mai uzitat (spre deosebire de alte denumiri, ca „meningita aseptică"). MS este o acumulare de lichid mai circumscrisă sau mai difuză, localizată în spaţiile subarahnoidiene (ceea ce o deosebeşte de hygroma durei mater) şi care generează un sindrom de hipertensiune intracraniană şi de compresiune cerebrală.

Etiopatogenie. MS apare numai după o contuzie cerebrală, dezvoltându-se în spaţiile subarahnoidiene, predominant în regiunea temporală. Apariţia MS în contuziile cerebrale, ca efect traumatic secundar, s-ar putea explica prin creşterea producţiei de LCS şi scăderea marcată a resorbţiei acestuia.

Tabloul clinic este dominat de alterarea stării de conştienţă şi de sindromul de HIC, simptomatologia de lateralitate sau focală fiind inconstantă şi, în orice caz, pe al doilea plan. Apariţia unei remisiuni, deci evoluţia în doi timpi, se constată numai uneori, în majoritatea cazurilor MS evoluând spre agravare. Adeseori este greu de evaluat ce se datorează factorului compresiv reprezentat de CLIT şi ce se datorează efectului traumatic primar (contuzie).

Investigaţiile paraclinice. *CT-scan* relevă zona avasculară, hipodensă, temporală, extracerebrală şi existenţa reală a efectului compresiv faţă de emisfera cerebrală. Angiografia cerebrală poate sugera diagnosticul prin evidenţierea unei arii avasculare, înguste şi întinse mult în înălţime şi cu axul vascular median moderat deplasat pe partea opusă.

Evoluţie, complicaţii, prognostic. Evoluţia este de regulă acută sau subacută, foarte rar torpidă. Evoluţia este rareori în doi timpi, de obicei spre agravare treptată, ca urmare a sindromului de HIC (complicaţia majoră). Prognosticul depinde în mare măsură de leziunile cerebrale asociate (contuzie, coexistenţa unui hematom), de gradul de compresiune cerebrală (efect de masă), de precocitatea diagnosticului şi de eficienţa tratamentului chirurgical.

Tratamentul. Atunci când este vorba de o leziune compresivă, tratamentul este chirurgical. Tehnica chirurgicală este aceeaşi ca şi în hematoamele subdurale sau în HDM.

Din punct de vedere *medicolegal*, implicaţiile CLIT diferă în funcţie de gradul de compresiune cerebrală exercitat. Când acest efect de masă există, se pot dezvolta conuri de presiune, deci suferinţa trunchiului cerebral, ca şi în colecţiile sanguine. Astfel CLIT constituie leziuni traumatice secundare majore, risc în ceea ce priveşte prognosticul vital.

Efectele traumatice de ansamblu

În cadrul acestora se includ: edemul cerebral şi colapsul cerebroventricular, care pot însoţi fenomenele traumatice primare şi secundare.

Edemul cerebral acut posttraumatic

În accepţiunea modernă, edemul cerebral (ECAPT) reprezintă o acumulare anormală de lichid în parenchimul cerebral, exprimată prin creșterea volumului acestuia. Este o modalitate de reacție foarte complexă la noxe variate atât cerebrale (tumori, abcese, parazitoze, traumatisme, vasculopatii etc.) cât și extracerebrale (intoxicații, boli inflamatorii, sistemice etc.). EC face parte din efectele traumatice subsecvente de ansamblu, adică survine atât după efectele traumatice primare, cât și după cele secundare. EC nu este însă specific traumatismului craniocerebral.

Etiopatogenie. În funcție de mecanismul patogenic se descriu două tipuri importante de EC. Se admite actualmente existența unui EC vasogen și citotoxic (Klatzo, 1967) (45). În edemul cerebral *vasogen* (tumoral, inflamator, traumatic), factorul patogenic primar este modificarea peretelui vascular cu afectarea barierei hematoencefalice. Ca urmare, EC vasogen ar beneficia în măsură limitată de tratament cu osmoterapice. Corticoterapia (produse de tipul Dexametazonei) diminuează mai eficient EC vasogen prin scăderea permeabilității vasculare.

În EC *citotoxic* (anoxic, hipercapnic, din cursul unor intoxicații), factorul patogenic primar îl reprezintă afectarea directă a structurii parenchimului cerebral. Permeabilitatea vasculară nu se modifică iar trecerea prin bariera hematoencefalică rămâne intactă în prima fază. Acest tip de edem cerebral ar fi redus de osmoterapie.

Morfopatologia ECAPT este numai unul din aspectele unui proces extrem de complex, în care intervin o multitudine de factori de ordin biochimic, histochimic, biofizic (de permeabilitate a barierei hematoencefalice și de membrană celulară) etc. În faza inițială, leziunile de contuzie afectează permeabilitatea peretelui vascular, producând fenomene de vasodilatație, care pot evolua spre vasoparalizie. ECAPT în evoluția sa capătă rapid un caracter lezional mixt, vasogenic și citotoxic, întrucât însăși celula glială este afectată, producându-se în final distrucția acesteia. S-ar putea afirma că modificările morfopatologice reprezintă un stadiu (poate final) al interacțiunii factorilor mai sus-menționați.

Modificarea macroscopică pregnantă și globală este creșterea în volum a creierului edemațiat cu aplatizarea circumvoluțiunilor. Din punct de vedere macroscopic, EC poate fi generalizat, predominant la o emisferă sau circumscris. Aspectul microscopic de ansamblu al creierului edematos este de țesut cerebral spongios, datorat — se pare — distensiei spațiilor perivasculare și pericelulare, în care sunt acumulate apa și electroliții.

Tablou clinic. ECAPT nefiind o entitate anatomoclinică de sine stătătoare, nu se poate vorbi, în consecință, de un aspect clinic caracteristic. Reprezentarea clinică depinde de caracterul difuz sau circumscris al edemului.

a) ECAPT difuz. Clinica edemului cerebral difuz este dominată de sindromul de HIC, care poate avea intensitate variabilă.

b) ECAPT circumscris. Numai rareori există forme de EC realmente circumscrise, adică limitat la o singură emisferă sau la un lob cerebral, simptomatologia fiind dominată de semne neurologice de focar.

Investigații paraclinice. *CT-scan* relevă sistemul ventricular de dimensiuni foarte reduse, cu colabarea spațiilor subarahnoidiene și a cisternelor bazale (fig. 4.31). Monitorizarea PIC este o metodă actualmente uzuală în toate formele de ECAPT arătând creșterea marcată a presiunii; aceste date sunt în concordanță cu evoluția și prognosticul contuziei cerebrale (Miller, 1979) (46). Determinarea fluxului sanguin cerebral

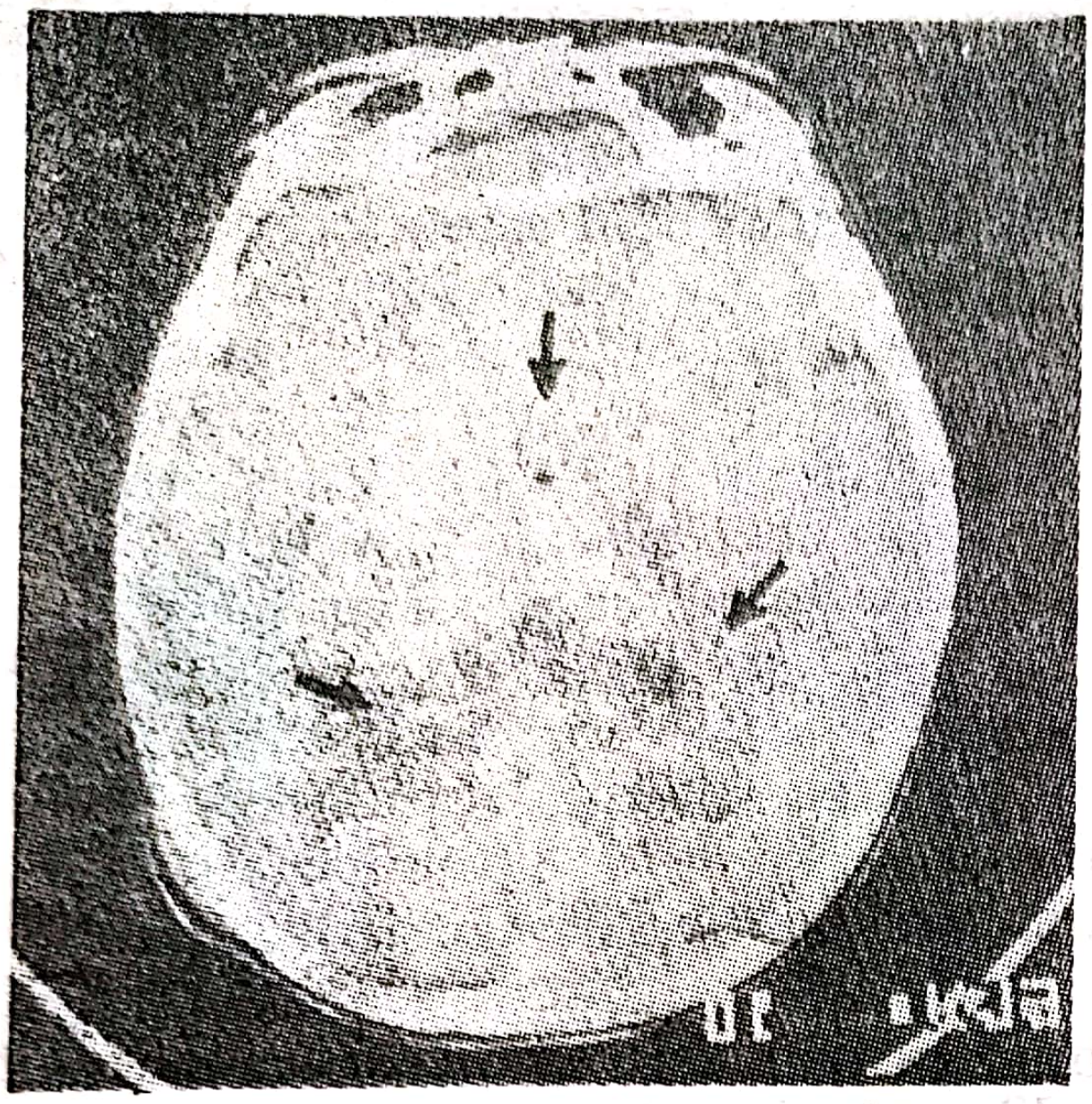

Fig. 4.31 — Imagine *CT-scan:* contuzie cerebrală gravă cu edem cerebral acut (dispariția sistemului ventricular și a cisternelor bazale).

este un test indirect de apreciere a alterărilor posttraumatice ale metabolismului cerebral.

Indicații ale monitorizării presiunii intracraniene (Miller și Adams, 1993) (47):

— după evacuarea hematoamelor, dacă scorul Glasgow era preoperator egal sau mai mic de 8;

— fără hematom intracranian, dar cu un GCS de 6 sau mai mic;

— evidența presiunii intracraniene crescute pe *CT-scan:* absența ventriculului III și/sau absența cisternelor perimezencefalice;

— traumatisme craniocerebrale severe (GCS 8 sau mai mic), plus alte leziuni majore ale feței, toracelui, abdomenului și în orice condiție de ventilație artificială;

— traumatismele severe care necesită ventilație artificială pentru disfuncție pulmonară.

Sugerăm ca lista de indicații pentru măsurarea presiunii intracraniene să fie suplimentată cu: *1)* pacienți politraumatizați, prezentând pe lângă TCC (GCS 10 sau mai mic) și leziuni ortopedice care necesită sancțiune chirurgicală imediat sau precoce; *2)* pacienți traumatizați craniocerebral tineri (prezentând hiperreactivitate vasculară) care se internează cu GCS de până la 12 și în timpul internării prezintă o agravare (GCS scade 2 puncte sau mai mult) și cu *CT-scan* ulterior agravării, negativ.

Evoluție, complicații, prognostic. Evoluția ECAPT, în cazul în care nu este rapid compensat, este extrem de gravă. Cu cât contuzia cerebrală are intensitate mai mare, cu atât ECAPT este mai difuz, cu colabarea aproape totală a ventriculilor cerebrali. De altfel fenomenul „diffuse brain swelling" (DBS) descris în literatura de specialitate constituie un element prognostic de gravitate majoră, deoarece DBS determină rapid epuizarea spațiilor de rezervă intracraniene urmată de producerea complicațiilor mecanice, adică a conurilor de presiune cu compresie pe trunchiul cerebral (Lang și colab., 1994) (48). În asemenea situații, prognosticul este extrem de grav. ECAPT poate fi cauzator de deces, dar numai ca o consecință a contuziei cerebrale.

Tratament. Dintre tratamentele actuale menționăm: soluțiile hiperosmolare (manitol) și diureticele, hiperventilația controlată și posibila administrare de barbiturice (2—5 mg/kgcorp/24 ore) care scad PIC. De asemenea, un rol important îl au și soluțiile de THAM (3—6 mEq/kgcorp), cu acțiune de tamponare a acidozei metabolice și diuretică. Corticoizii de tip Dexametazonă pot fi folosiți numai în faza inițială a dezvoltării ECAPT. Studiile repetate, efectuate cu doze mari de Dexametazonă nu au influențat PIC și prognosticul pacienților cu contuzii cerebrale grave (Braakman și colab., 1983; Dearden și colab., 1986) (49, 50).

Tratând ECAPT întrerupem următorul cerc vicios: creșterea presiunii intracraniene, presiune asupra vaselor cerebrale — ischemie cerebrală — anoxie — modificări de permeabilitate a membranei celulare — edem cerebral — creşterea volumului cerebral — sindrom de HIC — angajare. Toate datele din literatură relevă rolul benefic al soluţiilor hiperosmolare în scăderea presiunii intracraniene şi îmbunătăţirea presiunii de perfuzie intracerebrală (Mendelow şi colab., 1985) (51).

Deci terapia contuziei cerebrale presupune, în prima etapă, permeabilitatea perfectă a căilor aeriene, monitorizarea funcţiilor vitale, tratamentul precoce al ECAPT, monitorizarea presiunii intracraniene.

Din punct de vedere *medicolegal*, ECAPT difuz sau circumscris poate fi constatat în toate contuziile cerebrale, fapt perfect evidenţiat de aspectele *CT-scan*. Un alt element de relevat este că ECAPT domină la copiii mici, comparativ cu vârstnicii (la aceştia se constată, dimpotrivă, fenomenul de hipotensiune intracraniană).

Colapsul cerebroventricular (sindromul de hipotensiune intracraniană)

Colapsul cerebroventricular (CCV) nu este un efect traumatic specific, el poate fi regăsit şi în alte condiţii netraumatice, în care este implicată fie o depleţie hidrică, fie o spoliere de LCS. CCV posttraumatic reprezintă 2—5% din totalitatea traumatismelor craniocerebrale. Incidenţa CCV este mult mai mare la vârstele înaintate.

Patogenie. CCV constituie o modificare anatomopatologică cerebrală, care, prin micşorarea de volum a conţinutului intracranian, induce un sindrom de hipotensiune intracraniană. Acesta ar fi opusul clinic al sindromului de HIC, indus la rândul său de către edemul cerebral. CCV poate surveni imediat după impact sau ulterior, la interval de câteva zile sau şi mai târziu, la câteva luni după impact.

Tablou clinic. CCV se instalează insidios, cu modificări ale stării generale, astenie şi semne de deshidratare (tegumente şi mucoase uscate). Apar tulburări de comportament (apatie, indiferenţă, labilitate afectivă). Cefaleea este prezentă, difuză, progresivă, mai accentuată dimineaţa. Uneori toate aceste tulburări diminuează sau chiar dispar după hidratare corectă, administrarea de soluţii saline şi corticoterapie sau în clinostatism. Vomismentele accentuează deshidratarea, ceea ce duce la apariţia tulburărilor de echilibru, fotofobie, crize de epilepsie generalizate sau focalizate, deficite motorii. Un semn foarte important este depresiunea cicatricei operatorii la bolnavii cu intervenţii neurochirurgicale în antecedente. Există frecvent o poliurie datorită suferinţei hipotalamusului.

Tulburările neurologice sunt multiple. Frecvent, bolnavul prezintă crize de epilepsie generalizate sau focalizate. Deficitul motor apărut este variat, uneori localizat la un singur membru, alteori existând hemipareză sau hemiplegie. Fie că este vorba de monoplegie, fie de hemiplegie, acestor deficite motorii le sunt caracteristice ameliorarea sau retrocedarea lor în perioada aşa-zis digestivă (după alimentare sau hidratare). Parezele oculare apărute au acelaşi caracter tranzitoriu, în funcţie de aportul hidric. În cca 15% din cazuri se poate constata edem papilar, ca urmare a stazei venoase pasive, produsă prin perturbarea vasomotricităţii cerebrale.

Diagnostic. Un astfel de diagnostic trebuie pus în discuţie la oamenii în vârstă, care au suferit un traumatism craniocerebral minor sau mediu şi la care ulterior se instalează o simptomatologie neurologică sau/și psihică polimorfă, deseori necaracteristică.

Investigații paraclinice. Două investigații sunt capabile să stabilească cu certitudine diagnosticul: *CT-scan* și monitorizarea presiunii intracraniene.

Evoluție, complicații, prognostic. CCV evoluează cel mai frecvent spre deteriorare mentală progresivă, care survine în special la vârstnici și se suprapune deteriorării senile.

Dintre complicații menționăm și hematomul subdural care se manifestă clinic, în special sau uneori exclusiv, prin tulburări psihice. De aceea este foarte greu de diagnosticat precoce, deoarece de obicei simptomele se confundă cu tulburările psihice de hipotensiune intracraniană.

Prognosticul CCV rămâne rezervat la persoanele în vârstă, la care nu se efectuează și o reechilibrare hidroelectrolitică corectă după traumatisme craniocerebrale. De altfel la toți pacienții în vârstă se recomandă spitalizarea sau ținerea sub supraveghere obligatorie după contuzie cerebrală tocmai datorită riscului de apariție a acestui efect subsecvent.

Tratament. Scopul tratamentului este dublu: pe de o parte să restabilească echilibrul metabolic și hidroelectrolitic al creierului și, pe de altă parte, să refacă echilibrul mecanic al acestuia. Se recomandă administrarea pe cale orală sau parenterală a unei cantități de 2 500—3 000 ml/24 ore de soluții electrolitice, soluții Ringer, plasmă sau chiar sânge, în funcție de valorile ionogramei și ale hematocritului.

Din punct de vedere *medicolegal,* CCV pune problema unui deces tardiv — la persoane în vârstă, consecință tocmai a reechilibrării hidroelectrolitice incomplete a acestor traumatizați craniocerebral. Deci, decesul survine nu ca o cauză directă a traumatismului ci ca un efect subsecvent, de ansamblu.

De asemenea CCV poate produce oricând o deteriorare mentală marcată, cu multiple tulburări psihice, instalate rapid după traumatismul craniocerebral și care uneori interferă cu demența senilă. De aceea pledăm pentru internarea și mai ales supravegherea timp suficient a traumatizaților craniocerebrali mai în vârstă de 65 de ani.

Complicații septice ale traumatismelor craniocerebrale

Aceste complicații mai frecvente la cei cu traumatisme craniocerebrale deschise, trebuie tratate separat, datorită gravității lor și prognosticului extrem de sever. În cadrul acestora vom prezenta:

Meningoencefalite traumatice

Meningoencefalitele traumatice (MET) reprezintă complicații rare și totodată foarte grave, grevate de o mortalitate crescută, chiar cu tratament antibioterapic. Raritatea meningoencefalitelor traumatice se explică, cel puțin în parte, prin existența barierei leptomeningiene. Gravitatea acestor infecții se datorează faptului că, odată rupte sistemele de barieră, amploarea infecției este rapid maximă.

Patogenie. Practic, orice tip de traumatism poate genera meningoencefalită. În traumatismele craniocerebrale deschise, meningoencefalita apare însă cel mai frecvent și în formele cele mai grave prin pătrunderea directă a germenilor patogeni în LCS. Calea de acces o constituie fistulele lichidiene otice sau nazale.

Forme clinice. Se pot descrie:

a) *Forma fulminantă* este destul de rar întâlnită, deoarece în standardele terapeutice actuale, administrarea antibioticelor la bolnavii traumatizați craniocerebral trebuie să fie „de rutină“.

b) *Forma clasică* se prezintă clinic cu sindrom meningian, stare febrilă și alterarea progresivă a stării de conștiență. În unele cazuri însă conștiența poate rămâne nealterată calitativ și pacientul prezintă numai adinamie, somnolență, iar alteori, dimpotrivă, anxietate sau agitație. Suferința cerebrală se manifestă prin epilepsie și deficit motor (hemipareză).

c) *Forma recurentă,* în care, după un traumatism craniocerebral de regulă vechi, apar în decursul mai multor ani, episoade de meningoencefalită la intervale neregulate, cu durată și gravitate variate. În aceste cazuri există de obicei o fistulă LCS care a trecut neobservată în momentul traumatismului și care este responsabilă de episoadele infecțioase.

d) *Formele atipice* în care există discordanță între sindromul meningian și cel encefalitic sau între sindromul clinic oligosimptomatic și cel lichidian.

Diagnosticul de laborator furnizează certitudinea prin evidențierea caracteristicilor lichidului cerebrospinal care are aspect tulbure (sau net purulent) și pleiocitoză dominant neutrofilă.

Tratamentul se bazează pe aceleași principii ca și în cazul meningoencefalitelor netraumatice: antibioterapie masivă, puncții rahidiene zilnic, menținerea echilibrului hidroelectrolitic, combaterea hipertermiei. Controlul principalelor constante biologice se va efectua după regulile terapiei intensive.

Abcesele cerebrale posttraumatice (ACPT)

ACPT constituie o grupă aparte din punct de vedere patogenetic, de vreme ce ele survin după traumatisme craniocerebrale închise sau deschise, cu posibila includere a unor corpi străini intracerebral. ACPT predomină la sexul masculin, în decadele III și IV de vârstă, ele reprezentând în medie 15% din totalul abceselor cerebrale de diferite etiopatogenii.

Patogenie. Controversele referitoare la patogenia abceselor posttraumatice s-au dus pe tema legăturii dintre traumatismul craniocerebral și abcesul cerebral. Spre deosebire de celelalte abcese cerebrale, punctul de plecare a infecției (scalp, corpi străini, eschile, proiectile etc.) și modul de propagare a acesteia spre encefal nu pun de obicei probleme deosebite.

Traumatismele craniocerebrale deschise sunt principala cauză a producerii ACPT. Abcesele cerebrale apărute, extrem de rar, după traumatisme craniocerebrale fără fractură aparentă pot fi eventual rezultatul unei breșe osteomeningiene neobservate sau neevidențiate radiologic ori al unei coincidențe cu o însămânțare septică hematogenă. Existența abceselor posttraumatice sub zona de fractură în traumatisme închise poate fi explicată de asemenea prin grefarea unei infecții din organism la nivelul unui ramolisment postcontuziv, pe cale hematogenă.

Din datele statistice reiese că pe primul loc, în producerea ACPT, se află eschilele osoase și corpii străini reținuți intracerebral, urmate de plăgile craniocerebrale, tratate incorect.

Infecția se propagă, în cazul ACPT, fie prin continuitate, fie pe cale hematogenă. În prima eventualitate, calea pe care o urmează infecția (scalp-os-meninge-encefal) este cea mai frecventă. Procesul inflamator se poate opri însă la una din etape (supurația scalpului, osteita, empiemul subdural etc.); în funcție de virulența microbilor și de reactivitatea locală, diferitele bariere sunt depășite și supurația se poate localiza în encefal. Desigur că, în cazul plăgilor craniocerebrale, soluția de continuitate deschide calea infecției. Calea venoasă, prin tromboflebită, este posibilă, astfel că infecția se propagă de la scalp și regiunea osoasă către sinusul longitudinal superior și de aici spre encefal.

Etiologie. În puroiul recoltat din ACPT predomină flora monomicrobiană. Agentul etiologic izolat este cel mai des stafilococul, urmat de streptococ. Flora Gram-negativă se întâlnește mult mai rar, ca și asociațiile polimicrobiene. Preponderența florei Gram-pozitive, în speță a cocilor, se explică prin propagarea infecției prin continuitate de la scalp spre straturile profunde.

Topografie. ACPT sunt localizate preponderent supratentorial, în lobul frontal, cel mai expus traumatismelor craniocerebrale. De asemenea, vecinătatea cu sinusurile paranazale (frontale și etmoidale) crește riscul de infectare cerebrală în cazul traumatismelor acestei regiuni. În raport cu forma și numărul lor este de remarcat că ACPT unice constituie principala formă anatomică.

Tablou clinic. Debutul afecțiunii, destul de variat ca formă, depinde de factori ca: vârsta pacientului, virulența microbilor, tratamentele cu antibiotice efectuate. Afecțiunea poate debuta acut sau lent, progresiv. În majoritatea cazurilor, debutul a fost acut, manifestat fie prin fenomene de HIC, fie prin crize comițiale focalizate sau generalizate, fie prin sindrom meningian exprimat clinic și biologic. Mai rar, în cazul debutului acut apare deficit motor instalat rapid. În o treime din cazuri, în timpul debutului, pacienții sunt febrili; incidența hipertermiei este deci cea mai crescută dintre toate abcesele cerebrale.

Perioada de stare, în cazul abceselor cerebrale posttraumatice, are anumite particularități:

— sindromul infecțios se exprimă prin semne locale și generale. Sindromul infecțios local constă din tensiunea locală a scalpului cu fenomene inflamatorii în zona respectivă. Sindromul infecțios general se evidențiază prin: hipertermie și hiperleucocitoză cu neutrofilie;

— sindromul de HIC, constant în abcesele posttraumatice;

— sindromul neurologic de localizare (deficit motor, afazie, epilepsie, hemianopsie, afectarea nervilor cranieni). Deseori poate fi mascat parțial de fenomenele de HIC;

— sindromul meningian există în peste 50% din cazurile de ACPT. Ca fenomene clinice de reacție meningiană s-au observat meningite cu lichid clar și meningite purulente. Ca și în cazul abceselor de contiguitate, localizarea superficială a abceselor posttraumatice favorizează fisurarea lor în spațiul subarahnoidian;

— tulburările psihice. Modificările de diferite grade ale stării de conștiență, în abcesele cerebrale posttraumatice, depind de intensitatea sindromului de HIC.

Diagnostic clinic. Pe baza datelor anamnestice de traumatism craniocerebral deschis, urmat de interval liber cu instalarea treptată a simptomatologiei neurologice de focar, cu stare febrilă și sindrom meningian și, în continuare, a fenomenelor de HIC, se poate susține diagnosticul de ACTP.

Forme clinice. Intervalul de timp dintre producerea traumatismului craniocerebral și diagnosticarea

ACPT poate fi foarte diferit, după cum urmează: ACPT acute, cu interval de până la 14 zile; ACPT subacute, cu interval între 14 și 30 de zile; ACPT cronice, cu interval cuprins între 30 de zile și un an; ACPT tardive, cu interval care depășește un an de la traumatismul craniocerebral.

În abcesele acute și subacute încapsularea colecției purulente nu are timp să se constituie. Încapsularea abcesului depinde de factori ca: timpul, virulența microbilor (abcesele cu streptococ hemolitic se încapsulează cel mai lent), tratamentul cu antibiotice efectuat și, desigur, reactivitatea organismului.

Investigațiile paraclinice. Radiografia craniană simplă permite să se presupună existența unui ACPT; astfel se pun în evidență fracturile craniene simple, fracturile craniene cu înfundare sau penetrante și eventualii corpi străini intracerebrali (eschile sau proiectile); *CT-scan* furnizează date concludente privitoare la sediul, forma și numărul abceselor cerebrale. De asemenea indică profunzimea și aspectul încapsulat sau nu al colecției purulente. *CT-scan* este deosebit de importantă, de asemenea, și pentru diagnosticarea recidivelor abceselor cerebrale.

Evoluție, complicații, prognostic. Abcesele cerebrale posttraumatice nu evoluează spontan spre vindecare. Afecțiunea, netratată, are prognostic sumbru. ACPT pot evolua acut, subacut sau cronic, în funcție de încapsularea colecției purulente. Tipul de evoluție cel mai frecvent întâlnit în abcesele posttraumatice — în ultimele două decenii — este subacut sau cronic, ca urmare a tratamentelor susținute cu antibiotice. Evoluția supraacută poate apărea oricând, cu totul imprevizibil. Fisurarea abcesului în ventriculul cerebral este posibilă, producându-se astfel o meningoventriculită purulentă, cu prognostic foarte grav.

Fenomenul de angajare constituie, de asemenea, o complicație frecventă, responsabilă de evoluția „infaustă“.

Prognosticul ACPT depinde de o multitudine de factori, dintre care menționăm: gravitatea suferinței neurologice oglindită de starea de conștiență a pacienților în momentul intervenției chirurgicale, particularitățile anatomice ale supurației cerebrale (dimensiuni, forma multiloculară, asocierea cu alte supurații intracraniene, profunzimea colecției), virulența florei microbiene, apariția unor complicații preoperatorii majore — fisurarea abcesului, sindromul de angajare sau a complicațiilor postoperatorii amintite.

Tratament. Cu toate progresele realizate până în prezent, ACPT pune probleme dificile de tratament. Tratamentul cel mai eficace al abceselor posttraumatice este cel preventiv, și anume terapia corectă a oricărui traumatism craniocerebral deschis.

Tratamentul chirurgical curativ vizează rezolvarea abcesului cerebral. Considerăm că tehnica de adoptat este de exereză totală a abceselor cerebrale posttraumatice într-un singur timp, împreună cu eschilele osoase sau cu corpii străini intracerebrali. Se înlătură astfel și focarul infecțios adiacent — supurația scalpului, focarul de osteită, fistula LCS etc. Postoperator, tratamentul cu antibiotice trebuie efectuat sub controlul antibiogramei și al imaginilor tomografice cerebrale furnizate de *CT-scan*. Puncțiile lombare au atât scop depletiv cât și de control al evoluției citologice și bacteriologice a LCS.

Tratamentul complicațiilor postoperatorii. Principalele complicații postoperatorii sunt:

— Meningoencefalitele purulente postoperatorii care pot apărea în timpul ablației abcesului, acesta putând să se fisureze incidental. Formele colectate, neîncapsulate, favorizează diseminarea supurației în spațiul subarahnoidian. Aceste supurații, mortale înainte de perioada antibioterapiei, au rămas și în prezent greu de stăpânit.

— Recidivele abceselor cerebrale posttraumatice sunt destul de rare comparativ cu ceea ce știm în acest sens despre abcesele metastatice sau de origine necunoscută.

Aceste complicații septice ale traumatismelor craniocerebrale deschise sunt urmate de importante sechele neuropsihice.

Fongusul cerebral

Fongusul cerebral (FC) reprezintă o fază evolutivă a unei plăgi craniocerebrale; particularitățile sale constau în hernierea substanței cerebrale infectate la exterior, printr-un defect al tuturor structurilor extracerebrale: meninge, craniu, scalp. Fongusul cerebral este consecința unui tratament incorect al unei plăgi craniocerebrale (fig. 4.32).

Etiopatogenie. Creierul protruzionat ca fongus prezintă constant un grad de edem, cu arii de necroză ischemică, uneori de lichefiere, rar cu chisturi intraparenchimatoase. *Dura mater* este dilacerată, cu margini neregulate. Defectul cranian este reprezentat printr-o fractură larg dehiscentă sau cominutivă, cu eschile deplasate. Plaga scalpului este de regulă contuză. În mod frecvent toate componentele plăgii craniocerebrale sunt infectate.

Fongusul cerebral este o leziune evolutivă care se accentuează și determină deteriorarea progresivă a structurilor cerebrale datorită ischemiei (prin strangularea vaselor la nivelul defectului craniodural) și ca urmare a distensiei progresive (este împiedicată circulația venoasă de întoarcere și apar fluctuații de presiune intraventriculară).

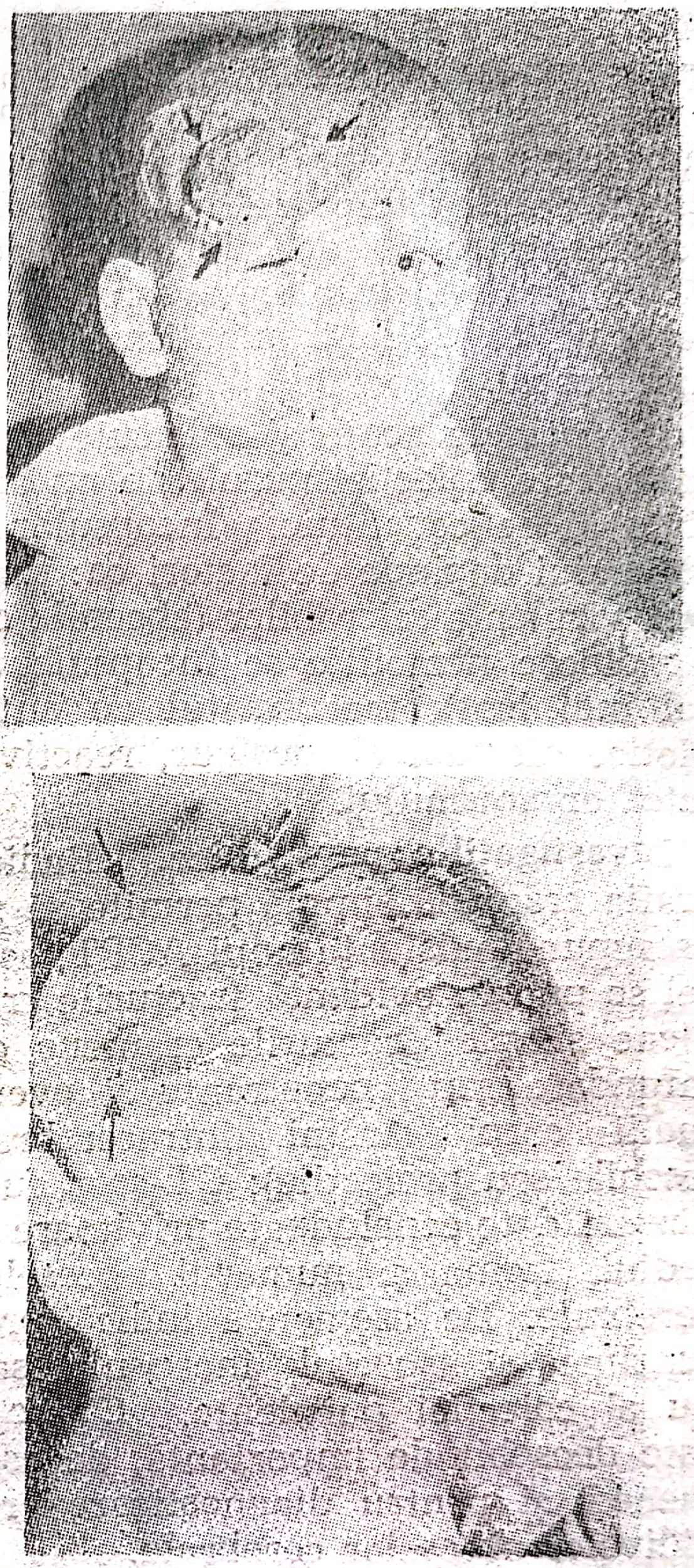

Fig. 4.32 — Plagă craniocerebrală neglijată, cu fongus temporal în dreapta (cazuri clinice).

Tablou clinic. Simptomatologia este determinată de gradul de suferință traumatică a creierului și de localizarea fongusului, mai exact de ariile funcțional implicate. Dacă fongusul evoluează spre agravare, cu fenomene de HIC, accentuarea semnelor de focar și creșterea sa rapidă în volum, este de presupus că în parenchim se dezvoltă un abces sau un hematom; acesta constituie încă o indicație operatorie de urgență.

Investigații paraclinice. Din investigațiile paraclinice, valoare deosebită are *CT-scan*, cu ajutorul căreia se constată regiunea supurată, starea parenchimului cerebral și aspectul ventriculilor; astfel obținem multiple informații necesare intervenției chirurgicale.

Evoluție, complicații, prognostic. Evoluția este spre agravare treptată, spre avansarea supurației encefalice și diseminarea pe calea LCS. Complicațiile locale sunt date de efectele supurative; cele regionale, de dezvoltarea edemului cerebral, iar cele generale, de starea septicemică provocată de FC. În aceste condiții, prognosticul FC rămâne extrem de rezervat.

Tratametul FC este întotdeauna dificil și prognosticul, grav. De aceea se poate afirma că FC este mai ușor de prevenit decât de tratat. Prevenirea înseamnă, de fapt, tratamentul corect al oricărei plăgi craniocerebrale.

Fongusul constituit are indicație chirurgicală absolută, dar nu imediată, deoarece în prealabil trebuie aplicat un tratament ale cărui scopuri principale sunt: combaterea infecției (antibioterapie) și controlul tensiunii intracraniene (deshidratare). Momentul operator se fixează în funcție de întrunirea a trei condiții: ameliorarea stării generale și neurologice, diminuarea volumului fongusului și asanarea infecției plăgii. Tehnica operatorie este complexă: excizia și debridarea plăgii scalpului; eschilectomie până la os sănătos; regularizarea prin excizie a marginilor breșei durale; extirparea fongusului care trebuie să cuprindă, în afara creierului herniat, și zona de necroză care adesea pătrunde ca un con până la peretele ventricular, plastie durală, sutura fermă a scalpului. Tratamentul postoperator constă din puncții rahidiene efectuate zilnic, antibiotice, deshidratare moderată și urmărirea evoluției prin *CT-scan* repetate.

Efectele posttraumatice tardive

Unele efecte posttraumatice se întâlnesc deseori, indiferent de gravitatea traumatismului, atunci când repausul și regimul igienic de viață imediat după traumatism nu au fost respectate, inclusiv consumul de toxice (alcool, cafea etc.). Deseori pacienții acuză: cefalee persistentă, amețeli, tulburări de ordin nevrotic. Instituirea repausului prelungit, timp de săptămâni, interzicerea consumului de toxice de orice natură și administrarea de substanțe neurotrope (de tipul Encephabol, Cerebrolysin, Nootropil) pot duce la dispariția acestor tulburări.

După traumatisme craniocerebrale grave, în principal contuziile cerebrale grave sau contuziile cerebrale cu focar de dilacerare, pot apărea efecte posttraumatice tardive. Încadrarea în acest grup se poate face numai după 6 luni — 2 ani de la traumatism. Aceste efecte posttraumatice tardive pot să aibă aspect sechelar (caracter definitiv) sau aspect clinic progresiv (encefalopatia posttraumatică) (Rowbotham, 1964) (52).

După traumatismele craniocerebrale grave rămân uneori adevărate *sechele neuropsihice*, acestea constituind deficite definitive, severe, postlezionale (hemipareză, afazie, hemianopsie, tulburări de echilibru) și crize epileptice. Deficitele neurologice posttraumatice mai sus-amintite pot fi considerate ca adevărate sechele numai după un interval de 6 luni — 1 an de la traumatism, interval în care recuperarea funcțională este posibilă, în condițiile aplicării unui tratament corespunzător.

Epilepsia posttraumatică se caracterizează prin apariția crizelor sau persistența lor după 6 luni — 1 an de la traumatism. Aceste crize se datoresc constituirii unei cicatrice epileptogene în acest interval de timp. Sunt crize epileptice extrem de rezistente la tratamentul medicamentos, necesitând rezolvarea chirurgicală a cicatricei meningocerebrale existente. Crizele convulsive posttraumatice au cu totul altă patogenie, ele nu se încadrează în epilepsia posttraumatică. Ele se individualizează după intervalul impact-criză. Astfel ele pot fi:

— crize convulsive posttraumatice imediate, care survin în primele minute-ore după impact și se datorează fie reacției edematoase, mai frecvent la copii, fie unei sufuziuni sanguine intense, de origine contuzivă;

— crize convulsive posttraumatice recente, care survin în primele săptămâni după impact și au ca substrat leziunile corticale prin eschile, corpi străini sau hematoamele intracraniene;

— crize convulsive posttraumatice întârziate care survin în primele luni după impact (2—6 luni) și au ca substrat lezional hematoamele intracraniene sau complicațiile septice (abces cerebral).

Toate aceste crize convulsive au un substrat lezional posttraumatic și odată îndepărtat factorul iritant sau compresiv, pot dispărea și convulsiile. Desigur că este important ca pacientul să nu fi avut epilepsie anterior traumatismului.

Encefalopatia posttraumatică (EPT) reprezintă un sindrom clinic cu apariție tardivă, cronică (după 6 luni-1 an de la traumatism) și cu caracter evolutiv, de obicei după contuzii cerebrale grave sau după dilacerări cerebrale. EPT se manifestă prin deteriorare psihică și neurologică progresivă. Progresivitatea tardivă diferențiază deficitele din cadrul EPT de cele similare, cu caracter sechelar. Triada EPT constă în epilepsie posttraumatică tardivă, hidrocefalie internă tardivă, tulburări psihice tardive, lent progresive, spre demență (Constantinovici și colab., 1989) (53). EPT se poate prezenta sub două aspecte:

— *Scleroza atrofică posttraumatică* în care are loc o degenerare treptată în encefal, cu tendință la abiotrofie întinsă, datorată tulburărilor vasculare, preponderente în substanța albă. Leziunea este dominată de demielinizare în substanța albă, cu înlocuirea treptată a elementului nervos cu formațiuni gliale. Se realizează treptat o scleroză cerebrală difuză care determină dezvoltarea unei hidrocefalii interne și externe importante. Clinic, se înregistrează de obicei instalarea unei epilepsii cu agravare progresivă ce conduce la demența posttraumatică. Tratamentul este doar simptomatic: drenaj LCS ventriculoperitoneal, tratament antiepileptic, neurotrop etc.

— *Cicatricea meningocerebrală* se formează mai ales în traumatismele craniocerebrale deschise. Aceasta este constituită dintr-un bloc cicatriceal conjunctivoglial ce cuprinde leptomeningele (partea conjunctivă) și regiunea corticosubcorticală (partea glială). În jurul cicatricei se constată infiltrație perivasculară care determină tulburări vasomotorii ce duc la extinderea fenomenelor de glioză. Elementul dominant clinic este epilepsia posttraumatică, alături de un deficit neurologic focal, iar tratamentul de elecție este cel chirurgical.

Destul de frecvent encefalopatia posttraumatică se dezvoltă la boxeri după traumatismele craniocerebrale minore și medii, dar cu caracter repetitiv, caracteristice acestei profesiuni, prognosticul ei fiind deosebit de rezervat din punct de vedere funcțional.

Considerăm că EPT este extrem de greu de tratat medicamentos sau chirurgical și mult mai ușor de prevenit prin tratamentul corect al efectelor traumatice primare, în principal contuziile cerebrale grave și traumatismele craniocerebrale deschise.

Bibliografie

1. *TRUNKEY D.:* Neural trauma: from the point of view of the general surgeon. În: "Trauma of the Central Nervous System" (sub red. Dacey R. G. Jr. și colab.), Raven Press, Hewlet, New York, 1985.
2. *KALSBEEK W. D., McLAURIN R. L., HARRIS B. S. H., MILLER J. D.:* The national head and spinal cord injury survey: major findings, *J. Neurosurg. (Suppl.)*, 1980; 53: S19—31.
3. *DACEY R. G., WAYNE A. M., RIMEL R. W., WIM R., JANE J. A.:* Neurosurgical complication after apparently minor head injury: assessment of risk in a series of 160 patients, *J. Neurosurg.*, 1986; 65: 203—210.
4. *ARSENI C., OPRESCU I., GONȚEA AURELIA:* The basis for a classification of comas. *Seara Med. Neuroc. (Sâo Paulo)*, 1977; 6: 115—127.
5. *FISHER C. M.:* Ocular bobbing, *Arch. Neurol. (Chic.)*, 1969; 11: 543—549.
6. *TEASDALE G., JENNETT B.:* Assessment of coma and impaired consciousness. A practical scala, *Lancet*, 1974; II: 81—84.
7. *STARMARK J.—E., STALHAMMAR D., HOLMGREN E., ROSANDER B.:* A comparison of the Glasgow Coma Scale and the Reaction Level Scale (RLS85), *J. Neurosurg.*, 1988; 69: 699—706.
8. *BORN J. D., HANS P., DEXTERS G., KALANGU K., LENELLE J., MILBOUW G., STEVENAERT A.:* Evaluation pratique du dysfonctionnement encéphalique chez le traumatisé cranien, *Neurochir.*, 1982; 28: 1—7.
9. *BORN J. D.:* The Glasgow-Liège Scale. Prognostic value and evolution of motor response and brain stem reflexes after severe head injury, *Acta Neurochir. (Wien)*, 1988; 91: 1—11.
10. *CRUZ J., MINER M. E., ALLEN S. J., ALVES W. M., GENNARELLI T. A.:* Continuous monitoring of cerebral exygenation in acute brain injury: injection of mannitol during hyperventilation, *J. Neurosurg.*, 1990; 73: 725—730.
11. *TONNIS W., FROWEIN R. A., EULER K. H.:* Zur Erkennung der akuten traumatischen intrakraniellen Hämatome, *Chirurg.*, 1963; 34: 145—151.
12. *TIJSSEN C. C., TER BRUGGEN J. P.:* Locked-in syndrome associated with ocular bobbing, *Acta Neurol. Scand.*, 1986; 73: 444—446.
13. *JENNETT B., TEASDALE G.:* Management of head injuries (Contemporary Neurol., seria 20), F. A. Davis Co., Philadelphia, 1981.
14. *ARTS W. F. M., Van DONGEN H. R., van HOF—van DUIN J., LAMMENS E.:* Unexpected improvement after prolonged posttraumatic vegetative state, *J. Neurol., Neurosurg. Psych.*, 1985; 48: 1 300—1 303.
15. *KLUEVER H., BUCY C. P.:* "Psychic blindness" and other symptoms following bilateral temporal lobectomy, *Amer. J. Physiol.*, 1937; 119: 352.
16. *KLUEVER H.:* "The temporal lobe syndrome" produced by bilateral ablations. Basis of Behavior. Little Brown and Co. Inc., Boston, 1958, 175—182.
17. *ARSENI C., HORVATH LEMKE, CIUREA A. V.:* Patologie neurochirurgicală infantilă. Edit. Acad. R. S. România, București, 1980.
18. *DHELLEMMES P., LEJEUNE J. P., CHRISTIAENS I. L., COMBELLES G.:* Traumatic extradural Hematomas in Infancy and Childhood. Experience with 144 cases, *J. Neurosurg.*, 1985; 62: 861—864.
19. *CIUREA A. V., NUȚEANU L., SIMIONESCU N., GEORGESCU S.:* Posterior fossa extradural hematomas in children: report of nine cases, *Child's Nerv. Syst.*, 1993; 9: 224—228.

CAPITOLUL 5

Traumatismele vertebromedulare

Elemente de anatomie

Cele 24 de vertebre care sunt înșirate între baza craniului și sacru au o structură fundamental unitară. O vertebră este alcătuită din corpul vertebral, în structura căruia intră: os spongios, ale cărui trabecule sunt orientate conform liniilor de forță ce solicită această structură, înconjurat de o corticală mai densă, și inelul vertebral compus din mai multe segmente: pediculi și lame, la care sunt atașate apofizele transverse, spinoase și articulare.

Pe fețele anterioară și posterioară ale corpurilor vertebrale se găsesc cele două ligamente longitudinale, care se inseră pe os la nivelul platourilor și ale căror fibre se intrică cu discurile intervertebrale.

Fețele apofizelor articulare și structurile ligamentare asigură menținerea continuității spinale. La nivel cervicotoracic fețele articulare se dispun ca șindrila pe casă, astfel încât apofiza vertebrei craniene este așezată dorsolateral față de fațeta subiacentă. Ele sunt solidarizate prin capsule articulare. În regiunea lombară, apofizele sunt mult mai dezvoltate, fațetele vertebrei superioare fiind situate mai lateral în raport cu fațetele inferioare. Lamele vertebrelor sunt solidarizate de ligamentul galben și ligamentele inter- și supraspinoase. La acest sistem complex de solidarizare intervertebrală vine să se adauge musculatura paraspinală. Dezvoltarea măduvei în interiorul canalului spinal rămâne în urma acestuia, astfel încât capătul caudal medular (conul) nu depășește nivelul vertebrei L_1, restul canalului lombar fiind ocupat de rădăcinile cozii de cal. Măduva spinării, al cărei diametru este foarte apropiat de cel al canalului vertebral îndeosebi în porțiunea toracică, este astfel mult mai expusă leziunilor traumatice decât rădăcinile ce compun coada de cal și nu are nici proprietăți regeneratoare.

Suportul vascular medular este asigurat din mai multe surse, în funcție de nivel. Astfel, artera spinală anterioară, care asigură aportul a 2/3 din măduvă, provine din arterele vertebrale, înainte de unirea acestora ca trunchi bazilar. Cordoanele posterioare sunt irigate de arterele spinale posterioare care-și au originea la nivelul PICA. Aceste două artere, proprii măduvei superioare sunt completate la nivelurile mai caudale de arterele radiculare, foarte diferite ca diametru, ce-și au originea atât din arterele vertebrale cât și din intercostale. Printre ele se distinge ca mărime și importanță artera Adamkiewicz care are originea variabilă, între artera radiculară T_9 și L_1.

Drenajul venos este foarte variabil. Plexul Batson este un complex venos larg, extins de la baza craniului până la coccis. Sistemul venos medular comunică cu sistemele cav inferior și azygos. Plexul Batson se compune din plexul vertebral extramedular, plexul venos extravertebral foarte extins (de la venele segmentare ale gâtului până la venele pelviene), ce comunică cu sistemul cav inferior și cu venele proprii ale sistemului osos vertebral. Acest sistem venos atât de larg și de complex are o participare efectivă la răspândirea infecțiilor și a metastazărilor tumorale.

Clasificările traumatismelor vertebrale

Clasificările traumatismelor vertebrale au fost foarte diverse, în funcție de unghiul din care au fost privite (etiopatogenic, topografic, clinic etc.). Particularitățile de structură anatomică și de solicitare funcțională ale diverselor segmente fac ca și unele sedii de fractură să apară în mod predominant favorizate. Astfel, mobilitatea maximă de la nivelul cervical, precum și diferența mare de mobilitate între segmentul toracic, solidarizat prin cușca toracică și coloana lombară, dotată cu o mare mobilitate intervertebrală și solicitată la maximum între cele două mari mase solidarizate prin structura lor anatomică: toracele și pelvisul, fac ca sediul de elecție al facturilor-luxație să fie la nivelul C_5 și L_1.

Ca mecanisme fiziopatologice de producere a traumatismelor vertebrale, Holdsworth (1) definește: flexia, rotația, extensia, compresiunea verticală și forfecarea.

Flexia produce o fractură a corpului vertebral cu maximum de tasare ventral. Focarul de fractură este stabil. Flexia-rotație produce de obicei leziuni și ale sistemului ligamentar posterior precum și ale proceselor articulare, cu fractură-luxație rotativă ce uneori poate ajunge chiar și la o fractură ecuatorială a corpului vertebral (fig. 5.1). Rezultă un focar instabil cu fragmente osteodiscale în canal.

Extensia poate rupe ligamentul longitudinal anterior, prin care poate determina chiar hernierea discului. Acest tip de leziune se produce mai ales la nivelul cervical (fig. 5.2). De obicei însă primele afectate sunt



Fig. 5.1 — Schema leziunilor produse prin flexie-rotație.

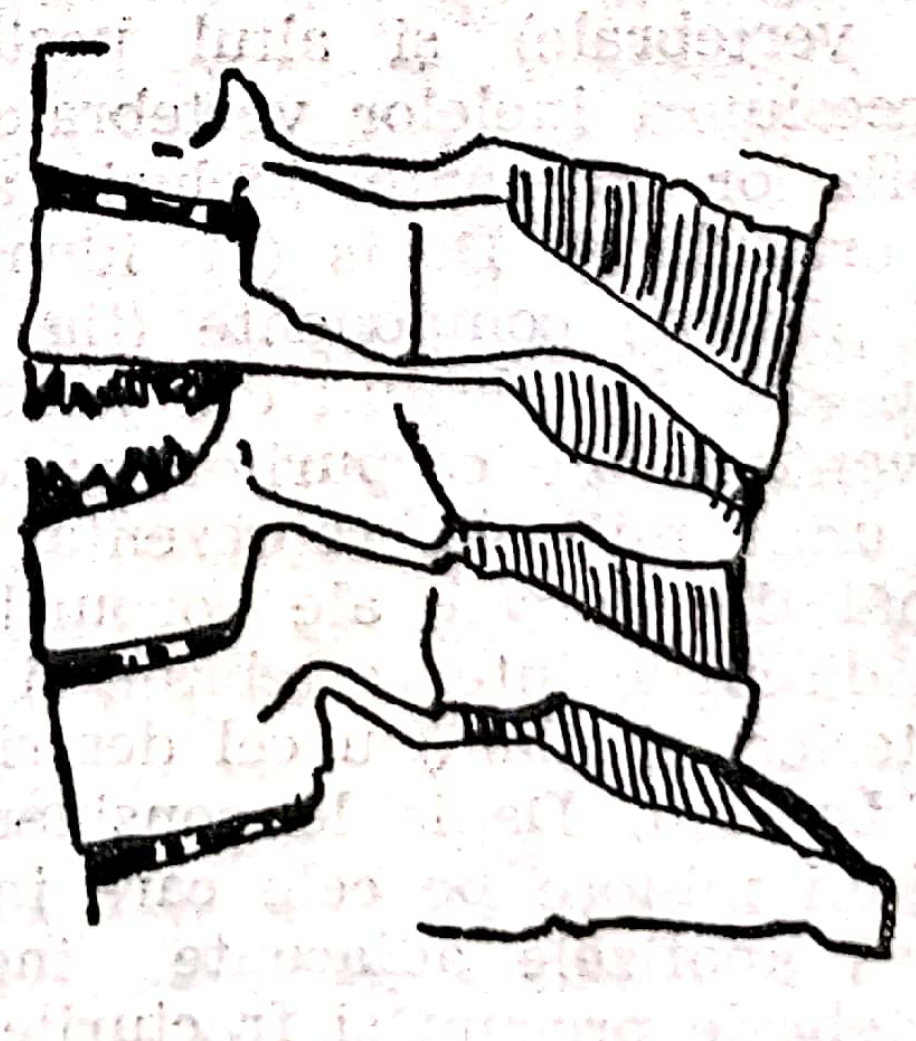

Fig. 5.2 — Schema leziunilor produse de hiperextensia coloanei cervicale care adesea scapă examenului radiologic.

elementele posterioare (lame, apofize spinoase). În poziție flectat coloana apare stabilă la examenul radiologic. Compresiunea verticală produce o explodare a corpurilor vertebrale, rezultând adesea un focar oarecum stabil, dar cu elemente compresive pătrunse în canal. Leziunile de forfecare se produc de obicei la nivel toracic și apar în cazul în care impacul este unilateral și determină o deplasare intervertebrală prin fractura proceselor articulare și ruptura ligamentară. Focarul este menținut de obicei stabil prin soliditatea cuștii toracice. În regiunea cervicală poate fractura o masă laterală sau rupe sistemul capsuloligamentar, cu instabilitate consecutivă. Kelly și Whitesides (2) clasifică fracturile în stabile și instabile. Primele se produc de obicei prin compresiune verticală sau flexie, ele apărând uneori în variante parcelare anterioare sau laterale și sunt mai puțin severe în ceea ce privește consecințele. Cele instabile sunt cele mai frecvente, rezultând din mecanismele asociate dar uneori și prin explozia vertebrală. Spre deosebire de autorii sus-amintiți, care considerau coloana vertebrală ca fiind alcătuită din două sisteme: unul anterior (corpurile vertebrale) și altul posterior (succesiunea inelelor vertebrale și a apofizelor adiacente, inclusiv a celor articulare). Denis (3) identifică trei sisteme componente (fig. 5.3): unul anterior alcătuit din jumătățile ventrale ale corpurilor vertebrale, unul mijlociu reprezentat de jumătățile dorsale ale corpurilor și din discurile intervertebrale și unul posterior similar cu cel descris de Holdsworth. Denis le consideră ca leziuni minore pe cele care interesează apofizele adiacente inelelor vertebrale precum și fracturile cuneiforme prin flexie, cu interesarea doar a sistemului anterior (jumătatea ventrală a corpului vertebral).

În fracturile explozive sunt interesate ambele sisteme (anterior și mediu), ele corespunzând fracturilor prin compresiune verticală (Holdsworth). Afectarea sistemului posterior presupune lezarea ligamentului comun posterior. Fracturile-luxație sunt determinate de flexie-rotație și forfecare, caz în care toate trei sistemele sunt interesate.

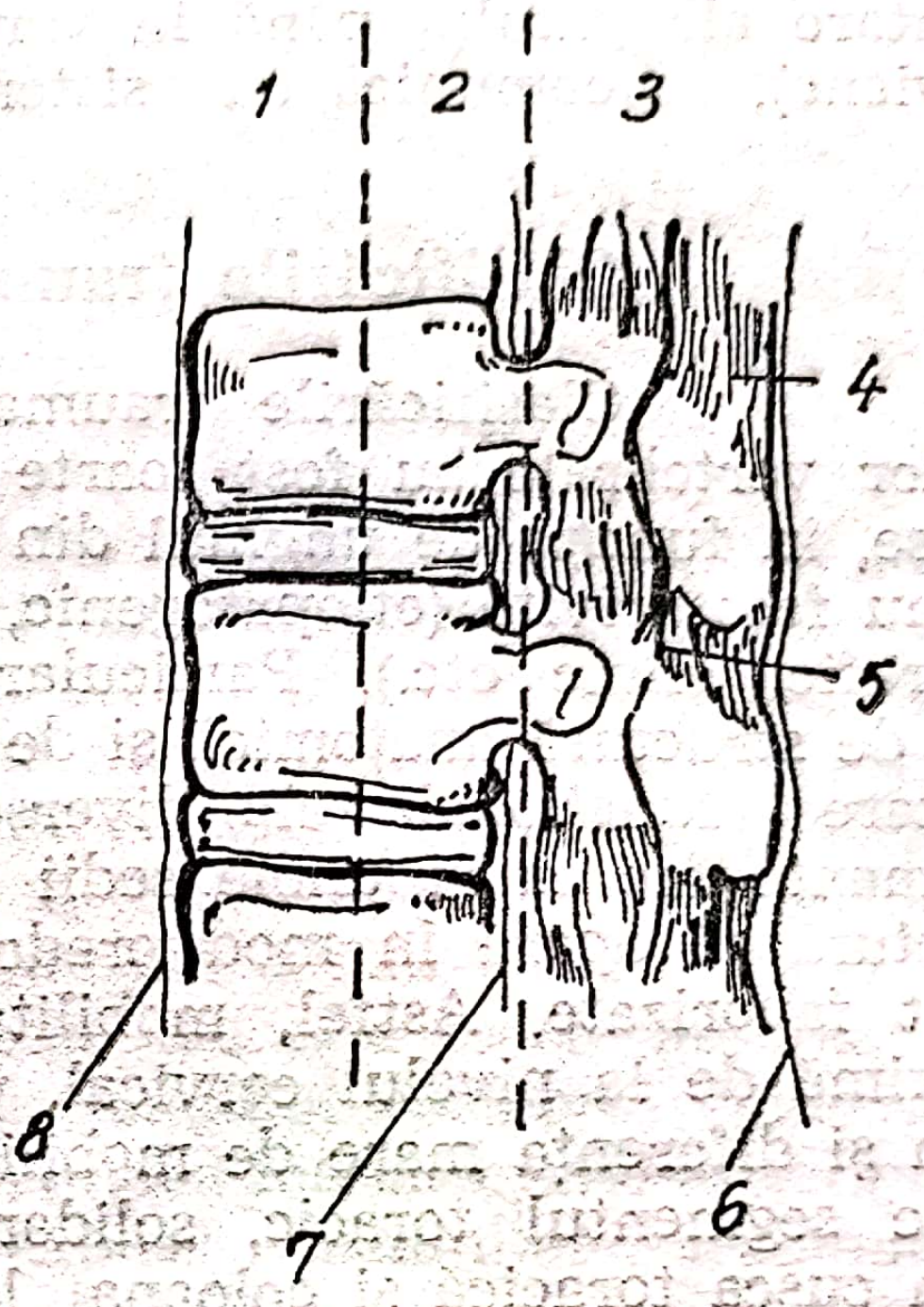

Fig. 5.3 — Schema stâlpilor vertebrali de susținere: *1* — stâlpul anterior; *2* — stâlpul mijlociu; *3* — stâlpul posterior; *4* — ligamentul interspinos; *5* — ligamentul galben; *6* — ligamentul supraspinos; *7* — ligamentul longitudinal posterior; *8* — ligamentul longitudinal anterior.

Utilizarea *CT-scan* le-a permis lui McAfee și colab. (4) să pună în evidență trei tipuri de leziuni la nivelul sistemului mediu: compresiunea, distragerea axială și translația. Ei subliniază importanța distrugerii sistemului posterior în leziunile instabile, explozive. Reconstrucțiile sagitale *CT-scan* au evidențiat lezarea sistemului articular în luxație. RMN s-a dovedit foarte utilă în depistarea hemoragiilor și a leziunilor țesuturilor moi, ca și a distrugerii aliniamentului coloanei, deşi informaţia *CT-scan* este superioară în ceea ce priveşte leziunile osoase.

În ultimii ani s-au dezvoltat şi diversificat foarte mult modalităţile de fixare intervertebrală (anterioare, cu plăci interpediculare etc.). Metoda şi tactica utilizate trebuie individualizate în funcţie de nivelul leziunii şi de caracterul distrugerilor.

Diagnosticul şi indicaţiile terapeutice în leziunile spinale

Implicarea craniovertebrală într-un accident sever ridică probleme deosebit de grele în precizarea diagnosticului lezional. De aceea prezenţa durerii la nivelul coloanei şi a eventualelor deficite ale membrelor trebuie să ne atragă atenţia şi asupra eventualelor leziuni medulare de ordin traumatic.

Prezenţa tulburărilor respiratorii în leziunile cervicale, tulburări care pot merge până la paralizia diafragmului, impune luarea de măsuri eficiente de asistare respiratorie.

Un alt element care trebuie avut în vedere îl reprezintă eventualele tulburări de ordin circulator, concretizate prin hipotensiune arterială severă, consecinţă a pierderii controlului sistemului simpatic, chiar în absenţa hemoragiilor. Poziţia Trendelenburg este de ajutor în astfel de situaţii.

După asigurarea funcţiilor vitale, următoarele măsuri care se impun constau în imobilizarea coloanei, în vederea transportului de la locul accidentului. Aceasta se poate realiza prin aşezarea unui plan dur sub bolnav şi prin imobilizarea capului, eventual cu saci de nisip.

O altă măsură priveşte evacuarea conţinutului vezical în condiţii de sterilitate. Dacă sonda permanentă este necesară în timpul transportului, sondarea intermitentă este indicată ulterior.

Administrarea dozelor mari de metil-prednisolon intravenos, în primele 24 ore, a dat unor practicieni rezultate considerate ca valoroase (5). Se recomandă o doză iniţială de 30 mg/kgcorp (cca 2 g), perfuzată timp de 15 min, în primele 8 ore de la accident. Se continuă cu administrări de câte 5 mg/kg corp la fiecare 3 ore, timp de 24 ore.

După ce s-a asigurat stabilizarea funcţiilor vitale, se trece la evaluarea radiologică a leziunilor. Investigaţia de bază rămâne radiografia fără substanţă de contrast (dar de bună calitate!). Trebuie investigate toate vertebrele cervicale, în incidenţele: A—P, laterale, eventual de 3/4, joncţiunea cervicotoracică cu membrul superior adiacent casetei în poziţie ridicată (poziţia de înotător), eventual tomografie sau *CT-scan*, îndeosebi la obezi. Se pot face şi radiografii de profil în poziţii funcţionale (flexie şi extensie). Investigarea părţilor moi este bine să fie făcută prin RMN. Mielografia este mult mai necesară, îndeosebi la bolnavii cu stare generală proastă (prin alterarea funcţiilor vitale).

Deficitele neurologice pot fi variate şi adeseori nu există paralelism între acestea şi gravitatea leziunilor osoase evidenţiabile radiologic. Fenomenele funcţionale de transsecţiune medulară sunt cel mai adeseori prezente. Fenomene de mai mică gravitate apar uneori după leziunile prin armă albă sau prin proiectilele cu viteză mică. Leziunile unilaterale ale măduvei pot realiza sindromul Brown-Séquard (deficit motor ipsilateral şi senzitiv controlateral, de obicei termoalgezic, instalarea deficitului senzitiv profund ipsilateral presupunând afectarea cordoanelor medulare posterioare).

Deficitul senzitiv este cu 2—3 segmente mai caudal decât leziunea, datorită decusației fibrelor termoalgice la un nivel superior leziunii. Lezarea cvadrantelor ventrale ale măduvei, prin disc herniat sau prin fragmente dorsale ale corpului vertebral, poate determina tulburări senzitive termoalgice, adeseori bilateral și mai puțin deficit motor. Sensibilitatea profundă rămâne frecvent nealterată. Aceasta poate fi alterată mai ales când măduva este comprimată de lamele vertebrale fracturate. Sindromul centromedular ce survine de obicei în leziunile cervicale produse prin hiperextensie, îndeosebi la bolnavii cu canal vertebral îngust și cu precădere la spondilotici, afectează în mod predominant membrele superioare și are patogenie vasculară ischemică sau prin lezarea ventrală a măduvei, realizând sindromul Schneider. Funcțiile vezicorectale sunt de asemenea grav afectate. Revenirea se face în ordinea: deficitul membrelor inferioare, scaunul, micțiunile și apoi membrele superioare, mișcările mâinilor fiind ultimele. Leziunile cervicale înalte dau mult mai rar deficite neurologice (exceptând paralizia diafragmatică). Leziunile de la acest nivel dau însă, în dese cazuri, grave tulburări vegetative, cu prognostic vital sever, dacă nu se asigură rapid asistența respiratorie. Leziunile joncțiunii toracolombare, din păcate foarte frecvente, dau tulburări sfincteriene severe, asociate cu diverse tulburări senzitivomotorii, la nivelul membrelor inferioare (sindrom de con medular). Lezarea rădăcinilor cozii de cal are prognosticul cel mai favorabil.

Explorarea măduvei pentru depistarea unei eventuale leziuni hemoragice rămâne foarte discutabilă ca utilitate, având în vedere importanța adeseori primordială pe care trebuie să o reprezinte grija de a nu agrava suplimentar instabilitatea vertebrală. De aceea informațiile paraclinice fidele și cât mai complete asupra leziunilor vertebromedulare provocate de traumatism rămân de primă importanță; decompresiunea medulară cât mai promptă, de eventualele elemente osteoligamentare compresive, rămâne măsura terapeutică princeps de aplicat.

Tratamentul chirurgical al traumatismelor vertebromedulare

Obiectivele tratamentului chirurgical sunt: evitarea agravării suferinței neurologice prin înlăturarea cât mai urgentă a factorilor compresivi (osteo-disco-ligamentari), restabilirea alinierii și stabilității coloanei, reducerea pericolului de infecție, favorizarea măsurilor de recuperare.

Tratamentul leziunilor deschise

Tratamentul leziunilor deschise va avea în primul rând scopul de a închide focarul după asanarea lui. O atenție specială trebuie acordată plăgilor împușcate, în care proiectilul a trecut prin colon. Septicitatea acestuia înseamnă însămânțarea septică şi la nivelul eventualului traiect spinal parcurs de proiectil. De aceea focarul vertebromedular va fi cu grijă debridat, după cura leziunii viscerale. Traiectele care interesează numai părţile moi parietale sau chiar viscere cu septicitate mai redusă (chiar şi stomacul sau intestinul subţire) nu impun explorarea spinală decât dacă există indicaţii speciale: deficit neurologic progresiv, existenţa unui hematom important compresiv, fistulă de LCS, fragmente osoase ce comprimă structurile nervoase etc.

Explorarea focarului spinal se face pe cale posterioară (prin laminectomie). În regiunea cervicală, interesarea corpurilor vertebrale se rezolvă prin abord anterior. În regiunea toracică, abordul corpurilor se face prin toracotomie, iar în regiunea lombară, pe cale laterală.

Tratamentul leziunilor închise

Tratamentul leziunilor închise este foarte variat ca tactică şi tehnică utilizată, în funcţie de nivelul focarului traumatic şi de leziunile morfologice produse. Astfel, leziunile cervicale înalte (C_1—C_3) necesită de obicei tracţiune transcraniană de realiniere sau prin aplicarea unui aparat „halou“, care realizează concomitent şi imobilizarea focarului, lăsând bolnavului posibilitatea de mişcare. Tracţiunea transcraniană se exercită printr-un căpăstru cu priză submentonieră şi suboccipitală sau printr-o potcoavă prevăzută la extremităţi cu două vârfuri ascuţite care sunt înfipte, sub anestezie locală, în tabla externă a oaselor parietale, în puncte situate pe linia ce prelungeşte direcţia coloanei cervicale (dispozitiv Gardner-Wells). Dacă se doreşte o hiperextensie a coloanei, pentru redresarea unei fracturi cu interesarea odontoidei, se plasează potcoava mai anterior (la nivelul temporalului). Dacă din contră se urmăreşte o tracţiune în flexie (pentru degajarea articularelor încălecate), se plasează potcoava mai posterior. Greutatea cu care se execută tracţiunea se calculează multiplicându-se cifra de 2,5 (kg) cu numărul vertebrelor cervicale la care se găseşte focar de fractură. Este de preferat să se urmărească fluoroscopic efectul tracţiunii în timp. Capul patului este bine să fie înălţat (pe suporţi), pentru a realiza o contratracţiune prin greutatea corpului bolnavului. Când există tulburări de sensibilitate, pacientul trebuie întors în poziţie de 3/4, alternativ la fiecare 2 ore, pentru a se evita apariţia leziunilor de decubit. De asemenea este benefic să se facă şi profilaxia trombozelor venelor membrelor inferioare, cu doze mici de heparină sau, şi mai bine, heparinizare cu efect lent, prelungit.

La bolnavii cu fracturi craniene, tracţiunea se poate executa cu ajutorul unor cârlige de pescuit, plasate la nivelul posterior al apofizelor zigomatice şi fixate pe o bară de tracţiune, poziţionată deasupra vertexului.

Instalarea vestei-„halou“ pentru fixarea focarului de fractură (6, 7) se bucură tot mai mult de preferinţele neurochirurgilor şi ale bolnavilor, permiţând mobilizarea mult mai precoce, atunci când nu sunt deficite neurologice importante. Există diverse modele, toate alcătuite însă dintr-un cerc cu „bolţuri“ care se înfig la nivelul calotei craniene, o vestă de plastic şi un sistem de patru tije care fac legătura între cele două dispozitive menţionate. Şuruburile (bolţurile) de fixare a cercurilor se plasează la 1 cm deasupra extremităţilor laterale ale sprâncenelor şi la nivel parietal bilateral (la 1 cm deasupra pavilioanelor urechilor). Între cerc şi scalp se lasă un spațiu de cel puțin 1 cm. Șuruburile sunt fixate sub anestezie, după dezinfecția scalpului, bolnavul fiind culcat și cu ceafa sprijinită de capul patului. Fixarea barelor de solidarizare a cercului la jachetă se face cu grija de a pune capul într-o poziție neutră. Șuruburile se strâng din nou a doua zi, dezinfectându-se periodic scalpul la nivelul lor, pentru a evita septicitatea. Se recomandă examenul radiografic al focarului de fractură, pentru a se controla corectitudinea alinierii vertebrale.

Tipuri particulare de fracturi cervicale

Având în vedere caracterul de adevărată articulație pe care-l deține complexul occiput-atlas-axis, în care multiplele și diversele mișcări ale capului se produc prin participarea și intervenția limitatorie a numeroase articulații și sisteme capsuloligamentare ce unesc aceste trei structuri osoase, solicitările la care este supusă determină o serie de tipuri de fracturi cu particularitate proprie (8).

Fractura Jefferson (fig. 5.4) constă din interesarea diametral opusă a inelului atloidian și depărtarea fragmentelor astfel produse (9). Se produce de obicei prin căderea în cap. Dacă distanța dintre masele laterale ale atlasului apare pe radiografia A—P că ar avea mai mult de 7—8 mm, probabil este interesat și ligamentul transvers. Confirmarea lezării acestuia poate fi documentată radiografic (fig. 5.5) și clinic

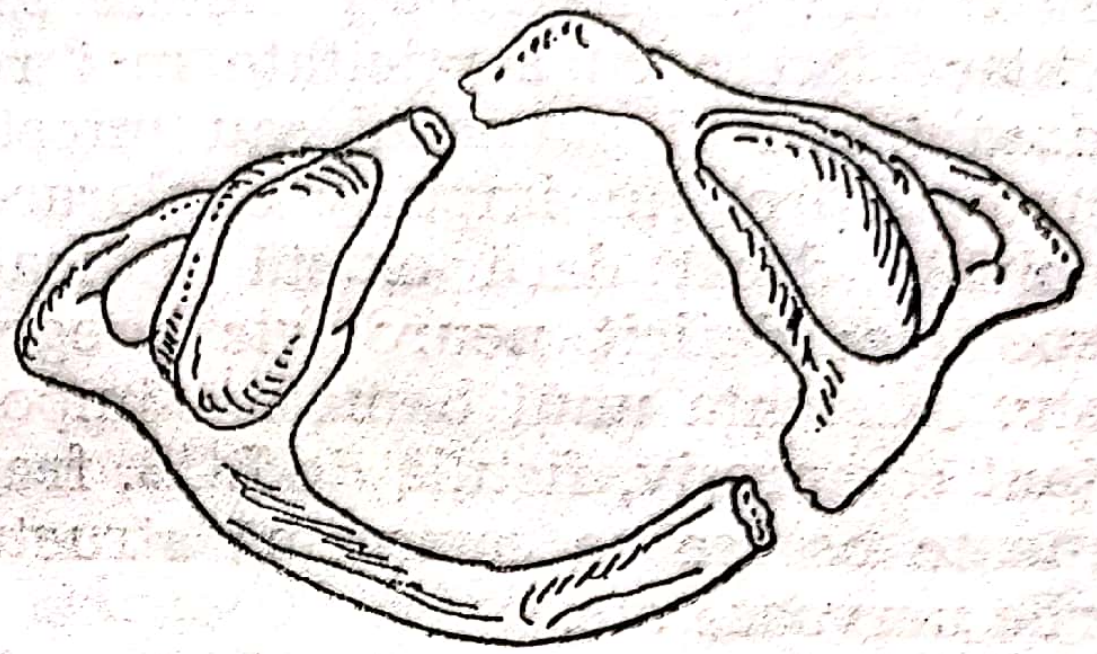

Fig. 5.4 — Schema fracturii Jefferson.



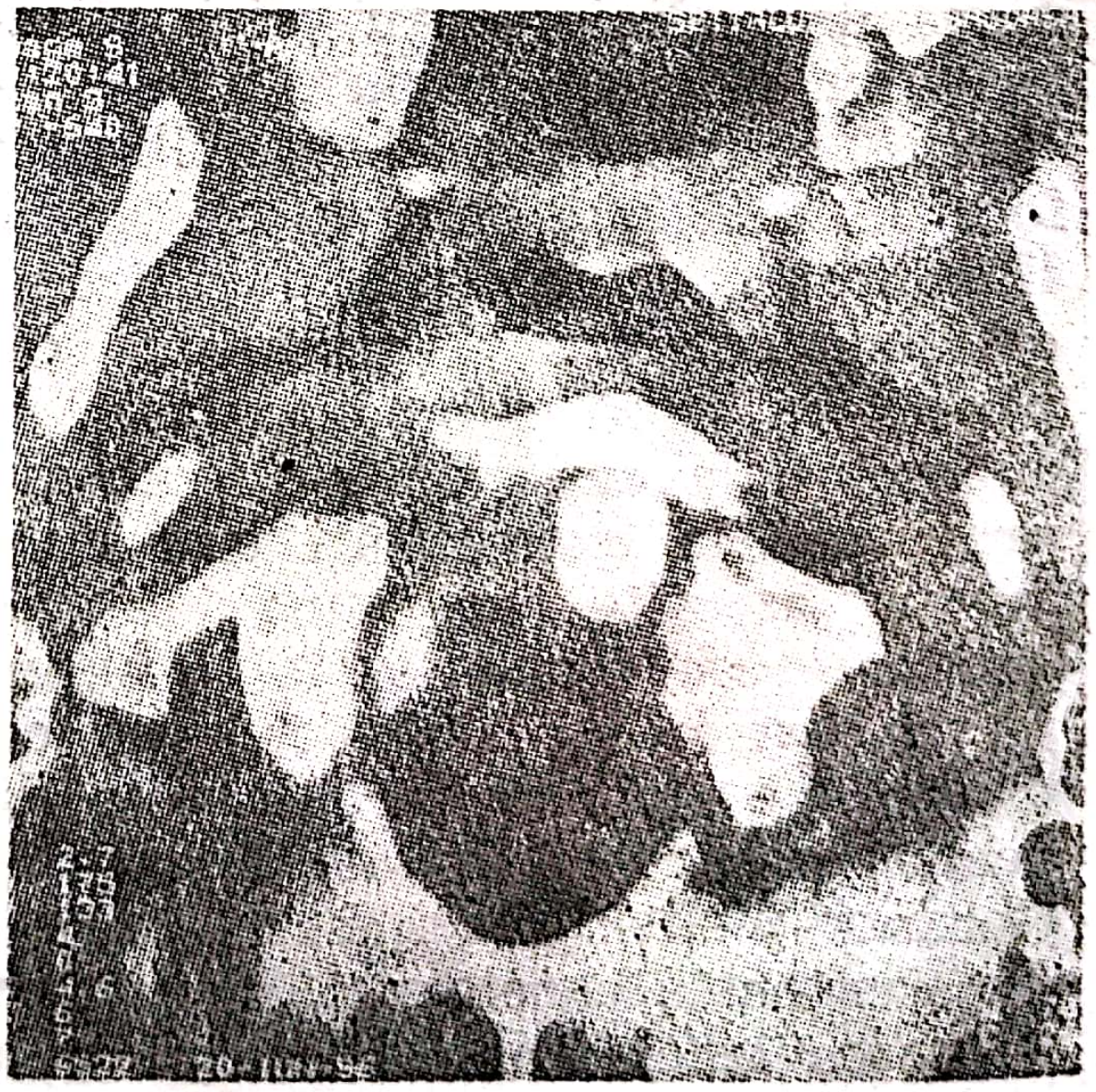

Fig. 5.5 — Fractură de atlas (tip Jefferson): *a* — imagine radiografică de profil; *b* — secțiune *CT-scan.*

— prin prezența unei motilități anormale între odontoidă și atlas. Simptomatologia se reduce de obicei la durere. Deficitele neurologice lipsesc de obicei. Se recomandă aplicarea de halou. Dacă există certitudinea de leziune ligamentară concomitentă, se recomandă intervenție de fixare între occiput și axis prin filodeză și consolidare cu fragmente osoase provenite din decorticarea lamelor axisului. Se aplică și halou. Trebuie să ne asigurăm că nu mai există și alte leziuni osoase cervicale (de obicei la nivelul C_2).

Fracturile apofizei odontoide. Datorită particularităților sale embriologice de a aparține inițial atlasului (corpului acestuia) și de a se lipi ulterior, în cursul dezvoltării copilului la corpul axisului, ceea ce o face ușor fracturabilă chiar la traumatisme minore, odontoida poate deveni independentă în interiorul canalului vertebral, constituind așa-numitul „os odontoideum". Acest lucru se datorește persistenței în timpul vieții copilului mic a unui țesut cartilaginos la baza odontoidei, nivel la care se produce dezunirea de corpul axisului. La adult, pentru ca odontoida să se fractureze, este nevoie de un traumatism mai puternic; semnele de deficit neurologic lipsesc deseori, prezentă fiind doar durerea locală. După nivelul de fracturare, fracturile odontoidei se clasifică în mai multe tipuri (fig. 5.6):

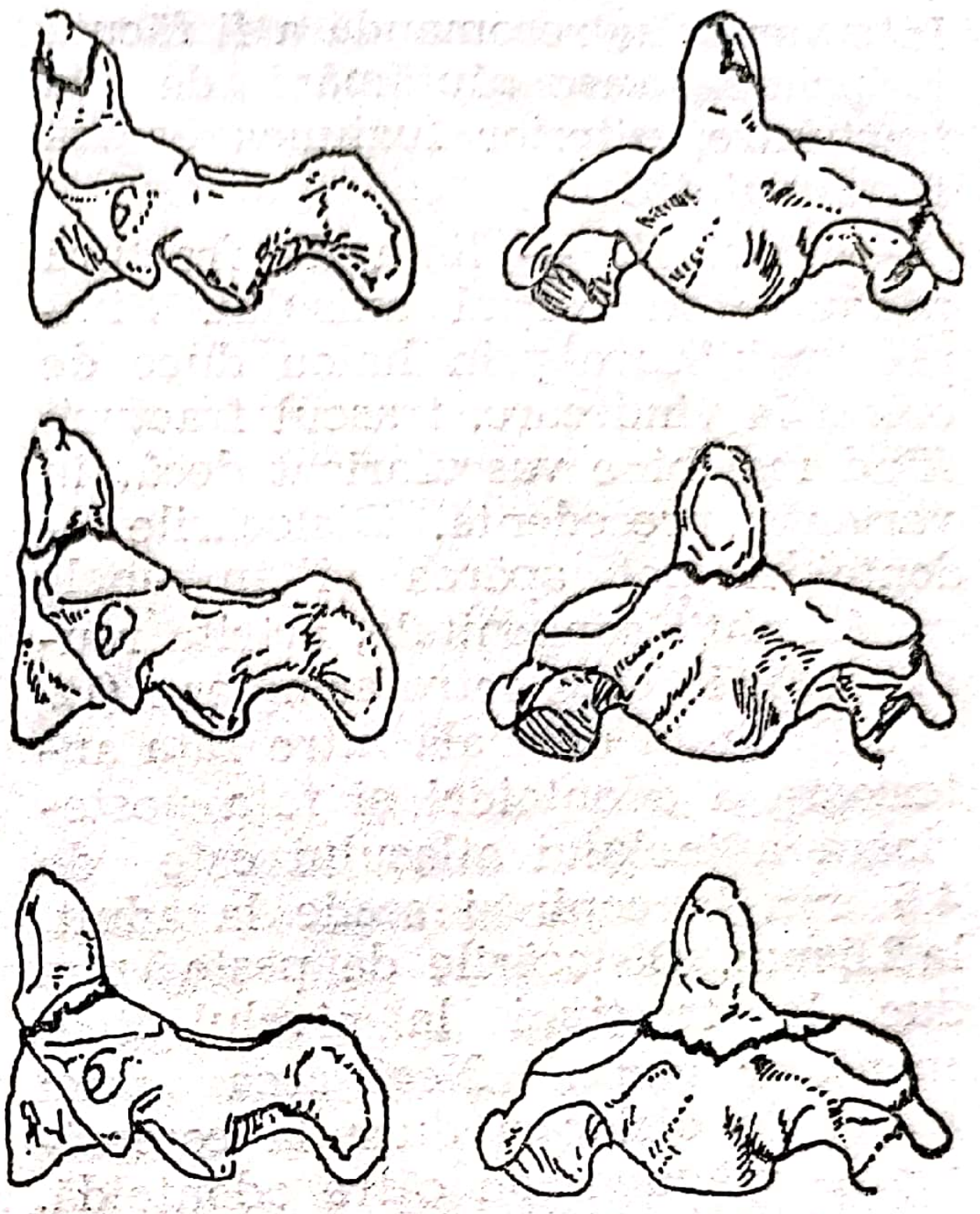
Fig. 5.6 — Diverse tipuri de fracturi ale apofizei odontoide.

— tipul I — linia de fractură se găsește la unirea jumătății superioare cu jumătatea inferioară. De obicei este considerată stabilă și, ca atare, nu necesită intervenție chirurgicală. Totuși, unii autori au descris o instabilitate atlantooccipitală (10), ce a necesitat consolidare;

— tipul II — linia de fractură este la baza odontoidei și aceasta determină ischemia ei, odontoida nemanifestând tendința spontană de reunire. Necesită intervenția de consolidare prin filodeză interlamelară posterioară C_1—C_2 dar și cu C_3, eventual completată cu decorticarea interspinoasă și introducerea de pilitură de os interspinos. Unii autori au recomandat abordul anterolateral, cu introducerea unui șurub lung prin corpul axisului, de-a lungul odontoidei fracturate (11) (fig. 5.7).

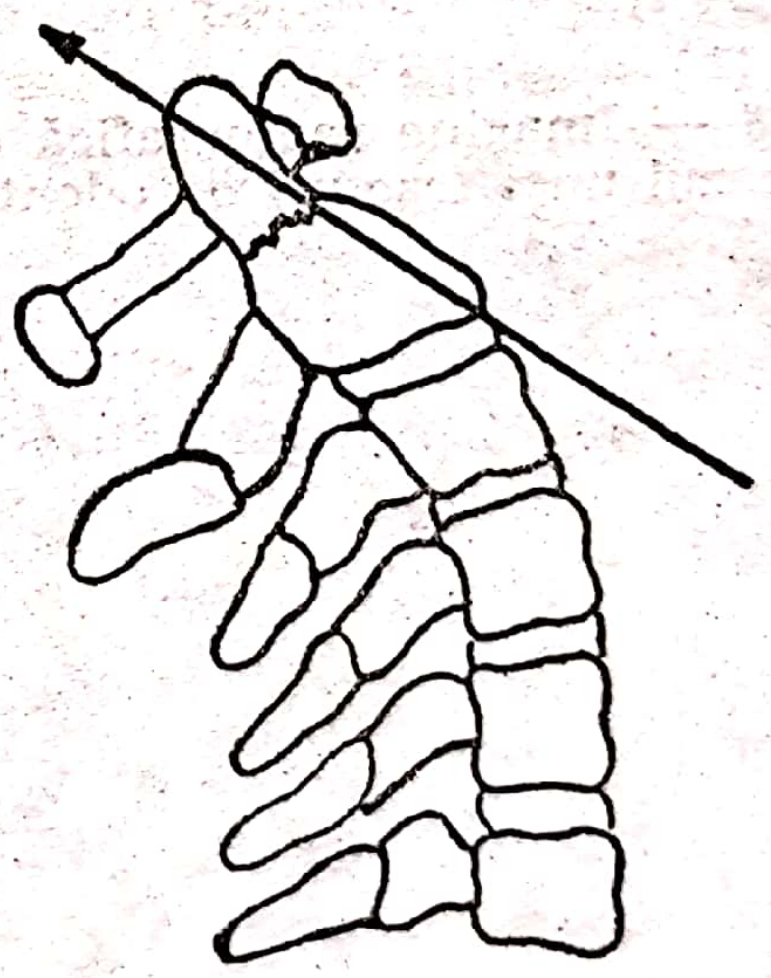
Fig. 5.7 — Schema fixării unei fracturi de odontoidă cu șurub.

Intervenția se recomandă a fi făcută în primele șase săptămâni de la fracturare, ulterior fuziunea osoasă fiind mai dificilă;

— tipul III — linia de fractură pătrunde în corpul axisului. Simpla imobilizare prin halou duce de obicei la vindecare, traseul fracturii fiind mai bine vascularizat decât în varianta precedentă. Dislocările odontoidei pot apărea și în unele malformații congenitale, artrita reumatoidă, infecții retrofaringiene (12, 13). Distanța normală între fața anterioară a odontoidei și fața posterioară a inelului atlasului este de 4,5 mm la copil și scade la adult, la 2,5 mm. Dislocările de peste 5 mm duc la tracțiuni la nivelul ligamentelor alare. Neglijarea unei astfel de dislocări duce la comprimarea măduvei de către odontoidă, uneori chiar la nivelul foramenului magnum (14). Pentru evidențierea radiologică a traseului de fractură, în afara incidențelor laterale (fig. 5.8) se recomandă și incidența A—P prin gură, în timpul expunerii bolnavul fiind pus să închidă și să deschidă gura, pentru „a șterge“ imaginile dentomandibulare. Tratamentul ideal ar consta în reducerea dislocării odontoidei și consolidarea posterioară a vertebrelor și occiputului (13). Tracțiunea de realiniere în extensia capului fiind adesea ineficientă, se recomandă ablația transversală sau prin abord antero-lateral a odontoidei (fig. 15, 16, 17). Fuziunea posterioară este obligatorie în aceste intervenții, ea făcându-se prin diverse metode: filodeze (fig. 5.9), plăci, clampuri Halifax, console osoase completate cu introducerea de pilitură osoasă între apofizele articulare C_1—C_2 denudate de cartilaj. Vertebra C_3 este adeseori inclusă și ea în montajul respectiv de consolidare.

Fig. 5.8 — Imagine radiografică de profil în cazul unei fracturi de odontoidă.

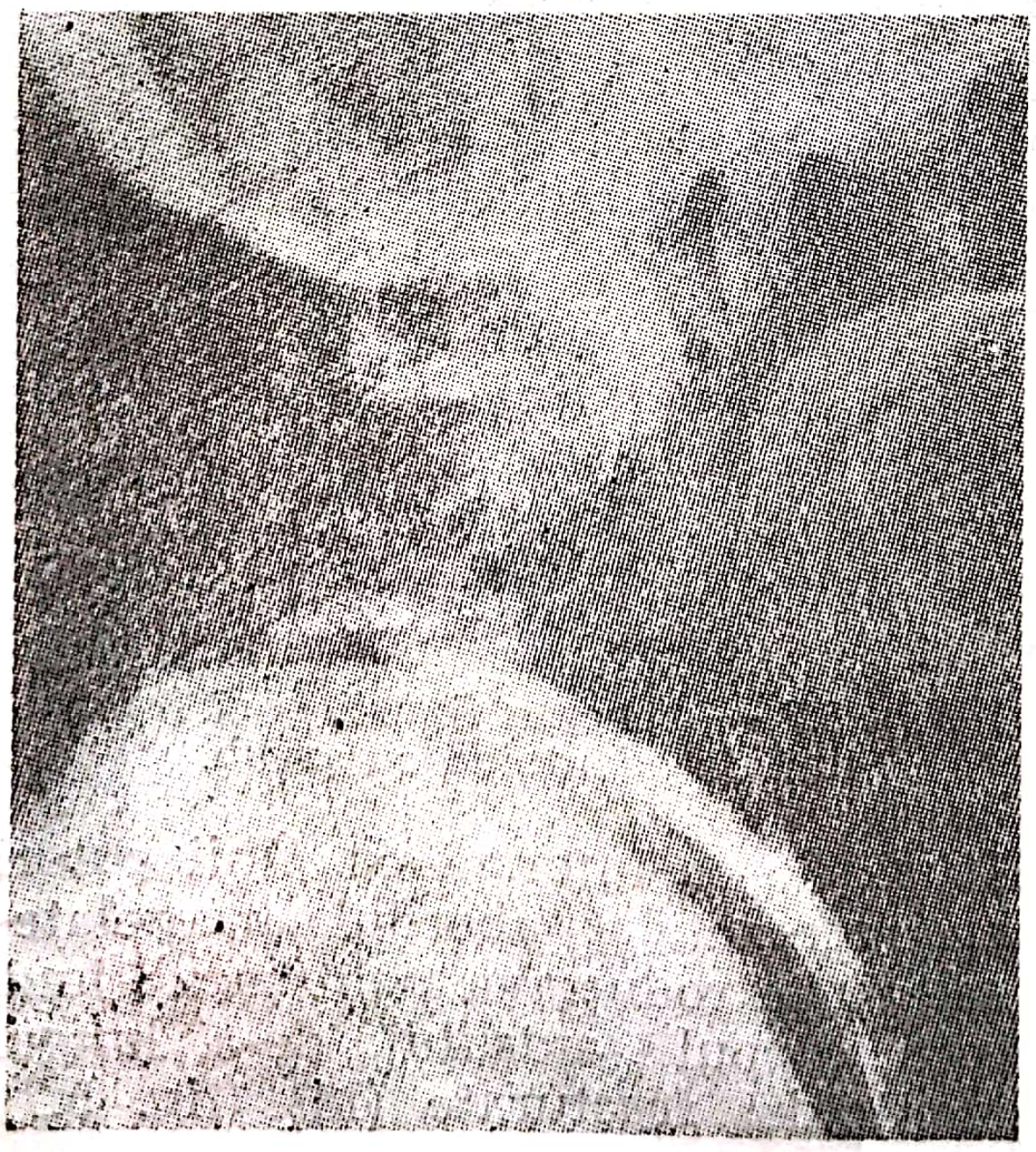

Fractura spânzuraților se produce prin explodarea vertebrei C_2 la nivelul pediculilor (fig. 5.10), eventual cu alunecarea anterioară a corpului C_2 pe C_3 (18). Mecanismul este de obicei acela de hiperextensie, care desparte corpul C_2 de pediculii

Fig. 5.9 — Filodeză C_1—C_2 într-un caz de fractură de odontoidă.

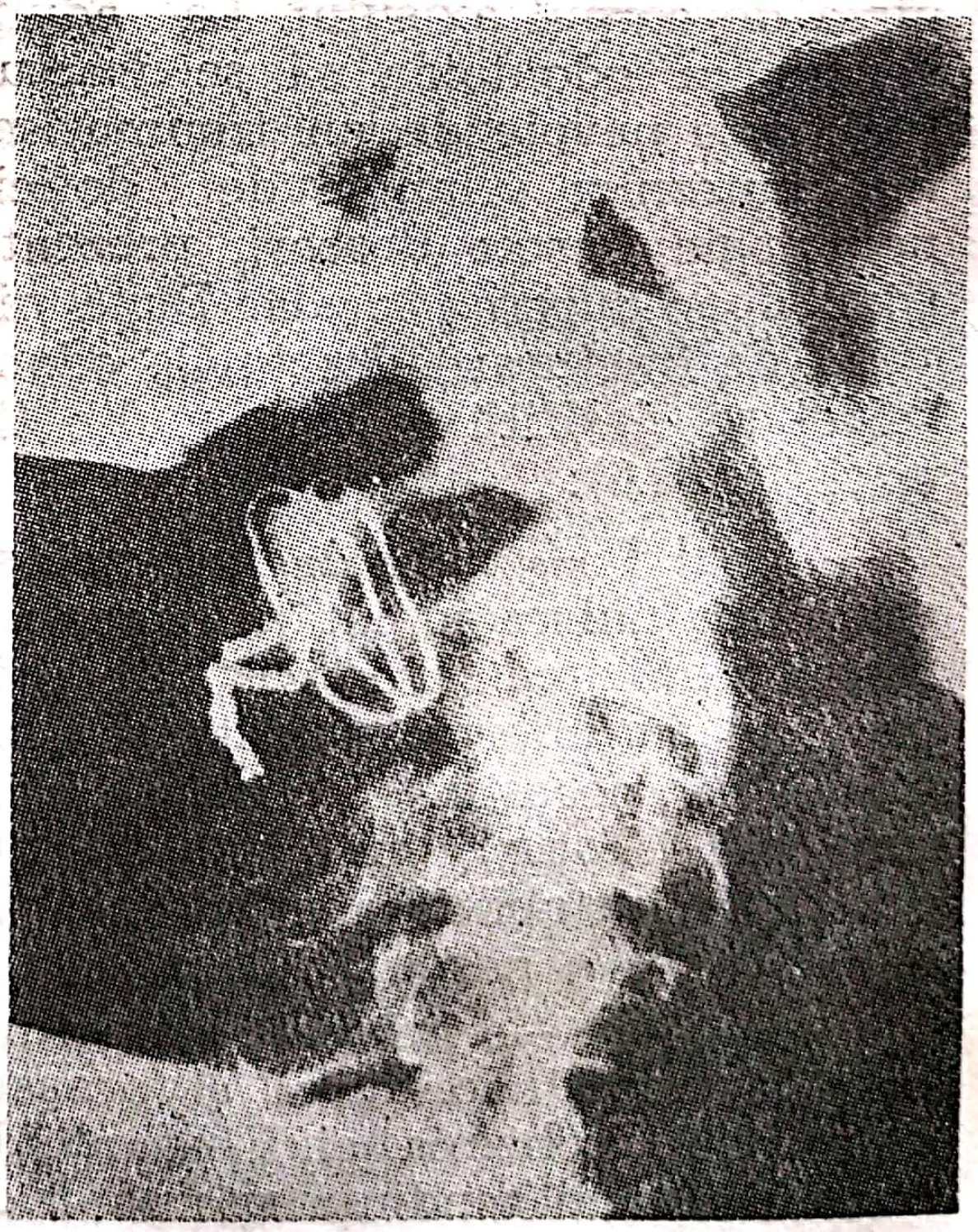

respectivi. Prin „deschiderea" arcului vertebral, măduva poate scăpa de compresiune. Levine și Edwards (19) clasifică aceste fracturi, în funcție de stabilitate, în trei tipuri:

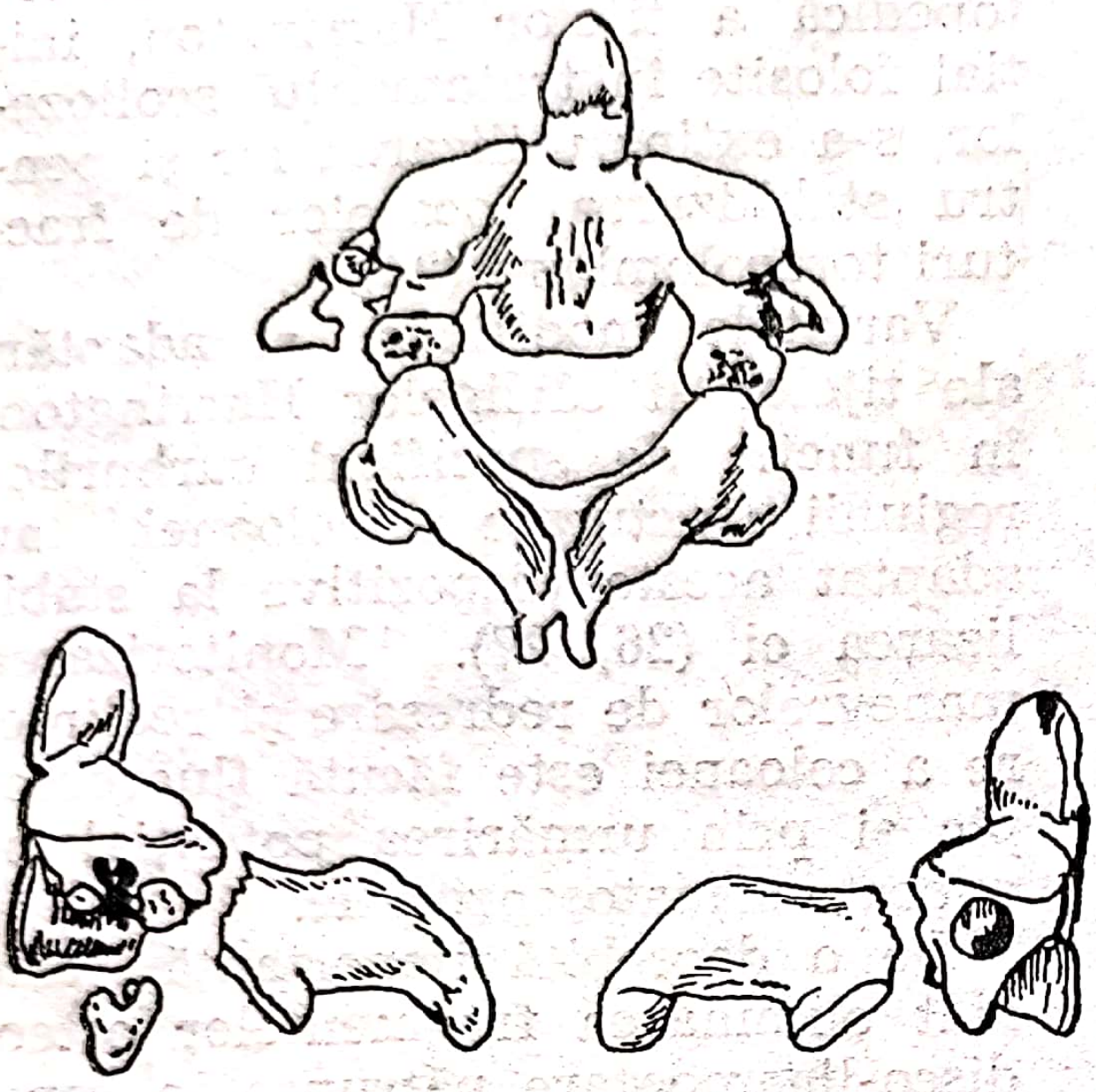

Fig. 5.10 — Schema fracturii spânzuraților.

— tipul I, stabil, prezintă o deplasare minimă sau o angulare a fragmentelor. Nu necesită decât un „Collar" cervical;

— tipul II prezintă o angulare și o luxare mai importante. Se produce prin flexie-extensie și compresiune axială. Se recomandă halou;

— tipul II A are doar angulare marcată, fără luxație. Se produce prin flexie-distragere. Se reduce prin extensie blândă și halou;

— tipul III prezintă dislocarea bilaterală a fațetelor articulare C_2—C_3, rezultând din flexie-compresiune axială. Fiind foarte instabile necesită intervenția de consolidare.

Fracturile cervicale inferioare (C_3—C_7) se localizează de preferință la nivelurile C_5—C_7. Se produc prin flexie, compresiune, explodare, care determină adeseori fracturi-luxații, având drept consecință compresiuni medulare importante și, ca atare, deficite neurologice marcate. Frecvent astfel de leziuni medulare importante se produc chiar fără leziuni osoase prea mari, deseori acestea din urmă putând chiar să lipsească. Situația se întâlnește îndeosebi în cazul unor canale vertebrale înguse asupra cărora acționează un mecanism de hiperextensie. Leziunea medulară este accentuată centromedular, deficitul predominând în regiunea distală a membrelor superioare. Adeseori chiar investigarea RMN nu decelează leziuni contuzive în aceste cazuri (20).

Leziunile produse prin hiperflexie se caracterizează de obicei prin depărtarea apofizelor spinoase pe imaginea de profil, îndeosebi în poziția flectată a capului. În aceste cazuri există pericolul luxațiilor ulterioare.

Leziunile produse prin compresiune verticală sunt de obicei stabile, dar poate fi prezentă adeseori compresiunea medulară prin fragmente osoase sau discale migrate în canal. De aceea se impune intervenția decompresivă prin abord anterior. Consolidarea se face cu grefon iliac sau peronier peste care se fixează plăcuțe de fuziune (21, 22).

Deficitele neurologice sunt obișnuite în fracturile prin explodare. Tracțiunea singură nu este suficientă, așa încât devine necesară consolidarea cu grefon osos.

Fracturile-luxații cervicale sunt de obicei rezultatul hiperflexiilor sau hiperextensiilor cu sau fără rotație, ele fiind localizate cel mai adesea la nivelul C_5—C_6 sau C_6—C_7 și prezentând în mod obișnuit deficite neurologice variate. Fațetele articulare încălecându-se, adeseori necesită tracțiune, ce se cere atent monitorizată (23, 24). Dacă nu se reușește reducerea nici cu greutăți de 20—30 kg, trebuie aplicată reducerea sângerândă prin abord posterior; stabilizarea se face prin filodeză sau cu clampuri Halifax.

Consolidarea se poate completa și cu pilitură de os dispusă între suprafețele osoase adiacente, denudate. Dacă pe cale posterioară nu se poate asigura o stabilitate perfectă, se poate aborda și anterior pentru montajul plăcuțelor de osteosinteză sau consolidare cu metilacrilat intersomatic. De o deosebită importanță se dovedește a fi evidențierea și îndepărtarea fragmentelor discale, care herniază adeseori în canal cu ocazia traumatismului, contribuind hotărâtor la producerea deficitelor neurologice.

Sindromul centromedular posttraumatic

Așa cum am mai menționat, acest sindrom se produce în cele mai multe cazuri prin hiperextensia unei coloane cervicale cu canal îngust, cel mai frecvent prin procese spondilotice. Tratamentul este la început conservator, de obicei cu rezultate favorabile pentru destul de mult timp. Laminectomia întinsă, decompresivă, poate ajuta și ea, mărind diametrul A—P al canalului.

Avulsia rădăcinilor plexului brahial se poate produce fie prin tragerea în jos brutală a umărului, fie prin hiperabducția brațului. Deficitul neurologic este determinat de rădăcinile care sunt smulse. Lezarea rădăcinilor superioare anulează posibilitatea abducției brațului, în timp ce lezarea rădăcinilor inferioare compromite mișcările mâinii. Sunt interesați de asemenea și mușchii paravertebrali și se constată și instalarea sindromului Cl. Bernard-Horner.

Avulsia se pune în evidență cel mai bine cu ajutorul mielografiei, substanța iodată părăsind canalul spinal la nivelul rădăcinilor smulse.

Tratamentul leziunilor toracolombare

După introducerea în practica ortopedică a tijelor Harrington, inițial folosite în tratamentul scoliozelor, s-a extins utilizarea lor și pentru stabilizarea focarelor de fracturi toracolombare (25).

Variatele modificări și adaptări ale tijelor și cârligelor Harrington, în funcție de specificul curburilor regiunii fracturate a coloanei, au adaptat aceste dispozitive la stabilizarea ei (26, 27). Monitorizarea manevrelor de redresare și realiniere a coloanei este făcută fluoroscopic și prin urmărirea potențialelor evocate somatosenzoriale.

De o deosebită importanță este atât eliminarea fragmentelor osteo-disco-ligamentare pătrunse în canal și care pot comprima în continuare măduva, precum și evitarea distrugerii operatorii în exces a structurilor de stabilitate vertebrală.

În ultimul timp câștigă tot mai mult teren stabilizarea focarelor cu ajutorul plăcilor fixate prin șuruburile transpediculare care, redresând și fixând coloana realiniată, favorizează consolidarea prin calus ulterior corect. În prezent se folosesc diverse astfel de sisteme de plăci și șuruburi (Caspar, Roy-Camille etc.).

Indicațiile operatorii în cazul leziunilor toracolombare depind de nivelul (toracic superior, toracic inferior, toracolombar sau lombar) și de caracterul lor stabil-instabil, cu dezaxare sau fără, cu elemente compresive în canal etc.). În general, fracturile din jumătatea superioară a coloanei toracice, care se prezintă de obicei cu severe deficite neurologice și adesea cu importante tulburări vegetative, nu beneficiază de intervenție operatorie. Ele sunt cel mai adesea stabile și caracterizate prin leziuni medulare importante.

Măsurile conservatoare (redresarea funcțiilor vitale, tratamentul antiedematos aplicat precoce și intens, corticoterapia în doze mari, prevenirea leziunilor trofice și a infecțiilor urinare și respiratorii), urmate de măsuri recuperatorii sunt de obicei singurele mai eficiente. Prognosticul rămâne însă foarte rezervat.

În schimb, leziunile din jumătatea inferioară a coloanei toracice pun probleme terapeutice foarte diferite, în funcție de particularitățile anatomice ale leziunii, de gradul de stabilitate a focarului lezional și de starea clinică prezentă.

În fracturile fără dislocări importante, stabile, dar urmate de deficite neurologice masive, se recomandă tratamentul conservator și ulterior recuperare intensă, având în vedere faptul că funcția marilor dorsali rămânând integră, va permite mersul în cârje.

În fracturile instabile, îndeosebi dacă se însoțesc și de dislocări importante și mai ales dacă deficitul neurologic nu este complet, intervenția chirurgicală de eliberare a măduvei de eventualii factori compresivi, de realiniere a coloanei și de stabilizare a ei, urmate cât mai precoce de recuperare adecvată, rămâne cea mai judicioasă atitudine. În fracturile toracolombare, din păcate cele mai frecvente, se impune explorarea chirurgicală pentru eliberarea conului medular de eventualele compresiuni și, obligatoriu, stabilizarea coloanei. În aceste cazuri, măsurile recuperatorii ulterioare trebuie instituite cât mai devreme și aplicate un timp destul de lung, având în vedere importantele deficite neurologice existente.

Fracturile lombare (fig. 5.11 a și b) de asemenea trebuie întotdeauna explorate și consolidate dat fiind prognosticul favorabil în ceea ce privește recuperarea motorie și sfincteriană a multora dintre aceste cazuri. Explicația constă în rezistența mai mare față de traumatism pe care o au rădăcinile cozii de cal în comparație cu măduva.

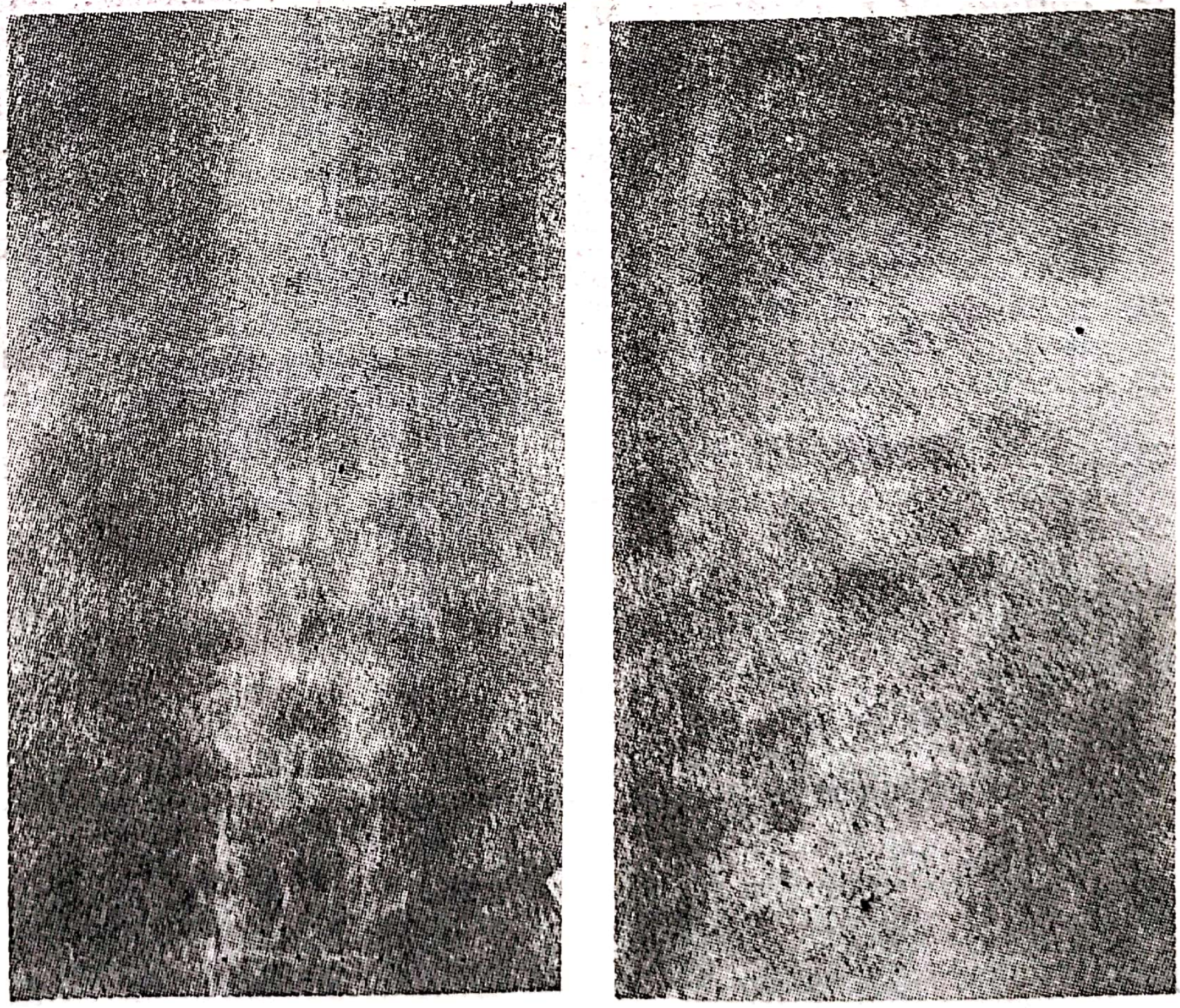

Fig. 5.11 — Imagini radiologice fără substanță de contrast în cazul unei fracturi cu tasare la nivelul L_2: *a* — imagine A—P; *b* — imagine de profil care arată o dislocare minimă.

Bibliografie

1. *HOLDSWORTH F.:* Fractures, dislocation and fractures-dislocations of the spine (review article). *J. Bone Joint Surg.*, 1970; 52 A: 1 534—1 551.
2. *KELLY R. P., WHITESIDES T. E. Jr.:* Treatment of lumbodorsal fracture-dislocations, *Ann. Surg.*, 1968; 167: 705—717.
3. *DENIS F.:* The three-column spine and its significance in the classification of acute thoraco-lombar injuries, *Spine*, 1986; 8: 817—831.
4. *Mc. AFEE P. C., YAUN H. A., FREDERICKSON B. E., LUBICKY J. P.:* The value of computed tomography in thoracolumbar fractures. An analysis of one hundred consecutive cases and a new calssification, *J. Bone Joint Surg.*, 1983; 65 A: 461—472.
5. *BRACKEN M. B., SHEPARD M. J., COLLINS W. F.:* A randomized controlled trial of methylprednisolone or naloxone in the treatment of acute spinal cord injury, *N. Engl. J. Med.*, 1990; 322: 1 405—1 411.
6. *KOCH R. A., NICKEL V. L.:* The halo vest, *Spine*, 1978; 3: 103—107.
7. *CHAN R. C., SCHWEIGEL J. F., THOMPSON G. H.:* Halo-thoracic brace immobilization in 188 patients with acute cervical spine injuries, *J. Neurosurg.*, 1983; 58: 508—515.
8. *PANOZA G.:* Traumatismele vertebro-medulare. În: *BELIȘ V.:* ,,Tratat de Medicină legală" (sub red. Beliș V.) vol. I, Edit. Medicală, București, 1955, 501—594.
9. *JEFFERSON G.:* Fracture of the atlas vertebra, *Brit. J. Surg.*, 1920; 7: 402—422.
10. *SCOTT E. W., HAID R. W. Jr., PEACE D.:* Type I fracture of odontoid process. Implication for atlanto-occipital instability, *J. Neurosurg.*, 1990; 72: 488—492.
11. *BORNE G. M., BEDOU G. L., PINAUDEAU M.:* Odontoid process fracture osteosynthesis with a direct screw fixation technique in nine consecutive cases, *J. Neurosurg.*, 1988; 68: 223—226.
12. *De COSTER T. A., COLE H. C.:* Atlanto-axial dislocation in association with rheumatic fever, *Spine*, 1990; 15: 591—595.
13. *GREENBERG A. D.:* Atlanto-axial dislocations, *Brain*, 1968; 91: 655—685.
14. *TOOLANEN G., LARSSON S. E., FAGERLUND M.:* Medullary compression in rheumatoid atlanto-axial subluxation evaluated by computerized tomography, *Spine*, 1986; 11: 191—194.
15. *O'LAOIRE S. A., THOMAS D. G. T.:* Transoral approach to the cervical spine. Report of four cases, *J. Neurol. Neurosurg. Psychiat.*, 1982; 45: 60—63.
16. *SURKOFF M. H., KADIN M. M., MORAN T.:* Transoral decompression for myelopathy caused by rheumatoid arthritis of cervical spine, *J. Neurosurg.*, 1972; 37: 493—497.
17. *APUZZO M. L. J., WEISS M. H., HEIDEN J. S.:* Transoral exposure of atlanto-axial region, *Neurosurg.*, 1978; 3: 201—207.
18. *SCHNEIDER R. C., LIVINGSTON K. E., CAVE A. J. E., HAMILTON G.:* "Hangman's fracture" of the cervical spine, *J. Neurosurg.*, 1965; 22: 141—154.
19. *LEVINE A. M., EDWARDS C. C.:* The management of traumatic spondylolisthesis of the axis, *J. Bone Joint Surg.*, 1985; 67 A: 217—225.
20. *MIRVIS S. E., GEISLER F. H., JELINEK J. J.:* Acute cervical spine trauma. Evaluation with 1,5 T-RMN, *Radiol.*, 1988; 166: 807—816.
21. *BREMER A. M., NGUYAN T. O.:* Internal metal plate fixation combined with anterior interbody fusion in cases of cervical spine injury, *Neurosurg.*, 1983; 12: 649—653.
22. *GOFFIN J., PLETS C., Van den BERGH R.:* Anterior cervical fusion and osteosynthetic stabilization according to Caspar, *Neurosurg.*, 1989; 25: 865—871.
23. *MAIMAN D. J., BAROLAT G., LARSON S. J.:* Management of bilateral locked facets of the cervical spine, *Neurosurg.*, 1986; 18: 542—547.
24. *FRIED J. C.:* Cervical spinal cord injury during skeletal traction, *J. Amer. Med. Ass.*, 1974; 229: 181—183.
25. *HARRINGTON P. R.:* The history and development of Harrington instrumentation, *Clin. Orth. Rel. Res.*, 1988; 227: 3—5.
26. *LUQUE E. R.:* The anatomic basis and development of segmental spinal instrumentation, *Spine*, 1982; 7: 256—259.
27. *MORELAND D. B., EGNATCHIK J. G., BENNETT G. J.:* Cotrel—Debousset instrumentation for the treatment of thoracolumbar fractures, *Neurosurg.*, 1990; 27: 69—73.

CAPITOLUL 6

Leziunile traumatice ale nervilor

Nervii periferici sunt alcătuiți din fibre motorii, senzitive și autonome. Celulele din care provin fibrele motorii se găsesc în coarnele anterioare ale măduvei. Fibrele senzitive merg în celulele situate în ganglionii spinali atașați fiecărei rădăcini posterioare, imediat după ieșirea acesteia din canalul spinal. Celulele care dau naștere fibrelor simpatice (autonome) se găsesc în coloana intermediolaterală medulară, ce se întinde între T_1 și L_2. Fibrele nervoase sunt alcătuite dintr-un axon sau dendrită centrală, înconjurată de celule Schwann. Cca 1/5 dintre fibrele nervoase sunt înconjurate de mielină, produsă de celulele Schwann și dispusă ca o teacă spiroidă ce înconjură fibra centrală. Locul de contact între cele două celule Schwann este cunoscut sub numele de noduri Ranvier (fig. 6.1). Rolul acestor noduri, la nivelul cărora mielina este astfel întreruptă, ar fi acela de mecanism de transmitere mai rapidă a excitației care sare de la un nod la următorul, în loc să se transmită „continuu“ la nivelul fibrei nervoase propriu-zise, așa cum se întâmplă în fibrele nemielinice.

Fibra nervoasă, inclusiv teaca mielinică, este înconjurată de o membrană conjunctivă fină — *endoneurium*. Grupuri de fibre sunt unite în fascicule, printr-o altă membrană conjunctivă — *perineurium*. Nervul în totalitatea sa este învelit într-o altă teacă de natură conjunctivă — *epineurium*, care la nervii mai groși pătrunde și interfascicular (fig. 6.2).

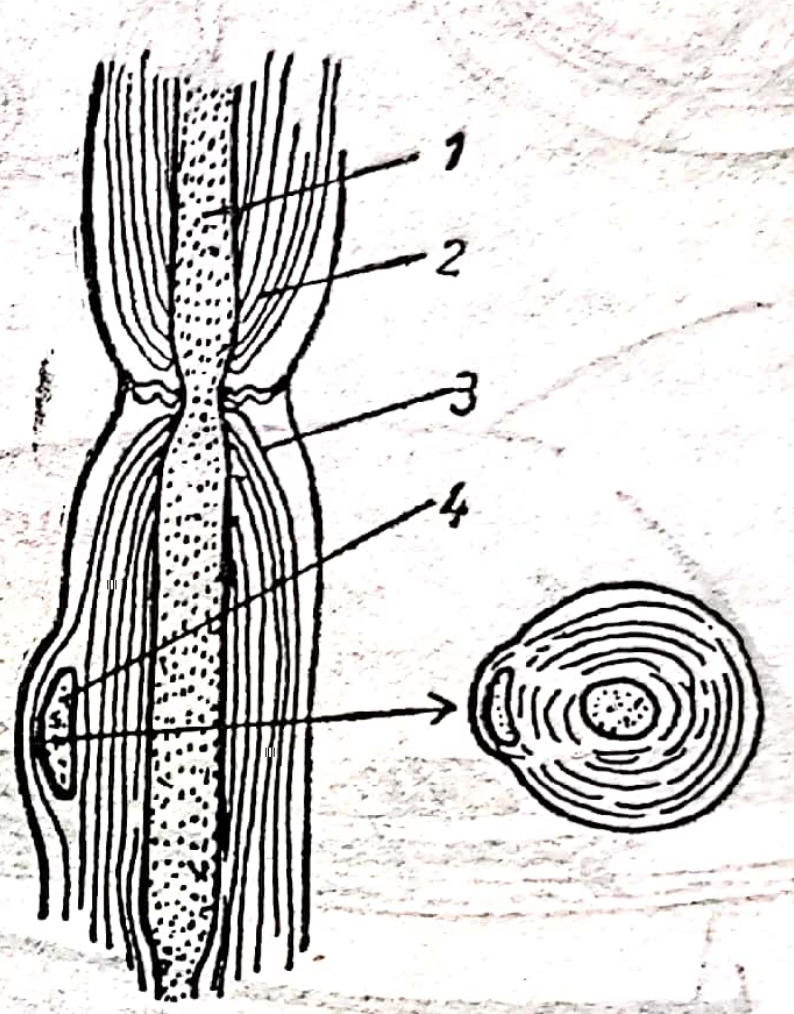

Fig. 6.1 — Schema unui axon mielinizat: *1* — axonul; *2* — teaca de mielină; *3* — membrana celulei Schwann cu *4* — nucleul său.

Vascularizația nervului este asigurată de ramuri vasculare segmentare ce provin de obicei din vasele-satelite nervului. La nivelul endoneuriumului ajung numai vase capilare (fig. 6.3).

Substanțele nutritive ca și substanțele transmițătoare ajung prin exoplasmă de la celulă la periferia nervului (1). Viteza de transmitere a substanțelor nutritive este mult mai lentă (1—6 mm/zi) față de aceea a substanțelor transmițătoare (4—10 mm/zi) (2). Lezarea unei fibre în apropiere de sediul celulei duce, prin degenerare retrogradă, la moartea celulei. În general, efectele trofice la nivelul nervului depind de transportul axonal, dar și de cantitatea de factori trofici eliberați la locul de întrerupere a nervului și, bineînțeles, de distanța dintre cele două capete rezultate din întreruperea nervului (3). Reacția celulară după leziunea nervoasă survine foarte rapid (câteva ore). Celula crește, corpii Nissl se dezintegrează, iar nucleul migrează la periferia celulei. Are loc o creștere a RNA și a elementelor necesare refacerii axonale. Producerea de substanțe neurotransmițătoare scade. Crește sinteza de lipide necesare refacerii tecii Schwann. Capătul distal al nervului secționat prezintă degenerescență walleriană. Dintr-un axon secționat apar mai mulți muguri regenerativi, inițial nemielinizați, pe care se dezvoltă conuri de creștere care se îndreaptă către un suport de fibronectină și laminină, ambele componente ale lamei bazale a celulelor Schwann (4). Dacă mugurii nu reușesc să contacteze un asemenea substrat de regenerare, se retractă și încearcă să se îndrepte spre o altă zonă unde să-l găsească. Astfel numărul axionilor care ajung să traverseze zona de reparație crește foarte mult. Cu timpul mugurii proveniți din fibre mielinice se mielinizează și numărul axonilor descrește, rămânând numai aceia care găsesc un tub Schwann distal în care pătrund. Dacă axonii nu găsesc astfel de tuburi receptoare, ei proliferează anarhic în zona epiperineurală, formând un nevrom. După o astfel de diviziune axonală și degenerarea walleriană a segmentului distal, celulele Schwann pro-

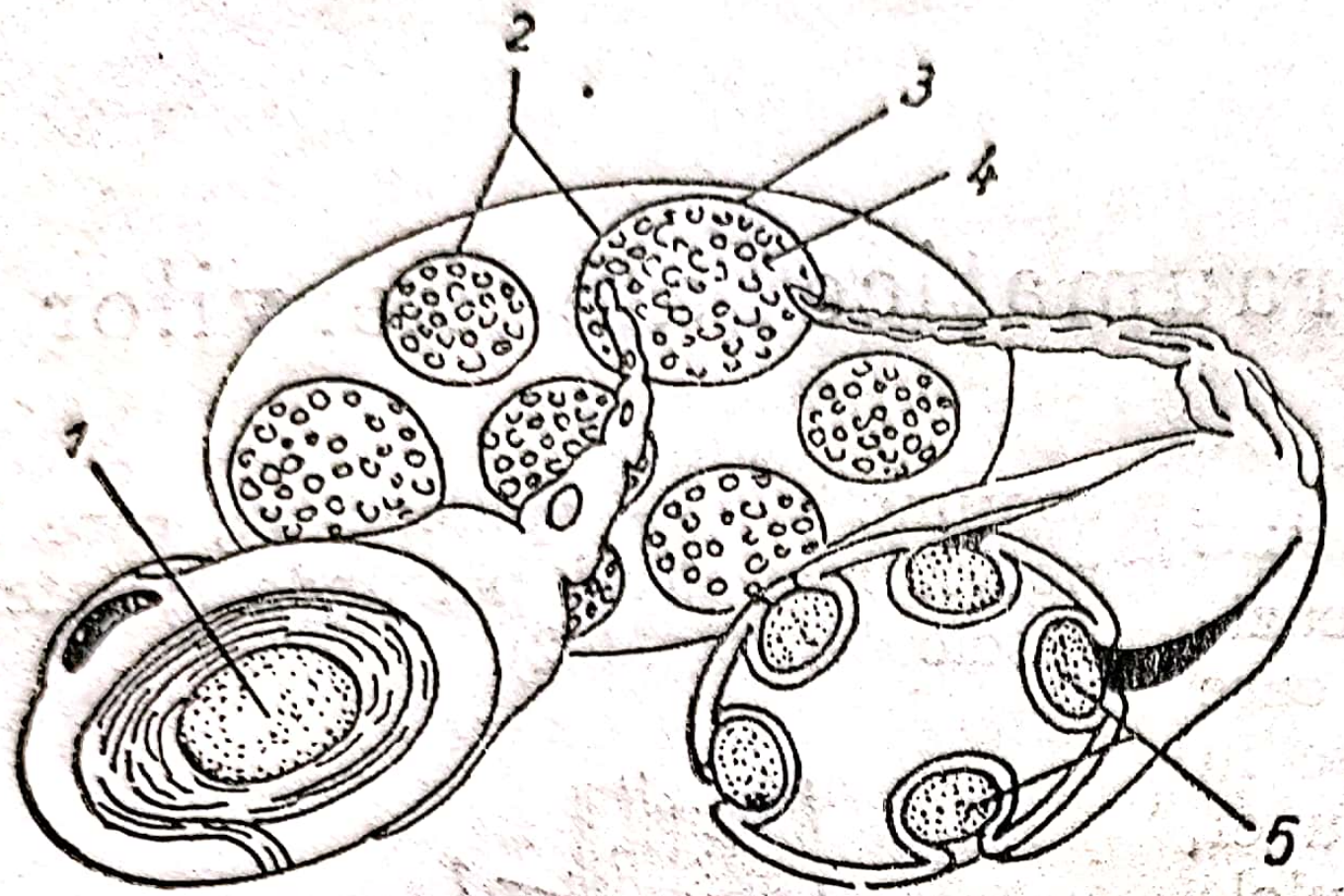

Fig. 6.2 — Secțiune printr-un nerv periferic: *1* — axon mielinizat; *2* — fascicule de fibre; *3* — perineurium; *4* — endoneurium; *5* — axoni nemielinizați.

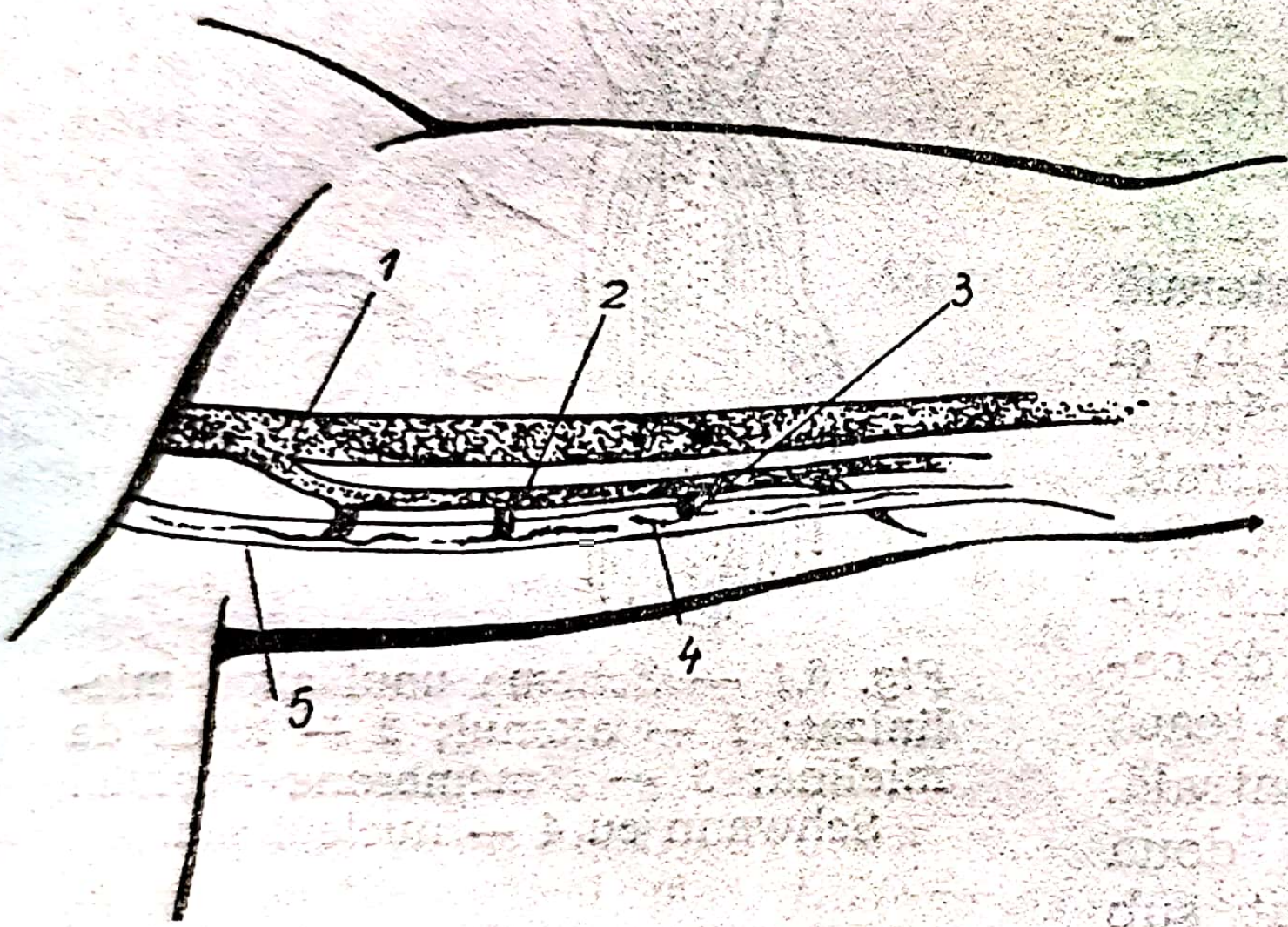

Fig. 6.3 — Vascularizația unui nerv periferic: *1* — arteră; *2* — ram arterial; *3* — ram arterial segmentar; *4* — vasele proprii ale nervului; *5* — nerv.

lifereazǎ și fagocitează resturile de mielină degenerată. Tuburile endoneurale rămase goale se transformă în așa-numitele benzi Bugner, adevărate grămezi de celule Schwann degenerate. Pătrunderea mugurilor axonali în tubi inadecvați funcțional duce la unități morfofuncționale fals direcționate. Fibrele musculare rămase dezinervate se atrofiază. Totuși plăcuțele terminale motorii nu se alterează chiar și după mai mult de un an de la dezinervare, deși distribuția receptorilor de acetilcolină se modifică mult (5). Reinervarea determină reformarea vechilor joncțiuni neuromusculare dar noii axoni trimit și ei noi terminații la fibrele musculare învecinate.

Fibrele senzitive au un potențial regenerator mult mai mare decât fibrele motorii. Regenerarea zonelor dezinervate senzitiv determină revenirea sensibilității de la centrul zonei anesteziate spre periferia ei. Dacă însă regenerarea fibrelor senzitive nu s-a produs, revenirea sensibilității se face de la periferie spre centru. Degetele transplantate își pot relua inervarea senzitivă, această revenire depinzând de calitatea nervului transplantat, a nervului receptor și de cantitatea de receptori senzitivi.

Leziunile produse în structura nervoasă prin acțiunea unor factori traumatici realizează diverse stadii de alterare a axonilor și tecilor de mielină. Seddon (6) clasifică leziunile în trei tipuri: *neurapraxia* (întreruperea funcțională a transmiterii influxului nervos, de obicei perfect remisivă), *axonotmezis* (întreruperea anatomică intratecală a structurilor axonale și mielinice, ceea ce necesită un timp mult mai lung de refacere nervoasă) și *neurotmezis* (întreruperea completă a structurilor nervoase, ceea ce impune refacerea chirurgicală a continuității nervului după îndepărtarea țesuturilor distruse din focarul lezional).

Clasificarea leziunilor traumatice ale nervilor periferici

Sunderland (7) clasifică traumatismele după gradul lor de gravitate în șase categorii:

— gradul I — în care se întrerupe conducerea nervoasă fără a exista o întrerupere anatomică. Este echivalentul neurapraxiei (Seddon), fiind complet reversibilă atât în sens distal cât și proximal, în 6—8 săptămâni;

— gradul II — în care axonul este secționat sau rupt fără a fi interesată și teaca lui. Corespunde axonotmezisului (Seddon), reinervarea făcându-se în sens centrifug. Regenerarea fibrelor este urmată de apariția semnului Tinel, deși apariția lui nu impune în mod obligatoriu reinstalarea sensibilității;

— gradul III — reprezintă o leziune mai severă, cu formarea de fibroză interfasciculară, care poate împiedica regenerarea nervoasă. Pot surveni și întreruperi în continuitatea tuburilor endoneurali, ceea ce poate conduce la regenerarea viciată cu recuperarea funcțională incompletă. Este totuși corespunzător axonotmezisului (6);

— gradul IV — reprezintă o distrucție și mai importantă a structurii nervoase, fibrele astfel întrerupte fiind cuprinse în epineuriumul totuși intact. Regenerarea axonoschwanniană anarhică duce la formarea de nevrom. Intervenția corectoare cu rezecția focarului dezorganizat este obligatorie, neputând fi vorba de o regenerare nervoasă corectă;

— gradul V — implică lipsa de continuitate a nervului (neurotmezis) cu depărtarea capetelor nervoase. Rezultatul este reprezentat de formarea unei cicatrice care împiedică orice posibilitate de regenerare spontană;

— gradul VI — reprezintă un amestec al mai multora dintre gradele precedente. Leziunile diverselor fascicule sunt foarte variate, ele coexistând.

Mecanismele de producere a traumatismelor nervilor sunt diferite: secționare, strivire, elongare, comprimare prelungită. Acestea pot interveni în diverse situații ce conduc la instalarea unor leziuni deschise sau închise.

Leziunile deschise apar de obicei fie ca urmare a secționării sau înțepării părților moi ale membrelor sau prin pătrunderea unor proiectile ce pot intercepta direct nervii, fie a așa-numitelor „leziuni prin viteză mare“, consecință a vibrațiilor puternice produse de trecerea unor asemenea proiectile prin vecinătatea nervilor.

Leziunile închise sunt rezultatul acțiunii mecanismelor de strivire acută, compresiune prelungită sau elongare și pot realiza oricare din tipurile lezionale amintite dar mai rar neurotmezisul, adeseori nervul părând a-și păstra continuitatea, deși în interiorul său structurile axonomielinice sunt de obicei profund remaniate. În cazul elongărilor, continuitatea nervului este compromisă, îndeosebi în smulgerile radiculare (de exemplu, elongațiile plexului brahial).

Regenerarea nervoasă

Regenerarea nervoasă are o viteză diferită în funcție de mai mulți factori. În primul rând depinde de distanța dintre celula nervoasă și locul leziunii, fiind cu atât mai rapidă cu cât leziunea este mai aproape de celula originară a fibrei nervoase. De asemenea are o viteză diferită în funcție de traseul refacerii nervoase, trecerea axonului de locul suturii durând câteva zile—săptămâni, după care axonul pătruns în teaca distală crește mai rapid (1—1,5 mm/zi), depinzând în același timp și de nervul cu care avem de-a face.

Regenerarea nervoasă poate fi împiedicată nu numai de cicatricea consecutivă unui neurotmezis dar și de un axonotmezis sever (de exemplu în cazul leziunilor prin proiectile cu viteze mari).

Momentul optim al intervenției depinde de caracterul leziunii. În cazul secțiunilor proaspete se recomandă sutura în primele 48 ore. După acest interval, precum și în plăgile cu striviri importante se recomandă o așteptare de 3—4 săptămâni, pentru reducerea edemului și remanierea focarului de atriție. În general trebuie ținut seama ca regenerarea nervului până la capătul său distal să se poată efectua înainte de degenerarea plăcuțelor terminale motorii, ținând cont de viteza de regenerare de cca 2,5—3 cm/lună. De aceea intervențiile pentru leziuni sciatice trebuie făcute mult mai devreme decât cele pentru nervii membrului superior, al căror potențial de regenerare acoperă mult mai repede distanța ce trebuie refăcută. În general după un an, regenerarea este iluzorie.

Tipuri particulare de leziuni ale nervilor periferici

Printre cele mai frecvente și mai tipice suferințe traumatice ale nervilor periferici se pot individualiza:

Sindromul de tunel carpian

Sindromul de tunel carpian este produs de compresiunea prelungită și continuă a nervului median de către retinaculul flexorilor mâinii pe fondul reprezentat de oasele carpiene. În general sindromul este favorizat de sarcină, amiloidoză, diabet, tireopatii și artrită. Simptomatologia este reprezentată prin dureri la nivelul articulației pumnului, iradiate în police și indice. Durerile au maximum nocturn și pot fi destul de intense. Grupul tenar poate fi atrofiat. Se notează hipoestezie la nivelul primelor trei degete și pe fața laterală a inelarului. Semnul Tinel la nivelul articulației pumnului este prezent doar în 50% din cazuri, neavând o valoare diagnostică certă. Viteza de conducere este diminuată inițial, iar ulterior EMG arată prelungirea latențelor distale și o asimetrie netă la cele două mâini, cu condiția ca leziunea să nu fie bilaterală, ceea ce nu constituie o excepție. Poziția de flexie a mâinii poate diminua durerea în fazele de început. Dacă durerea devine continuă și apar semnele EMG, se impune secționarea chirurgicală a retinaculului flexorilor, cu grijă pentru a nu se intercepta nervul scurtului flexor al policelui, ce se desprinde din nervul median în spatele retinaculului.

Strivirea nervului ulnar la cot

Strivirea nervului ulnar la cot survine adesea la distanță de câțiva ani după un traumatism mai sever al articulației cotului; cel mai adesea este rezultatul unor comprimări de mai mică intensitate, dar repetate ale nervului, cel mai frecvent favorizate de anumite poziții profesionale, cu fața internă a cotului presată de un plan dur. Bolnavul prezintă dureri și parestezii pe fața ulnară a mâinii. Semnul Tinel este pozitiv la nivelul epitrohleei, pe care se inseră fascia ce unește olecranul de epitrohlee și acoperă nervul în canalul ulnar. Înregistrarea EMG a vitezei de conducere prin nervul ulnar deasupra și sub canalul epitrohleoolecranian arată scăderea ei marcată.

Leziunile nervului radial

Leziunile nervului radial se produc de obicei la nivelul șanțului de torsiune humeral prin lezarea nervului, cu ocazia unei fracturi humerale la acest nivel, dar cel mai adesea prin prinderea nervului în calus sau prin lezarea sa iatrogenă, în cursul intervenției de consolidare a fracturii, prin osteosinteză cu plăci. Ca simptomatologie se constată afectarea în bloc a maselor musculare extensoare de la nivelul antebrațului, atrofierea acestora și hiperestezia în teritoriul inervat de nervul radial. Leziunea de obicei este de neurapraxie sau axonotmezis și demonstrează o mare capacitate de vindecare dacă este operată la timp (în maximum 3—4 luni de la afectarea nervului).

Lezarea nervului peronier

Lezarea nervului peronier se produce de obicei la nivelul gâtului peroneului, prin compresiune prelungită, înjunghiere etc. Simptomatologia constă din durere pe fața laterală a piciorului și, mai rar, picior balant.

Leziunile plexului brahial

Leziunile plexului brahial se pot produce prin plăgi la nivelul său cu secționarea de obicei parțială a trunchiurilor lui, dar cel mai adesea prin elongarea brutală a membrului superior cu smulgerea totală sau parțială a rădăcinilor (îndeosebi în accidentele motocicliștilor). Complexitatea alcătuirii plexului (fig. 6.4 și tabelul 6.1) și diversele posibilități de interceptare a uneia sau a alteia din porțiunile și componentele sale face ca diagnosticul exact al întinderii leziunilor să fie destul de dificil de stabilit preoperator. La aceasta vine să se adauge un fac-

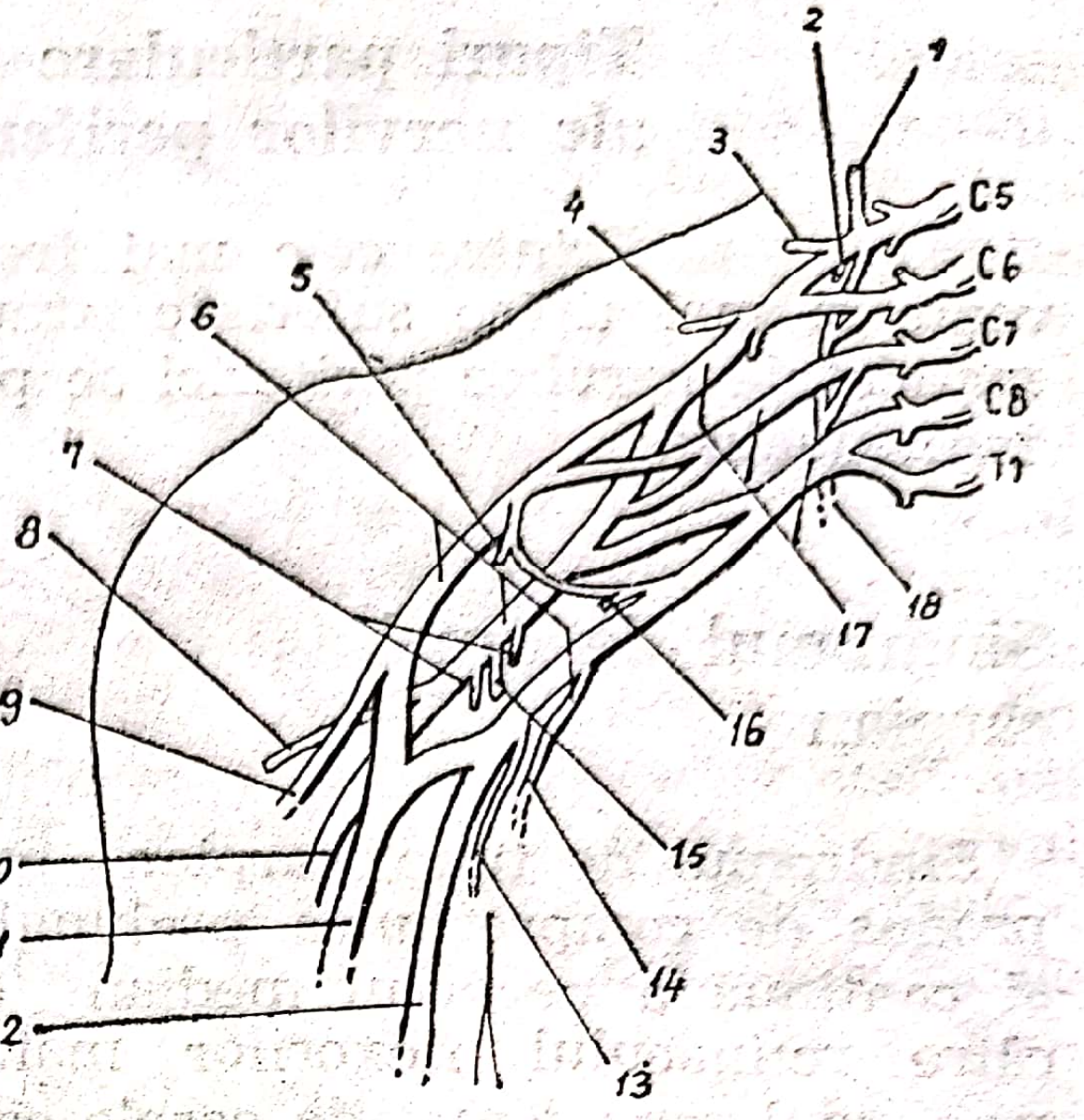

Fig. 6.4 — Structura plexului brahial: *1* — ram radicular C_4; *2* — ram pentru frenic (C_5); *3* — n. scapular posterior (C_6); *4.* — n. suprascapular (C_5—C_6); *8* — n. axilar (C_5—C_6); *9* — n. musculocutan (C_4—C_7); *10* — n. radial (C_5—T_1); *11* — n. median (C_5—T_1); *12* — n. ulnar (C_7-T_1); *13* — n. cutan antebrahial medial (C_8—T_1); *14* — n. cutan medial al brațului (T_1); *15* — n. toracodorsal (C_6—C_8); *16* — n. pectoral medial (C_8—T_1); *17* — trunchiurile superior, medial și inferior; *18* — n. lung toracic (C_5—C_7).

TABELUL 6.1

SUPORTUL NERVOS AL MUȘCHILOR MEMBRULUI SUPERIOR

Nervul	Mușchiul
Axilar	Deltoid, rotund mic
Lung toracic	Dințat anterior
Dorsal al scapulei	Ridicătorul scapulei, romboizi
Subscapular inferior	Rotund mare, subscapular
Suprascapular	Supraspinos, infraspinos
Musculocutan	Biceps brahial, coracobrahial, brahial
Radial	Triceps, extensorii lung și scurt al policelui și al indexului, brahial, brahioradial, extensorii lung și scurt radial al carpului, extensorul degetelor și ulnar al carpului, anconeu, supinator, abductor lung al policelui
Median	Pronatorii (rotund și pătrat), flexorul radial al carpului, primul și al doilea lombrical, abductor scurt al policelui, flexorul scurt al policelui (capul superficial), oponentul policelui, flexorii degetelor și flexorul lung al policelui, jumătatea laterală a flexorului profund al degetelor
Ulnar	Flexorul ulnar al carpului, jumătatea medială a flexorului profund al degetelor, al III-lea și al IV-lea lombrical, interosoșii palmar și dorsal, abductorul policelui, abductorul, flexorul și oponentul degetului mic, flexorul scurt al policelui (capătul profund)

tor de gravitate suplimentar, indus de posibilitatea lezării concomitente, în special în traumatismele deschise, şi a altor organe învecinate, cu implicaţii adesea vitale: vasele mari de la baza gâtului, apexul pulmonar etc. De aceea explorarea chirurgicală largă se impune ori de câte ori bănuim o interesare fie şi parţială a plexului. Asupra momentului optim de intervenţie există diverse preferinţe, acesta fiind adesea decis şi de situaţia leziunilor concomitente. Repararea leziunilor situate la nivelul trunchiurilor superior şi mijlociu, al cordoanelor lateral şi posterior sau al nervilor musculocutan sau axilar este urmată de rezultatele cele mai favorabile (8). Leziunile provocate de proiectile cu viteze mari necesită un timp de până la trei luni pentru aprecierea capacităţilor de recuperare. Stagnarea evoluţiei în această perioadă, testată EMG, impune o explorare chiar mai devreme.

Traumatismele închise ale plexului brahial pot afecta plexul, supraclavicular sau infraclavicular, aceasta din urmă variantă având un prognostic mai favorabil decât cea supraclaviculară. Afectarea infraclaviculară se produce de obicei prin luxaţiile anterioare ale capului humeral sau prin fracturi claviculare. Lezarea supraclaviculară se prezintă de obicei ca smulgeri radiculare, aşa cum am mai menţionat, survenite după accidente de motocicletă, cu elongarea în abducţie forţată a membrului superior. Aceste leziuni situate superior se prezintă adesea şi cu sindromul Cl. Bernard-Horner asociat (prin lezarea ganglionilor simpatici C_8—T_2). În leziunile ce determină avulsia radiculară, membrul superior este balant, inert. În aceste cazuri anastomozarea nervilor intercostali la capătul distal al nervului musculocutan poate contribui, prin reinervarea bicepsului brahial, la recăpătarea măcar parţială a flexiei cotului. Existenţa unei avulsii se poate investiga cu ajutorul mielografiei, care va evidenţia pseudomeningocele la nivelul bonturilor radiculare sau chiar ieşirea substanţei de contrast în părţile moi, paravertebral. RMN poate da de asemenea informaţii utile, evidenţiind întreruperea continuităţii radiculare şi a pseudomeningocelelor.

Procedee chirurgicale

Leziunile nervoase de tip Sunderland IV (nevroame în continuitate) trebuie explorate, pentru a aprecia extinderea leziunilor. Metoda potenţialelor evocate aplicată intraoperator poate individualiza fasciculele funcţionale de cele nefuncţionale. Exoneuroliza poate elibera nervul de un factor fibros compresiv (de exemplu, la capul peronier). De asemenea se poate elibera nervul de un alt factor conjunctiv compresiv (retinaculul flexorilor în sindromul de tunel carpian, transpoziţia ulnarului din canalul epitrohleoolecranian).

Un nerv rupt este reconstituit direct sau cu grefon nervos (de obicei recoltat din nervul sural). Şansele de reuşită ale unei suturi nervoase depind de calitatea capetelor suturate (lipsa de ţesut conjunctiv cicatriceal), calitatea afrontării, lipsa tensiunii la sutură. Pentru eliminarea tensiunii se recomandă poziţionarea în flexie a segmentelor membrului, eventuala transpoziţie a nervului sau interpoziţia unei grefe nervoase.

Asupra modalităţii optime de sutură (epineurală sau interfasciculară) persistă încă discuţii, cu toate studiile clinice și experimentale efectuate (9, 10, 11). În majoritatea cazurilor reparația epineurală pare suficientă, sutura interfasciculară, mult mai laborioasă, fiind necesară îndeosebi în cazul trunchiurilor mai voluminoase (fig. 6.5). Aceasta trebuie făcută în primele 2—3 zile.

Operația se poate executa sub anestezie locală, pentru identificarea prin stimulare electrică a caracterului motor sau senzitiv al fibrelor ce urmează a fi reconstituite. La anastomozare se folosesc fire atraumatice (Prolene 7—0 sau 10—0) sub magnificare. Sutura se începe cu fire de reperaj, dispuse în plan orizontal, după care nervul este răsturnat, pentru a pune firele posterioare. Firele anterioare se pun ultimele. În teritoriile prost vascularizate se recomandă interpoziția unui fragment de grefă nervoasă vascularizată (11). În lispurile mari de substanță nervoasă se recomandă interpunerea unui grefon nervos liber, recoltat din nervul sural, din nervul cutan al antebrațului sau din nervul cutan femural lateral. Unii autori au recomandat alogrefe, dar în aceste cazuri devine necesară administrarea imunosupresiei (12). S-au obținut recuperări senzitive dar nu motorii.

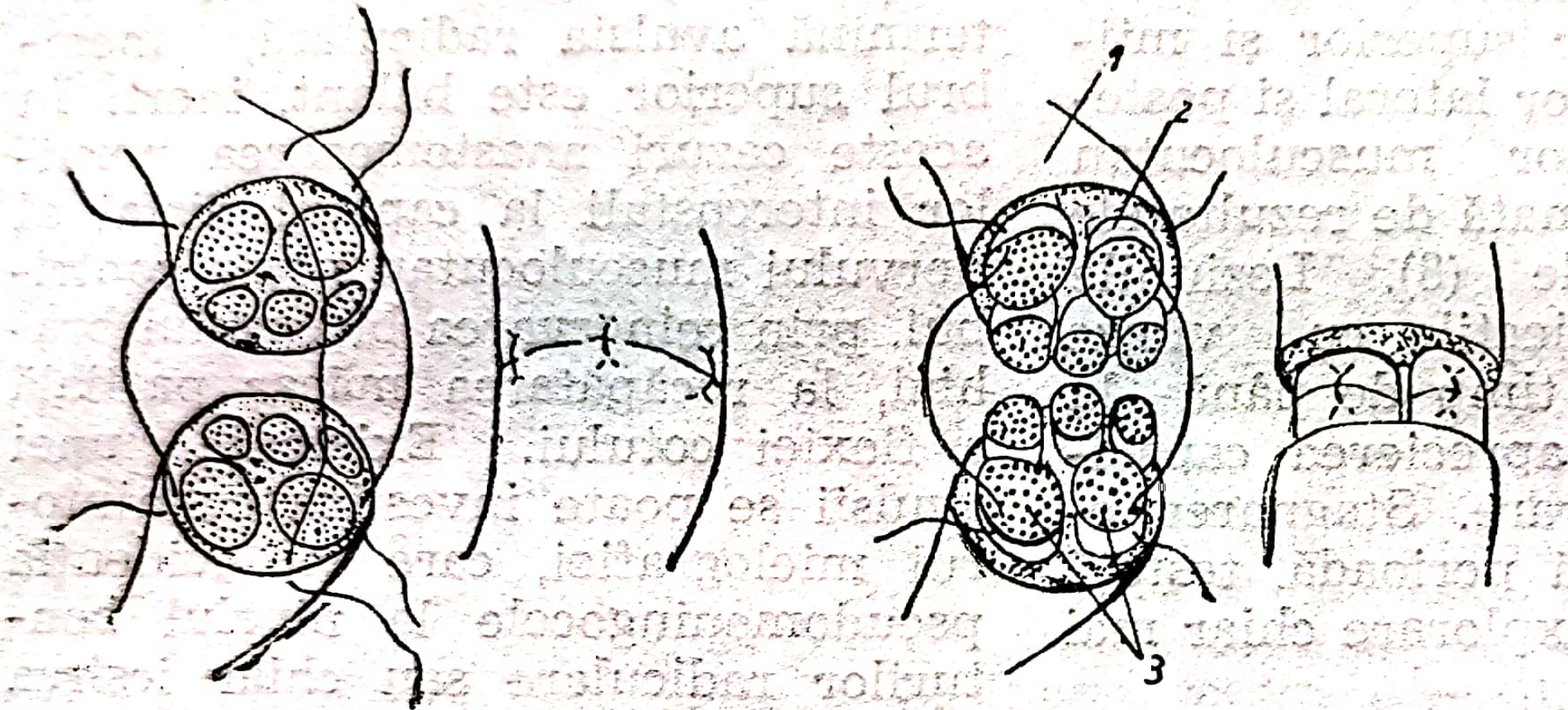

Fig. 6.5 — Sutura epineurală și interfasciculară a nervului: *1* — epineurium; *2* — perineurium; *3* — fascicule nervoase.

Procedee decompresive

Deschiderea tunelului carpian

Se pot utiliza diverse tehnici de anestezie: anestezia plexului, anestezia locoregională, eventual cu sedare de bază. Incizia este plasată la 6 mm medial față de marginea medială a eminenței tenare (fig. 6.6). Se aplică un depărtător autostatic după incizia pielii și a țesutului subcutan. Hemostază atentă. Se deschide retinaculul flexorilor și aponevroza palmară de-a lungul traiectului medianului (în afara lungului palmar), având grijă să nu se secționeze nervul pentru capul superficial al mușchiului flexor al policelui. Închiderea se face în două straturi. Se recomandă bolnavului să miște cât mai mult degetele. Firele se scot după 7 zile. Activitatea poate fi reluată după 3—4 săptămâni.

Neuroliza interfasciculară. Această tehnică constă în următoarele: sub lupă sau la microscopul operator, după deschiderea longitudinală a perinevrului, se disecă atent fiecare din fasciculele nervoase, pentru a îndepărta aderențele care le strâng.

Transpoziția nervului ulnar

Transpoziția nervului ulnar se face sub anestezie plexală, locală sau generală, cu brațul în abducție. Operatorii se așează de partea internă a membrului astfel abdus. Incizarea pielii se face în „omega" deschis, ocolind la mijlocul ei epitrohlea pe fața anteromedială a articulației cotului, astfel încât lamboul rezultat să acopere integral nervul transpus (fig. 6.7).

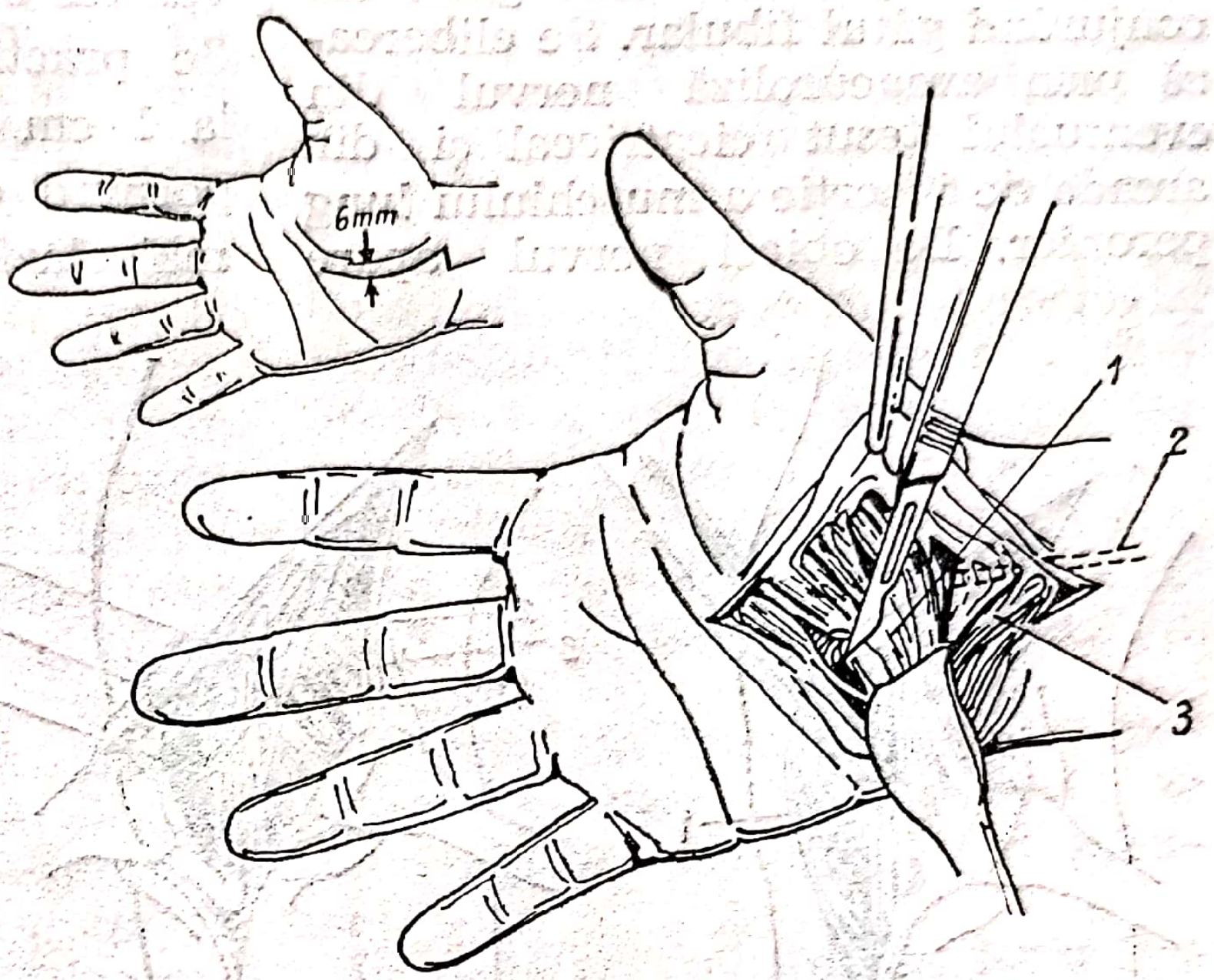

Fig. 6.6 — Intervenția pentru sindromul de tunel carpian: *1* — incizarea retinaculului flexorilor; *2* — traiectul nervului median; *3* — tendonul lungului palmar.

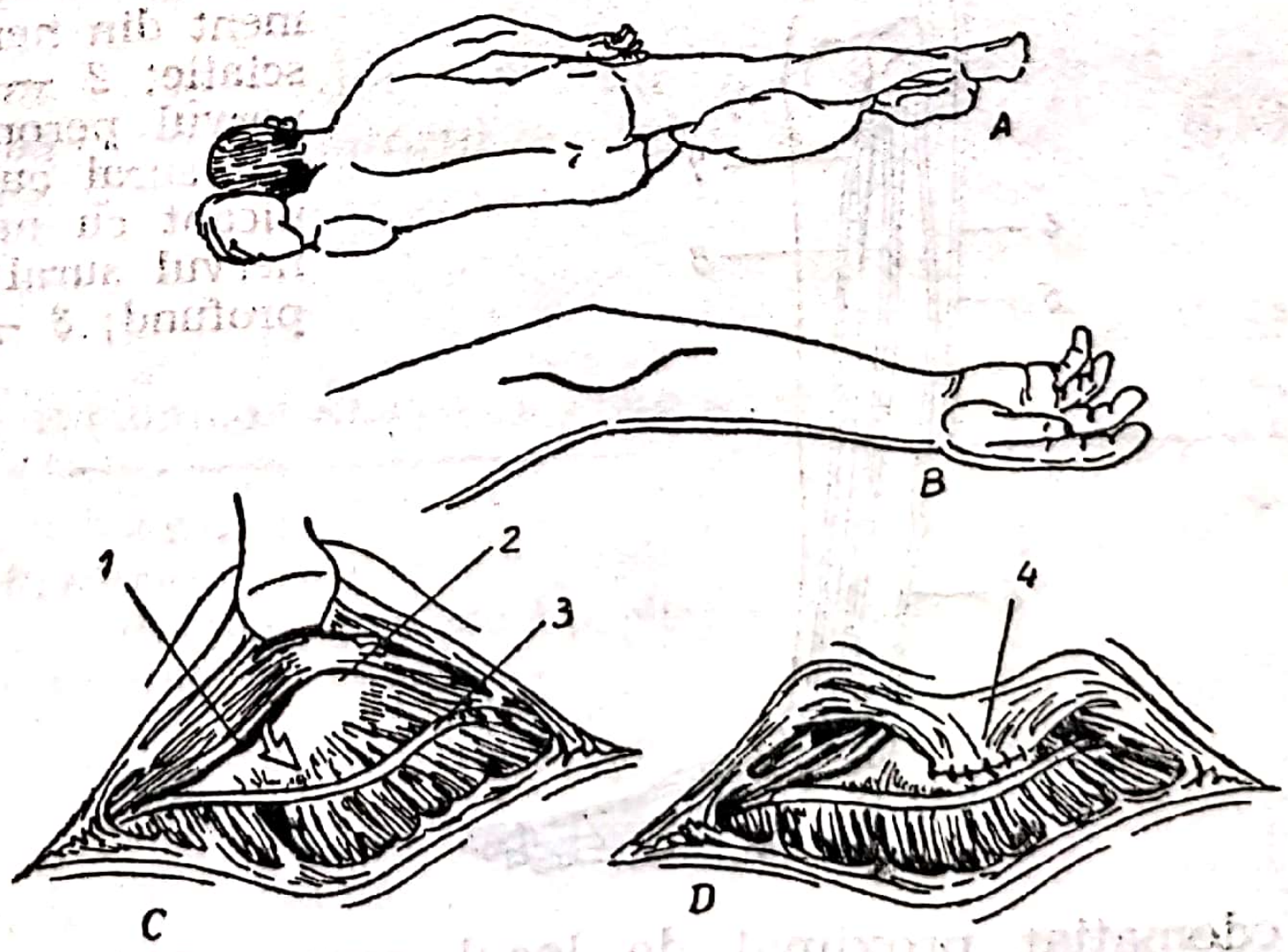

Fig. 6.7 — Transpoziția nervului ulnar: *A* — poziționarea bolnavului; *B* — traseul inciziei cutane; *C* — eliberarea nervului din canalul epitrohleoolecranian: *1* — septul intermuscular; *2* — epitrohleea; *3* — nervul; *D* — transpoziția nervului după crearea unui pat muscular profund *(4)*.

După incizia pielii și a țesutului subcutan se incizează fascia ce unește marginea medială a tricepsului de septul intermuscular medial, descoperindu-se nervul ulnar la extremitatea distală a brațului, înainte de intrarea în canalul epitrohleoolecranian. Se disecă nervul din acest canal, tracționându-l blând cu o ansă de fașă. Trebuie acordată atenție păstrării nervului flexorului ulnar al carpului, care părăsește nervul ulnar în această porțiune. Nervul ulnar astfel eliberat și din arcada musculară pe care i-o oferă flexorul ulnar al carpului, se transpune anterior de epitrohlee, într-un pat muscular pregătit din flexorul superficial al degetelor. Se sutureaza stratul profund subcutan la fascia flexorului, pentru a crea un tunel protector pentru nervul astfel transpus anterior. Se suturează în al doilea strat pielea. Se scot firele după o săptămână.

Decompresiunea nervului peronier

Se incizează pielea, încrucișând lateral capul proximal al peroneului. Nervul peronier este găsit înconjurând gâtul fibular. Se eliberează prin exoneuroliză nervul din eventualul țesut cicatriceal și din arcada de inserție a mușchiului lung peronier. De obicei nervul apare edemațiat proximal de locul compresiunii. Se urmărește și se eliberează ramura profundă a nervului peronier până la extensorul comun al degetelor (fig. 6.8).

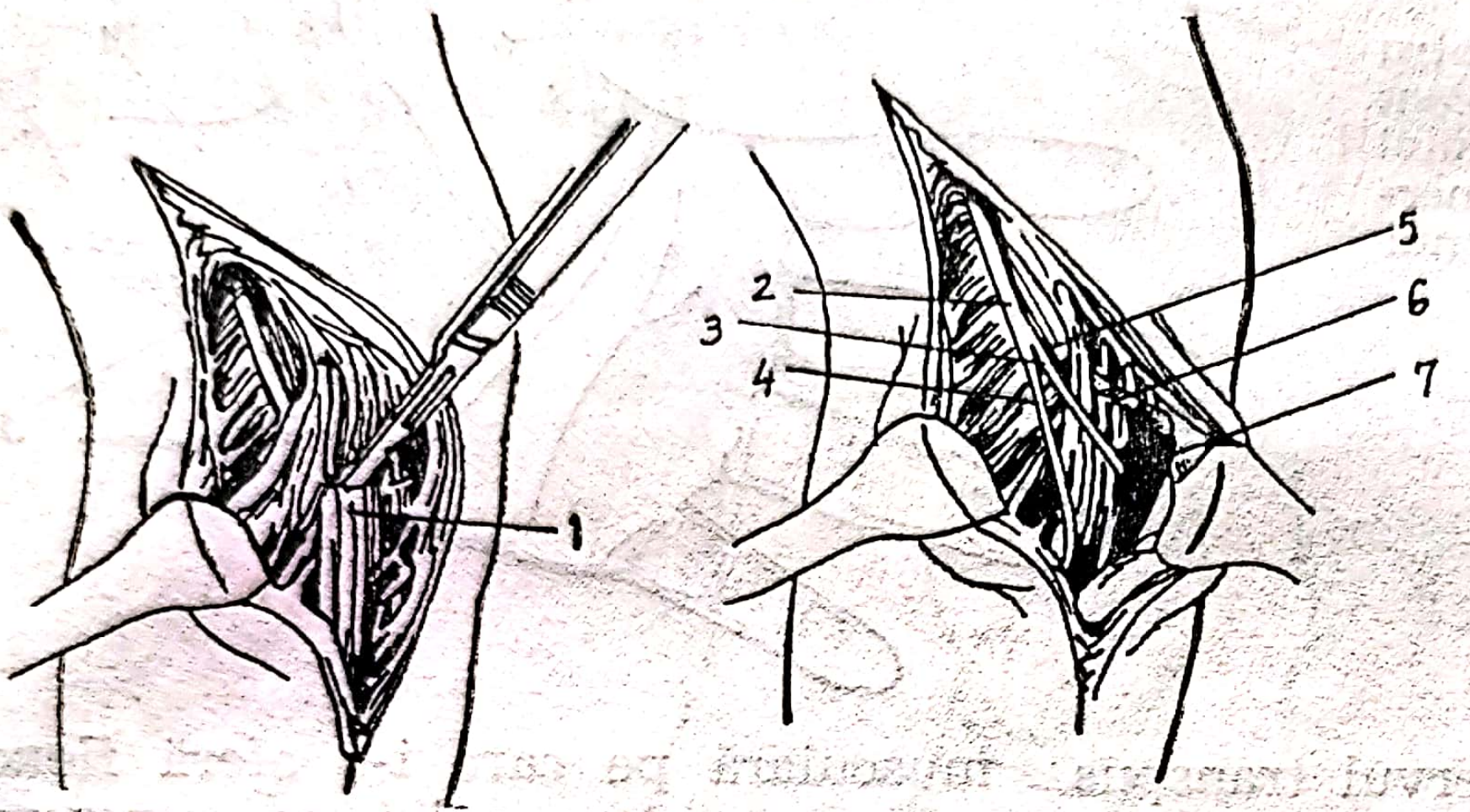

Fig. 6.8 — Decompresiunea nervului peronier: *1* — incizarea mușchiului lung peronier; *2* — nervul peronier cu: *3* — ram profund; *4* — ram superficial; *5* — mușchiul biceps femural; *6* — mușchiul lung peronier secționat; *7* — mușchiul extensor comun al degetelor.

Recoltarea de grefon nervos din nervul sural

Bolnavul este așezat în decubit ventral sau lateral pe partea opusă. Se practică o incizie longitudinală la 1 cm lateral de tendonul Ahile, pornind de la 1 cm proximal de maleola laterală. Nervul sural apare superficial față de fascia profundă și profund față de vena safenă externă (fig. 6.9). Se secționează porțiunea dorită de nerv, apoi se resuturează pielea.

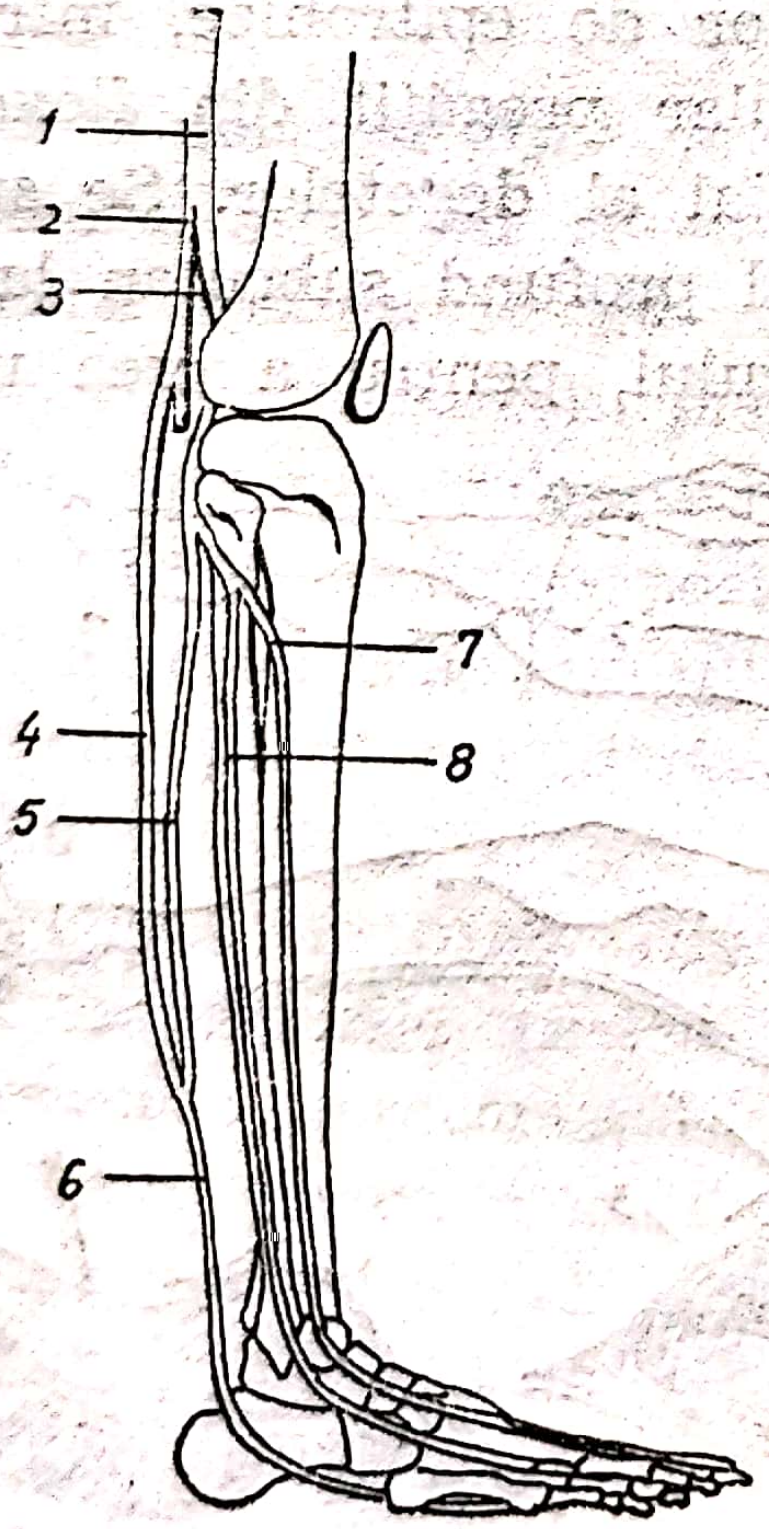

Fig. 6.9 — Recoltarea unui fragment din nervul sural: *1* — nervul sciatic; *2* — nervul tibial; *3* — nervul peronier comun; *4* — nervul sural cutan; *5* — ram comunicant cu nervul peronier; *6* — nervul sural; *7* — nervul peronier profund; *8* — nervul peronier superficial.

Cauzalgia și nevroamele posttraumatice dureroase

Leziunea traumatică a unui nerv poate fi urmată nu numai de deficit motor sau senzitiv, ci și de eventuala instalare, ca sechelă, a unui sindrom dureros cu caracter de „arsură“ difuză, în teritoriul dezinervat. Acest sindrom își are originea fie la nivelul unui nevrom posttraumatic, fie la nivelul unei leziuni incomplete a nervului. Durerile sunt declanșate de obicei de mișcări ale segmentului locomotor respectiv și însoțite de fenomene vegetative: răceală sau fierbințeală, înroșire sau cianoză, uscăciune sau, dimpotrivă, transpirații la nivelul respectiv. Infiltrarea cu novocaină a ganglionului stelat, în cazul unui nevrom posleziune a nervului median, determină o amendare, de obicei pasageră, a sindromului. Pentru a-l combate s-a recurs la intervenții de simpatectomie a teritoriului respectiv. Pentru cauzalgiile rebele ale membrului superior s-a recomandat ablația jumătății caudale a ganglionului stelat, precum și a primilor 2—3 ganglioni simpatici toracici superiori, printr-un abord transaxilar sau posterior. În cazul existenței unui nevrom se recomandă resecționarea nervului până în teren normal și poziționarea bontului astfel căpătat într-o masă musculară bine vascularizată (6). Aceeași atitudine chirurgicală trebuie aplicată și în cazul nevroamelor intratecale (după leziuni de tipul Sunderland IV), la care transmisia potențialelor evocate intraoperator este anulată și la care rezecția porțiunii nevromatoase trebuie efectuată, cu restabilirea continuității nervului.

În cazul în care transmisia potențialelor evocate este păstrată, se poate aplica neuroliza interfasciculară.

În general, abordarea leziunilor nervilor periferici trebuie subordonată unor intervenții necesare pentru tratarea unor alte leziuni cu implicații vitale, cărora trebuie să li se acorde prioritate.

Tumorile nervilor periferici

Din încercarea de clasificare a tumorilor ce-și pot avea originea în structurile nervilor periferici, a rezultat următorul tabel (tabelul 6.II) (13):

TABELUL 6.2

CLASIFICAREA TUMORILOR NERVILOR PERIFERICI

I) Neoplasme cu punct de plecare tecile nervilor
  benigne — schwannoame, neurofibroame
  maligne — schwannoame maligne, fibrosarcoame ale tunicilor nervoase
II) Neoplasme cu punct de plecare în celulele nervoase
  neuroblastoame
  ganglioneuroame
  feocromocitoame
III) Tumori metastatice
IV) Neoplasme de origine extraneurală
  lipofibromatoza nervului median
  lipomul intraneural, hemangiomul, gangliomul
V) Nonneoplasme
  nevroame posttraumatice
  nevroame compresive (boala Morton)

Schwannoamele

Schwannoamele dezvoltate în celulele tecii Schwann se pot prezenta sub două forme histopatologice: Antoni A, formă dens celulară, cu celule dispuse în palisadă și Antoni B cu densitate celulară mai mică, cu celule fuziforme, dispuse într-o matrice mucoidă. Sediul cel mai frecvent întâlnit al schwannoamelor este perechea VIII de nervi cranieni. Ablația unui schwannom este posibilă fără compromiterea funcției nervului respectiv.

Neuroamele

Neuroamele se pot dezvolta ca tumori solitare sau în cadrul bolii Recklinghausen, provenind tot din tecile nervilor. Se deosebesc de schwannoame prin faptul că fibrele nervoase traversează țesutul tumoral. Rezecția tumorii este urmată astfel de deficite nervoase în teritoriul nervului afectat.

Neurofibromatoza (boala Recklinghausen)

Neurofibromatoza (boala Recklinghausen) este o boală genetică cu caracter dominant. Clinic, se manifestă cu pete „café au lait“ pe piele și cu dezvoltarea de tumori neurofibromatoase atât la nivelul SNC cât și al sistemului nervos periferic. Au fost descrise patru forme ale bolii: centrală, periferică, viscerală și frustă (13).

Tumorile de origine nonneurală

Tumorile de origine nonneurală includ lipofibromatoza nervului median; în mod obișnuit se prezintă ca o masă moale, dezvoltată în palmă la copii și la adulții tineri. Eliberarea tunelului carpian dă doar remisiuni pasagere ale simptomatologiei. După disecția microchirurgicală extinsă se pot obține remisiuni mai îndelungate, cu păstrarea funcției nervoase.

Bibliografie

1. *DUCKER T. B., KEMPE L. G., HAYES G. I.:* The metabolic background for peripheral nerve surgery, *J. Neurosurg.*, 1969; 30: 270—280.
2. *DROZ B., RAMBOURG A., KOENIG H. L.:* The smooth endoplasmic reticulum. Structure and role in the renewal of axonal transport, *Brain Res.*, 1975; 93: 1—13.
3. *WEISS P.:* The technology of nerve regeneration. A review, Sutureless tubulation and related methods of nerve repair, *J. Neurosurg.*, 1994; 1: 400—450.
4. *ROGERS S. L., LETOURNEAU P. C., PALM S. L.:* Neurite extension by peripheral and central nervous system neurons in response to substratum-bound fibronectin and laminin, *Develop. Biol.*, 1983; 98: 212—220.
5. *GORIO A., CARMIGNOTO G.:* Reformation, maturation and stabilization of neuromuscular junction in peripheral nerve regeneration. În: "Post-traumatic Peripheral Nerve Regeneration. Experimental Basis and Clinical Implications" (sub red. Gorio A., Millesi H., Mingrino S.), Raven Press, Hewlett, N.Y., 1981, 481—492.
6. *SEDDON H. J.:* Three types of nerve injury, *Brian*, 1943; 66: 239—288.
7. *SUNDERLAND S.:* A classification of peripheral nerve injuries producing loss of function, *Brian*, 1951; 74: 491—516.
8. *KLINE D.G., NULSEN F. E.:* Acute injuries of peripheral nerves. În: "Neurosurgical Surgery", ed. a II-a (sub red. Youmans J. R.), cap. 75, W. B. Saunders, Philadelphia, 1982, 2 362—2 429.
9. *ORGEL M.G., TERZIS J. K.:* Epineural versus perineural repair. An ultrastructural and electrophysiological study of nerve regeneration, *Plast. Reconstr. Surg.*, 1977; 60: 80—91.

CAPITOLUL 7

Politraumatismele

Încadrare nosologică

Prin politraumatisme se înțelege un complex lezional traumatic. Între componentele acestuia există interrelații fiziopatologice și chiar un interdeterminism morfopatologic cu caracter agravant. De aceea, politraumatismele trebuie considerate ca o entitate complexă clinicolezională, evolutivă, cu multiple probleme terapeutice.

Actualmente, patologia de urgență este dominată de politraumatisme. Dintre acestea, pe primul plan se situează cele produse prin accidentele rutiere, urmate de cele produse prin accidente industriale, căderi de la diferite niveluri și cele prin mecanisme multiple (politraumatismele din focarele de război). Menționăm că toate datele statistice arată că principala cauză de deces a persoanelor sub 40 de ani este accidentul rutier. De asemenea costurile materiale în aceste accidente rutiere sunt extrem de ridicate și în continuă creștere (Steedman, 1990) (1).

Frecvență

Este greu de stabilit incidența reală a politraumatismelor. Aceasta pentru că:

— politraumatizațiii sunt îndrumați către servicii spitalicești cu profiluri diferite, în funcție de leziunea considerată ca dominantă la locul accidentului, neglijându-se alte leziuni; astfel, incidența diferă în serviciile de ortopedie, neurochirurgie, chirurgie generală, chirurgie toracică etc.;

— există unele leziuni traumatice care evoluează în doi timpi (hematoame intracraniene, rupturi de ficat sau de splină); astfel, un traumatizat somatovisceral, fără componentă aparentă de implicare cranio-cerebrală, este considerat inițial ca având un singur traumatism (deci înregistrat astfel), dar apariția mai devreme sau mai târziu a unui hematom intracranian îl transformă într-un politraumatizat;

— la bolnavi grav traumatizați cranio-cerebral, dirijați în stare de comă și fără date anamnestice într-un serviciu de chirurgie, abolirea stării de conștiență poate să ducă deseori la ignorarea unor leziuni coexistente, somatice sau viscerale;

— există bolnavi monotraumatizați cranio-cerebral dar cu leziuni preexistente viscerale sau, mai ales somatice, care pot să fie considerați inițial ca politraumatizați (de exemplu, fracturi vertebrale mai vechi).

Fiziopatologie

Leziuni ale unor anumite arii cerebrale pot provoca perturbări sau leziuni în structurile extranevraxiale, fapt recunoscut în întreaga literatură de specialitate. De asemenea, unele perturbări, și în special leziuni somatoviscerale, sunt capabile să influențeze, în sensul agravării, leziuni traumatice sau patologice cerebrale preexistente.

Interrelația cerebroviscerală

Efectele extracerebrale din leziunile nevraxiale sunt multiple și se pot grupa în:

a) **Efecte vasopresorii.** La bolnavii grav traumatizați craniocerebral, în special cu leziuni dominante frontotemporale, se observă creșteri paroxistice sau în platou ale tensiunii arteriale, importante pentru prognostic. Aceste efecte au fost prezentate de Cushing (1901) (2). În afara nivelului cortical, mecanisme de reglare tensională există și la niveluri subiacente:

— în diencefal s-au putut pune în evidență în hipotalamusul lateral și în subtalamus grupe de neuroni care induc hipertensiune;

— excitarea unor neuroni din aria comisurii anterioare are efect hipotensor;

— în trunchiul cerebral există o arie vasopresoare bulbară ai cărei neuroni rostrali au efect vasoconstrictor iar cei caudali, un efect vasodilatator;

— în măduvă există în mod cert grupe de neuroni cu efecte vasomotorii: transsecțiunea medulară la nivelul C_1—C_2 are drept consecință hipotensiune prin vasodilatație, datorită supresiunii efectului tonic al controlului bulbar;

— în măduva toracică mai caudal, neuroni cu efect vasomotor există în corpul lateral al măduvei, între segmentele T_1 și T_2, de unde impulsurile vasomotorii sunt mediate prin rădăcinile anterioare, ganglioni simpatici; de aici, după sinapsă, fibrele postganglionare ajung la peretele vascular prin nervii periferici.

b) **Efecte viscerale.** Controlul funcțional al tuturor structurilor viscerale se regăsește la diferite niveluri intranevraxiale (Cushing, 1902) (3). Din punct de vedere neurotraumatologic interesează (în ordinea posibilității lor de a provoca agravarea) efectele leziunilor cerebrale asupra: aparatului respirator, cardiac, renal, digestiv și, în mai mică măsură, alte efecte viscerale.

Controlul neurogen al respirației reprezintă componenta „centrală“ a mecanismelor respiratorii. Aceasta se desfășoară la următoarele niveluri:

— la nivel *cortical,* controlul respirator este mai puțin important și structurile implicate sunt cortexul orbital și arii din cortexul polului temporal, hipocampul și o restrânsă arie corticală precentrală;

— la nivel *pontin* există arii de control supraiacent al mecanismelor bulbare, ca grupe neuronale situate rostral și cunoscute sub denumirea devenită clasică de „centrul pneumotaxic“;

— la nivel *bulbar* au fost descrise arii neuronale de control inspirator și altele de control expirator. În segmentul rostral al formațiunii olivare există grupe neuronale cu funcțiuni inspiratorii, iar adiacent acestora (dorsolateral, rostral și caudal până la nivelul C_2), grupe neuronale cu funcțiuni expiratorii.

Aceste arii neuronale sunt sub control neurogen supraiacent, dar își pot conserva o funcționalitate și în condiții de dezaferentare, stimulul lor predominant fiind pH-ul sanguin: o scădere a pH-ului produce dispnee cu polipnee, iar o creștere de pH poate induce apnee. În bulb a mai fost descris un „centru respirator superior“ a cărui lezare ar fi în legătură cu respirația apneică, și un „centru respirator inferior“ a cărui lezare ar determina respirația de tip Cheyne-Stockes.

Leziunile la diferite niveluri nevraxiale de control respirator au repercusiuni cu atât mai grave cu cât leziunea este mai caudală. Funcționalitatea normală a controlului neurogen al respirației implică integritatea anatomică a structurilor nevraxiale și absența leziunilor toracopleuropulmonare. Între aceste două componente există o interrelație agravantă. În politraumatisme cu implicație craniocerebrală și toracopleuropulmonară, insuficiența respiratorie periferică induce hipoxie cerebrală, care este mai accentuată la nivelul leziunilor cerebrale, unde deja preexistă staza precapilară și capilară, cu efect hipoxic; această hipoxie cerebrală primară este agravată secundar de hipoxia de origine periferică; agravarea leziunilor centrale prin perturbarea controlului respirator amplifică dereglarea respiratorie periferică și astfel se constituie un „cerc vicios“ agravant, care transformă leziuni cerebrale reversibile în leziuni ireversibile.

Controlul neurogen cardiac se efectuează în special la nivel bulbar, dar și la nivel supraiacent, cortical:

— la nivel bulbar există bine definită o arie neuronală cardioinhibitoare, situată în nucleul dorsal al nervului vag, și — mai puțin bine definită — o arie neuronală cardioacceleratoare, situată în zona aripii cenușii și care este în raport cu funcțiile cronotropă și inotropă; aceste arii de control al ritmului cardiac sunt corelate cu ariile de control vasopresor; astfel, aria cardioinhibitoare este în conexiune cu cea vasodilatatoare, iar aria cardioacceleratoare, cu cea vasoconstrictoare; toate aceste arii sunt funcțional sub controlul pH-ului sanguin, precum și al reflexelor presoceptorii cu variate puncte de plecare;

— la nivel cortical funcționalitatea ariilor bulbare este modulată de structuri orbitale și rinencefalice prin conexiuni orbitalo- și rinencefaloreticulate.

Controlul neurogen renal se evidențiază prin perturbările hidroelectrolitice, induse în special în caz de leziuni frontale în porțiunea orbitală.

Controlul neurogen digestiv este atât funcțional (de motilitate digestivă) cât și lezional (de la hemoragii difuze până la ulcerații și necroze) (Cushing, 1932) (4).

Interrelația somato-viscero-cerebrală

Substratul oricărui tip de leziune nevraxială traumatică este de natură vasculară. În stadii nu foarte avansate, alterările și perturbările vasculare sunt labile și evolutive, iar modul lor de evoluție poate fi influențat de variați factori extracerebrali, funcționali sau lezionali. Unii dintre acești factori sunt induși de leziunile cerebrale, dar cei mai importanți sunt reprezentați de leziunile somatice sau viscerale. Mecanismele prin care perturbările sau leziunile extracerebrale agravează leziunile traumatice nevraxiale sunt multiple; efectul lor este de a transforma o perturbare sau o leziune cerebrală reversibilă sau parțial reversibilă, în una ireversibilă. Dacă impulsurile nociceptive somatoviscerale persistă, ele induc pe lângă organicizarea perturbărilor funcționale inițiale, o serie de alterări la distanță de focarul lezional. Aceasta frânează acțiunea mecanismelor compensatoare și deci agravează prognosticul.

Există două mecanisme principale prin care leziunile extracerebrale pot contribui sau determina agravarea celor cerebrale: hipoxia cerebrală și influența stimulilor nociceptivi (sau chiar proprioceptivi) cu origine somatoviscerală.

a) **Hipoxia cerebrală** poate surveni în:

— stare asfixică prin obstrucția căilor respiratorii superioare, ca urmare a masivei compresiuni pulmonare (pneumotorace sau hemotorace), precum și în traumatisme toracice deschise, asociate; este de menționat că în prima eventualitate, obstrucția căilor respiratorii superioare poate fi consecința unei leziuni toracopleuropulmonare asociate, sau rezultatul unei bronhoplegii cu determinism cerebral;

— stare de colaps prin prăbușirea tensiunii arteriale sistemice, consecutivă fie unor hemoragii masive (ruptura unui viscer cavitar sau parenchimatos, a unei artere), fie șocului traumatic. S-a constatat experimental și clinic, că asocierea hemoragiei cu creșterea presiunii intracraniene, ambele posibile într-un politraumatism, duce în prima etapă la redistribuirea masei sanguine circulante către organele vitale, iar în a doua etapă, la prăbușirea funcțiilor vitale și la creșterea mortalității (Marmarou și colab., 1991; Kirkeby și colab., 1995) (5, 6). Uneori este greu de depistat de la început leziunea șocogenă, mai ales la bolnavi grav traumatizați craniocerebral și fără semne fizice de traumatism somatic sau visceral.

O leziune traumatică cerebrală poate fi generatoare de șoc: ruptura (cu sângerare prelungită) arterei temporale superficiale, dilacerarea unui sinus dural, mari hematoame intracraniene (în special la copii), otoragii sau rinoragii abundente.

Mecanismul agravant al hipoxiei cerebrale nu se reduce la simplul deficit al aprovizionării cu oxigen a structurilor cerebrale. O scădere a debitului sanguin poate fi inițial compensată fie prin vasodilatație, fie printr-o reajustare a diferențelor arteriovenoase, astfel încât nu se produc scăderi importante ale consumului de oxigen, iar suferința neuronală este tranzitorie, reducându-se la modificări reversibile ale permeabilității de membrană. În hipoxiile grave și prelungite, alterările de membrană devin ireversibile și inegale pentru diferitele structuri (Kirkeby și colab., 1995) (6). Ele sunt mai precoce și mai grave în neocortex decât în paleocortex. În mod clasic, se admite că hipoxia induce perturbări celulare grave la o scădere a debitului sanguin local sub 50% din valoarea normală, iar sub 25% perturbările devin ireversibile.

b) **Influența stimulilor nociceptivi.** Stimulii nociceptivi cu origine somatică sau viscerală agravează evoluția leziunilor cerebrale. Prototipul acestui fenomen îl constituie cazurile de politraumatisme în care este implicat encefalul și coexistă cu fractura-luxație la nivelul unui membru. Dacă acestea nu sunt intempestiv manipulate sau dacă nu se efectuează manevre de reducere de tip ortopedic, leziunea cerebrală evoluează ca orice leziune consecutivă unui traumatism cranioce-

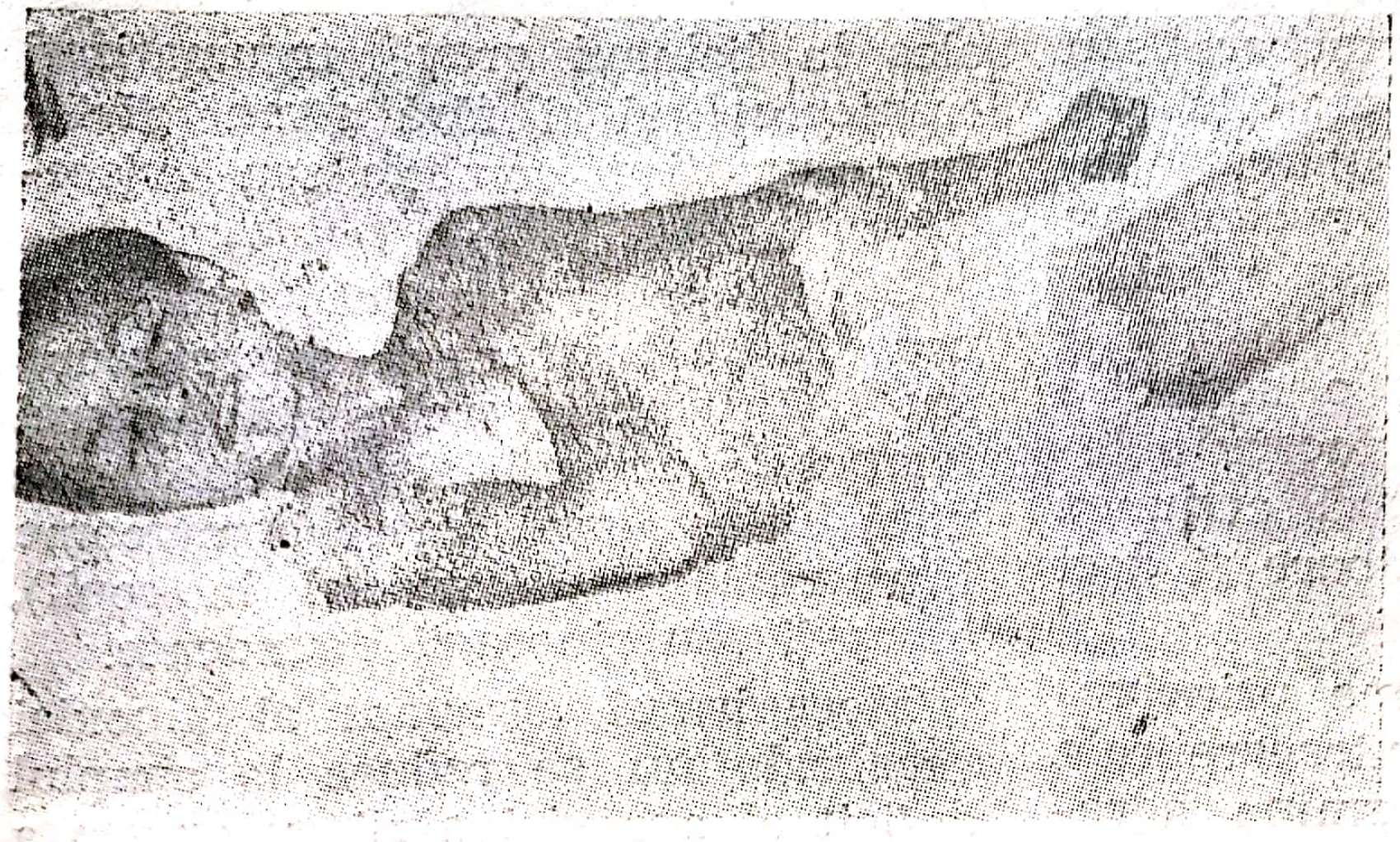

Fig. 7.1 — Pacient politraumatizat (contuzie cerebrală și fractură de femur). Se constată descărcări tonice de trunchi cerebral cu aspect de decerebrare pe dreapta și de decorticare pe stânga.

rebral simplu. Dacă însă, în cadrul unui politraumatism, perturbarea sau leziunea cerebrală este recentă, într-un stadiu de eficiență a mecanismelor compensatorii, iar asupra leziunii extracerebrale se efectuează manevre chirurgicale sau ortopedice, stimulii nociceptivi cu punct de plecare somatic se repercutează cerebral, blocând mecanismele compensatorii sau agravând direct leziunea cerebrală prin declanșarea unor reflexe vasomotorii. Nu se cunoaște exact modul în care stimulii nociceptivi periferici se repercutează asupra leziunii cerebrale, dar este posibil ca în medierea lor un rol preponderent să-l aibă sistemele nespecifice de conductibilitate de la nivelul SRAA. Fenomenul clinic agravant major este deteriorarea sau perturbarea stării de conștiență și, în mai mică măsură, a simptomelor neurologice de focar (fig. 7.1). De aceea pacienții în cauză nu pot suporta o intervenție ortopedică imediat; aceasta va fi efectuată numai după ameliorarea stării de conștiență și după scăderea edemului cerebral pe *CT-scan.* Accentuăm că orice manevră ortopedică sau chirurgicală se va aplica sub anestezie generală, cu monitorizarea continuă a presiunii intracraniene.

Diagnosticul leziunilor politraumatice

Inventarierea leziunilor (plăgi, echimoze, excoriații etc.) începe de la locul accidentului, pentru un transport corect, netraumatizant.

1. La locul accidentului nu este întotdeauna posibilă examinarea completă și corectă a leziunilor (în interiorul autovehiculului sau sub dărâmături). Dacă rănitul este în stare de comă sau de șoc, degajarea și primul transport se vor face în aceeași poziție în care a fost găsit, deoarece el poate prezenta și o leziune vertebrală, în special cervicală, o fractură închisă a membrelor sau una de bazin. Trebuie luate în considerare următoarele situații:

— existența unei fracturi-luxații cervicale poate fi sugerată de poziția anormală a capului și de tetraplegie;

— pentru leziuni vertebrale toracice și lombare pledează constatarea unei paraplegii;

— traumatismele toracice închise pot fi recunoscute în primul rând după semnele de insuficiență respiratorie, dar acestea pot apărea și prin determinism central, în cazuri de leziuni cerebrale grave;

— palparea toracelui poate pune în evidență un emfizem subcutanat, crepitații în caz de fracturi costale;

— percuția sau auscultația diagnostichează un revărsat pleural traumatic;

— fracturile bazinului sunt sugerate de dureri spontane sau provocate prin dubla compresiune pe crestele iliace, echimozele din regiunea bazinului și, uneori, prin tulburări sfincteriene;

— leziuni importante ale viscerelor abdominale se însoțesc de semnele clasice de abdomen acut;

— dacă nu există semne fizice de traumatism al membrelor se vor cerceta mobilitatea (dureroasă) fiecărui segment, precum și eventualele postúri anormale ale acestora.

2. La *internarea* într-un serviciu spitalicesc se efectuează inventarierea cât mai completă a tuturor leziunilor unui politraumatizat, în vederea stabilirii unui diagnostic corect. Aceasta înseamnă examenul fizic atent, consemnându-se toate leziunile traumatice constatate la extremitatea cefalică, în regiunea nucală, a coloanei vertebrale și a membrelor; un examen special trebuie efectuat asupra regiunii vertebromedulare, de obicei omisă. Cu această ocazie se va stabili exact încadrarea în scalele traumatice: scala Glasgow — GCS (Teasdale și Jennett, 1974) (7) și scala MISS (Mayer și colab., 1981) (8). Scala Glasgow a fost prezentată amănunțit când ne-am referit la contuzia cerebrală. Examenul complet implică, pe de o parte, depistarea tuturor leziunilor produse, iar pe de altă parte, prioritatea măsurilor terapeutice de urgență.

Pentru orientarea cât mai rapidă în ceea ce privește gravitatea stării unui politraumatizat, Mayer și colab. (1981) (5) au imaginat o scală de severitate a politraumatizaților, denumită de autori, "modified injury severity scale" (MISS). În această scală sunt luate în evidență cinci regiuni ale organismului: regiunea craniocerebrală, regiunea masivului facial și cea cervicală; regiunea toracică, regiunea abdomenului și a bazinului, regiunea extremităților și a centurii pelvine.

Gradele de severitate ale scalei MISS sunt de la 1 la 5, reprezentând: *1* — afectare minoră; *2* — afectare moderată; *3* — afectare severă, fără a se pune problema supraviețuirii; *4* — afectare severă, cu risc posibil în ceea ce privește supraviețuirea; *5* — stare critică, supraviețuire incertă.

Desfășurarea după regiunile afectate în politraumatisme a gravității scalei MISS este următoarea:

1 — Afectare minoră:

Neurologic: GCS 15 (pacient prezent în mediu, conștient, dă răspunsuri verbale și motorii corecte).

Regiunea masivului facial și cervicală: contuzie a masivului facial sau fracturi dentare ori hemoragie în corpul vitros, hemoragii conjunctivale.

Regiunea masivului facial și cervicală: contuzia masivului facial sau fracturi dentare ori hemoragie în corpul vitros, hemoragii conjunctivale.

Regiunea toracică: contuzie toracică.

Regiunea abdominală: contuzie abdominală.

Regiunea extremităților: entorse, luxații, fracturi simple liniare.

2 — Afectare moderată.

Neurologic: GCS 13—14.

Regiunea masivului facial și cervical: fracturi ale masivului facial fără deplasare sau dilacerări în regiunea oculară sau dezlipiri traumatice ale retinei sau fractura apofizei transverse cervicale sau fractura apofizei spinoase cervicale.

Regiunea toracică: fractură simplă costală/sternală.

Regiunea abdominală: contuzie majoră a peretelui abdominal.

Regiunea extremităților: fracturi în regiunea falangelor sau fracturi de oase la extremități fără deplasare sau la centura pelvină sau contuzie a peretelui bazinului.

3 — Afectare severă fără să pericliteze supraviețuirea.

Neurologic: GCS 9—12.

Regiunea masivului facial și cervicală: pierderea unui glob ocular sau fracturi ale masivului facial cu deplasare sau fractura regiunii orbitare cu compromiterea conținutului sau fracturi ale coloanei cervicale fără afectarea măduvei.

Regiunea toracică: fracturi costale multiple sau hemotorax/pneumotorax sau ruptura diafragmului sau contuzie pulmonară.

Regiunea abdominală: contuzie a unui organ abdominal sau hematom retroperitoneal sau ruptura vezicii urinare sau fracturi ale coloanei toracolombare fără afectare medulară sau radiculară.

Regiunea extremităților: fracturi ale oaselor lungi cu deplasare sau fracturi multiple în regiunea mâinii/piciorului sau fractură unică a unui os lung, deschisă sau fractură a centurii pelvine cu deplasare sau dilacerare de pachete vasculonervoase.

4 — Afectare severă: supraviețuirea în pericol.

Neurologic: GCS 5—8 (stare de comă gr. I—II).

Regiunea masivului facial și cervicală: contuzie medulară cervicală cu paraplegie sau contuzie majoră a masivului facial.

Regiunea toracică: plăgi toracice deschise sau pneumomediastin sau contuzie miocardică.

Regiunea abdominală: dilacerare minoră a organelor abdominale sau ruptura intraperitoneală a vezicii urinare sau fractura coloanei toracolombare cu paraplegie.

Regiunea extremităților: fracturi multiple închise ale oaselor lungi sau amputații traumatice de extremități.

5 — Afectare critică: supraviețuirea incertă.

Neurologic: GCS 3—4 (comă gr. III—IV).

Regiunea masivului facial și cervicală: contuzii majore ale masivului facial, cu obstrucția căilor aeriene sau contuzie medulară cervicală cu tetraplegie.

Regiunea toracică: dilacerarea traheei sau hemomediastin sau dilacerarea aortei sau dilacerarea miocardului.

Regiunea abdominală: ruptura sau dilacerarea severă a pachetelor vasculare sau a organelor.

Regiunea extremităților: multiple fracturi deschise ale oaselor lungi.

Această descriere este extrem de ușor de manipulat în stabilirea gradului de severitate a politraumatismelor. Astfel, dacă pe baza scalei MISS, se constată o afectare majoră a unei arii din cele 5 descrise, de exemplu: hemotorax/pneumotorax (toracic afectare 3), indiferent de celelalte 4 arii corporale (afectare posibilă 1) politraumatismul se încadrează în MISS = 3; deci, afectarea majoră, cea toracică, indică gradul de severitate a politraumatizatului — în cazul descris, afectare severă fără a pune supraviețuirea direct în pericol.

Valoarea scalei MISS este de orientare rapidă asupra multiplelor arii implicate în politraumatism și de sesizare a regiunii principal lezate, care poate pune în pericol supraviețuirea. Această schemă simplă poate fi introdusă și ca o primă notare a politraumatizatului în autosanitare și mai ales obligatorie în camerele de gardă.

Scala MISS are marele defect că punctajele de afectare medie și minoră nu sunt relevante cumulativ, dar de multe ori politraumatizatul suferă prin aceste multiple leziuni, care îl pot decompensa în timp scurt până la starea de șoc traumatic.

Scala MISS se poate manipula extrem de rapid, stabilindu-se un scor de afectare în cazul politraumatismelor, acest scor reflectând direct severitatea politraumatizatului și, în mod esențial, șansele acestuia de supraviețuire. În aceste condiții, scala MISS are și o valoare prognostică imediată. De asemenea, scala MISS se corelează direct cu GCS. Cele două scale, MISS și GCS, se completează reciproc, una reprezentând severitatea stării politraumatizatului iar cealaltă, severitatea stării traumatizatului craniocerebral (tabelul 7.1.).

TABELUL 7.1

CORELAȚIA ÎNTRE SCALELE TRAUMATICE GCS ȘI MISS

MISS	Punctajul GCS
1	15
2	13—14
3	9—12
4	5— 8
5	<4

Există numeroase alte scale folosite pentru aprecierea politraumatizaților. Dintre acestea amintim:

— scala traumatică (Injury Severity Score — ISS), care consideră ca arii esențiale craniul, toracele, abdomenul și extremitățile; fiecare din aceste arii are o codificare, între 2 și 5, în funcție de gravitatea lezării; dacă scorul cumulativ depășește 15 puncte, supraviețuirea este incertă;

— scala de revizie traumatică („revised trauma score“), care ia în considerație trei semne vitale — presiunea arterială, scala de comă Glasgow și ritmul respirator; aceste elemente vitale sunt codificate de la 0 la 4 (Gilpin și Nelson, 1991) (9).

Cele două scale amintite sunt destul de dificil de manipulat, deoarece necesită calcule matematice care nu pot fi efectuate la o primă inventariere rapidă a politraumatizaților.

Investigațiile paraclinice constau în: radiografii-standard și *CT-scan*. Examenul radiologic standard, complet, pentru toate regiunile lezate, este extrem de prețios. Investigația *CT-scan* trebuie să vizeze toate ariile lezate: craniocerebrală, toracopulmonară și abdominală. Desigur că pentru stabilirea *diagnosticului complet al politraumatizatului* trebuie efectuată și bateria de investigații biochimice din sânge, urină, eventual LCS, ecografie abdominală, ECG etc.

Transportul și dirijarea politraumatizaților

În majoritatea cazurilor în care, înainte de a se hotărî transportul și unitatea sanitară, trebuie luate unele măsuri terapeutice de urgență:

— în cazul sângerării masive la extremitatea cefalică (prin ruperea arterei temporale superficiale, din sinusul dural sau prin plaga craniocerebrală) se va efectua hemostaza provizorie prin compresiune; în otoragii sau rinoragii abundente se va face tamponament;

— în hemoragie prin leziunea unui vas magistral la nivelul unui membru se va efectua hemostaza de necesitate prin compresiune manuală sau cu garou;

— când există semne marcate de insuficiență respiratorie se va asigura ventilația eficientă și dezobstrucția căilor respiratorii superioare; la locul accidentului se va așeza bolnavul în poziție pronolaterală și cu gura cât mai decliv, pentru a se drena sângele și conținutul gastric evitându-se astfel pătrunderea lor în căile respiratorii; se va evacua orice obstacol (sânge, vomitus, secreții) din gură și din rinofaringe; manevrele de respirație prin compresiune manuală toracică se vor efectua numai după ce ne asigurăm că nu există fracturi costale;

— la politraumatizați anxioși, agitați sau cu dureri mari este necesară sedarea (barbituricele au și efect de reducere a presiunii intracraniene prin diminuarea edemului cerebral).

Transportul se va efectua cu mijloace auto, care trebuie să fie utilizate adecvat (suspensie, încălzire eficientă, posibilități de aspirare, de intubare orotraheală, oxigenoterapie, eventual traheostomie de necesitate, cateter endovenos pentru reechilibrarea hidroelectrolitică sau transfuzie de sânge în caz de șoc hemoragic). Elicopterul este mijlocul de transport ideal pentru politraumatizații grav, mai ales când locul accidentului este la mare distanță de spital.

Politraumatizatul grav trebuie dirijat cât mai repede și în condiții cât mai adecvate către un spital universitar, municipal sau județean, dotat corespunzător și încadrat cu personalul medical calificat. Recomandăm îndrumarea în special către centrele spitalicești multidisciplinare pentru politraumatizați.

Principalele asociații politraumatice

1. Traumatisme craniocerebrale asociate cu traumatisme vertebromedulare

Dintre traumatismele asociate, craniocerebrale și vertebromedulare, cea mai frecventă este implicarea segmentelor cervicale.

a) **Traumatisme craniocerebrale asociate cu traumatisme vertebromedulare cervicale.** Mecanismul cel mai frecvent prin care se produc leziunile vertebromedulare cervicale în cadrul unui politraumatism este de tip indirect și cuprinde două modalități principale:

— prin extensia bruscă sau flexiunea bruscă cervicală („whiplash“) se pot produce luxații sau fracturi-luxații vertebrale cervicale cu suferință radiculară sau radiculomedulară; chiar dacă nu s-a produs concomitent și impact cranian, există și o contuzie cerebrală;

— prin cădere în vertex se produc de regulă leziuni grave craniocerebrale, iar la nivel cervical, fracturi de tip tasare vertebrală cu leziuni medulare severe.

Diagnosticul de leziune vertebromedulară cervicală asociată unui efect traumatic cerebral la bolnavul cooperant, se stabilește pe prezența: tetraplegiei sau tetraparezei, deficitului de sensibilitate corespunzător nivelului leziunii cervicale, tulburărilor de deglutiție și de fonație, frecventelor perturbări respiratorii și posibilelor modificări pupilare (sindrom Claude Bernard-Horner). Dacă bolnavul este comatos, diagnosticul este foarte dificil, mai ales fiindcă la nivel cervical lipsesc practic semne fizice de traumatism. În astfel de cazuri, următoarele elemente semiologice pledează pentru coexistența unei leziuni cervicale:

— modificările de motilitate segmentară și mai ales de tonus muscular; în leziunile cervicale există atonie musculară, cu abolirea reflexelor miotatice;

— tulburările de sensibilitate, dacă pot fi revelate, constituie cel mai important indiciu; la bolnavii comatoși ele se pot depista numai prin reacțiile motorii la stimuli nociceptivi.

În traumatismele craniocerebrale asociate cu traumatisme vertebromedulare cervicale mai puțin grave, pentru acestea din urmă este caracteristică existența *sindromului centromedular* (sindromul Schneider) cu diplegie brahială și moderată sau discretă parapareză, tulburări de sensibilitate de tip siringomielic și retenție sfincteriană. *Sindromul radiculomedular acut* (tetrapareză, dureri radiculare, sensibilitate păstrată) este dat de un traumatism vertebromedular cervical. Paralizia cruciată este o leziune la nivelul decusației piramidelor și se manifestă prin diplegie brahială, fără tulburări de sensibilitate, dar cu tulburări de deglutiție.

b) **Traumatisme craniocerebrale asociate cu traumatisme vertebromedulare toracice.** Coexistența leziunilor vertebromedulare toracice se recunoaște prin:

— plegia/pareza membrelor crurale cu conservarea motilității membrelor brahiale;

— atonie/hipotonie la membrele crurale și tonus conservat la membrele brahiale;

— hiporeflectivitate/areflectivitate miotatică la membrele crurale și conservarea reflexelor la membrele brahiale;

— nivel de sensibilitate corespunzător segmentului lezat;

— tulburările sfincteriene, mai ales de tip incontinență;

— semnele fizice de traumatism vertebral toracic sunt frecvent vizibile, mecanismul traumatic fiind de regulă unul direct.

c) **Traumatisme craniocerebrale asociate cu traumatisme vertebromedulare lombosacrate.** Asocierea unei leziuni a segmentelor lombosacrate la un traumatism craniocerebral este mai ușor de recunoscut. Unei leziuni a segmentelor lombosacrate îi corespunde clinic un sindrom de neuron periferic, în timp ce leziunea segmentelor mai craniale determină un sindrom de neuron central, ca și leziunile cerebrale. În consecință, traumatismului craniocerebral îi sunt asociate elemente ale unui sindrom de con medular sau de coadă de cal, și anume:

— paraplegie flască;

— tulburări de sensibilitate globală de la nivel T_{12} sau limitate („în șa“);

— tulburări sfincteriene de tip incontinență;

— absența semnului Babinski (semn de neuron motor central);

— apariția precoce a tulburărilor trofice.

Diagnosticul complet. În toate aceste asocieri traumatice se stabilește, pe baza examenului clinic și pe baza radiografiei fără substanță de contrast a coloanei, ca și prin *CT-scan* (craniocerebral și vertebromedular).

2. Traumatisme craniocerebrale asociate cu traumatisme toracice

Această eventualitate survine în special în caz de accidente rutiere și-l afectează mai ales pe ocupantul din față al autovehiculului. Acesta este de regulă proiectat cu capul în parbriz și cu toracele pe volan sau pe tija acestuia. În impacte puternice, ocupantul poate suferi un al doilea traumatism, fiind proiectat prin parbriz, în afara autovehiculului.

Coexistența unor efecte traumatice cerebrale cu leziuni toracopleuroplmonare este gravă, în special prin perturbările respiratorii, intrându-se într-un cerc vicios reciproc agravant.

Este necesară o continuă urmărire a evoluției clinice neurologice, efectuarea de investigații paraclinice (*CT-scan*) și monitorizarea presiunii intracraniene. Se vor nota tipul și frecvența respirației; se vor nota eventuale semne fizice de traumatism toracic: prin palpare se poate descoperi existența emfizemului subcutanat sau a crepitațiilor care să indice fracturi costale; percuția toracică trebuie efectuată cu precauție, mai ales când se suspectează un volet costal; în caz de pneumotorace se constată la percuție o tonalitate timpanică, iar în caz de hemotorace există de regulă o matitate.

Hemotoracele masiv produce atât insuficiență respiratorie cât și circulatorie, iar tamponada cardiacă (hemopericardul) determină cu predominanță o insuficiență circulatorie la traumatizații toracici. Tamponada cardiacă se recunoaște clinic prin aspectul palid-cianotic al tegumentelor, pulsul filiform, hipotensiunea arterială, asociată cu marcată turgescență a jugularelor, extinderea matității cardiace, zgomotele cardiace asurzite. Hemotoracele masiv se produce prin leziuni ale vaselor mari, ale arterei mamare interne și — posibil — prin ruperi ale arterelor intercostale. Deoarece spațiile pleurale oferă o mică rezistență, în traumatismele toracice se poate produce șoc hemoragic sau chiar moartea prin exsanguinare, înainte de apariția fenomenelor de insuficiență respiratorie.

Pneumotoracele masiv se produce de regulă prin mecanismul de „supapă“, care apare în cazul rupturilor grave bronhopulmonare.

Emfizemul subcutanat își are originea în pneumotoracele consecutiv unei fracturi costale cu efracție pleurală sau prin difuzarea unui emfizem mediastinal prin ruptură bronșică și lezare a pleurei mediastinale.

Diagnosticul corect al tuturor acestor leziuni toracopleuropulmonare și cardiace trebuie efectuat cât mai rapid și mai complet, prin radiografie toracică în diferite incidențe, *CT-scan*, ECG, ecografie cardiacă, toate acestea putând fi repetate în timp.

3. Traumatisme craniocerebrale asociate cu traumatisme abdominale

Asocierea efectelor traumatice craniocerebrale cu leziuni abdominale este o eventualitate mai rară, dar reprezintă un factor de mare gravitate și impune măsuri terapeutice de urgență, chiar prioritare. Frecvența cea mai mare a asocierii traumatismului craniocerebral cu cel abdominal survine prin accidente de trafic și prin agresiuni, iar în timp de război primul loc este deținut de leziunile prin proiectile.

Leziunile traumatice abdominale de tip hemoragic pot avea caracter acut sau supraacut, survenind în același moment traumatic cu leziunile cerebrale, sau pot evolua în doi timpi (ca în rupturile de splină sau de ficat).

Asociația traumatism craniocerebral cu traumatism abdominal este grevată de mortalitate mare. Statisticile arată că prin leziune hemoragică acută abdominală aproximativ 3% dintre pacienți decedează înainte de a se putea interveni chirurgical, 10% decedează după operație prin șoc și cel puțin 5%, prin alte cauze. Regiunea abdominală prezintă numai rareori semne fizice de traumatism; la orice traumatizat în stare gravă (comă sau șoc) se va acorda o deosebită atenție examenului clinic abdominal și *CT-scan*, nu numai la internare, ci și în zilele următoare, deoarece hemoragia intraperitoneală poate surveni și tardiv.

Diagnosticul complet al tuturor leziunilor abdominale se va face pe baza puncției peritoneale efectuată bilateral, *CT-scan* abdominal, ecografie abdominală — toate acestea putând fi repetate în timp.

4. Traumatisme craniocerebrale asociate cu traumatisme ale membrelor și centurilor

Raportat la numărul global de traumatisme în care este implicat capul, incidența acestor asociații politraumatice este de aproximativ 12%, dar din totalitatea politraumatismelor, în mai mult de 65% din cazuri sunt cointeresate segmentele din aparatul locomotor scheletal. În ordine descrescândă sunt implicate centura scapulară, humerusul, femurul, oasele gambei, oasele antebrațului, bazinul și ultimele — oasele mâinii și ale piciorului.

Din punct de vedere al implicațiilor fiziopatologice și al consecințelor cu caracter agravant, pe primul plan se situează fracturile oaselor lungi, precum și fracturile bazinului osos, deoarece:

— impulsurile proprioceptive și mai ales cele nociceptive din aceste focare lezionale se transmit pe căi nespecifice — formația reticulară — spre creierul simultan traumatizat. Astfel de stimuli pot agrava perturbările vasculare cerebrale traumatice, pot bloca mecanismele compensatorii și astfel grăbi apariția de leziuni parenchimatoase sau le pot agrava pe cele deja existente;

— pot să producă șoc traumatic sau hemoragic;

— pot să declanșeze embolii grăsoase.

Diagnosticul complet se efectuează printr-un examen clinic minuțios, dublat de investigarea radiologică adecvată și completă, la care se adaugă *CT-scan* pentru abdomen, bazin și torace.

Principii de tratament și ierarhizarea metodelor terapeutice în politraumatisme

După aprecierea ponderii fiecărei componente traumatice se va stabili orientarea terapeutică, ținându-se seama de prioritățile care trebuie acordate.

a) În politraumatismele grave, ca regulă generală, se va acorda *prioritate terapeutică leziunilor cerebrale*, fiindcă evoluția lor spre agravare se repercutează negativ asupra altor leziuni extracerebrale; acestea, la rândul lor, pot mări gravitatea inițială a leziunilor cerebrale. În aceste condiții, aplicarea corectă și rapidă a GCS este extrem de importantă.

b) În asocierea traumatismelor cerebrale grave cu *leziuni vertebro-medulare instabile cervicale* (clinic: tetraplegie, tulburări respiratorii, circulatorii și de deglutiție grave), ambele componente lezionale sunt prioritare (Kalsbeek și colab., 1980) (10). Măsurile terapeutice de urgență sunt în mare parte comune, ele vizând aceleași obiective:

— combaterea perturbărilor respiratorii prin asigurarea unei ventilații optime (dezobstrucția căilor respiratorii superioare, intubație orotraheală sau, eventual, traheostomie);

— combaterea edemului cerebral, precum și a celui medular cervical; aceasta se obține administrând — pentru efectul depletiv imediat — substanțe hiperosmolare (Manitol 20%, 1—3 g/kgcorp). Menționăm că efectele benefice ale Manitolului sunt relativ de scurtă durată, după care fenomenele de presiune intracraniană pot reapărea (Hartwell și Sutton, 1993) (11);

— *combaterea hipertermiei de natură centrală* prin metodele de hipotermie uzuale (amestecuri litice, Algocalmin, aplicarea de împachetări reci).

c) La politraumatizații cu stare de *șoc traumatic* se va proceda întâi la deșocare, după principiile și tehnicile de terapie intensivă, apoi se vor aplica metodele de investigație și de tratament pentru leziunile majore. La politraumatizații cu stare de șoc hemoragic se va proceda concomitent la stoparea sursei de sângerare și la transfuzii de sânge. S-a constatat că starea de șoc traumatic cu importante pierderi de masă sanguină, asociate cu creșterea presiunii intracraniene, datorită leziunilor multiple, duce la creșterea ratei mortalității (Marmarou și colab., 1991) (5).

d) La politraumatizații cu *leziuni grave toracopleuropulmonare și cu insuficiență respiratorie secundară,* prioritatea terapeutică imediată trebuie să fie controlul insuficienței respiratorii. Chiar dacă este necesară o intervenție neurochirurgicală de urgență, aceasta poate decurge numai în condiții de intubare, ventilație eficientă, saturare sanguină corespunzătoare cu oxigen și stabilizarea parametrilor cardiaci (Zink și Samii, 1991) (12). Eventualitățile traumatice sunt următoarele:

— *pneumotoracele compresiv,* care se instalează rapid și progresiv; printr-un mecanism de clapetă produce acumularea aerului intrapleural, provocând un efect hemodinamic și de ventilație. Metoda eficientă este toracocenteza care egalizează presiunea intrapleurală cu cea atmosferică. Testul de eficiență: aerul este expulzat numai în inspir, fapt vizibil dacă acul de toracocenteză este racordat la un recipient cu apă. Dacă această metodă se dovedește ineficientă, se va recurge la pleurotomie și aspirație;

— *hemotoracele compresiv* necesită drenaj prin pleurotomie sau toracotomie. Pleurotomia se efectuează în mod clasic în spațiul VII intercostal, pe linia axilară (posterioară sau medie); printr-o mică incizie se introduce în spațiul pleural o sondă de tip Pezzer și orificiul de penetrare este ferm etanșeizat. Drenajul este realizat prin sistemul Béclère;

— *emfizemul interstițial* (subcutanat) se resoarbe spontan în decurs de câteva zile. Când acest emfizem este consecința unei leziuni a pleurei mediastinale, a unei rupturi bronșice, poate avea caracter extensiv. De regulă este suficientă implantarea unui număr de ace cu calibru mai mare în zonele de emfizem maxim. În unele cazuri se impune exuflarea pneumotoracelui corespunzător prin pleurotomie și aspirație;

e) la politraumatizații cu *leziuni grave abdominale,* în special de tip hemoragic, care se însoţesc foarte des de stare de şoc, acestea au prioritate asupra leziunilor cerebrale. La politraumatizaţi este necesară o echipă mixtă, compusă din: medic de terapie intensivă, chirurg, neurochirurg, internist. Măsurile terapeutice imediate sunt de competenţa primului dintre aceştia: asigurarea libertăţii căilor respiratorii, monitorizarea presiunii venoase centrale, aprecierea volumului sanguin circulant, a fluxului sanguin, determinarea gradului de hemoconcentraţie ş.a., factor de care depinde deşocarea şi reechilibrarea hidroelectrolitică, volemică şi a funcţiilor vegetative. Indiferent dacă traumatismul abdominal este deschis sau închis, intervenţia chirurgicală abdominală este obligatorie şi prioritară. Uneori este necesară intervenţia chirurgicală în echipă dublă, de chirurgie abdominală şi de neurochirurgie. Prioritatea intervenţiei trebuie stabilită de la caz la caz (Wisner şi colab., 1993) (13).

f) La politraumatizaţii cu fracturi sau luxaţii — fracturi ale membrelor şi ale bazinului, prioritatea terapeutică o au leziunile cerebrale grave. După stabilizarea clinică a funcţiilor cerebrale, în concordanţă cu examenul *CT-scan* şi monitorizarea presiunii intracraniene, se poate încerca o manevră ortopedică sau chirurgicală de fixare şi eventual de plasare în ax a oaselor lungi. Orice intervenţie ortopedică sau chirurgicală trebuie realizată sub anestezie generală cu monitorizarea presiunii intracraniene, având control *CT-scan* pre- şi postoperator. Ca măsură terapeutică obligatorie este tratamentul edemului cerebral cu soluţii macromoleculare. De la această regulă fac excepţie rupturile de pachete vasculare cu şoc hemoragic consecutiv, care au prioritate în raport cu leziunea craniocerebrală.

Secvenţa măsurilor terapeutice în politraumatisme, la internare într-un serviciu spitalicesc, poate fi sistematizată astfel (după Jenett şi Teasdale, 1981) (7):

1 — Măsuri ce trebuie luate în primele minute:

— aplicarea unui guler rigid pentru prevenirea luxaţiilor cervicale;
— eliberarea căilor respiratorii (poziţionare corectă, aspirare);
— intubaţie şi oxigenoterapie;
— posibil ventilaţie artificială;
— monitorizarea tensiunii arteriale;
— cateter endovenos cu administrarea de soluţie Ringer, baterie de analize, gaze sanguine;
— măsuri urgente de hemostază;
— măsuri de deşocare;
— sondă urinară;
— profilaxie antitetanică.

2 — Măsuri în prima oră:

— aprecierea stării de conştienţă (GCS);
— inventarierea tuturor leziunilor (toracice, viscerale, spinale, ale centurilor, ale membrelor);
— *CT-scan* (craniocerebral, toracic, abdominal);
— investigare radiologică-standard (torace, centuri, coloană vertebrală, membre);
— evacuarea pneumo/hemotoraxului;
— evacuarea hematomului intracranian;
— rezolvarea rupturilor de organ abdominal (splină);
— laparotomie exploratorie în hemoragia abdominală.

3 — Măsuri în primele 24 de ore:

— internarea în serviciul de terapie intensivă, pentru cazurile care nu necesită intervenţie operatorie;
— monitorizarea funcţiilor vitale, puls-oximetrie, presiune intracraniană, parametri biologici, gaze sanguine, reechilibrare hidroelectrolitică şi metabolică;

— aprecierea continuă a stării de conştienţă (GCS), pentru repetarea *CT-scan*, în caz de scădere bruscă a punctajului GCS; constatarea unui hematom intracranian cu efect compresiv necesită rezolvarea neurochirurgicală;

— decomprimarea măduvei în fracturile-luxaţii cu interesare mielică;

— puncţie abdominală, eventual *CT-scan* abdominal când se suspectează ruptura unui organ în doi timpi (ficat, splină);

— rezolvarea chirurgicală a rupturii de intestin sau de vezică urinară în peritoneu, a hematomului retroperitoneal;

— imobilizarea cu fixator extern a fracturilor membrelor;

— sutura de tendoane şi nervi;

— rezolvarea chirurgicală a leziunilor masivului facial.

4 — Măsuri în prima săptămână:

— rezolvarea chirurgicală a fracturilor cu înfundare şi a plăgilor craniocerebrale;

— închiderea fistulelor de LCS;

— fixarea fragmentelor dislocate la nivelul masivului facial;

— rezolvarea chirurgicală a fracturilor membrelor cu deplasare de fragmente.

Această ordine nu este strictă şi poate suferi modificări în funcţie de starea generală a pacientului şi de prioritatea organului lezat. Secvenţialitatea acestor măsuri terapeutice urmăreşte tocmai rezolvarea cazurilor de politraumatizaţi, internaţi frecvent în serviciile spitaliceşti de urgenţă. În serviciul de terapie intensivă, leziunile trebuie permanent inventariate şi ţinute sub observaţie atât clinic cât şi prin *CT-scan*. Principalul rol al neurochirurgului este acela de a sesiza orice modificare a stării de conştienţă şi de a stabili dacă aceste modificări s-au produs prin leziune nevraxială sau extranevraxială (Andrews şi Narayan, 1993) (14).

După părerea tuturor practicienilor, cele mai importante sunt măsurile terapeutice care se iau în prima oră, denumită din această cauză ”golden hour“ (Trunkey, 1985) (15).

Prognostic

Toate datele din literatura de specialitate relevă morbiditatea şi mortalitatea extrem de ridicate, peste 40% din cazuri, prin politraumatisme grave, cu afectarea stării de conştienţă (GCS sub 8) (Kalsbeek şi colab., 1980; Marmarou şi colab., 1991; Gilpin şi Nelson, 1991) (10, 5, 9). Un element de prognostic favorabil este vârsta pacienţilor, copiii suportând în general mult mai bine politraumatismele (Walker şi colab., 1994) (16). Un alt element de prognostic îl constituie starea preexistentă politraumatismului a encefalului şi a celorlalte organe. La aceşti doi factori esenţiali se adaugă o multitudine de alte elemente ca: diagnosticul şi transportul corect de la locul accidentului, inventarierea tuturor leziunilor, stabilirea priorităţilor terapeutice, posibilitatea internării într-un serviciu spitalicesc multidisciplinar, dotat cu unitate de neuroimagistică completă, existenţa unei echipe medicale pregătite pentru abordarea tuturor leziunilor traumatice (medic de terapie intensivă, neurochirurg, chirurg generalist şi toracic, chirurg de chirurgie bucomaxilofacială, oftalmolog, otorinolaringolog, cardiolog).

Concluzii

Politraumatismele reprezintă o problemă gravă și actuală în patologia generală de urgență pentru că: afectează indivizi la vârsta activă și totodată manifestă o marcată tendință de creștere a frecvenței prin accidente rutiere, de muncă sau ca urmare a focarelor de război și a înmulțirii actelor de terorism.

Importanța acestei patologii a crescut, iar eforturile deosebit de costisitoare ale echipelor pluridisciplinare de medici care iau în grijă asemenea pacienți țintesc un singur și nobil scop: să salveze viața traumatizatului. Pentru aceasta e nevoie de corectarea funcțiilor vitale afectate încă de la locul accidentului, ca și în mijloacele de transport până la spital. În spitalele multidisciplinare de urgență este necesară formarea echipelor medicale capabile să rezolve rapid și corect toate leziunile existente. Desigur că inventarierea clinică și prin *CT-scan* cât mai completă contribuie la corectitudinea diagnosticului și la aprecierea judicioasă a priorităților terapeutice.

Bibliografie

1. *STEEDMAN D. J.:* Medical teams for accidents and major disasters, *Injury*, 1990; 21: 206—208.
2. *CUSHING H.:* Concerning a definite regulatory mechanism of the vasomotor center which controls blood pressure during cerebral compression, *J. Hopkins Hosp. Bull.*, 1901; 12: 290—292.
3. *CUSHING H.:* Some experimental and clinical observations concerning states of increased intracranial tension, *Amer. J. Med. Sci.*, 1902; 125: 375—400.
4. *CUSHING H.:* Peptic ulcers and the interbrain, *Surg. Gynec. Obstet.*, 1932; 55: 1—34.
5. *MARMAROU A., ANDERSON R. L., WARD J. D., CHOI S. C., YOUNG H. F., EISENBERG H. M., FOULKES M. A., MARSHAL I. F., JANE J. A.:* Impact of ICP instability and hypotension on outcome in patients with severe head trauma, *J. Neurosurg.*, 1991; 75: S59—S66.
6. *KIRKEBY J. O., RISE I. R., NORDSLETTEN L., SKJELDAL S., RISOE C.:* Cardiovascular response to blood loss during high intracranial pressure, *J. Neurosurg.*, 1995; 83: 1 067—1 071.
7. *TEASDALE G., JENNETT B.:* Assessment of coma and impaired consciousness. A practical scala, *Lancet*, 1974; II: 81—84.
8. *MAYER T., WALKER M. L., SHASHA I., MATLAK M., JOHNSON D. G.:* Effect of multiple trauma on outcome of pediatric patients with neurologic injuries, *Child's Brain*, 1981; 8: 189—197.
9. *GILPIN D. A., NELSON P. G.:* Revised trauma score: a triage tool in the accident and emergency department, *Injury*, 1991; 22: 35—37.
10. *KALSBEEK W. D., McLAURIN R. L., HARRIS B. S. H., MILLER J. D.:* The national head and spinal cord injury survey: major findings, *J. Neurosurg.* (Suppl.), 1980; 53: S19—31.
11. *HARTWELL R. C., SUTTON I. N. L.:* Mannitol, Intracranial pressure and vasogenic edema, *Neurosurg.*, 1993; 32: 444—450.
12. *ZINK P. M., SAMII M.:* Die Diagnostik und operative Behandlung des Schadel—Hirn-Traumas im Rahmen der Polytraumaversorgung, *Unfallchirurg.*, 1991; 94: 122—128.
13. *WISNER D. H., VICTOR N. S., HOLCROFT W.:* Priorities in the management of multiple trauma: intracranial versus intraabdominal injury, *J. Trauma*, 1993; 35: 271—278.
14. *ANDREWS B. T., NARAYAN R. K.:* "Have Neurosurgeons Abdicated Their Leadership Role in the Management of Head Injury?", *Surg. Neurol.* ,1993; 40: 1—2.
15. *TRUNKEY D.:* Neural trauma: from the point of view of the general surgeon. În: Trauma of the Central Nervous System (sub red. Dacey R. G. jr. și colab.), Raven Press, Hewlet, N.Y., 1985.
16. *WALKER M. L., STORRS B. B., MAYER T.:* Factors affecting outcome in the pediatric patient with multiple trauma. Further experience with the Modified Injury Severity Scale, *Child's Brain*, 1984; 11: 387—397.

CAPITOLUL 8

Leziunile degenerative spinale: hernia discală şi spondiloza

Hernia discală

Coloana vertebrală umană cu cele două funcţii principale ale sale, aceea de asigurare a staţiunii verticale a corpului şi aceea de protecţie a măduvei spinării, suferă, odată cu trecerea timpului şi supunerea la solicitările impuse de locomoţie şi de efectuarea activităţilor zilnice, un proces continuu de uzură. Acest proces are o evoluţie foarte diferită de la un individ la altul şi determină modificări structurale ale tuturor componentelor coloanei: os, disc intervertebral, articulaţii şi sisteme ligamentare, modificările având intensităţi şi efecte diferite, în funcţie şi de calitatea ţesutului conjunctiv, caracteristic fiecăruia dintre noi.

Elementul osos este reprezentat de corpul vertebrei (soma), apofizele articulare cu faţetele lor, istmurile vertebrale care le unesc la corp şi arcul neural, compus din lame cu apofizele adiacente care servesc drept element de ancorare pentru formaţiile musculare paravertebrale. Structura somei vertebrale este una spongioasă, cu trabeculele dispuse în sensul liniilor de forţă ce solicită vertebra, înconjurată la suprafaţă de o corticală mult mai densă, care pe faţa superioară şi inferioară a corpului vertebral se prezintă ca un platou, acoperit de cartilaj. Corpurile vertebrale sunt solidarizate atât anterior cât şi posterior de ligamentele longitudinale respective ale căror fibre pătrund şi între fibrele inelului fibros discal. Discul intervertebral care asigură amortizarea sarcinilor impuse coloanei de verticalitate sunt solicitate nu numai în direcţie verticală ci şi în direcţii oblice, de mişcările în diverse planuri, pe care coloana trebuie să le asigure. Discul este alcătuit din inelul fibros, constituit din fibre elastice, dispuse în planuri suprapuse, cu direcţii perpendiculare între ele, inel care menţine închis elementul de amortizare: nucleul pulpos, cu consistenţă gelatinoasă la copil, având în compunere polizaharide hidrofile cu un conţinut apos de peste 80% (1, 2) (fig. 8.1). Odată cu înaintarea în vârstă, polizaharidele discului degenerează şi de deshidratează, pierzându-şi astfel proprietăţile elastice; ca urmare, fibrele interne ale inelului fibros pătrund în nucleul pulpos, fibrozându-l (3) (fig. 8.2). Rezultă o scădere în înălţime a discului şi, prin degenerescenţă concomitentă şi a cartilajelor, adeseori şi o pătrundere a fragmentelor discale în corpul vertebral (herniile discale intraspongioase). Osul învecinat reacţionează la solicitările de presiune înconjurătoare prin dezvoltarea de apoziţii osoase (osteofite) (14) (fig. 8.3). Degenerarea inelului fibros determină de asemenea apariţia de fisuri în structura sa, prin care nucleul pulpos herniază în canalul spinal, comprimând elementele radiculare în drumul lor de la măduvă spre orificiile intervertebrale. Acestea sunt delimitate de corpul vertebral şi de inelul fibros anterior, pediculii vertebrali deasupra şi dedesubt şi faţetele apofizelor articulare, posterior. Osteofitele dezvoltate la nivelul acestor foramene contribuie şi ele la compresiunea rădăcinilor nervoase. Rezultă astfel complexul de leziuni osteodiscoligamentare care caracterizează spondiloza (5). Protruzia discului pe linia mediană sau în vecinătatea ei (fig. 8.4 a şi b) poate duce la compresiunea măduvei sau a rădăcinilor cozii de cal. Compresiunea rădăcinilor poate determina edemaţierea lor, ceea ce accentuează suferinţa radiculară (6). În general, suferinţa radiculară determinată de degenerarea spinală, fie ea prin hernie discală, fie prin spondiloză (ceea ce reprezintă de fapt tot o expresie a discopatiei), se manifestă cel mai adesea la nivelul cervical sau lombar, acolo unde mobilitatea intervertebrală este maximă şi cu mult mai puţin la nivelul toracic. Apoziţiile osteofitice la nivelul marginilor platourilor vertebrale duc de asemenea la o strâmtorare scalariformă a canalului spinal, îndeosebi în diametrul său anteroposterior, având drept consecinţă de asemenea compresiunea mieloradiculară, care se adaugă compresiunii exercitate de disc.

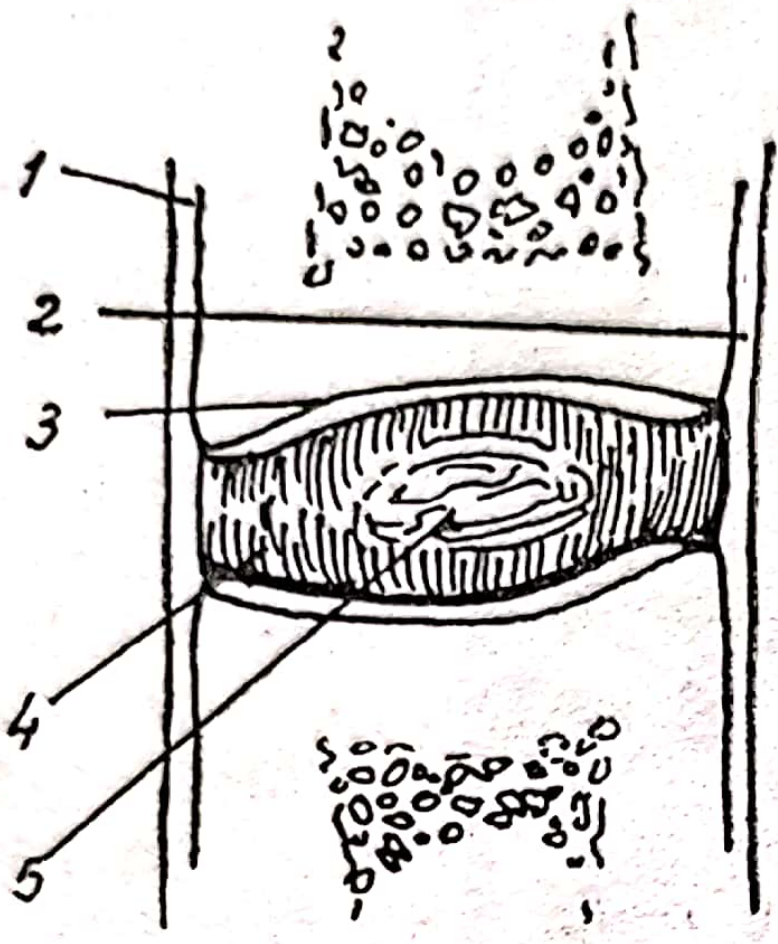

Fig. 8.1 — Structura discului intervertebral: *1* — ligamentul longitudinal anterior; *2* — ligamentul longitudinal posterior; *3* — cartilajul platoului vertebral adiacent discului; *4* — inelul fibros discal; *5* — nucleul pulpos.

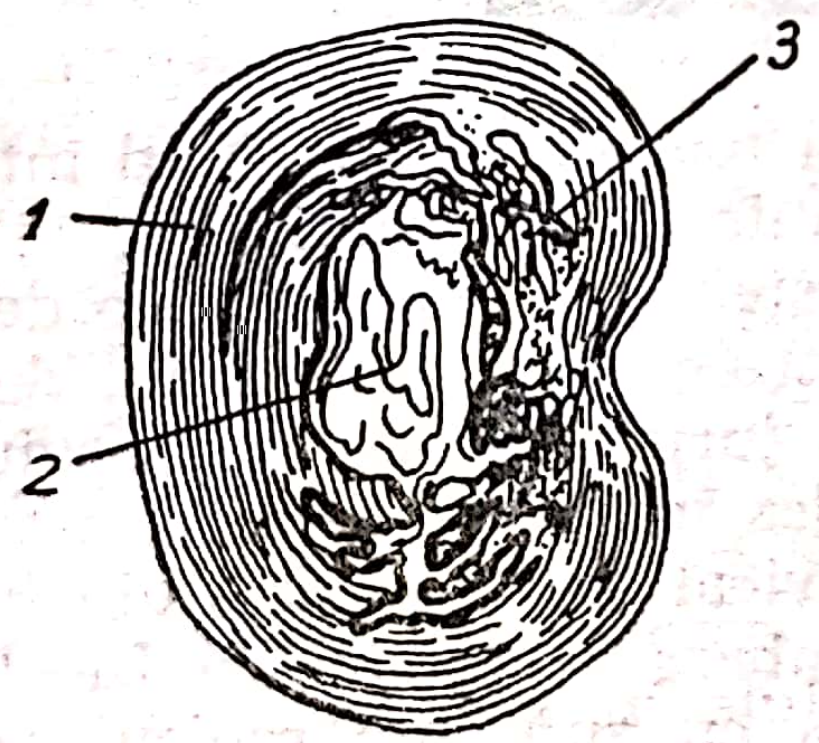

Fig. 8.2 — Structura unui disc degenerat: *1* — inelul fibros; *2* — nucleul pulpos; *3* — fisurile inelului fibros degenerat.

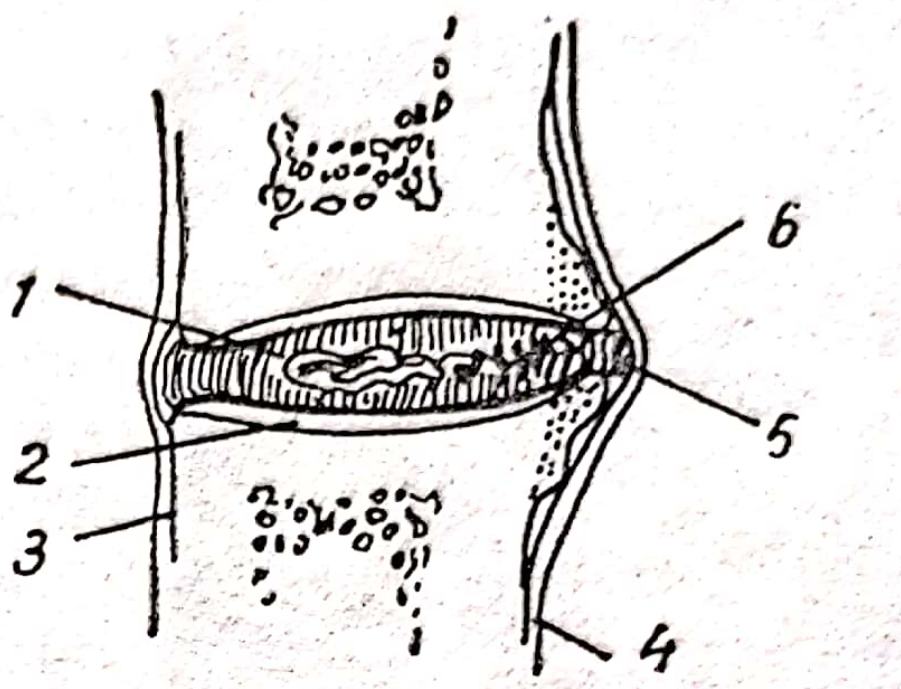

Fig. 8.3 — Diagrama unui disc degenerat cu protruzia nucleului pulpos şi reacţie spondilotică: *1* — nucleul pulpos; *2* — cartilajul platoului vertebral; *3* — ligamentul longitudinal anterior; *4* — ligamentul longitudinal posterior; *5* — protruzia nucleului pulpos prin *6* — fisurile inelului fibros degenerat.

Un alt factor compresiv asupra măduvei îl constituie plicaturarea orizontală a ligamentelor galbene

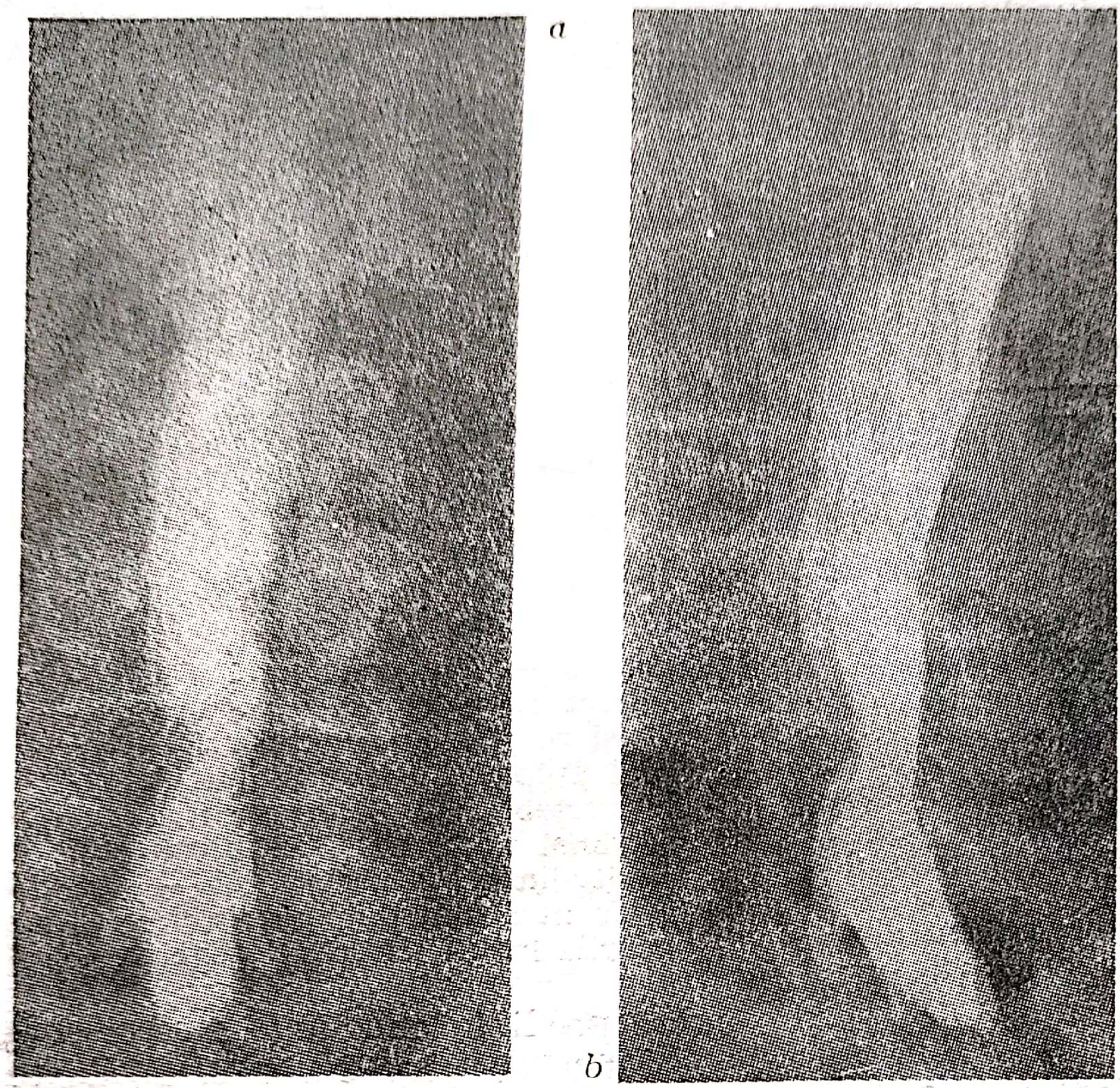

Fig. 8.4 — Imagine mielografică a unei hernii discale la L_4: *a* — imagine A—P; *b* — imagine de profil.

interlamelare ce rezultă ca urmare a scăderii în înălțime a spațiilor intervertebrale. În fine, hipertrofia porțiunii posterolaterale a platourilor vertebrale, combinată cu îngroșarea fațetelor articulare introduce un factor compresiv suplimentar (4, 7). Acesta acționează îndeosebi în poziție verticală și se datorește comprimării intraforaminale a rădăcinii prin împingerea postero-anterioară a apofizelor articulare. Durerea dispare în decubit dorsal și nu este accentuată de elongarea sciaticului.

Modificările accentuate ale sistemului articular intervertebral pot duce la spondilolistezisuri, cel mai frecvent constatate în regiunea lombară inferioară, sau chiar la scolioze. Apozițiile osoase pot avea loc la nivelul ligamentului longitudinal posterior și pot contribui la producerea radiculomielopatiilor, cel mai adesea toracolombare, fiind întâlnite predominant la asiatici (8, 9, 10).

Vârstele cele mai afectate de hernii discale sunt cele medii, de obicei în jurul a 40 de ani. Sediul cel mai des întâlnit este cel lombar jos și cervical jos. Cca 90% din herniile lombare se produc la L_4—L_5 și L_5—S_1 cu suferință radiculară intraforaminală, mai rar în canal, la nivelul cozii de cal.

Herniile cervicale se produc de obicei la nivelul C_5—C_6, mai rar la C_3—C_4 și C_6—C_7. Herniile toracice sunt mult mai rare, suferința la acest nivel fiind de tip mielopatic (11, 12).

Simptomatologie

Simptomatologia diferă mult, în funcție de particularitățile etiopatogenice și topografice ale fiecărui caz. Elementul comun tuturor este durerea. În general, herniile discale se caracterizează printr-o durere instalată cel mai adesea brutal, favorizată de un efort sau de o mișcare bruscă. Debutează de obicei la locul leziunii, iradiind în teritoriul inervat de rădăcina comprimată. În cazul compresiunilor medulare (cel mai frecvent cervicale) sau ale cozii de cal, pe primul plan poate trece deficitul neurologic în teritoriul subiacent compresiunii. La elementul durere vin să se adauge tulburările de sensibilitate, de tipul paresteziilor sau al hipoesteziilor, în teritoriul inervat de rădăcina afectată. Aceste dureri și tulburări de sensibilitate obiectivă se pot accentua prin unele mișcări sau se pot extinde proximodistal la nivelul membrelor. Sunt însă destul de des întâlnite și cazuri în care suferința se instalează lent, progresiv, ea debutând prin dureri localizate în regiunea învecinată sediului herniei (stadiul I), pentru a iradia ulterior de-a lungul traiectului rădăcinilor afectate (stadiul II), ulterior apărând și semnele neurologice: abolirea reflexelor și instalarea paresteziilor și a deficitelor motorii și senzitive obiective (stadiul III). În general, simptomele se exacerbează în poziția verticală, la mers și în special la încercările de flexie a coloanei. La nivelul maselor musculare paravertebrale, inervate de rădăcina afectată, se constată o contractură permanentă și, eventual, scolioză antalgică. De asemenea tusea exacerbează durerea prin creșterea presiunii LCS și compresia radiculară. Repausul la pat și unele poziții antalgice pot ușura durerea.

În cazul herniilor discale cervicale, iradierea dureroasă depinde de sediul herniei. Astfel, în hernia situată la nivelul C_5—C_6 este comprimată predominant rădăcina C_6, durerile și paresteziile iradiază în police și index. Forța bicepsului și reflexul bicipital sunt de obicei limitate.

În cazul herniilor la C_6—C_7, care comprimă rădăcina C_7, iradierea simptomelor este de obicei către degetul mediu, dar pot fi interesate și degetele vecine. Adeseori forța tricepsului poate fi diminuată, iar reflexul tricipital, de obicei absent.

O hernie la nivelul C_7—T_1 comprimă rădăcina C_8 și simptomele pot iradia către eminența hipotenară și degetele IV și V. Se notează hipoestezie pe fața anterioară a antebrațului, până la unirea jumătății medii cu cea inferioară, ceea ce o diferențiază de aceea datorată compresiunii ulnarului la cot. Diagnosticul diferențial trebuie făcut cu sindromul „de ieșire" toracică și cu sindromul Pancoast-Tobbias.

Herniile de disc lombare se produc, așa cum arătam anterior, în mod dominant la ultimele două niveluri intervertebrale. Totuși ele pot surveni și la nivelul L_3—L_4, situație în care rădăcina L_4 este cea care suferă cu precădere, ceea ce se traduce prin afectarea forței cvadricepsului și prin hipoestezie în regiunea genunchiului, cu iradiere pe fața anterioară a gambei. Reflexul cvadricipital este diminuat sau abolit. Pentru evidențierea durerii se flectează gamba pe coapsă, bolnavul fiind în decubit ventral.

Diagnosticul diferențial trebuie făcut cu neuropatia femurală diabetică. Hernia de la nivelul L_4—L_5 afectează de obicei rădăcina L_5 cu iradierea hipoesteziei și a paresteziilor pe partea internă a feței dorsale a piciorului și degetul mare. Mersul pe călcâi este afectat. De asemenea manevra Lasègue e pozitivă și există contractură lombară.

În hernia la L_5—S_1 suferă prima rădăcină sacrată, hipoestezia se constată pe fața laterală a piciorului și a gleznei, cu iradiere și pe fața plantară. Reflexul ahilian este diminuat sau abolit, flexia dorsală a piciorului adesea dificilă sau uneori chiar imposibilă. Durerea este exacerbată de tuse. În herniile mediane voluminoase de la acest nivel apar și tulburări sfincteriene de tipul retenției.

Leziunile de tip spondilotic realizează de obicei o suferință mai difuză decât herniile discale. Durerea se instalează de obicei lent, progresiv și îmbracă adeseori caracter intermitent meteorotrop. La examenul radiologic se depistează apozițiile osteofitice, care realizează adeseori aspectul difuz al discopatiei de gradul IV. Dezvoltarea predominant cervicotoracică a spondilozei se poate evidenția uneori nu atât prin durere cât prin semnele neurologice de deficit, distal de sediul suferinței: pareze și sindrom de neuron motor central (13). În leziunile asimetrice poate apărea sindromul Brown-Séquard (14). Hiperextensia coloanei cervicale la un spondilotic poate realiza adeseori „sindromul centromedular" cu afectarea predominantă a membrelor superioare (v. și capitolul „Traumatisme vertebromedulare").

Stenozele puternice ale canalului spinal lombar pot determina adesea parestezii și claudicații ce pot semăna foarte mult cu cele ischemice, cu deosebirea că necesită un repaus mai lung pentru a dispărea. Se pot instala și parapareze dacă nu este eliberată coada de cal (15, 16, 17). Stenoza apare în special la bătrâni și necesită o lărgire operatorie atât a canalului cât și a foramenelor.

Explorarea instrumentală a sindroamelor spinale degenerative

Explorarea instrumentală a sindroamelor spinale degenerative (v. și capitolul „Investigațiile paraclinice neurochirurgicale").

Electromiografia și studiile de conducere nervoasă

Electromiografia și studiile de conducere nervoasă reușesc să deceleze radiculopatia compresivă înaintea semnelor clinice, precum și să o diferențieze de alte neuropatii. Radiculopatia este evidențiată prin potențialele de fibrilație și anomaliile potențialelor de unitate motorie (18). Alterarea reflexului H poate sugera o radiculopatie la nivelul dermatomului S_1.

Potențialele de fibrilație reprezintă semnele de contracție a unor fibre musculare, ce apar spontan sau la inserția electrozilor. Ele apar la intervale constante, deși pot fi neregulate ca aspect. Potențialele apar ca vârfuri bifazice de durată scurtă, cu o fază inițială pozitivă sau se pot prezenta ca o undă ascuțită. Astfel de potențiale trădează dezinervarea. Ele apar în mușchii proximali la 7—10 zile de la producerea leziunii, dar nu pot fi vizualizate în mușchii distali înainte de 5—6 săptămâni. Reinervarea se produce în același sens proximodistal.

Potențialele de unitate motorie care evidențiază dezinervarea și apoi reinervarea pot fi mai prelungite și polifazice. Ele apar în suferințele cronice de tipul spondilozelor sau al herniilor discale vechi, după luni și ani de suferință.

Prezența fibrilațiilor izolate pe traiectul unei rădăcini reprezintă cel mai sensibil semn EMG de radiculopatie. Prezenţa lor în mai mulţi muşchi care primesc fibre din aceeaşi rădăcină nervoasă constituie cel mai fidel semn de radiculopatie.

Reflexul H reprezintă răspunsul monosinaptic care poate fi cules din mai mulţi muşchi concomitent. Astfel, el poate fi evidenţiat în muşchiul gastrocnemian şi în solear, ca răspuns la stimularea nervului tibial. Astfel sunt testate fibrele provenite din rădăcina S_1, reflexul H fiind considerat echivalentul electric al reflexului ahilian. În rezumat: activitatea EMG este normală în primele zile după lezare şi revine după luni şi ani la normal, ca rezultat al reinervării. Astfel, examenul EMG trebuie coroborat cu aspectul clinic, existenţa sa normală neputând exclude radiculopatia, cel puţin la început.

Examenul neuroradiologic în leziunile spinale degenerative

Ele includ radiografia simplă de faţă şi în special din profil, tomografiile, examenele *CT-scan*, RMN, mielografia şi discografia. Examenul *CT-scan* poate fi făcut fără substanţă de contrast iodată sau după introducerea acesteia în spaţiile subarahnoidiene. Pentru RMN se poate utiliza Gadolinium, îndeosebi cu scopul de a diferenţia compresiunile discale de cicatricele postoperatorii compresive.

Radiografia simplă poate decela şi eventualele fracturi, prezenţa osteofitelor, a unor tulburări metabolice (osteoporoze), a infecţiilor etc. Rigiditatea coloanei se datoreşte de obicei contracturii reflexe a maselor musculare paravertebrale.

Modificările degenerative discale apar ca pensare a spaţiilor discale, prezenţa de noduli Schmorl în corpii vertebrali, calcifieri la nivel discal sau apoziţii osteofitice. Examinarea *CT-scan* poate decela la aceşti bolnavi stenoza de canal, hipertrofia apofizelor articulare, calcifierea ligamentului longitudinal posterior, precum şi protruzia discurilor sau migrarea lor în canal. Datele *CT-scan* trebuie coroborate cu datele clinice, o treime dintre subiecţii clinic normali putând prezenta modificări *CT-scan* de tip discopat (19, 22). Sub vârsta de 40 de ani, cca 20% dintre oameni prezintă hernii discale, iar după această vârstă, 40% prezintă diverse leziuni degenerative vertebrale. RMN apare superioară faţă de *CT-scan* în ceea ce priveşte diagnosticul leziunilor degenerative ale coloanei (20). Imaginea sagitală evidenţiază pe o lungime apreciabilă a coloanei succesiunea vertebrodiscală (fig. 8.5), în timp ce secţiunile transversale relevă raporturile discurilor cu rădăcinile şi cu sacul dural. De asemenea stenoza de canal şi arahnoidita sunt cel mai bine vizibile. Cu ajutorul RMN dinamic s-a stabilit mecanismul suferinţei mielopatice cervicale, manevra de extensie a gâtului reuşind să indice compresiunea medulară la acest nivel (21).

Mielografia, introdusă în urmă cu mai mult de 70 de ani, a servit în tot acest interval drept metodă de bază pentru diagnosticarea neuroradiologică a leziunilor degenerative spinale. La început a fost folosit aerul ca mijloc de contrast. Ulterior au fost utilizate mediile iodate — primele liposolubile (de tipul Lipiodolului), dar grevate de o morbiditate importantă date fiind reacţiile inflamatorii pe care le generează, consecutiv iritaţiei persistente a arahnoidei, ulterior hidrosolubile, şi acestea mult ameliorate în ultimii ani prin introducerea substanţelor nonionice, rapid resorbabile. Conjugând avantajele acestor

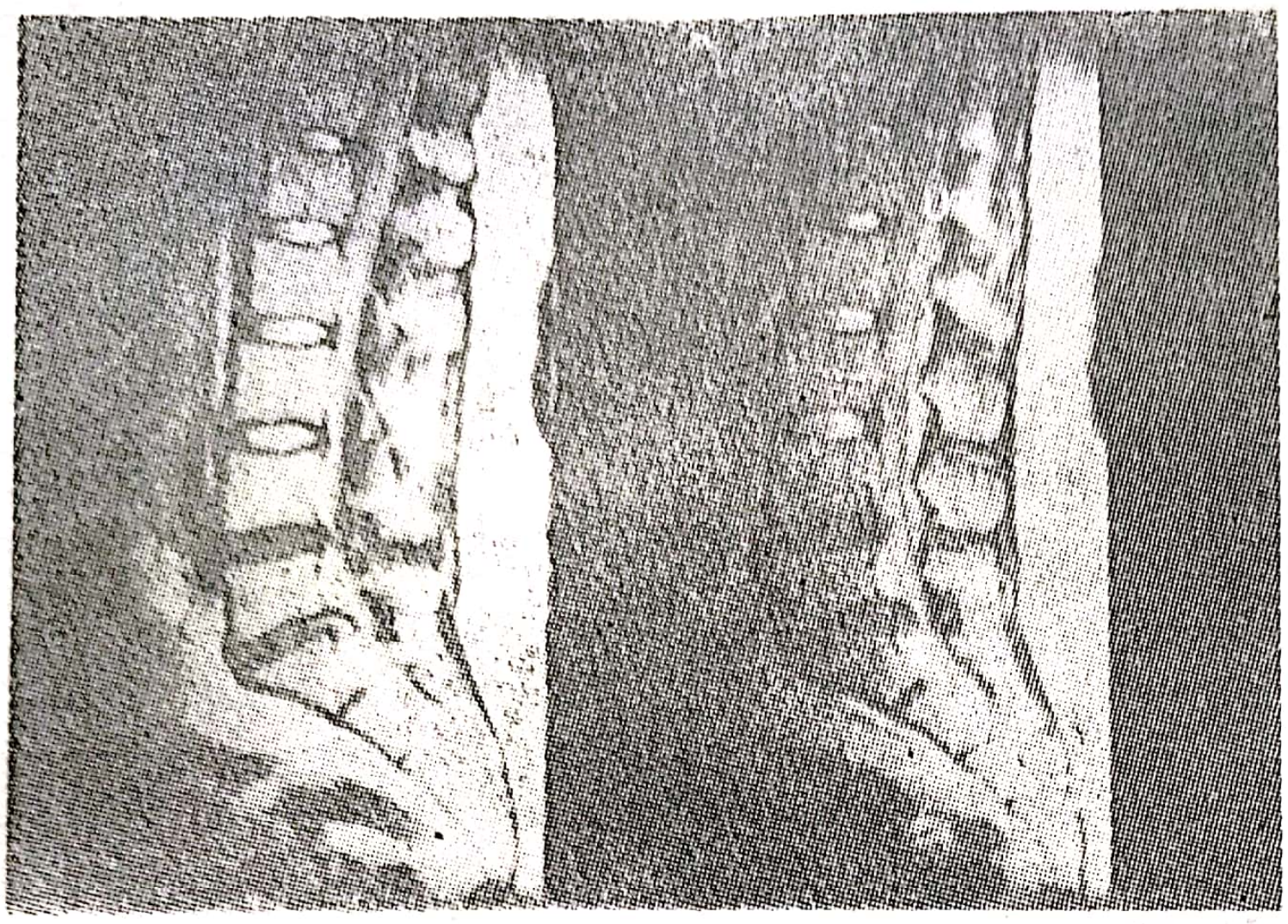

Fig. 8.5 — Imagine prin RMN a unei hernii de disc la L_5—S_1.

soluţii cu înregistrarea *CT-scan* s-au putut vizualiza hernii mediane mici, care altfel treceau neobservate la examenul mielografic.

Discografia, care utilizează medii iodate apoase, introduse prin puncţie intradiscală, în mare vogă în anii '60, a pierdut mulţi din adepţi, datorită lipsei de informaţie asupra gradului real de suferinţă radiculară, deoarece doar evidenţierea gradului de degenerescenţă discală nu argumentează suficient compresiunea radiculară sau medulară. Apariţia după discografie a unei discite iatrogene i-a redus şi mai mult numărul adepţilor.

Tratamentul herniilor discale

Controversa între adepţii unei atitudini conservatoare sau a uneia intervenţioniste în cazul unui pacient cu hernie de disc persistă între cei care abordează acest capitol de patologie, fie ei neurochirurgi, ortopezi, reumatologi etc., deoarece şi unii, şi alţii se situează pe poziţii „extremiste"; cu alte cuvinte, au tendinţa de a privi dintr-un singur unghi toate aspectele pe care le îmbracă hernia discală, afecţiune care are un singur element comun, etiologia, nu şi toate celelalte caractere — patogenic, clinic, relaţia cu vârsta, ocupaţia etc. — pe cât de diverse, pe atât de variabile de la individ la individ. Vom căuta să prezentăm defectele abordării unice a acestei boli şi să desprindem criteriile pe care trebuie să le respecte o atitudine adecvată în luarea unei decizii terapeutice, în cazul unei hernii discale.

Elementul primordial în adoptarea unui tratament logic şi eficient îl reprezintă tabloul clinic, la rândul său determinat de realitatea anatomoclinică respectivă, de terenul cazului în speţă (vârsta, ocupaţia, habitudinile, temperamentul etc.), de preferinţele bolnavului şi, nu în ultimul rând, de condiţiile cărora va trebui să le facă faţă bolnavul în viitor.

Simptomatologia de debut a unei hernii de disc (stadiul I) o reprezintă durerea localizată, cel mai frecvent cervical sau lombar, determinată de cauze diverse (v. „Simptomatologia"). Ea cedează la tratament conservator: repaus, antalgice, antiinflamatorii, sedative, fizioterapie. Repausul cât mai „total" la pat, timp de 2—3 săptămâni reprezintă cca 80% din eficienţa tratamentului conservator, atât în stadiul I cât şi II şi chiar III, înainte de a lua în discuție orice tratament chirurgical. El acționează nu numai asupra durerii, ci și contribuie efectiv la remisiunea acelor deficite neurologice provocate de edemul radicular (6). Edemul este combătut eficient de administrarea steroizilor ca și a preparatelor nonsteroidice. Dacă elongațiile și-au restrâns în general aria de aplicare în special la herniile cervicale, producerile fizioterapice și îndeosebi căldura își păstrează încă adepții.

Prescrierea sedativelor, în special a narcoticelor, trebuie făcută cu mare atenție și doar în tratamente de scurtă durată.

Utilizarea infiltrațiilor paravertebrale cu soluții anestezice, substanțe biotrofice sau chiar cu steroizi trebuie privită cu multă circumspecție (23), eficiența lor terapeutică în timp fiind foarte discutabilă, iar complicațiile, mai ales de ordin septic, reprezentând realități cu care ne confruntăm adeseori. Anesteziile epidurale ca și rahianesteziile făcute în mediu chirurgical dau adeseori rezultate bune, în special în puseurile acute, hiperalgice. Ele nu trebuie însă repetate de prea multe ori dacă durerea revine.

În rezumat, se poate afirma că o hernie de disc înainte de exteriorizarea sa în canal, deci în faza de discopatie preherniară, trebuie tratată conservator, chiar dacă se constată iradierea radiculară a durerii.

Persistența durerilor, îndeosebi în stadiul II, și iradierea lor de-a lungul membrelor, ne poate determina să luăm în considerare tratamentul prin vaporizări ale nucleului pulpos „in situ“, cu ajutorul laserului cu Yag-Nd sau chiar disectomia percutană (24, 25, 26, 27). Pentru efectuarea cu succes a unor astfel de intervenții chiar minimum invazive este necesar să se precizeze cu exactitate preoperator sediul strict intradiscal al nucleului degenerat. Depășirea inelului fibros și ieșirea materialului discal în canalul spinal contraindică aceste metode terapeutice.

Metoda constă în introducerea percutan, pe cale posterolaterală, la cca 10 cm de linia mediană, a unei canule direcționată sub control fluoroscopic către nucleul pulpos. Pentru spațiul L_5—S_1 se folosește o canulă curbată special. Pe această canulă se aspiră nucleul lichefiat. Printr-un procedeu similar se pot introduce printr-o canulă mai largă pense ciupitoare cu care „se mușcă“ și se ablează și fragmentele discale nelichefiate. Unii autori au raportat rezultate favorabile în ceea ce privește dispariția durerii în 70—80% din cazuri. Rezultate similare, obținute cu prețul unei morbidități mult mai fruste, legate de intervenție, s-au realizat prin vaporizarea „in situ“ a nucleului pulpos, cu ajutorul laserului, bolnavul putându-se mobiliza chiar de pe masa de intervenție. Rezultatele la distanță nu sunt din păcate cele scontate, deoarece discul continuă să degenereze. Aceasta precum și exteriorizarea în canal a discului, prin fisurile inelului fibros degenerat și el, fac ca intervențiile operatorii „cu cer deschis“ să-și păstreze indicațiile și utilitatea.

Dacă după 2—3 săptămâni de tratament conservator susținut, prin toate metodele amintite, durerile nu cedează, trebuie să se pună indicația chirurgicală. Această atitudine se impune cu atât mai mult cu cât există și o stenoză a canalului vertebral, semne de mielopatie sau semne de suferință de „reces lombar lateral“ (7), și anume: dureri în ortostatism, care se calmează în decubit dorsal și la care semnele de elongație a sciaticului de obicei lipsesc.

Tratamentul chirurgical „clasic“, propriu-zis, ridică și el actualmente probleme de tactică și de tehnică specifice nu numai varietății herniare și variantei topografice ci și opțiunii chirurgului respectiv. Astfel în herniile cervicale tot mai mulți neurochirurgi optează pentru abordul anterior, cu sau fără consolidare. În regiunea toracică se preferă calea posterolaterală și păstrarea stâlpilor de susținere vertebrală, iar în regiunea lombară, laminectomiile cât mai economice întrunesc preferințele a tot mai mulți chirurgi, unii punând chiar problema fuziunilor vertebrale postoperatorii „de principiu“. De asemenea aplicarea de rutină a magnificărilor în intervențiile pentru herniile discale reprezintă actualmente o atitudine „en vogue“ (28). Introducerea de enzime nucleolitice pentru digestia nucleului degenerat a pierdut mulți din aderenți, din cauza în primul rând a morbidității ridicate și deosebit de grave, determinată de fuzarea posibilă a enzimei intratecal (29).

În concluzie, intervenția operatorie pentru hernie de disc își găsește indicația de elecție, dacă tratamentul conservator bine condus și-a dovedit ineficiența. Cât privește tactica chirurgicală optimă, trebuie să se țină seama de două criterii cardinale: *a*) să înlăture complet factorul compresiv asupra rădăcinii și să prevină o eventuală recidivă și *b*) să evite destabilizarea coloanei vertebrale. Pentru realizarea acestor două deziderate s-au imaginat și adoptat o serie de tehnici adecvate fiecărui segment vertebral.

Deși în literatura de specialitate s-au raportat rezultate bune ale tratamentului chirurgical în peste 90% din cazuri, totuși în o treime din cazuri persistă dureri, desigur cu intensitate mult mai mică și cu altă distribuție față de cele preoperatorii.

Majoritatea chirurgilor preferă actualmente pentru herniile de disc lombare calea de abord prin hemilaminectomie pe un nivel. Incizia tegumentară se practică pe linia mediană sau paramediană cu scheletizarea unilaterală a musculaturii. Se ridică hemilama supraiacentă nivelului necesar, începând cu marginea sa inferioară. Se poate ridica ligamentul galben și marginea medială a fațetei articulare, având însă grijă să se protejeze structura de rezistență a apofizei articulare respective.

Dura și rădăcina sunt depărtate către linia mediană. Când hernia este situată în axila rădăcinii, aceasta trebuie tracționată lateral. Se extirpă fragmentele de disc herniat, eventual după incizia circulară a inelului fibros. Se chiuretează intervertebral fostul sediu al discului, pentru a se preveni reherniere a ulterioară a altor resturi discale. Se controlează libertatea rădăcinii pe tot traiectul ei, inclusiv intraforaminal, lărgindu-se foramenul și extirpându-se eventualele osteofite. La nevoie se ciupește cu grijă și din marginea anteromedială a fațetei articulare care formează peretele posterior al foramenului. La nevoie se poate lărgi laminectomia.

Utilizarea microscopului operator permite reducerea accesului osos (28).

Problema instabilității postoperatorii a coloanei lombare a suscitat numeroase controverse (30). Una din tehnici constă în chiuretarea platourilor vertebrale și introducerea de fragmente osoase intervertebral, în vederea consolidării unirii intersomatice (31, 32). Alte tehnici utilizează osteosinteza cu plăci sau cu tije metalice.

Complicația majoră ce poate surveni postoperator este discita (33, 34).

Herniile de disc cervicale, mult timp abordate operator similar celor lombare, prin laminectomie, actualmente întrunesc opțiunea aproape unanimă a tratamentului prin abord anterior cu sau fără fuziune ulterioară, prin grefon osos (iliac sau peronier) sau plăci metalice, după ablația atât a discului protruzat cât și a osteofitelor învecinate. Incizia tegumentelor este făcută orizontal, la nivelul unui pliu cervical sau de-a lungul marginii mediale a sternocleidomastoidianului. Acest mușchi este tracționat lateral împreună cu jugulara, carotida și nervul vag, iar traheea și esofagul sunt tracționate median. Se descoperă astfel fața anterioară a corpurilor vertebrale acoperite de *m. longus coli.*

Se reperează radiologic nivelul discului bolnav cu ajutorul unui ac înfipt la acest nivel. Se scheletizează stratul muscular *(longus coli)* de pe fața anterioară a corpurilor vertebrale, se incizează transversal ligamentul longitudinal anterior și inelul fibros în dreptul discului bolnav, care se chiuretează. S-au propus diverse variante tehnice pentru ablația discului (35, 36). Se montează apoi un grefon osos, urmat sau nu de menținerea sa cu ajutorul unei plăcuțe metalice, pentru consolidare. Unii autori au renunțat la această consolidare. Ceea ce contează în primul rând este eliberarea laterală a rădăcinilor, având grijă să nu se lezeze măduva și arterele vertebrale.

Pentru ablația *discurilor toracice* față de rezultatele funcționale postoperatorii destul de slabe, consecutiv abordului posterior (parapareze, tulburări sfincteriene), tot mai mulți chirurgi recurg în prezent la abordul posterolateral care permite, după scheletizarea unilaterală a musculaturii, să se pătrundă în canalul spinal prin rezecția articulației costotransversale și lărgirea foramenului, practicându-se ablația discului protruzat (37). Alți autori preferă chiar abordul prin toracotomie (38, 39, 40). După chiuretarea platourilor vertebrale se pot introduce fragmentele costale pentru favorizarea fuziunii intersomatice.

Leziunile spondilotice

Consecință obișnuită a uzurii survenită la bătrânețe, degenerarea structurilor osteodiscoligamentare ale coloanei poate determina, spre deosebire de compresiunile laterale care duc la suferințe radiculare, și o suferință distinctă din partea măduvei și a cozii de cal, determinată de deformările importante ale tuturor structurilor coloanei (corpi vertebrali, lame, apofize, ligamente). Tulburările clinice se pot limita la durere sau pot duce la deficite neurologice.

Pintenii de la nivelul marginii platourilor, împreună cu hipertrofia fațetelor articulare duc la stenozarea canalului spinal. La aceasta poate contribui și hipertrofia celorlalte structuri (lame, pediculi) ca și degenerescența urmată de relaxarea ligamentelor, la care uneori se poate asocia și calcifierea lor (8, 9, 10). Toate aceste elemente care contribuie la stenozarea canalului spinal, determină cu timpul mielopatia vertebrală, exprimată prin semne de suferință de neuron motor central. Când există și un retrolistezis, pot suferi și cordoanele posterioare. Cel mai deseori, bolnavul acuză claudicații la mers și dureri toracolombare în ortostațiune și la mers, care cedează în clinostatism, precum și senzația de greutate și parestezii în membrele inferioare.

Tratamentul spondilozei

Tratamentul spondilozei urmărește lărgirea canalului spinal, dacă este posibil, dar în primul rând consolidarea prin osteosinteză a segmentului respectiv ce poate fi destabilizat de intervenția noastră decompresivă.

Procedeele diferă în funcție de nivelul la care s-a dezvoltat stenoza. În segmentul cervical, dacă leziunea este localizată la unu-două niveluri, intervenția este similară cu cea din herniile discale, având grijă deosebită pentru ridicarea osteofitelor. Când sunt interesate mai multe niveluri — ceea ce constituie situația obișnuită —, se poate practica laminectomia pe toate nivelurile interesate, având grijă să nu se compromită apofizele articulare, pentru a nu se destabiliza coloana (41, 42). Dacă după această intervenție se produce o protruzie discală, se poate completa operația cu un abord anterior, pentru ablația herniei și se stabilizează coloana prin osteosinteză cu plăci metalice. Unii autori au recomandat așa-numita „laminectomie cu suspendare“: se secționează lamele la extremitatea lor laterală și întregul lambou osteoligamentar ce rezultă este menținut pe loc prin suturi (43, 44). Pentru frezarea osului se recomandă folosirea frezelor diamantate, pentru că din frezele de oțel rămân fragmente metalice la nivelul osului, care dau ulterior artefacte pe RMN efectuat postoperator.

Stenozele canalului spinal la nivel toracic sunt mult mai rare (11, 12). Tratamentul, similar cu cel al stenozelor din regiunea cervicală, constă — pentru leziunile localizate — în abord anterolateral prin toracotomie.

Stenozele din regiunea lombară sunt mai des constatate la niveluri joase. Se recomandă laminectomia decompresivă, urmată — eventual — de consolidare, pentru a se preveni spondilolistezisul (17). Această consolidare se poate face la nivelul apofizelor transverse ori prin plăci cu șuruburi transpediculare (45).

Spondilolistezisul

Reprezintă dezalinierea prin alunecare a unui corp vertebral pe cel subiacent (fig. 8.6). Poate fi asimptomatic dar poate comprima rădăcinile cozii de cal fie în canal, prin lamă alunecată, fie în foramen. Spondilolistezisul poate avea etiopatogenii variate: displazic (la copii), istmic (care apare de obicei la adulții tineri ca urmare a unor fracturi vechi, neobservate sau a unei alungiri istmice), după o fractură recentă pe os patologic sau degenerativ (de obicei la femei, în jurul vârstei de 40 de ani). Spondilolis-

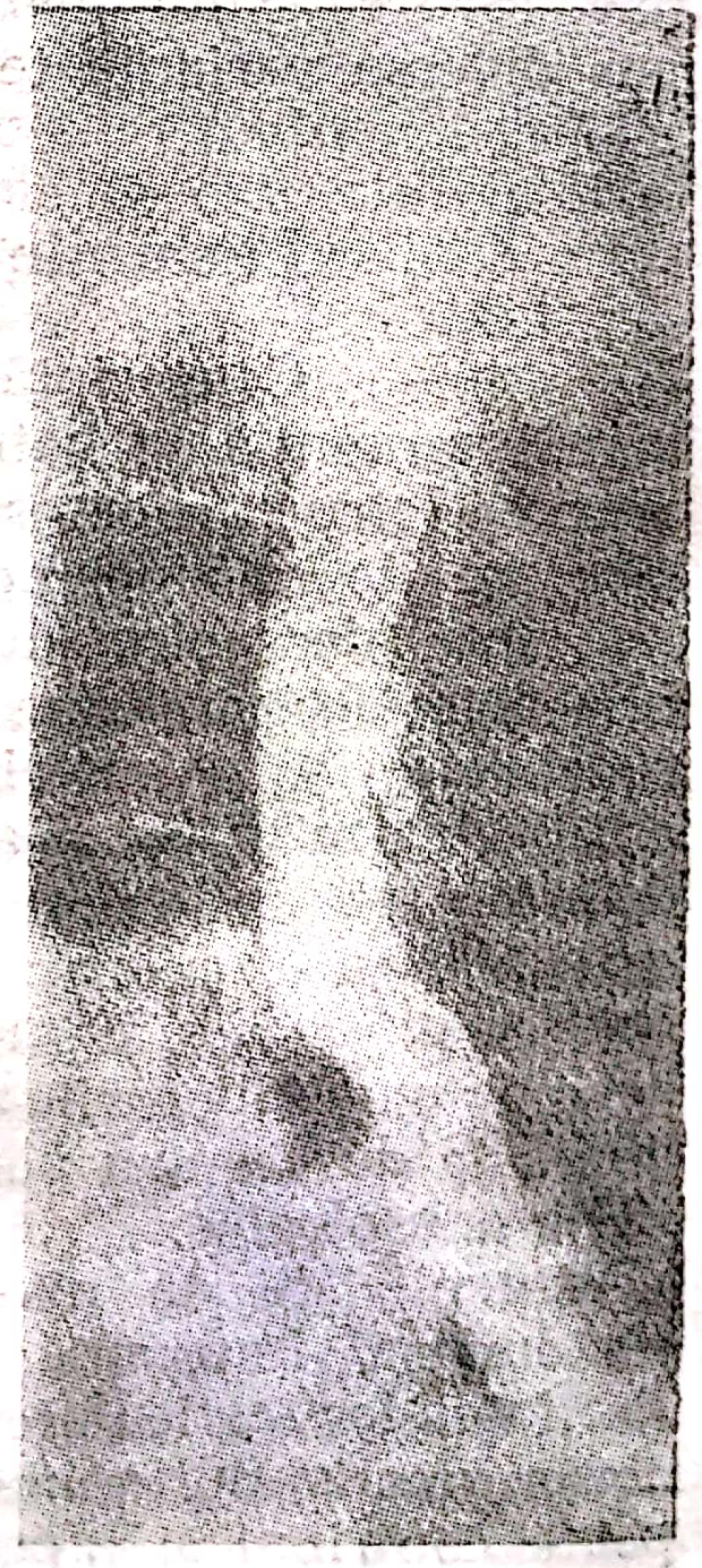

Fig. 8.6 — **Spondilolistezis marcat (imagine mielografică de profil).**

tezisul se manifestă în mod obișnuit ca o durere sciatică (70% din cazuri) și/sau ca o claudicație (30% din cazuri).

Tratamentul spondilolistezisului constă în decomprimarea rădăcinilor și fuziunea intersomatică pe cale posterioară sau laterală. Aplicarea fuziunii cu plăci și șuruburi transpediculare (45) poate realiza și realinierea vertebrală. Mobilizarea bolnavului se poate face destul de repede după operație.

Scolioza degenerativă

Poate surveni împreună cu una sau mai multe hernii discale la nivel lombar. Ablația herniilor de obicei nu rezolvă durerea devenind necesară aplicarea de tije distractoare sau, eventual, de plăci cu șuruburi.

Bibliografie

1. *GOWER W. E., PEDRINI V.:* Age related variation in protein polysaccharides from human nucleus pulposus, annulus fibrosus and costal cartilage, *J. Bone Joint Surg.*, 1969; 51 A: 1 154—1 162.
2. *MARKOLEF K. L., MORRIS J. M.:* The structural components of the intervertebral disc, *J. Bone Jt. Surg.*, 1974; 56 A: 675—687.
3. *HENDRY N. G. C.:* The hydration of the nucleus pulposus and its relation to intervertebral disc derangement, *J. Bone Jt. Surg.*, 1958; 40 B: 132—144.
4. *KIRKALDY—WILLIS W. H., WEDGE J. H., YONG—HING K., REILLY J.:* Pathology and pathogenesis of lumbar spondylosis and stenosis, *Spine*, 1978; 3: 319—328.
5. *EDELSON J. G., NATHAN H.:* Stages in the natural history of the vertebral end plates, *Spine*, 1988; 131: 21—26.
6. *TAKATA K., INOUE S., TAKHASHI K., OTHSUKA Y.:* Swelling of the cauda equina, in patients who have herniation of a lumbar disc. A possible pathognesis of sciatica, *J. Bone Jt. Surg.*, 1988; 70 A: 361—368.
7. *CIRIC I., MIKHAEL M. A., TARKINGTON J. A., VICK N. A.:* The lateral recess syndrome: A variant spinal stenosis, *J. Neurosurg.*, 1980; 53: 433—443.
8. *LEE B. G., FAGER C. A., FREIBERG S. R., TARLOV E.:* Cervical myelopathy due to ossification of the posterior longitudinal ligament, *Neurosurg.*, 1986; 19: 154.
9. *KLARA P. M., Mc.DONNELL D. E.:* Ossification of the posterior longitudinal ligament in Caucasians: Diagnosis and surgical intervention, *Neurosurg.*, 1986; 19: 212—217.
10. *YONENOBU K., EBARA S., FUJIWARA K.:* Thoracic myelopathy secondary to ossification of the spinal ligament, *J. Neurosurg.*, 1987; 66: 511—518.
11. *BARNETT G. H., HARDY R. W. Jr., LITTLE J. R.:* Thoracic spinal canal stenosis, *J. Neurosurg.*, 1987; 66: 338—344.
12. *YAMAMOTO I., MATSUMAE M., IKEDA A.:* Thoracic spinal stenosis: Experience with seven cases, *J. Neurosurg.*, 1988; 68: 37—40.
13. *EPSTEIN J. A., EPSTEIN B. S., LAVINE L. S.:* Cervical myeloradiculopathy caused by arthritic hypertrophy of the posterior facetes and laminae, *J. Neurosurg.*, 1978; 49: 387—392.
14. *HUKUDA S., MOCHIZUKI T., OGATA M.:* Operations for cervical spondylotic myelopathy: A comparison of the results of anterior and posterior procedures, *J. Bone Jt. Surg.*, 1985; 67 B: 609—615.
15. *PETROPOULOS B. P.:* Lumbar spinal stenosis syndrome, *Clin. Orthop.*, 1989; 246: 70—80.
16. *ALEXANDER E. Jr.:* Significance of the small lumbar spinal canal: Cauda equina compression syndromes due to spondylosis, *J. Neurosurg.*, 1969; 31: 513—519.
17. *GANZ J. C.:* Lombar spinal stenosis: postoperative results in terms of postoperative posture—related pain, *J. Neurosurg.*, 1990; 72: 71—74.
18. *WILBOURN A. J., AMINOFF M. J.:* The electrophysiologic examination in patients with radiculopathies, *Muscle Nerv.*, 1988; 11: 1 099—1 114.
19. *WIESEL S. W., TSOURMAS N., FEFFER H. L.:* A study of computer-assisted tomography. I. The incidence of positive CAT scans in an asymptomatic group of patients, *Spine*, 1984; 9: 549—551.

CAPITOLUL 9

Procese expansive intracraniene

Prin proces expansiv intracranian se înțelege orice proces înlocuitor de spațiu, dezvoltat în cutia craniană, indiferent de natura sa: tumori, colecții sanguine (hematoame), malformații arterio-venoase, procese inflamatorii expansive (abcese, empieme, tuberculoame, gome), parazitoze, pseudotumori. Mai mult de jumătate din numărul proceselor expansive intracraniene sunt tumori. Tumorile intracraniene primare derivă din țesutul nervos propriu-zis, meninge, resturi embrionare, rădăcinile nervilor cranieni și hipofiză. Metastazele cerebrale sunt tumori intracraniene secundare.

Pseudotumorile cerebrale includ toate cazurile care prezintă o simptomatologie de tumoare cerebrală, inclusiv fenomene de hipertensiune intracraniană, produse în afara unui proces expansiv intracranian. Etiopatogenia lor o constituie diverse afecțiuni cerebrale sau extracerebrale (infecții, intoxicații, tulburări metabolice) sau diferitele boli ale altor sisteme sau organe (insuficiență cardiorespiratorie, endocrinopatii etc.).

Vor fi abordate pe larg separat tumorile intracraniene, tumorile hipofizare, supurațiile chirurgicale endocraniene, tuberculoamele intracraniene și parazitozele cerebrale.

Tumori intracraniene

Date generale

Epidemiologie

Incidența. Tumorile intracraniene (TIC), în raport cu celelalte afecțiuni tumorale ale organismului sunt apreciate la 8% după datele obținute necroptic (Teddy, 1989) (1). Dintre toate TIC, metastazele cerebrale reprezintă 25%, procent în continuă creștere în ultimii ani (Teddy, 1989) (1).

Aprecierea exactă a TIC este dificilă — se estimează la 4—5 cazuri de tumori primare pe an, la 100 000 de locuitori (Kurland, 1958) (2). În Marea Britanie datele oficiale relevă 5 cazuri de TIC/100 000 de locuitori/an (Teddy, 1989) (1). Alte statistici arată o incidență de 8,3/100 000 de TIC primare într-o arie de populație perfect controlată, în decurs de 42 de ani (Annergers, 1981) (3). Extrem de important este că la copii, tumorile sistemului nervos reprezintă a doua cauză de malignitate după leucemie (Koos și Miller, 1971) (4).

Odată cu introducerea ca examen de rutină a *CT-scan,* și ulterior a RMN, diagnosticarea TIC a devenit mult mai rapidă și cu multă acuratețe în privința specificității histopatologice. În aceste condiții, incidența TIC a crescut în mod impresionant în ultimii 15 ani la toate vârstele (Helseth Are, 1995) (5).

Localizare. Aproximativ două treimi dintre tumorile intracraniene sunt supratentoriale, iar o treime, subtentoriale. Dintre tumorile supratentoriale de emisferă cerebrală, cele mai frecvente sunt cele frontale, apoi cele temporale și cele parietale, urmate de cele intraventriculare și de nuclei bazali. La *adulți* predomină TIC supratentoriale, iar la *copii*, cele subtentoriale (70%).

Vârsta. TIC pot apărea la orice vârstă. Pot fi congenitale, simptomatologia respectivă apărând la naștere sau imediat după naștere. La copii, tumorile subtentoriale sunt mai frecvente înainte de vârsta de 10 ani (aproximativ jumătate din tumorile fosei posterioare sunt meduloblastoame). La adulți astrocitoamele și oligodendroglioamele de emisferă cerebrală apar mai frecvent între 20 și 30 de ani, iar după 40 de ani se întâlnesc mai ales astrocitoame maligne, metastaze și meningioame (tabelul 9.1). După vârsta de 70 de ani, datorită investigării neuroimagistice actuale, incidența TIC a crescut de la 5,7 la 19,1 la 100 000 de locuitori (Helseth Are, 1995) (5).

TABELUL 9.1

INCIDENȚA (ÎN PROCENTE) DIFERITELOR TIPURI HISTOLOGICE DE TUMORI INTRACRANIENE, CORELATĂ CU VÂRSTA DE DIAGNOSTICARE (TEDDY, 1989) (1)

Tipul tumorii	Incidența absolută	Vârsta cu afectare maximă (ani)
Astrocitoame și glioblastoame (adulți)	38	40—60
Astrocitoame (copii)	50 (din TIC la copii)	12,3
Oligodendroglioame	3	30—60
Ependimoame	3	6—12
Neurinoame	8	40—70
Meningioame	18,5	40—60
Hemangioblastoame	9	10—20
Meduloblastoame	3	5—15
Craniofaringioame	2	5—60
Adenoame pituitare	10	adult
Metastaze	4 (la autopsie 25%)	50—70
Diverse	1,5	

Se constată o anumită corelație între localizarea tumorilor, vârsta bolnavilor, structura celulară și caracterul creșterii. Astrocitoamele trunchiului cerebral se întâlnesc la copii și au o creștere infiltrativă. Astrocitoamele cerebeloase care apar la copii și la tineri sunt tumori mici, relativ benigne și aproape întotdeauna chistice, cu o creștere predominant expansivă, care infiltrează foarte puțin țesutul înconjurător. Astrocitoamele de emisferă cerebrală se întâlnesc la adult, structura lor celulară este atipică, deseori malignă, creșterea este expansivă, infiltrativă, difuză, rareori chistică.

Sexul. Tumorile intracraniene sunt de două ori mai frecvente la sexul masculin și dintre ele predomină meduloblastoamele, astrocitoamele supra- și subtentoriale, pinealoamele, în timp ce la sexul feminin predomină meningioamele și tumorile hipofizare.

Histopatologia tumorilor intracraniene. Din toate statisticile reiese preponderența glioamelor de diferite tipuri. În mod clasic se admite că peste 40% din numărul tumorilor intracraniene îl reprezintă glioamele, urmate, în ordinea frecvenței, de meningioame (15%), metastaze (15%) și neurinoame (7,5%) (Zülch, 1979) (6). Datele publicate de Teddy (1989) (1) sunt aproximativ egale cu cele rezultate din studiile histopatologice de mai sus, cu excepția hemangioblastoamelor, care în seriile publicate, reprezintă 2—2,5% (Zülch, 1979) (6).

Condițiile de apariție și dezvoltare a tumorilor intracraniene

Din datele oncologiei moderne rezultă că procesul malign apare pe acele țesuturi care au suferit în prealabil anumite modificări patologice: inflamatorii, proliferative, distrofice, iritative, traumatice. Caracteristic pentru aceste leziuni prealabile este faptul că ele nu au tendința să regreseze; ele constituie „leziunile precanceroase".

Leziunile precanceroase se pot transforma într-un anumit procent din cazuri în tumori intracraniene, datorită intervenției unor factori de ordin general sau local, exogeni sau endogeni, care fac să se modifice radical tipul de metabolism al țesuturilor respective, modificând structura lor biochimică și celulară, inducându-le caracteristici metabolice și structurale tumorale. Acești factori exogeni sau endogeni care intervin într-un anumit procent, provocând schimbarea calitativă a leziunilor precanceroase în cancer, sunt denumiți „factori cancerigeni". Observațiile clinice arată însă că în numeroase cazuri aceste două condiții (leziunile precanceroase și factorii cancerigeni) nu sunt suficiente pentru manifestarea clinică a tumorilor intracraniene. Acestea pot rămâne mult timp latente („sleeping tumor") și numai apariția unei a treia categorii de factori („factori declanșatori") produce apariția fazei clinice cu întreaga simptomatologie caracteristică.

Leziunile precanceroase cerebrale. Există un număr considerabil de afecțiuni cerebrale, diferite ca natură care pot constitui *leziunile precanceroase.*

1) *Leziunile precanceroase de natură embrionară.* Dintre acestea fac parte grupări de celule embrionare care — din cauza unor tulburări de ontogeneză — apar în mod anormal în anumite regiuni ale sistemului nervos și dau naștere la tumori disembrioplazice (de exemplu, formațiunile embrionare conjunctivovasculare, din care se pot dezvolta angioreticuloamele).

2) *Proliferări gliale de natură displazică:* gliomatoza (Willis, 1948) (7), microglimatoza, scleroza tuberoasă ș.a. Relația dintre proliferările gliale displazice și TIC este evidentă.

3) *Procese inflamatorii meningoencefalitice.* Printre acestea distingem: *a*) meningoencefalitele cronice circumscrise și *b*) meningoencefalitele acute difuze (cu diferiți agenți infecțioși, virusuri). Pentru această ipoteză pledează unele caracteristici morfologice ale astrocitomului malign ca: proliferarea vasculohistiocitară, infiltrațiile limfoplasmocitare, prezența elementelor gigante, a proceselor de necroză intensă primitivă (nelegate de leziunile vasculare).

4) *Leziuni traumatice.* Rolul traumatismelor craniocerebrale în geneza unor TIC este mult discutat.

Acestea pot sta la originea unor leziuni precanceroase cerebrale:

a) cicatricea meningocerebrală traumatică poate constitui punctul de plecare (prin degenerarea proliferării gliomezodermale tipice de reparație) pentru proliferarea atipică glială sau mezenchimală. Pentru a se susține legătura între traumatism și TIC, este necesar ca creierul să fi fost integru în prealabil, iar între zona de impact a traumatismului și localizarea tumorii să existe identitate absolută;

b) proliferarea glială posttraumatică se poate produce atât în jurul leziunilor traumatice primitive cât și la distanță de ele. Originea acestor proliferări gliale este hipoxia regiunilor respective, rezultat al tulburărilor vasomotorii posttraumatice.

5) *Radiațiile și substanțele chimice* au un rol deosebit în declanșarea leziunilor precanceroase, ca urmare a modificărilor metabolice produse mai ales în țesutul nervos și glial embrionar. De altfel s-a constatat creșterea reală statistic a TIC la copiii expuși la radiații nucleare (Smeyanovich și Shanko, 1995) (8).

Factorii declanșatori ai transformării leziunilor precanceroase în tumori intracraniene. Clasificările lui Zülch (1979) (6) și Rubinstein (1982) (18) cuprind toate procesele expansive intracraniene și a stat la baza clasificărilor internaționale făcute de Uniunea Internațională Împotriva Cancerului.

Datele acumulate în domeniul neurooncologiei de către neuropatologi au permis realizarea clasificării recente a tumorilor intracraniene, admisă de către OMS (Kleihües și colab., 1993) (19). Kleihües și colab. (1993) împart tumorile sistemului nervos pe criterii histopatologice, în 10 grupe independente, cu toate subdiviziunile recunoscute actualmente (tabelul 9.2).

TABELUL 9.2

TIPIZAREA HISTOLOGICĂ A TUMORILOR SISTEMULUI NERVOS CENTRAL

1.	TUMORI ALE ȚESUTULUI NEUROEPITELIAL
1.1.	**Tumori astrocitice**
1.1.1.	Astrocitom
1.1.1.1.	Astrocitom fibrilar
1.1.1.2.	Astrocitom protoplasmic
1.1.1.3.	Astrocitom gemistocitic
1.1.2.	Astrocitom anaplazic (malign)
1.1.3.	Glioblastom
1.1.3.1.	Glioblastom cu celule gigante
1.1.3.2.	Gliosarcom
1.1.4.	Astrocitom pilocitic
1.1.5.	Xantoastrocitom pleomorf
1.1.6.	Astrocitom subependimar cu celule gigante (scleroza tuberoasă)
1.2.	**Tumori oligodendrogliale**
1.2.1.	Oligodendrogliom
1.2.2.	Oligodendrogliom anaplazic (malign)
1.3.	**Tumori ependimare**
1.3.1.	Ependimom
1.3.1.1.	Ependimom celular
1.3.1.2.	Ependimom papilar
1.3.1.3.	Ependimom cu celule clare

TABELUL 9.2 (continuare)

1.3.2.	Ependimom anaplazic (malign)
1.3.3.	Ependimom mixopapilar
1.3.4.	Subependimom
1.4.	**Glioame mixte**
1.4.1.	Oligoastrocitom
1.4.2.	Oligoastrocitom anaplazic (malign)
1.4.3.	Altele
1.5.	**Tumorile plexurilor coroide**
1.5.1.	Papilom al plexurilor coroide
1.5.2.	Carcinom al plexurilor coroide
1.6.	**Tumori neuroepiteliale de origine nesigură (nedeterminată)**
1.6.1.	Astroblastom
1.6.2.	Spongioblastom polar
1.6.3.	Gliomatoza cerebrală
1.7.	**Tumori neuronale și mixte (neuronogliale)**
1.7.1.	Gangliocitom
1.7.2.	Gangliocitom displazic al cerebelului (Lhermitte—Duclos)
1.7.3.	Ganglioglioom desmoplazic infantil
1.7.4.	Tumoare disembrioplazică neuroepitelială
1.7.5.	Ganglioglioom
1.7.6.	Gangliom anaplazic (malign)
1.7.7.	Neurocitom central
1.7.8.	Paragangliom dezvoltat la nivelul lui *filum terminale*
1.7.9.	Neuroblastom olfactiv (estezioneuroblastom)
1.7.9.1.	Neuroepiteliom olfactiv
1.8.	**Tumori ale parenchimului pineal**
1.8.1.	Pineocitom
1.8.2.	Pineoblastom
1.8.3.	Tumori pineale mixte/tranziționale
1.9.	**Tumori embrionare**
1.9.1.	Meduloepiteliom
1.9.2.	Neuroblastom
1.9.2.1.	Ganglioneuroblastom
1.9.3.	Ependimoblastom
1.9.4.	Tumori primitive neuroectodermale (PNETs)
1.9.4.1.	Meduloblastom
1.9.4.1.1.	Meduloblastom desmoplazic
1.9.4.1.2.	Medulomioblastom
1.9.4.1.3.	Meduloblastom melanotic
2.	TUMORI ALE NERVILOR CRANIENI ȘI SPINALI
2.1.	**Schwannom (neurilenom, neurinom)**
2.1.1.	Schwannom celular
2.1.2.	Schwannom plexiform
2.1.3.	Schwannom melanotic
2.2.	**Neurofibrom**
2.2.1.	Neurofibrom circumscris (solitar)
2.2.2.	Neurofibrom plexiform
2.3.	**Tumori maligne ale tecii nervului periferic** (MPNST — "malignant peripheral sheath tumour", sarcom neurogen, neurofibrom anaplazic, "schwannom malign")

TABELUL 9.2 (continuare)

2.3.1.	Epitelioid
2.3.2.	Tumori maligne ale tecii nervului periferic cu diferențiere divergentă mezenchimală și/sau epitelială
2.3.3.	Melanotic
3.	TUMORI ALE MENINGELOR
3.1.	**Tumori ale celulelor meningoteliale**
3.1.1.	Meningiom
3.1.1.1.	Meningiom meningotelial
3.1.1.2.	Meningiom fibros (fibroblastic)
3.1.1.3.	Meningiom tranzițional (mixt)
3.1.1.4.	Meningoim psamomatos
3.1.1.5.	Meningiom angiomatos
3.1.1.6.	Meningiom microchistic
3.1.1.7.	Meningiom secretor
3.1.1.8.	Meningiom cu celule clare
3.1.1.9.	Meningiom cordoid
3.1.1.10.	Bogat în limfoplasmocite
3.1.1.11.	Metaplazic
3.1.2.	Meningiom atipic
3.1.3.	Meningiom papilar
3.1.4.	Meningiom anaplazic (malign)
3.2.	**Tumori mezenchimale nemeningoteliale**
	Tumori benigne
3.2.1.	Tumori osteocartilaginoase
3.2.2.	Lipom
3.2.3.	Histiocitom fibros
3.2.4.	Altele
	Tumori maligne
3.2.5.	Hemangiopericitom
3.2.6.	Condrosarcom
3.2.6.1.	Condrosarcom mezenchimal
3.2.7.	Histiocitom malign fibros
3.2.8.	Rabdomiosarcom
3.2.9.	Sarcomatoza meningiană
3.2.10.	Altele
3.3.	**Leziuni melanocitice primare**
3.3.1.	Melanoza difuză
3.3.2.	Melanocitom
3.3.3.	Melanom malign
3.3.3.1.	Melanomatoza meningiană
3.4.	**Tumori cu histogeneză nesigură (nedeterminată)**
3.4.1.	Hemangioblastom (hemangioblastom capilar)
4.	LIMFOAME ȘI TUMORI ALE ȚESUTULUI HEMATOPOIETIC
4.1.	**Limfoame maligne**
4.2.	**Plasmocitom**
4.3.	**Sarcom granulocitic**
4.4.	**Altele**
5.	TUMORI ALE CELULELOR GERMINALE
5.1.	**Germinom**
5.2.	**Carcinom embrionar**
5.3.	**Tumoare a sacului vitelin (tumoare a sinusului endodermal)**
5.4.	**Coriocarcinom**

TABELUL 9.2 (continuare)

5.5.	**Teratom**
5.5.1.	Teratom imatur
5.5.2.	Teratom matur
5.5.3.	Teratom cu transformare malignă
5.6.	**Tumori mixte ale celulelor germinale**
6.	LEZIUNI CHISTICE ŞI "TUMOUR-LIKE"
6.1.	**Chist al pungii Rathke**
6.2.	**Chist epidermoid**
6.3.	**Chist dermoid**
6.4.	**Chist coloid al ventriculului III**
6.5.	**Chist enterogen**
6.6.	**Chist neuroglial**
6.7.	**Tumoare a celulelor granulare (coristom, pituicitom)**
6.8.	**Hamartom hipotalamic neuronal**
6.9.	**Heterotopie nazală glială**
6.10.	**Granulom cu celule plasmatice**
7.	TUMORI ALE REGIUNII SELARE
7.1.	**Adenom pituitar**
7.2.	**Carcinom pituitar**
7.3.	**Craniofaringiom (CRF)**
7.3.1.	CRF adamantinomatos
7.3.2.	CRF papilar
8.	EXTENSII LOCALE ALE UNOR TUMORI REGIONALE
8.1.	**Paragangliom**
8.2.	**Cordom**
8.3.	**Condrom**
8.4.	**Condrosarcom**
8.5.	**Carcinom**
9.	TUMORI METASTATICE
10.	TUMORI NECLASIFICATE

Aceşti numeroşi factori, independenţi sau grupaţi, intervin în dezvoltarea TIC având un rol important în modificarea metabolismului neuronal şi glial, care devine extrem de activ. Aceştia sunt:

1. Modificările fiziologice hormonale (graviditatea, tulburările endocrine) constituie unul din factorii cancerigeni frecvent întâlniţi în TIC. Rolul factorului endocrin asupra tumorilor cerebrale este demonstrat şi de eficacitatea terapiei antiestrogenice în meningioame.

2. Tulburările activităţii nervoase superioare prin dereglarea mecanismelor corticosubcorticale şi a homeostaziei organismului.

3. Modificările alimentaţiei. Alimentaţia chimizată poate de multe ori constitui un factor declanşator în modificarea metabolismului celular general.

4. Traumatismele craniocerebrale pot constitui factori declanşatori ai tumorilor intracraniene, probabil prin acţiunea directă pe care o au asupra structurilor neuronale şi gliale deja modificate.

5. Procesele infecţioase generale ale organismului pot favoriza apariţia sau recidivarea TIC.

6. Roentgenterapia este recunoscută ca factor declanșator în producerea de tumori intracraniene. Astfel, roentgenterapia, aplicată asupra unei tumori intracraniene benigne, poate modifica metabolismul și substratul biochimic-citologic al tumorii producând malignizarea ei.

7. Afecțiunile intercurente, intoxicațiile, insolația, tulburările digestive, administrarea unor vaccinuri etc. pot declanșa apariția de TIC.

Clasificarea histopatologică a tumorilor intracraniene

Clasificarea definitivă a TIC nu s-a reușit perfect, deoarece originea acestora, modalitățile de dezvoltare datorită factorilor locali și generali nu se cunosc încă suficient. Persistă părerea că TIC provin din derivatele neuroectodermice imperfecte, sunt deci de origine embrionară și le-a fost dat numele de „blastoame“. Mult timp a dominat clasificarea lui Bailey și Cushing (1926) (9) care prin personalitatea lor au influențat clasificările ulterioare.

Clasificarea lui Bailey și Cushing (1926) (9) ținea seama de criteriile embriologice și stabilea o asemănare între elementele neoplazice și diferitele etape de dezvoltare a țesutului nervos. Cei doi autori clasifică tumorile intracraniene în 15 grupe perfect delimitate (meduloblastom, neuroepiteliom, spongioblastom multiform, pinealom, spongioblastom unipolar, astroblastom, astrocitom, ganglioneurom, ependimom, oligodendroglion, meduloepiteliom, pinealoblastom, ependimoblastom, neuroblastom și papilom coroidian).

Scopul clasificării a fost ca structura microscopică a glioamelor să poată da indicațiile cele mai bune asupra originii, evoluției, prognosticului și tratamentului acestor tumori. Clasificarea arată că unele tumori tinere, ca meduloblastomul (MBL), meduloepiteliomul și neuroepiteliomul sunt de origine embrionară.

Clasificarea lui Bailey și Cushing ne orientează și în privința tratamentului. Radioterapia este cu atât mai eficace cu cât tumorile au celule mai tinere. Astfel, după această clasificare, MBL sunt cele mai sensibile la radioterapie. Mai puțin sensibile la radioterapie sunt ependimoamele și pinealoamele, ele fiind tumori mai evoluate; radioterapia are efect slab, temporar asupra astroblastoamelor și astrocitoamelor protoplasmatice; nu are efect asupra oligodendroglioamelor și astrocitoamelor fibrilare, care sunt tumori adulte. Lipsa de eficacitate a radioterapiei în glioblastoamele multiforme (GM) nu se datorează lipsei de sensibilitate a tumorii la raze, ci modificării lor vasculare, care determină hemoragii intra- și peritumorale.

Trebuie menționate și alte încercări de clasificare a tumorilor intracraniene ca acelea ale lui Bailey (1927) (10), Penfield (1932) (11), Del Rio Hortega (1937) (12), Roussy și Oberling (1931) (13), Willis (1948), (7), Kernohan și Sayre (1952) (14), Roussel, Rubinstein și Lumsden (1959) (15), Zülch (1958, 1979) (6). Dintre acestea se detașează cea prezentată de Kernohan și colab. (1949) (17), care introduce pentru prima dată în neurooncologie sistemul de standardizare în patru stadii de malignitate (de la benign la malign).

Avantajul acestei clasificări rezidă în accentul pus pe toate elementele neuropatologice TIC, cu împărţirea în subdiviziuni multiple în care sunt cuprinse noile tumori identificate (xantoastrocitomul pleomorfic, neurocitomul central etc.). De asemenea, Kleihües şi colab. (1993) (19) realizează clasificarea OMS a tumorilor sistemului nervos în funcţie de gradul de malignitate (tabelul 9.3).

TABELUL 9.3

CLASIFICAREA OMS A TUMORILOR SISTEMULUI NERVOS CENTRAL ÎN FUNCŢIE DE GRADUL DE MALIGNITATE

(KLEIHÜES ŞI COLAB.: OMS, 1993) (19)

Grupul tumoral IV	Tipul tumoral	Gradul		
		I	II	III
Tumori astrocitice	Cu celule gigante subependimare	×		
	Pilocitic	×		
	Cu grad scăzut de malignitate	×		
	Xantoastrocitom pleomorfic	×	×	
	Anaplazic		×	
	Glioblastom			×
Oligodendroglioame	Cu grad scăzut de malignitate	×		
	Anaplazic		×	
Oligoastrocitoame	Cu grad scăzut de malignitate	×		
	Anaplazic		×	
Tumori ependimare	Subependimom	×		
	Mixopapilar	×		
	Cu grad scăzut de malignitate	×		
	Anaplazic		×	
Tumori ale plexurilor coroide	Papilom	×		
	Carcinom		×	×
Tumori neuronale/gliale	Gangliocitom	×		
	Gangliogliom	× ×		
	Gangliogliom desmoplazic infantil	×		
	Tumoare disembrioplazică neuroepitelială	×		
	Neurocitom central	×		
Tumori pineale	Pineocitom	×		
	Pineocitom/pineoblastom		×	×
	Pineoblastom			×
Tumori embrionare	Meduloblastom			×
	Alte tumori neuroectodermale primitive (PNET — *primitive neuroectodermal tumor*)			×
	Meduloepiteliom			×
	Neuroblastom			×
	Ependimoblastom			×
Tumori ale nervilor cranieni şi spinali	Schwannom	×		
	Tumoarea malignă a tecii nervului periferic		×	×
Tumori ale meningelor	Meningiom	×		
	Meningiom atipic	×		
	Meningiom papilar	×	×	
	Hemangiopericitom	×	×	
	Meningiom anaplazic		×	

Morfopatologia TIC

Vom contura caracteristicile principalelor variante histopatologice ale tumorilor cerebrale.

Astrocitoamele

Sunt tumori dezvoltate din seria glială, și anume din astrocite. Sunt tumori de origine neuroectodermală grupate în patru categorii, în funcție de gradul de malignitate.

Astrocitoamele de gradul I și II sunt de fapt astrocitoamele benigne, localizate sub- sau supratentorial:

— subtentorial, frecvent la copil, predominant în emisferele cerebeloase, fiind deseori chistice (și tumoare murală mică ce se pretează la ablație totală), mai rar în vermis, de unde invadează secundar ventriculul IV; ele pot avea sediul primitiv și în ventriculul IV (fără tendință la formare de chist);

— supratentorial, frecvent la adult, în emisferele cerebrale, putând ocupa orice lob dar cu precădere, în ordine, lobul frontal, temporal, parietal.

După ablația totală a astrocitoamelor nu se produce recidiva. Nu diseminează pe cale lichidiană. Astrocitoamele supratentoriale au tendință la malignizare.

Macroscopic. Astrocitomul chistic de cerebel sau de emisferă cerebrală se prezintă ca o tumoare mică, nodulară, de culoare roz-gălbuie, mamelonată, moale, situată pe peretele unui chist disproporționat de mare; cu lichid galben-citrin, bogat în albumină; chistul este delimitat de o membrană subțire, netedă, transparentă, limitată de un strat subțire de glioză; formele solide nu prezintă demarcație netă; deși sunt tumori infiltrante, astrocitoamele se pot deosebi bine de țesutul nervos înconjurător datorită culorii, consistenței și vascularizației lor.

Microscopic. Astrocitomul este format aproape în întregime din astrocite mature, care însă nu sunt identice cu celulele astrocitare din țesutul normal ci mult mai mari și cu expansiuni mai lungi. Se descriu următoarele tipuri: astrocitomul fibrilar, protoplasmatic, gigantocelular și fuziform. *Astrocitomul fibrilar* este forma în care predomină astrocitele fibrilare, deci celulele cu nuclei mici care au forma rotundă sau ovoidă. Lipsesc mitozele. Cu tehnicile uzuale se văd numai nucleii și rețeaua fibroasă abundentă, care de altfel nu reprezintă altceva decât prelungirile protoplasmatice ale astrocitelor, care sunt dispuse în benzi paralele sau în rânduri neregulate de țesut fibrilar. *Astrocitomul protoplasmatic* (afibrilar) are numeroase prelungiri abundent ramificate. Astrocitele protoplasmatice lipsesc în oricare alte varietăți de glioame. În alte glioame se găsesc numai astrocite fibrilare. Macroscopic are culoare cenușiu-roz, este moale-gelatinos, rareori difuz, cu ramolismente și hemoragii intratumorale. *Astrocitomul gigantocelular* este cel în care predomină elemente celulare voluminoase, cu formă variată, prezentând mai mulți nuclei dispuși la periferia celulei. Lipsa alterărilor vasculare și a modificărilor regresive permite diagnosticul diferențial cu astrocitomul malign.

Penfield (1931) (20) clasifică astrocitoamele după criterii biologice, care corespund mai bine cerințelor de ordin histopatologic. El împarte astrocitoamele în trei grupe: astrocitom piloid, astrocitom gemistocitic și astrocitom difuz. *Astrocitomul piloid* corespunde formei fibrilare și reprezintă aproape totalitatea astrocitoamelor fosei cerebrale posterioare. Aceste tumori au tendința de a forma chist și se pretează la extirpare totală, fiind deci cele mai benigne. Faptul că la copii se întâlnește deseori astrocitomul piloid supratentorial arată și benignitatea mai mare a astrocitoamelor supratentoriale la copii. *Astrocitomul gemistocitic* corespunde formei gigantocelulare, care se întâlnește exclusiv supratentorial. *Astrocitomul difuz* corespunde formei protoplasmatice și este o tumoare difuză, infiltrativă, care se pretează mai greu la ablație totală.

După clasificarea modernă admisă de OMS, în gradul I de astrocitoame sunt cuprinse: astrocitoamele piloide (pilocitice) (Kleihües și colab., 1993) (19). În gradul II se includ astrocitoamele fibrilare, protoplasmatice și gemistocitice (forma gigantocelulară).

Astrocitoamele de gradul III sunt tumori de origine neuroectodermală. Au o celularitate mai bogată, cu aspect tipic, dat de prezența unui număr mai mare de mitoze care fac dovada unei creșteri rapide — și de asemenea radiale — a celulelor de-a lungul numeroaselor vase sanguine uniforme. Tumoarea prezintă o rețea densă de vase sanguine cu pereții îngroșați; nu se găsesc necroze. Pot prezenta degenerări cu chisturi mici. Aceste astrocitoame, caracterizate prin modificări anaplazice cu creșterea importantă a mitozelor, pleomorfism, modificări nucleare, dar fără necroze (anaplazice și xantoastrocitomul pleomorfic) sunt cuprinse în gradul III după OMS (Kleihües și colab., 1993) (19).

Astrocitoamele de gradul IV (GM) sunt tumori de origine neuroectodermală, foarte maligne. Sunt tumori frecvente la adulți (la nivelul emisferelor cerebrale), la sexul masculin.

Macroscopic. Tumoarea are sediul de predilecție în substanța albă a emisferelor cerebrale infiltrând secundar cortexul cerebral. Este o tumoare nedelimitată, difuză, foarte vascularizată. Colorația ei este neomogenă, gri-roz, cu zone galben-brun, acestea din urmă datorită necrozelor și hemoragiilor multiple. Hemoragiile se datoresc fragilității vasculare din tumoare și pot fi uneori mici, iar alteori atât de mari încât elementele tumorale nu se pot distinge decât cu greu, dând impresia unei hemoragii cerebrale. Uneori, hemoragiile din tumoare sunt de vârste diferite. Vasele sunt mai numeroase la periferia tumorii și pot avea calibru variabil. În interiorul tumorii se întâlnesc adesea zone de necroză, care determină formarea uneia sau a mai multor cavități chistice cu lichid brun, hemoragic. Cavitățile nu au membrană chistică, așa cum se vede în astrocitoame, pereții chisturilor fiind formați de însuși țesutul tumoral.

Microscopic. Astrocitomul malign se caracterizează prin polimorfism celular, celule gigante, necroze, hemoragii și modificări vasculare. Aspectul celular este foarte variat. Nu există un tip special de celule gliale care să fie patognomonic pentru astrocitomul malign. Celulele tumorale variază mult ca volum și formă. Cele mai multe sunt mici, cu nucleu oval, cu citoplasmă puțină. Celulele sunt așezate în palisadă sau radiar în jurul vaselor. Se descriu tipuri anormale de mitoze.

S-a constatat că astrocitoamele maligne prezintă o diseminare leptomeningiană locală, accentuată de intervenția neurochirurgicală (Arita și colab., 1994) (21).

Oligodendroglioamele

Oligodendroglioamele sunt tumori de origine neuroectodermală derivate din oligodendroglie. Tumoarea predomină la adulții (30—50 de ani) de sex masculin. Sediul lor este aproape exclusiv supratentorial, în emisferele cerebrale. În primele decade, tumoarea afectează nucleii bazali și mai ales talamusul, invadând pereții ventriculului III. Tumoarea poate prezenta calcifieri vizibile la radiografie. Sunt tumori cu evoluție lentă (10—15 ani), cu aspect histologic benign, dar cu posibile diseminări spinale. După clasificarea actuală a OMS, oligodendroglioamele sunt tumori în general benigne, fiind încadrate în gradul II; când au modificări anaplazice, corespund gradului III histopatologic (Kleihües și colab., 1993) (19).

Oligodendrogliomul de gradul II

Macroscopic este o tumoare dură, slăninoasă, uneori cu calcifieri macroscopice și colorație cenușiu-brună, greu de delimitat de țesutul cerebral.

Microscopic este o tumoare bogat celulară, cu celule uniforme mici, cu nucleul rotund, mic, hipercrom, cu citoplasma redusă la un inel foarte subțire în jurul nucleului; nu există necroze și hemoragii. Nu se întâlnesc mitoze. Câmpul microscopic dă impresia unui mozaic. Un caracter particular al tumorii îl constituie depozitele de calciu care apar în citoplasma hialinizată și în pereții vaselor, sub formă de incrustări mai ales ale capilarelor.

Oligodendrogliomul anaplazic (gradul III)

Macroscopic: sunt tumori cu zone hemoragice și necroze, invadează difuz creierul și prezintă uneori degenerări chistice.

Microscopic: celulele au aspect polimorf, sunt gigante; nucleii au dimensiuni variate, sunt bogați în cromatină, prezintă diferite forme de mitoză. Celulele neoplazice infiltrează spațiile vasculare. Se găsesc focare mici de necroză în centrul tumorii, înconjurate de nuclei picnotici, generând un aspect periteliomatos, întrucât celulele tumorale persistă mai ales în vecinătatea vaselor. Se observă proliferare vasculară și endotelială cu necroze extensive ca în astrocitomul malign.

Ependimoamele

Ependimoamele sunt tumori de origine neuroectodermală, provenite din celule adulte ependimare, fie din ependimul ventricular, fie din cel spinal.

Macroscopic, ependimoamele sunt tumori bine delimitate, de obicei dure, voluminoase, de culoare gri-roșcat, mai rar cu chisturi mici în tumoare. Se pot observa și calcifieri în tumoare. Supratentorial pot ocupa mai mulți lobi sau o mare parte a ventriculului lateral.

Microscopic, ependimomul este o tumoare bogat celulară, formată din celule poligonale sau cilindrice, cu nucleu oval sau rotund și citoplasmă granulară. Multe din celulele tumorale pot avea o expansiune distală, care adesea este legată de peretele vascular sau de țesutul conjunctiv. Citoplasma celulelor prezintă deseori granule numite blefaroplaști, care se colorează ca și blefaroplaștii celulelor ependimare. Formele maligne ale ependimomului apar exclusiv în regiunile supratentoriale. Ependimoamele maligne se deosebesc de ependimoamele benigne prin bogăția celulară, prin polimorfismul nuclear și prin numeroasele mitoze. *Histologic,* ependimoamele se împart, după Russel, Rubinstein și Lumsden (1959) (15), în cinci categorii: celulare, mixopapilare, epitelioide, mixte și subependimoame. *a) Tipul celular* este constituit din elemente celulare cu densitate variabilă, aranjate perivascular, separate de vase prin spații perivasculare („structuri gliovasculare"), fără nuclei. Elementul vascular este abundent. Celulele sunt mature, cu mitoze rare. *b) Tipul mixopapilar* este constituit din celule ependimare, aranjate în jurul unui miez vascular asemănător unei papile, prezentând un grad mai avansat sau mai redus de degenerare mixomatoasă. E mai frecvent întâlnit la nivelul cozii de cal. c) *Tipul epitelioid* are celulele aranjate sub formă de canale sau de tuburi pe o membrană bazală. *d) Tipul mixt* este o combinație între tipurile descrise anterior, mai frecvent cel celular cu cel epitelioid. Uneori poate conține și celule din seria oligodendrogliei sau astrocitară. *e) Subependimoamele* sunt tumori dure, fibrilare, conținând cuiburi de celule ependimare și astrociți. Uneori acest aspect se observă la periferia ependimoamelor.

Tipul celular este cel mai frecvent, fiind întâlnit pur sau sub forma tipului mixt în 75% din ependimoame. Tipul mixopapilar are un prognostic mai bun decât tipurile celular și epitelioid. Tendința la malignizare a ependimoamelor este redusă pentru ependimoamele subtentoriale și relativ pronunțată pentru ependimoamele supratentoriale. Ca și pentru alte tumori, Kernohan și Fletcher (1937) (22) gradează ependimoamele de la I la IV, în funcție de criterii histologice (anaplazie) și clinice (supraviețuire). Tipul IV este mai rar la ependimoame, tipurile I și II sunt frecvente. După datele actuale ale OMS, ependimoamele sunt cuprinse în trei grade de malignitate: gradul I (subependimom și ependimoame mixopapilare), gradul II (ependimoamele celulare, papilare, cu celule clare) și gradul III (anaplazice) (Kleihües și colab., 1993) (19).

Tumori ale plexurilor coroide

Cuprind: papilomul și carcinomul coroidian.

Papilomul coroidian este o tumoare benignă, relativ rară, care apare în primele două decade de viață, preponderent la sexul masculin. Această tumoare este situată în ventriculii cerebrali, supra- și subtentorial. În ventriculul lateral, incidența papiloamelor este maximă (76%), urmată de ventriculul IV (16%) și apoi de ventriculul III (8%) (Koos și Miller, 1971) (4).

Macroscopic, tumoarea are aspect conopidiform, de culoare roșiatică, cu chisturi hemoragice, inserându-se în plexul coroidian, mai ales la nivelul răspântiei ventriculare; nu aderă de peretele ventricular; această tumoare este hipersecretantă de LCS și poate disemina pe calea LCS.

Microscopic: tumoarea are structură asemănătoare plexului coroid, cu aspect de papilom constând în axe conjunctivovasculare, pe care sunt așezate straturi de celule de tipul celulelor epiteliului coroidian adult, dar care conțin numeroase mitocondrii și sunt lipsite de blefaroplaști și cili. După toate clasificările, această tumoare este încadrată în tipul de tumori benigne.

Carcinomul coroidian este o tumoare malignă, foarte rară, dispusă în ventriculii cerebrali, predominant supratentorial.

Macroscopic, tumoarea are aspect hemoragic, cu tendință la invadarea țesutului cerebral adiacent.

Microscopic, tumoarea are aspect de carcinom papilar, în care apar celule de dimensiuni variate, chiar gigante, cu multiple mitoze și metaplazie malpighiană; nucleii au importante atipii; celulele își pierd diferențierea papilară. Aceste tumori sunt încadrate în grupul tumorilor anaplazice, cu gradul de malignitate III, după clasificarea OMS (Kleihües și colab., 1993) (19).

Tumori pineale

Tumorile proprii ale regiunii pineale se clasifică actualmente în două grupe: pineocitoame și pineoblastoame.

Pineocitoamele sunt tumori întâlnite mai ales la adult.

Macroscopic au următoarele caractere: sunt bine delimitate, posedă o capsulă de formă rotund-ovală, cu suprafața netedă, gri-cenușie.

Microscopic: capsula este formată din fibre de colagen, cu multiple travee conjunctive și vase sanguine, care traversează parenchimul celular și care seamănă cu cele ale celulei fundamentale a parenchimului pineal adult; celulele tumorale nu invadează niciodată parenchimul nervos; evoluează lent, comprimând structurile cerebrale. Corespund gradului II de malignitate (Kleihües și colab., 1993) (19).

Pineoblastoamele se dezvoltă la copii și tineri.

Macroscopic au următoarele caractere: tumoare infiltrativă, cu invadarea parenchimului nervos învecinat, absența capsulei, aspect cenușiu-închis.

Microscopic: densitate celulară mare, cu activitate mitotică marcată, cu accentuat polimorfism și numeroase monstruozități nucleare și citoplasmice. Uneori aspectul microscopic seamănă cu cel al meduloblastoamelor, inclusiv dispunerea celulară în rozete (Homer Wright *rosette*). Pineoblastoamele se malignizează rapid local și au posibilități de diseminare prin LCS. Corespund gradului IV de malignitate (Kleihües și colab., 1993) (19).

Există și forma intermediară, de pineocitom/pineoblastom cu caracter de malignitate de gradul III.

Tumori embrionare

În ultimii ani, prin studii de histogeneză s-a delimitat un grup important de tumori, cu caractere cert embrionare și care au fost numite tumori primitive neuroectodermale (*Primitive Neuro-Ectodermal Tumors* — PNET). Aceste tumori au drept caracter comun posibila transformare malignă a structurilor celulare ale SNC de la diferite niveluri, tumoarea prezentând caractere ale celulei-sușe embrionare. În aceste condiții, ele se dezvoltă la copii și adolescenți. Sunt cuprinse în gradul IV (Kleihües și colab., 1993) (19). În grupul acestora sunt descrise:

— meduloepitelioamele (tumoare extrem de rară, malignă, de origine embrionară, care histologic seamănă cu epiteliul primitiv medular);

— neuroblastoamele (tumoare relativ rară, extrem de malignă, formată din neuroblaști sau celule neuronale parțial diferențiate);

— ependimoblastoamele (tumoare extrem de rară, malignă, de origine embrionară, care histologic este alcătuită din celule nediferențiate, asemănătoare din ependimul embrionar);

— meduloblastoamele trebuie prezentate separat, din cauza incidenței și importanței lor clinicoterapeutice și prognostice.

Meduloblastomul (MBL) se dezvoltă din incluziuni embrionare rămase la nivelul acoperișului ventriculului IV (volumul medular posterior), care constituie neuroepiteliul primar — format din meduloblaști. Aceștia sunt înrudiți embrionar cu celulele stratului granular extern al cerebelului. Stratul de meduloblaști dispare în jurul vârstei de un an, lăsând doar cuiburi de celule (așa se explică posibilitatea dezvoltării MBL în emisfera cerebeloasă). Este dificil de explicat apariția MBL la adulți.

Morfopatologic, MBL sunt tumori situate în profunzimea vermisului.

Macroscopic: MBL invadează ventriculul IV fără a adera de pereții acestuia și un fragment de tumoare poate ieși între amigdalele cerebeloase, la nivelul valeculei sau în unghiul pontocerebelos, prin orificiul Luschka. Polul inferior al tumorii este frecvent acoperit de ramurile coroidiene ale arterelor cerebeloase posteroinferioare (PICA), ceea ce constituie adesea o dificultate operatorie. Această porțiune aderă totdeauna de bulb și poate îngloba uneori în masa tumorală PICA — uni- sau bilateral. Tumoarea este moale, roz-cenușie, vasculară și poate fi aspirată cu ușurință („suckable tumor"). Alteori este dură, consistentă, putând fi extrasă în bloc. Are tendință la infiltrarea leptomeningelui, uneori cu noduli tumorali leptomeningieni, vizibili macroscopic.

Din punct de vedere *histologic,* caracteristicile tumorii sunt extrema abundență a materialului celular, dispus fie neregulat, fie (mai rar) sub formă de pseudorozete, și absența aproape completă a stromei. Mitozele sunt deosebit de numeroase.

Caracteristica tumorii și factorul care îi conferă de fapt malignitatea extremă constau în tendința de metastazare atât la nivelul sistemului nervos central, cât și în afara lui. MBL ocupă locul întâi între glioame în privința metastazărilor, fiind urmat de ependimom și de pinealom. După unii autori, această tendință s-ar datora lipsei de stromă. Și în această privință MBL se comportă foarte diferit: unele cresc ca o masă tumorală unică și metastazează târziu, altele invadează de la început multiple structuri nervoase local și la distanță. Mecanismul metastazării este: *a*) pe cale lichidiană (mai corectă ar fi denumirea de diseminare decât de metastază), majoritatea metastazelor fiind situate spinal, sau *b*) prin invadarea leptomeningelui din aproape în aproape. Frecvente sunt și diseminările supratentoriale. Foarte rar sunt citate metastazări extranevraxiale, mai ales osoase (în oasele bazinului, în genunchi, craniu, coloana vertebrală, coaste), plămân, ganglioni limfatici, ficat.

Tumori ale celulelor germinale

Aceste tumori sunt încadrate într-un grup separat în clasificarea OMS (Kleihües și colab., 1993) (19). Ele sunt cunoscute și sub denumirea de germinoame, se dezvoltă în regiunea pineală sau supraselară, afectând în principal structurile mediale ale SNC, în a doua decadă de viață; predomină la sexul masculin (Hoffman și colab., 1991) (23). Denumirea de germinom i s-a dat prin identificarea histopatologică cu seminoamele testiculare.

Histopatologic se constată o structură uniformă de celule germinale primitive, cu nuclei veziculari, mari și cu citoplasma bogată în glicogen. De asemenea, sunt prezente în masa tumorală limfocitele și infiltratele granulomatoase. Aceste tumori sunt imunoreactive la fosfataza alcalină placentară.

Tot în grupul tumorilor cu celule germinale sunt incluse actualmente și teratoamele. Pentru respectarea datelor clasice vom prezenta teratoamele în cadrul grupului de tumori disembrioplazice.

Structura histopatologică a celorlalte tumori intracraniene va fi prezentată la capitolele respective (tumorile disembrioplazice, meningioamele, cordoamele etc.).

Tabloul clinic al tumorilor intracraniene

Simptomatologia tumorilor intracraniene depinde de vârstă, de localizarea și de natura lor. Simptomele pot fi împărțite în două mari grupe:

— simptome datorate creșterii presiunii intracraniene;

— simptome datorate localizării leziunii cerebrale, fie prin tumoare, fie prin edemul cerebral asociat.

Tendința de localizare în apropierea și chiar pe linia mediană a unor TIC (mai ales la copii) duce la apariția frecvent și precoce a obstrucției căilor de circulație a LCS. Aceasta face ca simptomele inițiale, în majoritatea tumorilor intracraniene, să fie mai degrabă semne datorate fenomenelor de *HIC* decât altor tulburări neurologice (Matson, 1969) (24).

Simptome datorate creșterii presiunii intracraniene

Acestea au fost descrise pe larg la sindromul de HIC. Menționăm aici numai particularitățile legate de vârstă.

a) **Cefaleea** la copilul în vârstă de 0—3 ani poate fi exprimată prin plâns, agitaţie şi irascibilitate; la copiii mari, adolescenţi, adulţi, cefaleea este semnul cel mai frecvent în TIC. Poate fi singura manifestare clinică a sindromului de HIC şi de aceea este confundată deseori cu parazitoze intestinale, tulburări de refracţie, afecţiuni somatice, migrene, otomastoidite, sinuzite. Caracteristic cefaleei este faptul că cedează sau se ameliorează după vomismente şi că vomismentele apar când cefaleea atinge intensitatea maximă. Uneori cefaleea apare când pacientul trece în ortostatism şi se poate remite în poziţie genu-pectorală sau la flectarea capului. Acest tip de cefalee apare în tumorile de fosă craniană posterioară, în tumorile intraventriculare şi în craniofaringioame. Cefaleea poate apărea în crize care durează câteva minute. Cefaleea se poate agrava brusc, asociindu-se cu vomismente şi cu modificarea stării de conştienţă din cauza creşterii bruşte a volumului tumoral prin hemoragie intratumorală, edem peritumoral sau din cauza unei puncţii lombare (manevră interzisă în HIC). În această eventualitate s-a produs o angajare a lobului temporal — dacă tumoarea era situată supratentorial — sau o angajare a amigdalelor cerebeloase — dacă tumoarea era subtentorială.

b) **Vomismentele** survin în 70—80% din cazuri, indiferent de localizarea şi de tipul tumorii. Vomismentele se pot asocia cu dureri abdominale şi simula astfel o afecţiune abdominală ca apendicita, verminoza intestinală etc. Prin deshidratarea pe care o produc, vomismentele pot duce la o ameliorare temporară a sindromului de HIC. Vomismentele, când constituie semnul de debut clinic al tumorilor intracraniene, au valoare localizatorie, şi anume denotă o suferinţă a planşeului ventriculului IV (posibil meduloblastom). La copilul mic pot fi unica manifestare subiectivă a HIC. *Greţurile* pot însoţi vomismentele dar numai în 20% din cazuri.

c) **Edemul papilar,** ca manifestare a HIC este rar constatat la vârstele extreme. La copii şi la adulţi este destul de frecvent, cu toate mijloacele actuale de diagnostic precoce. Pacienţii cu edem papilar pot prezenta tulburări de vedere, de la obnubilări ale vederii (specifice HIC), cu acuitatea vizuală bună până la diminuarea acuităţii vizuale, corespunzând unui edem papilar de gradul III spre IV. Aceasta denotă o urgenţă extremă, întrucât poate duce la pierderea vederii prin *atrofie optică secundară* ireversibilă, chiar dacă a fost îndepărtată cauza sindromului de HIC.

Simptome datorate localizării leziunii cerebrale

Acestea sunt constituite din multitudinea de semne neurologice (iritative şi/sau deficitare), care realizează întreg sindromul clinic al leziunii cerebrale. Diferă ca intensitate în funcţie de vârstă. La copii acestea sunt fruste, de cele mai multe ori apar târziu, tabloul clinic fiind dominat de la debut şi până la internare (perioada de stare) de HIC. La adulţi, sindromul neurologic de localizare a leziunii este mult mai pregnant.

Dintre *sidroamele neurologice iritative,* menţionăm: crizele convulsive focale sau generalizate care impun o examinare atentă;

— crizele focale (parţiale) repetitive, rezistente la tratament, au o deosebită valoare pentru diagnosticarea leziunii supratentoriale controlaterale (mai ales a celor senzitivomotorii); crizele temporale (parţiale) sunt revelatoare pentru leziunile lobului temporal; crizele adversive sau oculocefalogire sunt constatate în leziunile frontale premotorii; crizele parțiale cu generalizare secundară trebuie de asemenea investigate neurochirurgical; crizele parțiale urmate de deficit motor postcritic sunt concludente pentru o leziune neurochirurgicală;

— crizele convulsive generalizate impun de asemenea investigare neurochirurgicală, mai ales în situațiile: debut tardiv, rezistența la tratament, modificare a aspectului clinic;

— crizele convulsive parțiale sau generalizate sunt mai rar întâlnite la copil, la debutul tumorilor cerebrale, deoarece la această vârstă predomină cele localizate în fosa craniană posterioară.

Dintre *sindroamele neurologice deficitare* menționăm:

— sindromul motor — orice pacient cu deficit motor (pareză sau plegie), mai ales cu evoluție lent progresivă, trebuie examinat și investigat cu multă atenție, întrucât relevă o leziune cerebrală certă; de obicei deficitul motor este de tip mono- sau hemiparetic, mai rar apar parapareze (leziunile lobului paracentral, bilateral);

— semnul Babinski unilateral este extrem de valoros relevând afectarea emisferei cerebrale opuse;

— semnul Babinski bilateral denotă o angajare de amigdale cerebeloase și indică urgența neurochirurgicală;

— sindromul senzitiv, tulburările de sensibilitate obiectivă de tipul deficitului trebuie analizate atât pentru sensibilitatea superficială, termică, tactilă, dureroasă, cât și pentru cea profundă. Deficitele de sensibilitate relevă întotdeauna o leziune cerebrală de tip parietal;

— tulburările de vorbire se întâlnesc în leziunile emisferei dominante, fiind de tip motor (leziunile lobului frontal — afazia Broca) sau de tip senzitiv (leziunile parieto-temporale — afazia Wernicke);

— tulburările de praxie constituie un element important în leziunile parietale fiind întâlnite atât în cele ale emisferei dominante (constructivă) sau nedominante (de îmbrăcare);

— tulburările de gnozie sunt revelatoare pentru leziunile specifice diferiților lobi cerebrali (vizuală — lobul occipital, tactilă — lobul parietal etc.);

— modificările de câmp vizual sunt revelatoare pentru leziuni la nivelul lobilor temporal (cuadranopsie superioară), parietal (cuadranopsie inferioară) și occipital (hemianopsia omonimă);

— tulburările de orientare în spațiu sunt revelatoare pentru lobul frontal dar și în corelația sa cu lobul parietal și occipital;

— paraliziile de nervi cranieni sunt întâlnite frecvent: perechea IV este afectată în sindromul de HIC, producându-se strabism convergent; nistagmusul apare în tumori de fosă craniană posterioară; deficitele în teritoriul nervilor oculomotori și ultimelor perechi de nervi cranieni sunt caracteristice pentru tumorile de trunchi cerebral; hipoacuzia de percepție — pentru sunete înalte — este relevantă pentru neurinomul de acustic;

— tulburările trofice sunt de asemenea constatate în leziunile supratentoriale ale corpului calos și parietale;

— tulburările vegetative sunt constatate în leziunile temporale și frontoorbitale;

— tulburările extrapiramidale de tipul hipertoniei, rigidității, hipokineziei se constată în leziunile nucleilor bazali;

— ataxia de trunchi denotă o interesare a vermisului și a lobului nodulofloculär;

— tulburările de coordonare ale membrelor apar în leziunile emisferelor cerebeloase;

— semnele de iritație meningiană relevă fie o HSA (posibilă malformație vasculară ruptă), fie o tumoare în fosa craniană posterioară, cu fenomene de angajare;

— redoarea cefei, pareza nervului oculomotor comun (midriază și ptoză palpebrală ipsilaterală), discretă hemipareză controlaterală apărute în cursul HIC, pledează pentru o tumoare supratentorială, complicată cu hernia uncusului temporal; indică urgența neurochirurgicală. Fenomenele neurologice devin extrem de grave, când se produce compresia trunchiului cerebral în incizura tentoriului de partea opusă, apărând hemipareza ipsilaterală, desigur cu modificarea stării de conștiență;

— tulburările endocrine (sindromul adipozogenital, pubertatea precoce, diabetul insipid, acromegalia, sindromul Cushing etc.) trebuie de asemenea investigate neurochirurgical;

— tulburările psihice: scăderea randamentului școlar, regresul psihomotor, tulburările de memorie, atenție, calcul, irascibilitatea, agitația sau starea de apatie, indiferența față de propria persoană și de mediul înconjurător, tulburările de afectivitate, modificările de caracter, dispariția simțului critic și mai ales autocritic, gatismul pot semnifica prezența unei tumori intracraniene;

— tulburările de afectare a stării de conștiență (obnubilare, confuzie, dezorientare temporospațială, somnolență, comă) sunt întâlnite predominant în tumorile profunde cu afectarea nucleilor bazali sau în orice fel de tumori, când acestea dezvoltă conurile de presiune asupra structurilor liniei mediane.

Investigații paraclinice

1) *Examenul oftalmoscopic* poate decela modificări ale fundului de ochi de la simpla ștergere a marginilor papilare (edem papilar stadiu I) până la atrofie optică poststază (stadiul IV) sau atrofie optică primitivă. Uneori este greu de deosebit atrofia optică primitivă de cea secundară.

2) *EEG* are valoare în tumorile supratentoriale, întrucât poate arăta un focar de unde lente delta, asimetrie de emisferă, modificări bioelectrice difuze. EEG este un examen util în TIC, deoarece indică lateralizarea emisferei lezate și chiar focarul de suferință cerebrală. În tumorile de fosă craniană posterioară, EEG evidențiază doar modificări bioelectrice difuze, bilateral.

3) *Ecoencefalografia* (ECHO) este o metodă de explorare neurochirurgicală complet nenocivă, dar stabilește doar existența unui proces expansiv intracranian, prin explorarea cu ultrasunete a deplasării liniei mediane a encefalului.

4) *Radiografia craniană simplă* are valoare informațională prin relevarea HIC (mai ales la copii): dehiscența suturilor, accentuarea impresiunilor digitate; modificări ale șeii turcești (lărgirea, porozitatea șeii turcești cu erodarea apofizelor clinoide). La sugar, semnele de HIC obișnuite pot fi întârziate datorită capacității craniului de a se extinde prin desfacerea suturilor. Lărgirea perimetrului cranian și accelerarea ritmului de creștere a cra-

niului la sugar pot fi primele manifestări ale procesului neoformativ intracranian, la care se va adăuga regresul psihomotor. Radiografia craniană simplă poate arăta unele elemente mai deosebite: modificări osoase (chist hidatic) prin acțiunea directă a procesului expansiv, calcifieri intratumorale (CRF, oligodendrogliom), calcifieri intraventriculare (papilom de plex coroid) etc.

5) *Pneumoencefalografia* (PEG) este o metodă invazivă periculoasă și total contraindicată în TIC.

6) *Ventriculografia* a constituit mult timp un mijloc de investigare neuroradiologică cu contrast aeric sau iodat, actualmente fiind depășită de metodele neinvazive moderne.

7) *Scintigrafia cerebrală* cu radioizotopul ^{99}Technetium (^{99}Tc) a constituit un progres remarcabil în investigarea TIC. Cu toată valoarea informațională furnizată în TIC hipervascularizate (meningioame, metastaze), această investigație a fost și ea depășită de metodele moderne de tipul *CT-scan*, RMN.

8) *Angiografia cerebrală* efectuată prin metodele cu substracție digitală, furnizează date informaționale concludente. Acest examen paraclinic își menține valoarea pe de o parte pentru că pune în evidență pediculi vasculari ai TIC, iar pe de altă parte, datorită posibilităților de embolizare intratumorală.

9) *CT-scan* simplă și cu contrast, cu reconstrucție, a constituit progresul major în diagnosticarea TIC. Practic, a început o eră nouă a imagisticii craniocerebrale, odată cu introducerea ca metodă de rutină a *CT-scan*. Avantajele majore ale acestei investigații se datorează invazivității minime, multiplelor date informaționale asupra tuturor structurilor craniocerebrale, posibilităților de urmărire în dinamică. Prin aplicarea *CT-scan* se poate stabili exact sediul, forma, extinderea, numărul și chiar natura proceselor expansive (fig. 9.1).

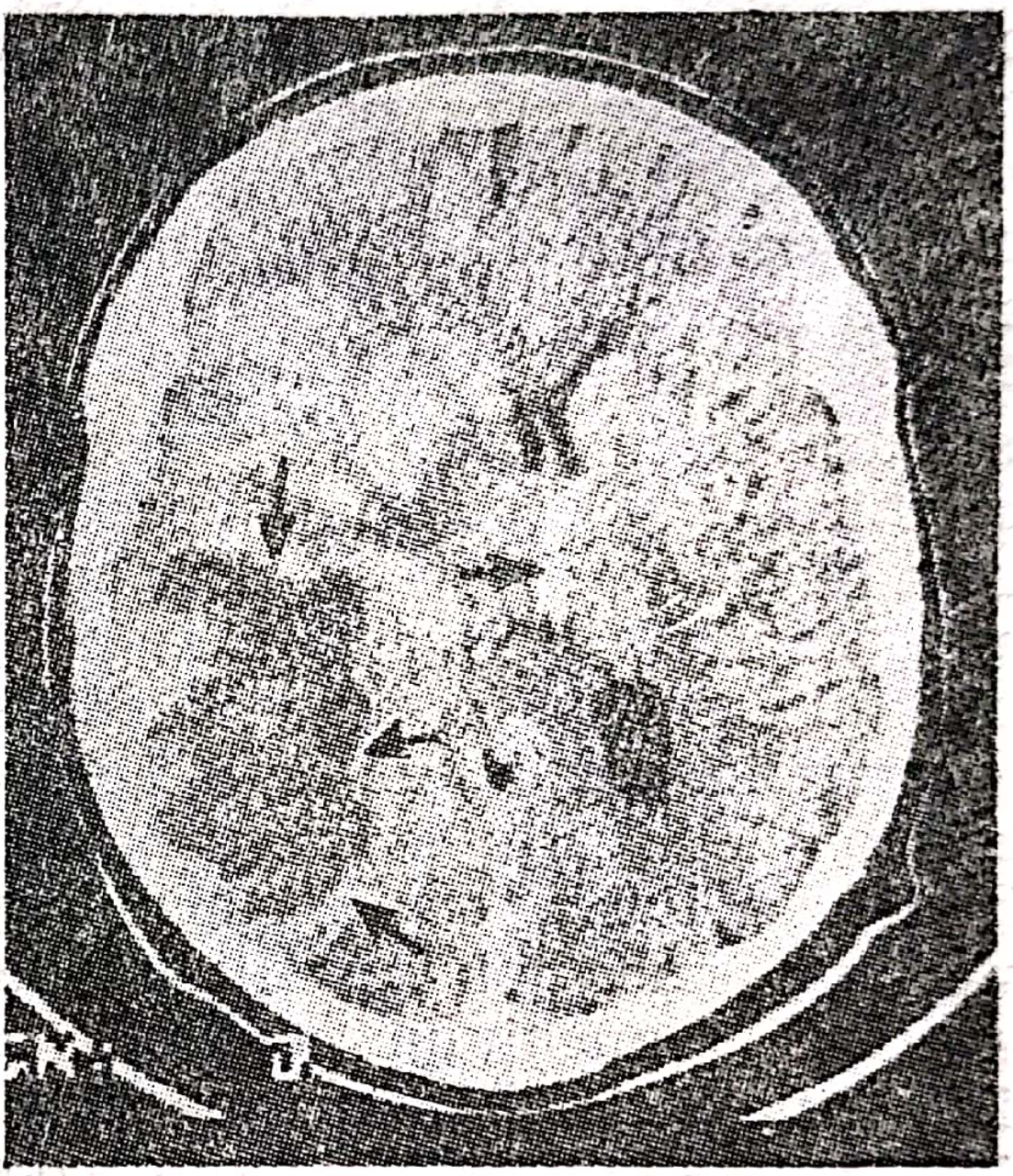

Fig. 9.1 — Imagine *CT-scan:* tumoare gigantă chistică temporoparietală dreaptă cu necroză centrală și deplasarea formațiunilor liniei mediane.

10) *Rezonanța magnetică nucleară* (RMN) constituie un alt element de progres în diagnosticul TIC, mai ales în procesele expansive situate în regiunea formațiunilor liniei mediane și a fosei craniene posterioare. Această investigație vine să completeze *CT-scan*, ambele furnizând informații extrem de complexe asupra tuturor structurilor și leziunilor din SNC.

11) *Tomografia prin emisie de pozitroni (PET)* reprezintă o metodă extrem de utilă pentru diagnosticarea recidivelor tumorale.

Evoluţie. Prognostic

Evoluţie. TIC debutează şi evoluează de obicei lent progresiv prin acumularea treptată de semne neurologice, revelatoare pentru o localizare cerebrală, pe un fond clinic de HIC. TIC pot debuta brusc numai în cazul hemoragiilor intratumorale sau al apariţiei unor chisturi intratumorale. Toleranţa mare a sistemului nervos pentru dezvoltarea TIC face ca sindromul neurologic de focar să fie minim. Sindromul neurologic este complet. Nediagnosticarea TIC în faza de stare va duce la întârzierea tratamentului chirurgical. Evoluţia în continuare a TIC va conduce la decompensarea treptată a formaţiunilor SNC, deficitul neurologic accentuându-se ireversibil (plegie, afazie, cecitate, surditate etc.), cu modificarea stării de conştienţă de la somnolenţă (afectarea nucleilor bazali) la comă (afectarea trunchiului cerebral). Există situaţii de TIC cu evoluţie rapidă (de exemplu, GM) spre decompensare a sindromului de HIC prin malignitatea tumorală.

Prognostic. Ca în toată patologia, prognosticul este influenţat de structura histologică a TIC. Dat fiind că majoritatea TIC sunt tumori neuroectodermale (75%) şi că unele dintre acestea au o malignitate crescută (MBL, GM) sau sunt extrem de infiltrative (gliom de trunchi cerebral, hipotalamus), prognosticul într-o mare parte din TIC este destul de sumbru. La aceasta se adaugă accesibilitatea operatorie dificilă pentru tumorile de linie mediană.

Prognostic mai bun îl au tumorile emisferelor cerebrale şi cerebeloase, datorită structurii lor histologice, de obicei benigne (astrocitom pilocitic, oligodendrogliom benign) şi a unei bune accesibilităţi operatorii. Mult mai optimiste ca natură histopatologică sunt tumorile dezvoltate de la nivelul meningelui (meningioamele), în mare majoritate benigne.

Un grup important de tumori au structură histopatologică benignă, dar situarea lor anatomică este profundă, mediană, astfel că intervenţia neurochirurgicală se efectuează cu mari riscuri (de exemplu, craniofaringioame).

Tratament

Tratamentul TIC este complex, pentru a realiza cura totală a acestor leziuni grave.

Tratamentul chirurgical

Întrucât tumorile sunt procese intracraniene înlocuitoare de spaţiu, ele periclitează direct viaţa bolnavului nu numai prin natura lor histopatologică ci şi prin prezenţa lor în cavitatea craniană. De aceea tratamentul TIC este în principal cel chirurgical. Intervenţia chirurgicală trebuie să pornească de la anumite principii: ablaţia totală, fără lezarea structurilor vasculonervoase adiacente, cu refacerea căilor de circulaţie LCS. Din datele actuale reiese că mortalitatea strict intraoperatorie este sub 3% (De Tribolet, 1993) (25). Metoda chirurgicală extensivă de tipul lobectomiei se poate aplica în glioamele cerebrale frontale, temporale şi occipitale şi este total contraindicată în cele parietale. Nu întotdeauna principiul ablaţiei totale a tumorii se poate realiza, din cauza dificultăţilor tehnice operatorii, situaţie în care se urmăreşte ablaţia parţială cu scopul de a prelungi sau salva viaţa pacientului.

Uneori atitudinea chirurgicală trebuie să se limiteze la intervenţii paliative care să rezolve doar HIC (de exemplu: drenaj LCS), urmând ca radioterapia să fie utilizată pentru oprirea evoluţiei tumorii (de exemplu: tumori de nuclei bazali). Tratamentul chirurgical trebuie asociat cu corticoterapie de tip Dexametazonă, mai ales în glioamele maligne, pentru efectele antiedematoase peritumorale.

Biopsia stereotaxică este mult utilizată în ultimul deceniu pentru stabilirea tipului histologic de TIC, fiind urmată de exereza chirurgicală prin craniotomie sau radioterapie. Această metodă a beneficiat de avantajul ghidării prin *CT-scan* sau RMN (Lunsford, 1988) (26). De altfel aceasta este metoda modernă de abordare a TIC: efectuarea biopsiei stereotactice, urmată de exereză sau radioterapie.

Radioterapia

Radioterapia are efect benefic în tumorile radiosensibile, ca meduloblastoame, ependimoame. Tipurile de radioterapie efectuată actualmente sunt:

— radioterapia hipervoltată, care se aplică în toate glioamele cerebrale, cu excepţia astrocitomului pilocitic (gr. I). Dezavantajul acestei metode constă în modificările cerebrale de demielinizare şi în alterările circulaţiei cerebrale, ceea ce duce în final la radionecroză;

— radioterapia interstiţială (brahicurieterapia) este metoda terapeutică de elecţie în glioamele cerebrale, mai ales în cele situate profund cu afectarea structurilor mediane sau în ariile critice;

— radiochirurgia prin „gamma knife“ are efect bun în tumorile profunde, dar numai cu volum mic.

Chimioterapia cu citostatice

Chimioterapia cu citostatice are valoare în TIC (gr. III—IV) după efectuarea tratamentului chirurgical şi radioterapic, pentru a preveni recidivele şi diseminarea pe calea LCS. Actualmente se efectuează polichimioterapia în mai multe cure terapeutice combinate cu corticoterapia, după realizarea radioterapiei hipervoltate (Eyre şi colab., 1993) (27).

Corticoterapia

Rolul major al corticoterapiei, de tipul Dexametazonei este dovedit în tratamentul tumorilor cerebrale, acţiunea ei constând în reducerea metabolismului cerebral al glucozei (Fulham şi colab., 1995) (28).

Rezultatele tratamentului multimodal în TIC trebuie urmărite continuu clinic (examen neurologic) şi paraclinic (*CT-scan*, RMN repetate), asociat cu examen hematologic şi biologic general. Vindecarea sigură a unei TIC este apreciată actualmente numai după zece ani de urmărire.

Recidive

În cazul TIC benigne (de exemplu, meningiom, neurinom) se recomandă intervenţia neurochirurgicală cu ablaţia completă. Recidiva unei tumori benigne depistată prin examen neurologic sau investigaţii paraclinice (*CT-scan*, RMN repetate) impune obligatoriu reintervenția chirurgicală. În meningioamele atipice sau maligne aceasta va fi urmată de radioterapie hipervoltată.

În cazul TIC cu grad scăzut de malignitate (gradul II, de exemplu astrocitoame) se recomandă ablația totală neurochirurgicală cu sau fără aplicarea radioterapiei, în funcție de aspectul histopatologic. Datele actuale au relevat frecventa recidivă a astrocitoamelor de gr. II, cu transformarea lor malignă, ceea ce impune și în aceste cazuri, radioterapia hipervoltată (Leibel și Sheline, 1987) (29), sau biopsia stereotaxică, urmată de radioterapie (Lundsford și colab., 1995) (30).

În cazul TIC maligne (gradul IV, de exemplu, meduloblastomul) se recomandă radioterapie hipervoltată și chimioterapie. De la început trebuie diferențiate recidivele reale tumorale de creșterea tumorii ablate subtotal. Acest lucru se poate realiza cu ajutorul investigațiilor paraclinice (*CT-scan*, RMN repetate) care evidențiază reapariția tumorii înainte de apariția semnelor neurologice. Investigația PET arată recidiva tumorală pe care o deosebește de eventuala radionecroză. De asemenea trebuie făcută diferența dintre recidiva tumorii și radionecroză, pe baza PET care arată creșterea metabolismului glucozei în tumorile recidivate față de hipometabolismul din radionecroză (Dichiro, 1987) (31). Reintervenția în glioamele maligne depinde de foarte mulți factori: structura histopatologică, vârsta pacientului, starea sa clinică, dată de scorul Karnofsky (Tomasello, 1993) (32).

Metastazarea TIC

Tumorile cerebrale propriu-zise nu dau metastaze. Tumorile cerebrale propriu-zise, glioamele, pot realiza, după operație, o invadare regională prin contiguitate. Meduloblastomul, astrocitomul malign, oligodendrogliomul, meningiomul sarcomatos au invadat masele musculare și ganglionii limfatici adiacenți. Acestea reprezintă diseminări regionale prin contiguitate.

Diseminările tumorilor cerebrale pe calea lichidului cefalorahidian. Unele tumori cerebrale, ca meduloblastomul, ependimomul, pinealomul, astrocitomul malign, oligodendrogliomul și sarcomul meningian se pot însămânța spontan pe cale lichidiană prin fragmente de tumoare detașate după traumatisme craniocerebrale sau după operații pentru ablația tumorii. Celulele neoplazice duse pe calea LCS se însămânțează frecvent chiar în sensul invers circulației LCS. Din cauza modificărilor hidrodinamice ale circulației LCS, ca urmare a prezenței tumorii, la care se adaugă eforturile fizice obișnuite (chiar mișcările respiratorii) sau cele de tipul intervenției chirurgicale sau administrarea de substanțe hipertonice, rezultă o circulație a LCS în sens invers, din spațiile Virchow-Robin spre vase, ceea ce determină o migrare a celulelor tumorale în LCS în sens contrar circulației obișnuite.

Tumorile supratentoriale

Anatomic, regiunea supratentorială cuprinde fost craniană anterioară și medie, incluzând toate formațiunile nervoase aflate deasupra tentoriului și a incizurii tentoriale (fanta Bichat) prin care pătrunde trunchiul cerebral, cu formaţiunile sale vasculare şi nervii cranieni, în regiunea profundă a encefalului.

Din grupul mare al tumorilor supratentoriale vom descrie, în funcţie de particularităţile anatomoclinice, tumorile situate în lobii cerebrali, la nivelul: formaţiunilor nervoase ale liniei mediane, ventriculilor cerebrali, regiunii selare, regiunii hipofizare şi pineale.

Tumorile lobilor cerebrali

Tumorile lobului frontal

Incidența. Tumorile lobului frontal (TLF) sunt cele mai frecvente dintre tumorile cerebrale, preponderente la sexul masculin şi la decadele de vârstă IV—VI (predomină tumorile maligne şi metastazele).

Morfopatologie. Mai mult de jumătate din TLF au grad de malignitate mare (III—IV), iar în cursul evoluţiei sau cu ocazia recidivelor, malignitatea sporeşte (astrocitoamele sau oligodendroglioamele sunt susceptibile de a se transforma în GM). De notat edemul cerebal care însoţeşte unele GM sau metastaze, precum şi posibilitatea producerii cu predilecţie a „conurilor de presiune“ de tip: *girus cinguli* şi *girus rectus*. Atât pentru evoluţie cât şi pentru simptomatologie considerăm important să menţionăm forma chistică a unor tumori, care pot agrava simptomatologia.

Tabloul clinic. Debutul variază după natura tumorii, volumul, extinderea ei în suprafaţă sau în profunzime, terenul, factorii de mediu etc.

Durata de la debut până la internare poate exprima evoluţia acută (fenomenele au apărut brusc, în decurs de 10—15 zile) sau alteori lentă şi progresivă (luni şi ani). Gruparea şi evoluţia acestor semne depind mai ales de natura histopatologică a tumorii dar şi de zonele lezate ale lobului frontal. În GM, simptomele de HIC sunt uneori primele şi unicele manifestări clinice de la debut până la internare. Alteori debutul se manifestă prin tulburări psihice — când tumoarea se dezvoltă prefrontal; dacă se dezvoltă mai aproape de scizura rolandică, tulburările de motilitate apar la debut şi sunt fie iritative (crize jacksoniene motorii), fie deficitare, pentru ca apoi să se adauge semne de vecinătate; HIC apare mai târziu. Astrocitoamele frontale debutează de cele mai multe ori cu epilepsie, care poate evolua timp de ani până la ivirea şi a altor semne de TIC.

Debutul acut s-a observat în tumorile cu malignitate mare, ca GM sau unele metastaze; în formele chistice ale tumorilor simptomatologia a fost precipitată de creşterea bruscă în volum fie prin conţinutul lichidian al acestor chisturi, fie prin hemoragii în interiorul lor. În metastaze se mai notează uneori evoluţia în doi timpi, cu perioade de remisiune clinică, după care starea bolnavului se agravează şi apar semnele de deficit progresiv. Debutul ictal, fie prin afazie bruscă, fie prin hemiplegie bruscă, simulează un AVC ischemic sau hemoragic.

Perioada de stare este dominată de sindromul de HIC şi de sindromul neurologic de localizare.

1) *Sindromul de HIC* (aproximativ două treimi din cazuri) constituie manifestarea frecventă în perioada de stare. Cefaleea ar fi rezultatul creşterii presiunii intracraniene şi s-ar datora fie modificărilor tisulare (edem) sau proceselor vasomotorii, fie tracţiunii şi deformării formaţiunilor endocraniene. Alt semn major din sindromul de HIC — vărsăturile — apar

după cefalee, intensitatea lor fiind direct proporţională cu cefaleea. Proporţia cazurilor de HIC diferă în funcţie de localizarea tumorii; astfel, în tumorile localizate anterior, spre polul frontal, modificările de HIC apar târziu în cadrul simptomatologiei tumorale. De asemenea, la bolnavii vârstnici, semnele obiective de HIC sunt de intensitate foarte mică la începutul afecţiunii sau lipsesc. Cele mai frecvente modificări papilare, după natura histologică, le-au dat tumorile maligne. O consecinţă gravă a sindromului de HIC, mai ales în cazuri de TLF mari, cu edem cerebral marcat, o constituie hernia de *girus cinguli* şi de *girus rectus*. La apariţia acestor hernii cerebrale, starea bolnavului se agravează; bolnavul devine somnolent şi intră apoi în comă.

2) *Sindromul neurologic de localizare.*

a) Tulburările motorii. Manifestările motorii au fost cu atât mai accentuate cu cât tumorile au fost mai aproape de zona motorie: în tumori prefrontale nu se constată tulburări motorii; în tumori de arie premotorie se observă un sindrom piramidal frust (hipertonie cu reflexe vii, semnul Babinski, pareză facială de tip central, controlaterale leziunii); în tumorile de arie motorie se notează marcate tulburări motorii (hemipareză/plegie controlaterală). Sindromul bipiramidal apare în TLF cu propagare profundă sau controlaterală.

b) Tulburări de vorbire au fost întâlnite în TLF din emisfera dominantă. Tulburările de vorbire în cadrul crizelor focalizate se manifestă fie ca o imposibilitate tranzitorie de articulare a cuvintelor, fie ca o lipsă de înţelegere a vorbirii. Totdeauna leziunea tumorală a interesat aria Broca.

c) Tulburări extrapiramidale. În cazurile de tumori situate în zona premotorie şi prefrontală cu extensie profundă, s-a putut constata: *grasping reflex* homolateral şi bilateral, hipertonie plastică şi semnul „roţii dinţate".

d) Tulburări de sensibilitate obiectivă, rare în TLF, sunt semne de împrumut datorate extinderii tumorii sau edemului spre lobul parietal.

e) Tulburări de echilibru s-au constatat sub forma de laterodeviere, de partea controlaterală sau latero- şi retropulsii. Acestea s-ar datora conexiunilor frontocerebelovestibulare sau, după alţi autori, comprimării de către TLF a formaţiunilor trunchiului cerebral superior.

f) Epilepsia este dominată de crize de tip *grand mal,* crize de tip jacksonian, urmate de generalizare şi crize adversive. Crizele de *grand mal* apar în TLF cu extindere profundă, infiltrativă; crizele jacksoniene motorii constituie primul simptom pentru tumorile din zona motorie şi premotorie; crizele adversive conştiente se notează în tumori situate în aria premotorie. După natura histologică, epilepsia a fost mai frecventă în astrocitoame şi oligodendroglioame; în unele astrocitoame cu evoluţie lungă, de 5—10 şi chiar 15 ani, epilepsia a constituit unicul simptom. În ordine descrescătoare, crizele epileptice se constată în oligodendroglioame, astrocitoame, GM şi metastaze.

g) Tulburări ale nervilor cranieni sunt constatate relativ rar.

h) Tulburări psihice apar frecvent, şi anume: modificări ale cunoştinţei (obnubilare, somnolenţă, torpoare şi comă); tulburări intelectuale (tulburări de atenţie, de memorie, dezorientare, pseudodemență); tulburări afective (labilitate afectivă, anxietate și euforie); tulburări ale activității (apatie, bradipsihie, aspontaneitate, catalepsie); tulburări de caracter și de comportament. În cadrul tulburărilor psihice se constată diminuarea controlului sfincterian ca leziuni ale centrilor corticali frontali ai vezicii și rectului. Are loc o alterare a capacității de dirijare voluntară a unei funcții programate involuntar și subcortical, deci o alterare psihică, fără o localizare precisă în scoarța cerebrală. Dintre TLF, cele voluminoase și cu extensiune mare spre lobul opus sau în „fluture“ au dat cele mai frecvente și mai grave tulburări psihice. Cu cât tumoarea este situată mai posterior, cu atât tulburările psihice sunt mai accentuate.

Histopatologic, GM și metastazele au dat procentajul cel mai mare de tulburări psihice, pe când astrocitoamele și oligodendroglioamele au fost înregistrate în proporție mai mică.

Corelații anatomoclinice în tumorile frontale

Lobul frontal prezintă o mare bogăție simptomatologică și aceasta permite punerea unui diagnostic clinic. Din totalitatea simptomelor și a semnelor întâlnite le considerăm specifice pentru TLF pe următoarele: crizele jacksoniene motorii, crizele adversive conștiente sau inconștiente, tulburările de motilitate, tulburările de vorbire predominant motorii, tulburările psihice intense, apărute precoce și tulburările extrapiramidale. Simptomatologia se constituie de obicei progresiv, debutul putând fi dominat de tulburările psihice; perioada de stare constă în sindromul de HIC asociat frecvent cu sindromul neurologic de localizare. Celelalte semne reprezintă o simptomatologie de împrumut prin interesarea formațiunilor vecine (tulburări de sensibilitate, de vedere etc.).

Tumorile lobului parietal

Incidența. Tumorile lobului parietal (TLP) sunt constatate preponderent la adulți de sex masculin, în decada a IV-a — a VI-a de vârstă.

Tabloul clinic. *Debut.* Crizele focale reprezintă deseori primul semn al unei TLP. Uneori, pentru o lungă perioadă sunt chiar unicul simptom, mai ales în tumorile benigne cu evoluție îndelungată. În GM sau în metastaze, crizele focalizate ca semn de debut sunt mai puțin frecvente. Pacienții se prezintă fie din cauza crizelor focale, fie a discretei hemipareze. Chiar semnele de HIC sunt discrete și numai subiective. Examenul clinic atent pune în evidență simptome fine din cadrul apraxiilor, mai ales constructive, ale sindromului Gerstmann, agnoziilor și inatențiilor vizuospațiale, ca și ale tulburărilor de schemă corporală. Bolnavul e în stare să deseneze sau să calculeze.

În *perioada de stare,* tabloul clinic prezintă câteva variante, în funcție de localizare:

— TLP propriu-zise, care se caracterizează prin frecvența mare a tulburărilor de sensibilitate atât subiective (parestezii) cât și obiective (hipoestezii), superficiale și profunde; crizele focale de tip senzitiv sau motor apar în două treimi din cazuri; semnele piramidale sunt constante, iar parezele sunt deseori grave; apraxiile ideomotorii și cele de îmbrăcare apar cam cu aceeași frecvență ca și în celelalte localizări; semnele de HIC sunt destul de frecvente, dar mai puține decât în localizările posterioare.

— Tumorile parietofrontale se caracterizează prin constanța parezelor, deseori destul de grave; crize focalizate, adesea motorii, sau senzitivomotorii; parestezii; tulburările obiective ale sensibilității cutanate (mai ales epicritice) sunt constante, comparativ cu cele ale sensibilității profunde; sindromul de HIC este cel mai rar întâlnit dintre toate tumorile parietale.

— Tumorile răspântiei parietotemporooccipitale. Lezarea răspântiei dintre cei trei lobi cu funcții senzoriale produce modificări complexe ale gnoziilor și praxiilor. Constant întâlnim: tulburări asomatognozice, agnozii vizuale și neglijarea vizuală a spațiului, apraxia constructivă și tulburări în desenarea și în manipularea hărților și a planurilor, acalculiile, sindromul Gerstmann (acalculie, agrafie, dezorientare stânga-dreapta, agnozia degetelor, sindrom caracteristic pentru emisfera dominantă); tulburări de echilibru vestibulare. Mai rar se observă tulburări obiective de sensibilitate, superficială sau profundă, deficit motor minim de tipul parezei. Sindromul de HIC este mai frecvent decât în localizările mai anterioare.

— Tumorile parietotemporale ocupă un loc intermediar. Cele din emisfera dominantă sunt caracterizate prin constanța afaziei și prin marea frecvență a elementelor sindromului Gerstmann și a alexiilor. Tulburările psihice sunt mai grave. Multe cazuri de tumori parietale cu apraxie ideatorie sunt parietotemporale. Mai rar constatăm: crize focale senzitivomotorii, crize focale temporale. Sindromul de HIC este constatat mai frecvent decât în localizările mai anterioare.

Corelații anatomoclinice. În faza de debut, diagnosticul clinic este dificil. Crizele focale sunt elementul de bază care atrage atenția; mai rar parezele, afaziile sau simptomatologia tipică de lob parietal HIC apare deseori relativ târziu. Pentru diagnosticul de TLP, semnele cele mai prețioase sunt: inatenția tactilă, apraxia constructivă, inatenția vizuală și agnozia vizuospațială, precum și tulburările somatognozice. Combinarea acestor semne dă aproape o certitudine. Alexia relativ pură și elementele sindromului Gerstmann au valoare localizatorie pentru *gyrus angularis* stâng. Împreună cu afazia, ele dau indicația de leziune de emisferă majoră. În schimb apraxia de îmbrăcare e un prețios semn de leziune parietală în emisfera minoră; În localizările TLP de emisferă minoră se poate constata hemiasomatognozia, anosognozia (ignorarea bolii) și anosodiaforia (indiferența față de boală — sindromul Anton-Babinski). Crizele focale senzitive sunt tipice pentru lobul parietal, dar am văzut că de obicei crizele sunt motorii, senzitivomotorii sau generalizate cu debut focal. Tabloul clinic și evoluția lui variază și în funcție de natura tumorii.

Tumorile lobului temporal

Tabloul clinic *Debut*. Modul de debut și evoluția diferă în funcție de natura histopatologică a tumorii lobului temporal (TLT), de direcția de extensiune, precum și de intervenția unor factori exteriori. Modificările paroxistice ale conștiinței, completate cu date privitoare la tulburările de vorbire și la tulburările psihice au importanță în debutul tumorilor temporale. Gruparea și evoluția acestor simptome depind mai ales de natura histopatologică a tumorii. În glioblastoamele temporale, simptomele de hipertensiune intracraniană (cefalee, vărsături) sunt de cele mai multe ori primele tulburări care apar, uneori unice până la internare. În astrocitoamele temporale (gradul I—II) debutul este întotdeauna cu crize focale temporale, urmate de apariția parezei faciale centrale controlateral.

Perioada de stare. 1) *Sindromul de HIC* apare de obicei mai târziu în evoluția tumorilor lobului temporal. În mod clasic se admite că cefaleea ar fi primul simptom al creșterii presiunii intracraniene, având originea în procesele vasomotorii sau tisulare (edemul) care însoțesc aceste fenomene. Uneori însă cefaleea are ca mecanism de producere tracțiunea, comprimarea și deformarea formațiunilor endocraniene, odată cu creșterea procesului tumoral. Vărsăturile, un alt simptom major al HIC, sunt constatate la peste 50% din cazuri. De obicei, vărsăturile au urmat cefaleei la un interval mediu de timp de 2—3 luni; intensitatea lor depinde de gravitatea cefalalgiei. În fine, semnul cel mai caracteristic al HIC îl constituie modificările papilei optice — de la simplu edem până la atrofie optică secundară.

2) *Sindromul neurologic de localizare.*

Tulburările motorii. În TLT tulburările motorii sunt semne de vecinătate (interesare a tractului corticospinal), fapt ce reduce valoarea lor diagnostică; totuși, ele sunt frecvent observate și au importanță în lateralizarea leziunii. Frecvența unei pareze faciale centrale importante, care precedă sau predomină asupra parezei observate la extremități, sugerează originea corticală a tulburărilor motorii. În timp ce reprezentarea corticală a feței este în vecinătatea directă a polului temporal, relațiile topografice ale tractului corticospinal în capsula internă sunt astfel încât fibrele destinate nucleului nervului facial sunt situate mai medial și nu pot fi interesate înainte ca fibrele destinate membrului inferior să fie comprimate de o TLT. Se poate afirma deci că o pareză care rămâne localizată facial sau progresează la membrul superior este rezultatul unei suferințe corticale, în timp ce în pareza care începe la membrul inferior, leziunea poate fi în capsulă. Referitor la mișcările involuntare (sindromul extrapiramidal), acestea apar când TLT comprimă nucleii bazali.

Tulburările de sensibilitate obiectivă sunt rare în cursul TLT.

Tulburările vizuale. Se constată modificări de câmp vizual, ambliopii pasagere sau permanente, iluzii și halucinații vizuale.

Modificările câmpului vizual au o mare valoare diagnostică, dar necesită o bună colaborare din partea bolnavului. Deficitul hemianopsic constă în hemianopsia laterală omonimă, cvadranopsia superioară omonimă, deficit temporal „în semilună" heteronim. Menționăm incongruența deficitului hemianopsic cu respectarea vederii maculare. Localizările mai posterioare produc deficite hemianopsice în proporție crescândă; cea mai mare frecvență a fost întâlnită în tumorile temporoparietooccipitale și în cele cu extensiune în profunzime. Tumorile mari pot interesa radiațiile optice producând cvadranopsie superioară omonimă.

Modificările acuității vizuale se manifestă sub forma ambliopiilor pasagere sau permanente, care nu au valoare localizatorie, dar sunt în raport cu gradul de suferință a nervului optic în procesul de HIC.

Halucinațiile vizuale, aproape totdeauna de tip complex, sunt adesea asociate cu „dreamy state" și cu alte halucinații senzoriale. Uneori apar în câmpul hemianopsic.

Tulburările auditive pot apărea ca tulburări subiective sub formă de acufene ipsilateral sau bilateral.

Tulburările vestibulare se manifestă sub formă de accese paroxistice de vertij, uneori constituind aura unei crize epileptice. Obiectiv pot apărea tulburări permanente ale echilibrului, ca laterodeviații sau retropulsiuni. În cursul evoluției, tulburările de echilibru — în cazul TLT — se manifestă la început sub formă de laterodeviații de partea controlaterală, apoi latero- și retropulsiuni accentuate, în fine retropulsiune cu astazie-abazie.

Tulburările olfactive și gustative apar sub formă paroxistică (în cadrul crizelor uncinate).

Manifestările epileptice au o mare valoare localizatorie în diagnosticul TLT. Lobul temporal, arie de proiecție și integrare sau de interferență a multor funcții senzoriale, prezintă o semiologie bogată de acest tip, mai ales sub formă paroxistică, în cadrul manifestărilor epileptice psihosenzoriale, având o mare specificitate. Descrierea crizelor uncinate, aurei intelectuale și modificărilor stării de conștiință își păstrează valoarea clinică. Frecvența crizelor epileptice în tumorile supratentoriale variază după situația tumorii față de cortex, după modul de compresiune (din afară, din profunzime) și după rapiditatea evoluției. Tumorile cu evoluție lentă, subcorticale dau crize într-un procent mai mare. Tipurile manifestărilor epileptice din tumorile temporale sunt variate; dintre acestea, crizele psihosenzoriale și modificările paroxistice ale conștiinței au o mare specificitate.

— Crizele psihosenzoriale (perceptuale) se manifestă sub formă de iluzii sau halucinații senzoriale (olfactive, gustative, auditive, vizuale, vestibulare) elementare sau complexe.

— Modificările paroxistice ale conștiinței, descrise sub numele de „complexe mintale“, pot apărea izolat sau pot să însoțească crizele psihosenzoriale. După unii autori, se manifestă sub formă de alterări care afectează conștiința lumii exterioare (senzație de „déjà vu“, „déjà entendu“, senzație de înstrăinare cu „jamais vu“, memorie panoramică) sau conștiința eului (depersonalizare, anxietate paroxistică, gândire forțată cu idee parazită).

Caracteristică epilepsiei temporale este „starea de vis“ *(dreamy state)*, care sub forma paroxistică constituie criza uncinată descrisă de Jackson. Debutul este de obicei marcat de halucinații olfactive sau gustative, la care se adaugă un sentiment de straniu și anxietate; apoi bolnavul intră într-o stare onirică, cu viziuni familiare și desfășurări halucinatorii vizuale panoramice.

— Automatismele psihomotorii nu sunt caracteristice tumorilor temporale, spre deosebire de epilepsia temporală netumorală.

Falsele absențe temporale pot fi confundate cu crizele de *petit mal*, însă durează mai mult, sunt mai puțin frecvente și au un aspect electroencefalografic total diferit.

Crizele afazice apar în localizările tumorale din emisfera dominantă.

Crizele jacksoniene somatomotorii sau somatosenzitive controlaterale indică iradierea focarului de iritație în cortexul rolandic.

Tulburările de vorbire. În tumorile temporale situate în emisfera dominantă, prezența tulburărilor de vorbire are o mare valoare pentru diagnosticul de localizare. Tulburările de vorbire au un caracter paroxistic, sub forma opririi vorbirii de tip afazic, producându-se nu numai un deficit de articulare (baraj verbal), dar și tulburări în înțelegerea limbajului. Frecvent, obiectiv, se constată: afazie Wernicke cu parafazie, jargonafazie, tulburări mari de înțelegere, alexie, agrafie; sau vorbire spontană puțin alterată, prezentând în schimb mari tulburări de înțelegere a limbajului, de tipul surdității verbale; sau agnozie auditivă; sau afazie totală cu vorbirea aproape abolită, surditate verbală, alexie, agrafie.

Tulburările afazice din cadrul tumorilor localizate în aria Wernicke evoluează în diferite stadii. La început se constată o afazie de evocare, de la simpla anomie până la afazie amnestică, asociată cu fenomene de inatenţie. Inatenţiei verbale îi urmează surditatea verbală, în funcţie de întinderea tumorii spre formaţiunile rinencefalice, când pot apărea tulburări psihice. În perioada de debut se pot observa fluctuaţii în evoluţia tulburărilor de vorbire, remisiuni parţiale şi agravări. Ulterior, fenomenele receptive se pot asocia cu tulburări expresive (afazie mixtă). În funcţie de malignitatea sau de benignitatea procesului expansiv, afazia diminuează pentru un timp, dar persistă şi ulterior se agravează cu ocazia unei recidive (tumori maligne) sau revine la prima fază evolutivă, urmată de vindecare (tumori benigne). Tumorile localizate în jumătatea anterioară a lobului temporal dau afazie într-un procentaj redus.

Tumorile de praxie şi gnozie. Participarea lobului temporal la coordonarea eupraxiei nu este unanim admisă. Tulburările praxice nu pot fi observate în leziunile temporale, dar fac parte din sindromul tumoral parietotemporal sau parietotemporooccipital.

Tulburările psihice în tumorile lobului temporal au o frecvenţă mare.

Modificări ale stării de conştienţă (obnubilare, somnolenţă, torpoare, comă) sunt corelate cu fenomene de HIC.

Tulburările intelectuale (tulburări de atenţie, tulburări de memorie, scăderea capacităţii de învăţare, dezorientare până la confuzie gravă, diminuarea globală a funcţiilor intelectuale până la pseudodemenţă) sunt mai frecvente în localizările dominante, chiar în cazurile fără tulburări afazice. Nu s-a constatat vreo dependenţă între tulburările intelectuale şi HIC.

Tulburările afective (labilitate afectivă, depresiune, anxietate, euforie) au o frecvenţă egală pentru cele două localizări emisferice, sunt întâlnite în tumorile temporale, fără corelaţie cu HIC.

Tulburări ale activităţii (apatie, bradipsihie — încetinirea ritmului activităţii psihice —, aspontaneitate, atitudini cataleptice) sunt constatate frecvent în tumorile temporale şi de asemenea nu se corelează cu HIC.

Modificări ale caracterului şi ale personalităţii (iritabilitate, explozii colerice, tulburări comportamentale, stări de dezinhibiţie cu scăderea simţului autocritic) sunt specifice tumorilor temporale.

În concluzie, putem afirma că tulburările psihice reprezintă manifestări caracteristice ale TLT în afara modificărilor stării de conştiinţă şi ale stărilor confuzionale care sunt corelate cu hipertensiunea intracraniană. În cazurile de tumori situate în emisfera dominantă, modificările psihice, în special interesarea funcţiilor intelectuale, sunt semnificativ mai mari, chiar în absenţa afaziei. Specifice pentru lobul temporal sunt scăderea activităţii şi a vitezei proceselor cerebrale, labilitatea afectivă cu tendinţa mai ales la depresiune cu anxietate, modificările caracteriale în sensul unei iritabilităţi cu reacţii colerice, tulburările de memorie şi scăderea capacităţii auditiv-verbale de învăţare.

Corelaţii anatomoclinice

Specifice pentru lobul tumporal sunt crizele psihosenzoriale, modificările paroxistice ale conştiinţei, falsele absenţe şi automatismele psihomotorii, alterările câmpului vizual, tulburările de vorbire (în localizările dominante) şi sindromul psihic tempororinencefalic. Această simptomatologie se constituie de obicei progresiv şi asocierea frecventă a HIC întregeşte tabloul TLT. Celelalte semne sunt de împrumut, prin interesarea formaţiunilor vecine. Unele dintre ele sunt importante întrucât permit localizarea procesului lezional. Printre acestea menționăm, în primul rând, semnele de interesare a tractului corticospinal, care accentuează frecvența și importanța parezei centrale controlateral. Complexele simptomatologice mai vechi (triada Knapp, triada Schwab, triada Max de Crinis) sunt lipsite de valoare în practica actuală. Unele particularități ale diverselor forme anatomoclinice depind de principalele variante histopatologice ale tumorilor temporale.

Tumorile lobului occipital

Incidența. Tumorile lobului occipital (TLO) sunt puțin frecvente comparativ cu cele ale celorlalți lobi.

Tablou clinic. *Debut.* Cefaleea apare ca prim simptom fără alte semne de HIC, având următoarele aspecte clinice:

— cafaleea în crize cu punct de plecare în regiunea occipitală, crize agravate sau declanșate de orice efort fizic sau de schimbarea bruscă a poziției capului. Faptul că ele pot fi însoțite de tulburări de echilibru nesistematizate, de amețeli la schimbarea poziției capului, de vărsături, de crize de ambliopie face destul de dificil, în unele cazuri, diagnosticul diferențial clinic cu tumorile de fosă posterioară;

— cefaleea cu caracter difuz, suportabilă la început, dar care ulterior s-a accentuat;

— cefaleea în regiunea supraorbitară ipsilateral tumorii;

— cefaleea occipitală permanentă.

Menționăm cu uneori cefaleea difuză sau unilaterală se însoțește de ușoare tulburări de memorie și de atenție, cu aspect nevrotic.

Crizele epileptice sunt rare ca prim simptom, dar sunt posibile crize convulsive majore, crize parestezice în hemicorpul opus.

Tulburările vizuale apar ca prim simptom, însoțite uneori de cefalee moderată și pot fi grupate după cum urmează: *a)* tulburări de câmp vizual; *b)* halucinații vizuale elementare (scotoame, *flash*-uri); *c)* halucinații vizuale complexe, „formate“, însoțite de dezorientarea spațială a bolnavului.

Perioada de stare

1) *Sindromul de HIC* complet este rar întâlnit, deoarece diagnosticul neuroimagistic se pune precoce.

Tulburările psihice constatate în TLO relevă diminuarea globală și lent progresivă a funcțiilor psihice. Aceste tulburări psihice sunt determinate de sindromul de hipertensiune intracraniană.

2) *Sindromul neurologic de localizare*

— Dintre *simptomele focale specifice* se întâlnesc tulburări de câmp vizual, agnozii și halucinații vizuale.

Modificările câmpului vizual arată hemianopsie omonimă controlateral, cu conservarea vederii maculare, hemianopsie omonimă controlateral, cu lezarea vederii maculare, deficit hemianopsic în semilună, deficit hemianopsic în cvadrant inferior. Apariția acestor forme de deficite vizuale este datorată fie lezării directe a ariei striate, fie lezării radiațiilor optice, fie a ambelor acestor formațiuni.

Halucinațiile vizuale constau în halucinații elementare (scotoame luminoase sau „flash“ tranzitoriu) sau complexe (obiecte luminoase).

Tulburările de echilibru nesistematizate constau în tendința de deviere sau latero- și retropulsii, cu posibil nistagmus.

Paralizii ale nervilor cranieni: componentele senzitive ale nervului trigemen și ale nervului oculomotor extern.

Corelații anatomoclinice

Dintre simptomele inițiale ale tumorilor occipitale, primele care atrag atenția sunt cefaleea cu sau fără alte fenomene de HIC, însoțită de deficite ale câmpului vizual, care sunt însă rareori semnalate de bolnav. Un element important îl constituie halucinațiile vizuale. Diagnosticul pozitiv și diagnosticul diferențial al TLO rămân dificil de precizat numai pe baza criteriilor clinice, din două motive: în primul rând datorită instalării rapide a sindromului de HIC, iar în al doilea rând, din cauza lipsei semnelor de focar propriu-zise; bolnavul cu TLO (spre deosebire de cel cu o afecțiune vasculară cerebrală) este rareori conștient de deficitul câmpului vizual, deoarece hemianopsia se instalează lent, halucinațiile vizuale apar destul de rar, iar semnele de focar pot fi mascate de alterarea psihică generală.

Corelații clinicohistopatologice. Glioblastomul multiform este cel mai frecvent dintre tumorile gliale (45% — după Seeger, 1992) (33). GM este predominant la adult (peste 40 de ani). Datele actuale relevă următoarea incidență a GM: 12% pentru grupul 0—14 ani, 55% pentru grupul 15—59 de ani, 81% pentru grupul mai în vârstă de 60 de ani (Helseth Are, 1995) (5). Debutează adesea cu fenomene iritative, urmate rapid de tulburări psihice și de fenomene de HIC. Aspectele *CT-scan* sunt concludente, relevând infiltrația tumorală, hemoragiile și necroza centrală (fig. 9.2) și edemul peritumoral. Evoluția este adesea scurtă, de 3—6 luni.

Astrocitomul ocupă locul secund ca incidență (28%, după Seeger, 1992) (33). Debutul este adesea cu manifestări epileptice, care pot constitui unicul simptom timp de mai mulți ani (gradul I/II). Pe măsură ce tumoarea avansează, crizele devin mai frecvente și rezistente total la tratament. HIC apare târziu, odată cu deficitele motorii, semnele de localizare și tulburările psihice. Aceste neoformații sunt caracterizate prin evoluția de lungă durată. Aspectele *CT-scan* sunt caracteristice pentru astrocitoame chistice (fig. 9.3).

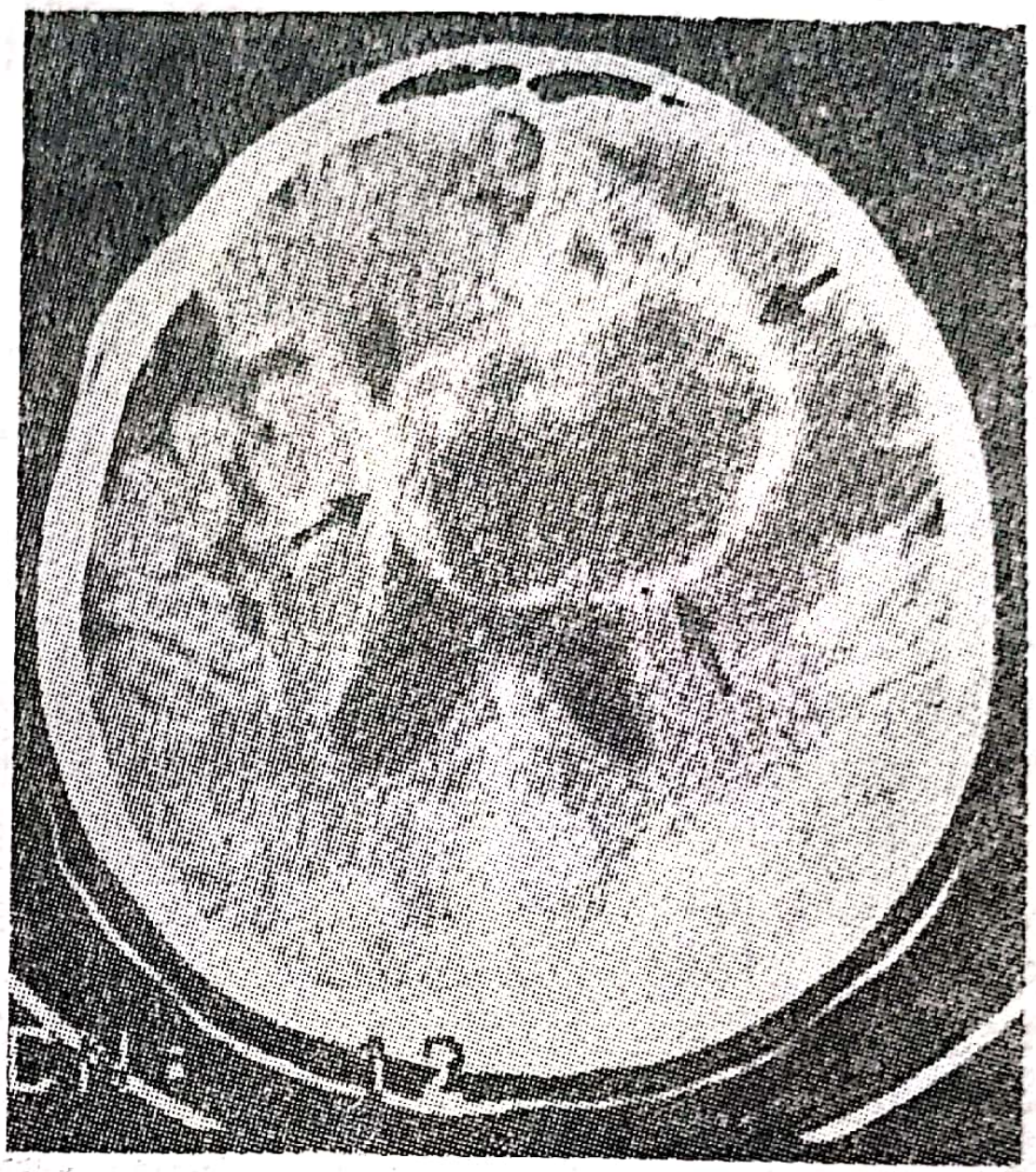

Fig. 9.2 — Imagine *CT-scan:* tumoare frontală stângă gigantă cu necroză centrală și extindere în emisfera opusă (glioblastom multiform).

Fig. 9.3 — Imagine *CT-scan:* tumoare chistică frontală stângă cu arie hiperdensă la periferie, dispusă median (astrocitom pilocitic).

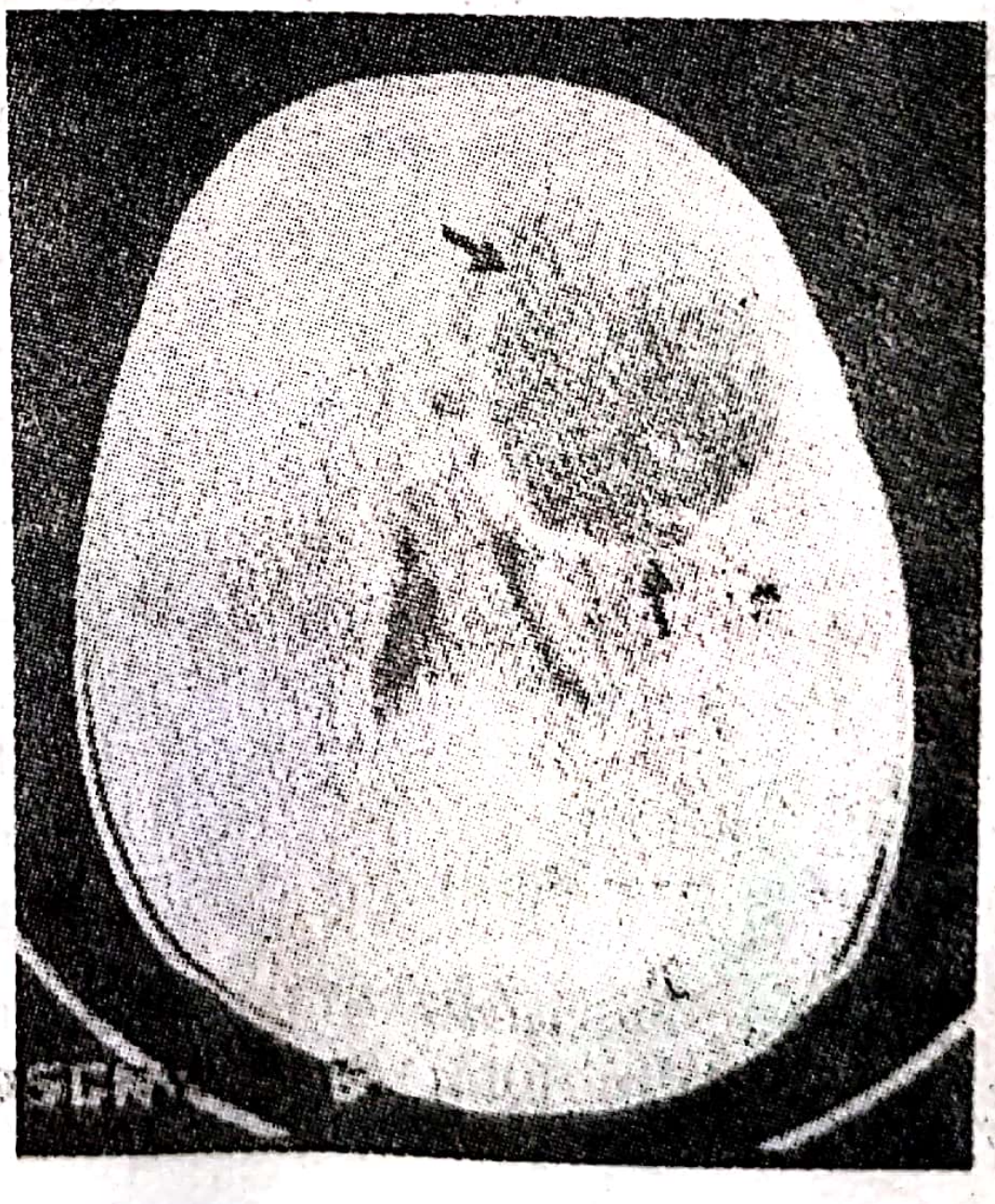

Oligodendrogliomul ocupă locul trei ca incidență între glioame (16,3% — după Seeger, 1992) (33). Evoluează îndelung, timp de ani. Poate avea mult timp ca unic simptom epilepsia focală. Sindromul de HIC și deficitele motorii, ca și cele psihice, apar târziu. Deseori la radiografia simplă a craniului să văd calcifieri. Oligodendroglioamele parietale au ca prim semn criza focală senzitivă sau motorie. Rareori în faza de debut apar pareze localizate sau tulburări de sensibilitate. Perioada de stare se caracterizează prin sindromul de lezare tipic de lob frontal, parietal etc.

Ependimomul este o tumoare benignă. Ependimoamele intracraniene sunt mult mai frecvente la copii decât la adulți, reprezentând 8—10% din totalul tumorilor intracraniene ale copilului (Arseni, Horvath, Ciurea, 1980) (34). Celulele ependimare din pereții ventriculari, în cursul dezvoltării embrionare, nu păstrează o poziție fixă, ci migrează izolat sau în grupuri în formațiunile nervoase vecine, astfel explicându-se prezența ependimomului în substanța albă a creierului (Arseni și Niculescu, 1957) (35). Ependimoamele evoluează relativ lent, debutează monosiptomatic, celelalte simptome adăugându-se treptat. Trebuie menționată capacitatea de diseminare prin LCR a acestei tumori.

Meningioamele de convexitate au drept caracteristică principală, debutul monosimptomatic (de exemplu, criza jacksoniană, motorie sau senzitivomotorie), urmată, după un număr de ani, de deficit motor, cu instalarea treptată a cefaleei. Evoluția este îndelungată, până la internare, tabloul clinic fiind foarte clar conturat. Sindromul de HIC apare târziu (v. capitolul despre meningioame).

Abcesele, chisturile hidatice și hematoamele din lobii cerebrali împrumută simptomatologia specifică acestora din urmă. Afectarea lobului frontal se caracterizează prin deficit motor controlateral și tulburări psihice, iar a lobului temporal, prin paralizie facială centrală și crize epileptice temporale; lobul parietal se caracterizează printr-o toleranță relativ mai mare decât în alți lobi, dar tendința la crize focale este mai accentuată. Sindromul de HIC apare mai târziu în aceste afecțiuni.

Metastazele cerebrale evoluează rapid și debutează fie prin tulburări psihice, fie prin crize de epilepsie focalizată, însoțite de pareză. În aria motorie, debutul poate fi prin deficite motorii bruște, simulând o leziune vasculară. Evoluează adesea în doi timpi, tabloul clinic agravându-se după un interval liber variabil. Semnele de împrumut sunt mai frecvente, având-se în vedere că pot exista mai multe: tumori, tromboze vasculare și edem peritumoral.

Tratamentul tumorilor lobilor cerebrali

Tratamentul este complex, multimodal. Tratamentul chirurgical constă în exereza cât mai completă a procesului de neoformație. În cazul tumorilor voluminoase sau dispuse profund sau „în fluture“, cu invadarea emisferei opuse, exereza chirurgicală se poate realizat doar parțial. În tumorile de gradul II, după cura chirurgicală totală se recomandă radioterapie externă sau protocolul de biopsie stereotactică cu radioterapie externă hipervoltată (Lunsford și colab., 1995) (30). Astrocitoamele de gradul II, cu exereză totală, la copii, au o evoluție îndelungată, favorabilă (Pollack și colab., 1995) (36). În tumorile gliale de gradul III—IV, cura terapeutică trebuie continuată cu radioterapie supervoltată externă (cobaltoterapie), asociată cu chimioterapie. Desigur că iradierea tumorală externă se realizează numai în cazurile când există dovada clară a radiosensibilității tumorii (GM este radiosensibil, dar se pot produce hemoragii intratumorale). Se mai poate face și tratamentul prin radioterapie interstițială (brahicurieterapie), care constă în implante cu izotopi radioactivi în conținutul tumoral, după biopsie cerebrală, în glioamele de gradul II—III (Mundinger, 1992) (37). În astrocitoamele maligne (gradul III—IV) s-a încercat și administrarea directă, intratumorală, de interferon, cu unele rezultate favorabile (Klun și colab., 1992) (38). Tratamentul tumorilor situate în ariile critice (motorie, vorbire expresivă, senzorială etc.) este adaptat histopatologiei tumorale: în tumorile cu grad scăzut de malignitate se efectuează exereza completă; în tumorile cu grad crescut de malignitate se efectuează puncție bioptică și radioterapie externă sau interstițială. Desigur că tratamentul trebuie condus pe baza stării clinice a pacientului și prin *CT-scan*, RMN repetate.

Prognosticul tumorilor lobilor cerebrali

Acesta depinde de multipli factori (vârsta, tipul evoluției tumorale, situația exactă a leziunii, afectarea structurilor învecinate și profunde, diagnosticarea precoce cu ajutorul neuroimagisticii, aplicarea tratamentului corespunzător și urmărirea în timp a pacienților), dar în principal — de natura histopatologică.

Tumori ale formațiunilor nervoase ale liniei mediane

Tumorile corpului calos

Incidența. Tumorile corpului calos sunt rare. Cushing (1937) (39) găsește la mai mult de 2 000 de tumori cerebrale, 0,6% tumori ale corpului calos; Tönnis (1962) (40) semnalează din 5 000 de neoformațiuni cerebrale descrise, 1,4% tumori caloase.

Tabloul clinic. Tumorile corpului calos au permis studiul clinic al acestei formațiuni, reușindu-se să i se descrie o entitate sindromologică aparte, denumită de autorii germani „Balkensyndrome". *Debutul* a fost variabil, dar în majoritatea cazurilor a fost dominat de tulburările psihice (somnolență), cu posibila asociere a epilepsiei de tip *grand mal*.

Perioada de stare

1) Sindromul de HIC este constatat frecvent în forma sa incompletă (cefalee, vărsături) sau, mai rar, completă (și edem papilar).

2) *Sindromul neurologic de localizare*

— Tulburările praxice și gnozice (tulburări de deconectare interemisferică) sunt semne care dau sindromului de corp calos un grad de specificitate, ca apraxia mâinii stângi, descrisă de Lippmann în tumorile corpului calos la dreptaci.

— Tulburările de echilibru ar fi o altă categorie de semne în sprijinul diagnosticului de leziune de corp calos. Ataxia caloasă constă în incapacitatea de a sta în picioare, mers ataxospasmodic și antero- și lateropulsiuni.

— Sindromul piramidal se constată în toate cazurile, fiind bilateral sau unilateral.

— Tulburările psihice sunt foarte frecvente și constau în: *a)* modificări ale conștienței, predominant somnolență; *b)* tulburări intelectuale; apar tulburări de memorie globală, dezorientare, până la pseudodemență; *c)* tulburări afective, ca euforie, depresiune; *d)* tulburări ale activității, ca bradipsihie, apatie, aspontaneitate; *e)* gatism. Tulburările psihice enunțate sunt asociate și terapie externă hipervoltată și chimioterapie. Cu toate eforturile tratamentului combinat, aceste tumori talamice profunde au prognostic grav.

Tumorile hipotalamusului

Morfopatologic. Dintre procesele expansive, la nivelul hipotalamusului, menționăm glioamele proprii hipotalamusului și pe cele de chiasmă care infiltrează hipotalamusul. Acestea sunt întâlnite în primele două decade de viață și le este caracteristică evoluția lentă dar progresiv infiltrativă, astfel încât necesită obligatoriu sancțiune terapeutică. De asemenea menționăm craniofaringioamele, tumorile de ventricul III, hamartoamele, care comprimă sau infiltrează hipotalamusul. Hamartoamele sunt tumori de origine disembrioplazică, ce afectează structurile mediane ale SN (în trecut erau incluse în cadrul teratoamelor).

Tabloul clinic. *Debutul* este extrem de polimorf și dominat de diabet insipid, crize epileptice generalizate și cefalee intensă.

Perioada de stare este caracterizată prin numeroase fenomene clinice: sindromul de HIC, care se instalează treptat, cu evoluție lentă, persistentă; tulburări endocrine, de tipul diabetului insipid, pubertate precoce, sindrom adipozogenital; tulburări metabolice (hipernatremie sau hiponatremie, cu tulburări de osmolaritate plasmatică, hiperglicemie cu glicozurie, tulburări de nutriție, de tipul obezității sau emacierii), dereglarea homeostaziei termice, tulburări psihice, neurologice (mutism akinetic, tulburări de memorie, epilepsie generalizată); tulburări psihice, cu afectarea stării de conștiență (apatie, adinamie, somnolență, narcolepsie). Caracteristică este „epilepsia diencefalică“, manifestată prin: dureri abdominale, cefalee, pierderea bruscă a tonusului muscular, impulsivitate, tulburări de comportament (Penfield, 1929) (20). De asemenea, în tumori hipotalamice, se poate constata o „epilepsie vegetativă“, descrisă ca autonomă (Penfield, 1952) (43), manifestată în crize prin hiperemia feței, bradipnee, salivație, transpirație, tahicardie, modificări pupilare.

Investigații paraclinice. Acestea sunt dominate de RMN, care relevă procesul expansiv la nivelul hipotalamusului și infiltrarea formațiunilor adiacente (chiasma optică). De asemenea aspectul caracteristic, omogen al imaginilor procesului expansiv hipotalamic dat de RMN poate susține diagnosticul de hemartom (Turjman și colab., 1996) (44).

Tratament. Abordul chirurgical direct al regiunii hipotalamice este deosebit de dificil, dar se poate realiza în tumorile exofitice chiasmaticohipotalamice întrucât aceste tumori, cu toată structura histopatologică de astrocitom de gradul I, evoluează lent infiltrativ. Tratamentul chirurgical trebuie urmat de radioterapie și chimioterapie (Wisoff și colab., 1990; Mamelak și colab., 1994) (45, 46).

Glioamele de chiasmă și de nervi optici

Incidența. Glioamele de chiasmă și de nerv optic sunt rare în patologia neurochirurgicală, ele reprezentând împreună doar aproximativ 2% din TIC (Zülch, 1979) (6). Este greu de apreciat dacă procesul tumoral a avut ca punct de plecare nervul optic și a invadat secundar chiasma sau dacă procesul a fost invers.

Morfopatologie. Aceste tumori fac parte din grupul astrocitoamelor cu grad scăzut de malignitate, fiind apreciate ca tumori asemănătoare astrocitoamelor pilocitice cerebeloase, din cauza evoluţiei lor extrem de lente (Wisoff şi colab., 1990) (45).

Tabloul clinic. *Debutul* este lent, progresiv, marcat de scăderea acuităţii vizuale, cu instalarea treptată a unei exoftalmii unilateral.

Perioada de stare este dominată de manifestările oculare: exoftalmie unilateral, moderată, axială şi ireductibilă, cu evoluţie lentă; acuitate vizuală diminuată bilateral, asimetric; câmpul vizual modificat necaracteristic; edem papilar. Se mai constată: tulburări endocrine, explicabile prin cointeresarea hipotalamohipofizară. Sindromul de HIC se datorează blocajului circulaţiei LCS probabil la nivelul cisternelor bazale sau în ventriculul III.

Diagnosticul diferenţial se realizează cu toate tumorile orbitare şi cu exoftalmiile axiale unilaterale.

Investigaţii paraclinice. Cele mai importante sunt *CT-scan* şi RMN, care precizează existenţa procesului tumoral la unul dintre nervii optici, cu extinderea prin chiasmă spre partea opusă (fig. 9.5). Radiografia găurii optice de partea gliomului de nerv optic relevă o creştere a diametrului, cu păstrarea conturului. Radiografia regiunii selare arată aspectul de şa în „omega".

Fig. 9.5 — Imagine *CT-scan:* regiune orbitară bilaterală — tumoare la nivelul orbitei drepte cu exoftalmie şi înglobarea nervului optic (gliom de nerv optic).

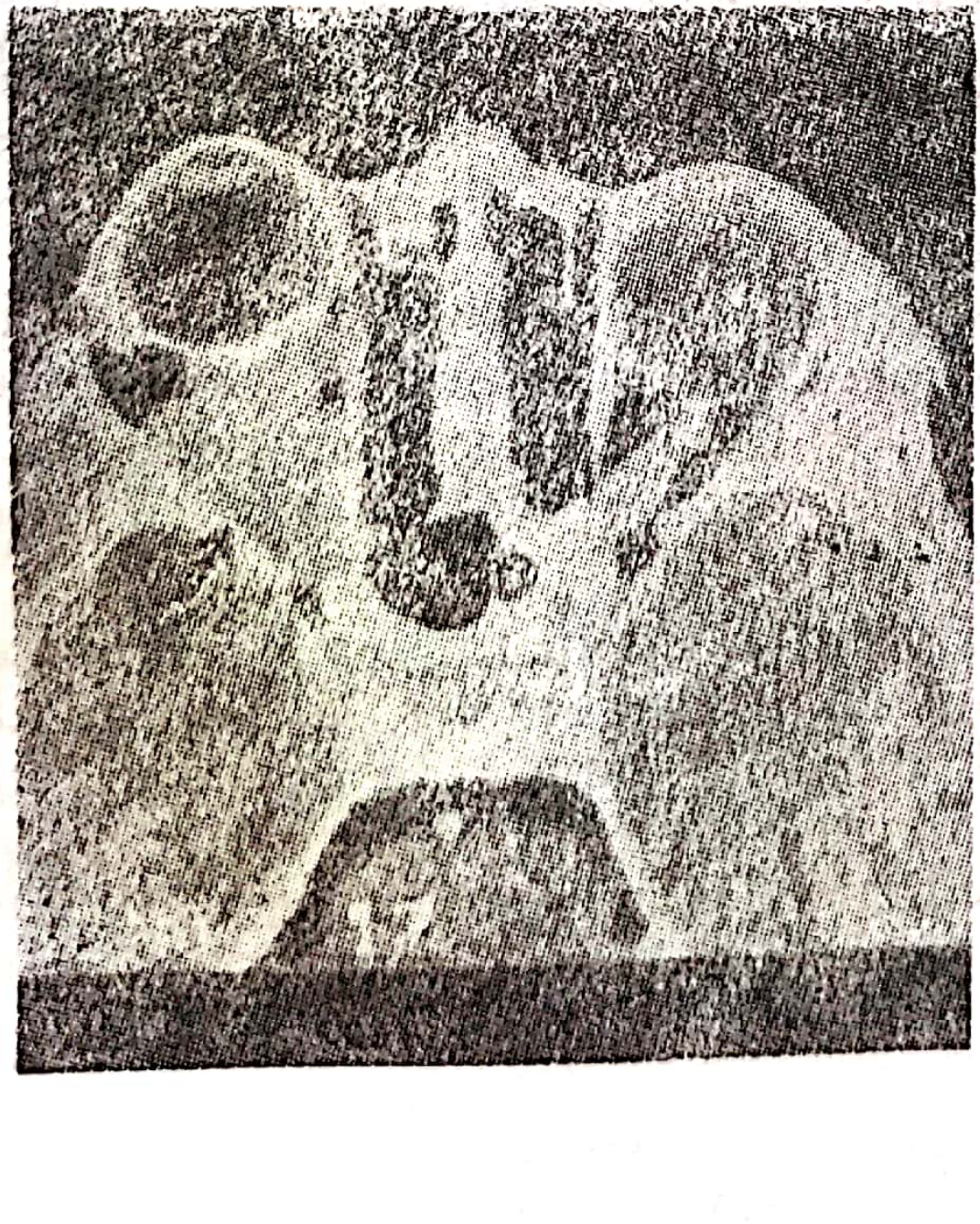

Evoluţie. Aceste glioame evoluează lent, spre invadarea chiasmei şi a nervului optic de partea opusă, iar ulterior a hipotalamusului. Această evoluţie are loc lent, în decurs de ani.

Tratament. Abordul chirurgical urmăreşte întreruperea evoluţiei căilor tumorale de-a lungul căilor optice, deci secţionarea nervului optic afectat, la pătrunderea în craniu, prechiasmatic. În cazul glioamelor de chiasmă, intervenţia neurochirurgicală se reduce la o simplă biopsie, cu deschiderea cisternelor bazale. În ultimul timp se recomandă abordul chirurgical al tuturor glioamelor exofitice în zona chiasmatică cu pătrundere spre hipotalamus (Wisoff şi colab., 1990) (45). De asemenea trebuie menţionate atitudinile conservatoare adoptate în ultimii ani, neabordare chirurgicală sau biopsie urmată de radioterapie externă hipervoltată şi chimioterapie care au eficienţă în aceste glioame, oprindu-le evoluţia (Sutton şi colab., 1995) (47).

Prognostic. Glioamele de nerv optic şi de chiasmă au un prognostic funcţional extrem de grav, din cauza afectării iremediabile a căilor optice. Prognosticul vital este bun, întrucât aceste glioame evoluează extrem de lent.

Tumori ale ventriculilor cerebrali

Tumorile de ventricul lateral (VL)

Incidenţa. Tumorile de VL reprezintă 1% din totalul tumorilor cerebrale (Piepmeier şi colab., 1993) (48). Predomină la sexul masculin, în primele decade de vârstă. Topografic se constată predominanţa netă a localizărilor la nivelul *carrefour*-ului.

Morfopatologic. Tumorile de VL sunt tumori gliale (astrocitoame, ependimoame, papiloame și carcinoame de plex coroid), tumori mezenchimale (meningioame intraventriculare) și tumori disembrioplazice (chist coloid, tumoarea epidermoidă, dermoidă, CRF).

Tabloul clinic. *Debutul* a fost brusc la bolnavi în plină sănătate aparentă cu fenomene de HIC (cefalee, grețuri, vomismente, tulburări de echilibru etc.).

Perioada de stare. Simptomatologia tumorilor ce se dezvoltă într-unul din VL este cel mai adesea polimorfă. Ea se datorește, ca și în cazul tumorilor de ventricul III, în special suferinței formațiunilor nervoase învecinate, prin compresiune sau invadare. Se constată:

1) *Sindromul de HIC*, dominat de cefalee și vărsături. Cefaleea evoluează cu paroxisme, cu preponderență occipitală.

2) *Sindromul neurologic de localizare.*

— Tulburările de motilitate la membrele controlaterale se datoresc compresiunii formațiunilor învecinate.

— Tulburările de echilibru sunt constatate frecvent, atât datorită sindromului de HIC cât și prin compresiunea căilor corticopontocerebeloase.

— Mișcările involuntare, extrapiramidale, reprezintă cointeresarea nucleilor bazali.

— Tulburările de sensibilitate constau în hemihipoestezie controlaterală.

— Tulburările oftalmologice sunt majore: exoftalmie ipsilaterală, moderată, axială, apărută tardiv, cu evoluție lent progresivă, care este foarte probabil datorată unui factor vascular, cu repercusiune asupra drenajului orbitar; scăderea acuității vizuale de diverse intensități, până la amauroză, urmare a apariției atrofiei optice poststază; hemianopsie laterală omonimă, datorată compresiei radiațiilor optice.

— Afectarea nervilor cranieni, în principal a nervului facial.

— Tulburările psihice par a fi datorate suferinței generale cerebrale, ca urmare a creșterii presiunii intracraniene (obnubilare, somnolență, apatie, adinamie, lipsa totală a inițiativei).

— Crizele de epilepsie. Sunt constatate crize de diferite tipuri, în funcție de localizarea tumorii în VL (epilepsia jacksoniană motorie, crizele uncinate, crizele psihomotorii). Crizele epileptice generalizate domină tabloul clinic.

— Semnele de iritație meningiană sunt rare.

3) *Crizele ventriculare.* Dintre manifestările proprii dezvoltării intraventriculare a unui proces expansiv, menționăm „crizele ventriculare", caracterizate prin fenomene paroxistice de HIC, însoțite de pierderea tonusului (derobare), ambliopii pasagere, paliditate, transpirații. Acestora le-a fost dată o explicație mecanică — blocajul orificiului Monro de către procesul tumoral.

Diagnosticul diferențial se efectuează cu toate procesele expansive ale formațiunilor nervoase profunde și ale liniei mediane.

Investigații paraclinice. *CT-scan*, mai ales cu reconstrucție și RMN, relevă atât existența, volumul și raporturile procesului tumoral, cu formațiunile adiacente, cât și obstrucția căilor lichidiene, cu dezvoltarea hidrocefaliei obstructive. De asemenea, pe baza *CT-scan* se poate presupune natura histopatologică (fig. 9.6).

Evoluție. Ca în toate procesele expansive intracraniene, tumorile de VL dezvoltă conuri de presiune, ducând la suferința structurilor liniei mediane. De asemenea aceste tumori produc hidrocefalie obstructivă care accentuează fenomenele de HIC.

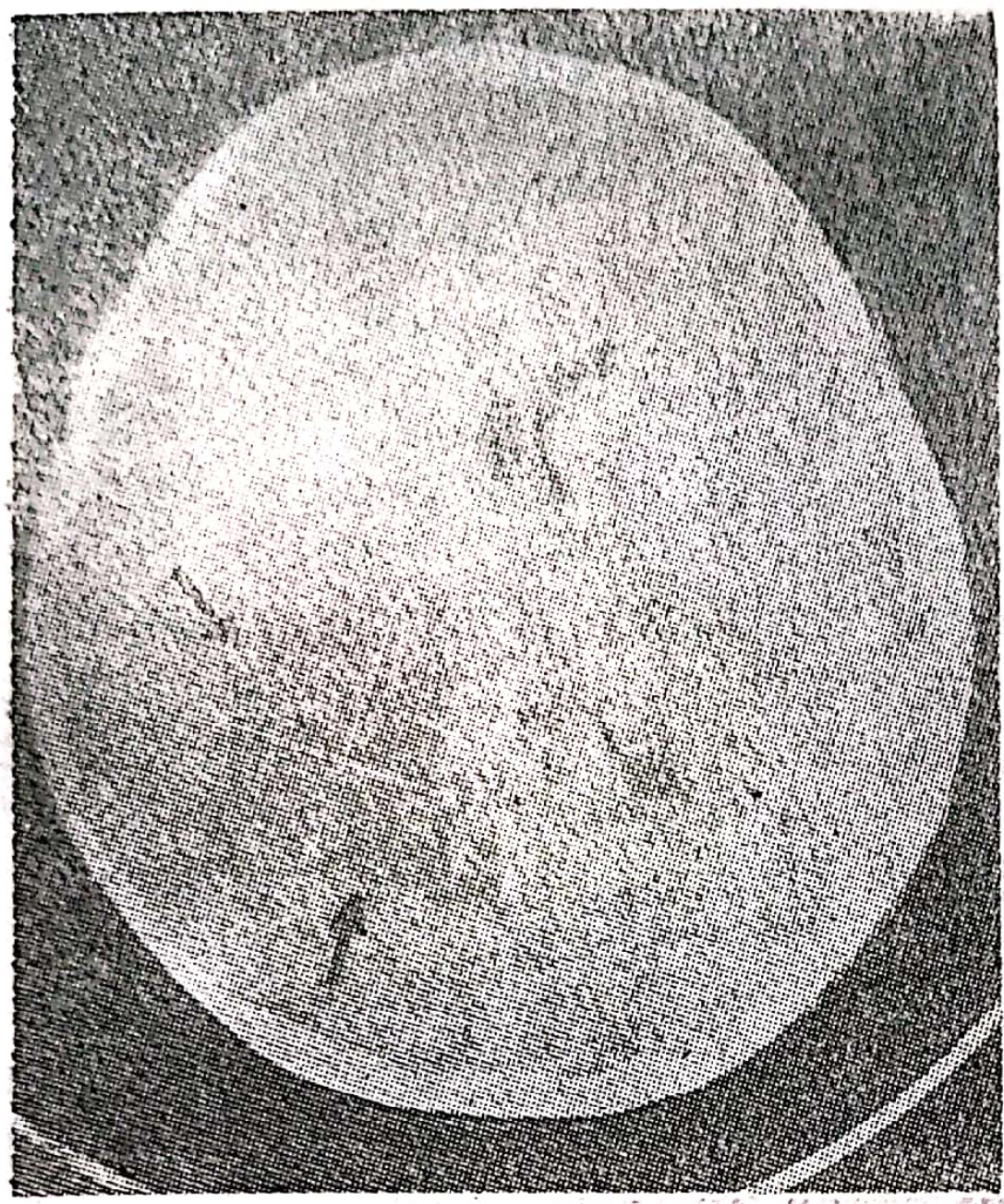

Fig. 9.6 — Imagine *CT-scan:* tumoare chistică în ventriculul lateral drept.

Tratament. Aria VL este perfect abordabilă chirurgical, astfel că aceste tumori au ca tratament ablația completă sub microscop, cu atât mai mult cu cât peretele ventricular participă la delimitarea tumorii. În tumorile gliale (gradul II—IV) se recomandă ulterior radioterapie externă hipervoltată. Menționăm că ependimoamele și papiloamele de plex coroid pot da diseminări lichidiene.

Prognosticul depinde de multipli factori ca: vârsta și starea generală a pacientului, diagnosticarea corectă și precoce a procesului tumoral, aplicarea tratamentului chirurgical adecvat, dar mai ales de natura histopatologică a tumorii.

Tumorile de ventricul III

Incidența. După datele neuroimagistice actuale, incidența este de aproximativ 3% din toate TIC (Rabb și Apuzzo, 1995) (49).

Morfopatologie. Se întâlnesc tumori disembrioplazice (chist coloid, CRF, chist dermoid, tumoare epidermoidă, teratom), tumori ce se dezvoltă din elementele gliale (astrocitom, ependimom, papilom, pinealom), tumori mezenchimale (meningioame).

Chistul coloidal este o tumoare sferică, uniloculară, de obicei nedepășind mărimea unei nuci, acoperită de o membrană subțire, transparentă. Membrana înconjurătoare este formată din două straturi, unul extern, constituit din țesut fibros, și unul intern, constituit din celule epiteliale. Uneori pe membrană există plăci calcare. Conținutul chistului este gelatinos, vâscos (rareori fluid), omogen, de culoare gălbuie sau verzuie. Chistul coloidal este considerat o tumoare cu origine congenitală disembrioplazică. Chistul coloidal poate evolua de multe ori asimptomatic, fiind descoperit cu totul întâmplător la necropsia unui decedat din cauza unei alte afecțiuni, necerebrale.

Tabloul clinic. *Debutul* tumorilor de ventricul III este polimorf, cu unele particularități. Simptomul care domină tabloul clinic este cefaleea, cu exacerbări periodice.

Perioada de stare:

1. *Sindromul de HIC* se constată preponderent în tumorile de ventricul III. Fenomenele de HIC evoluează în puseuri. Simptomul dominant este cefaleea, care de obicei este difuză, mai rar accentuată în regiunea frontală. Sindromul de HIC se accentuează la eforturi sau la modificarea poziției capului (în special la scularea bruscă din pat). Evoluția adeseori în puseuri a cefaleei și a celorlalte simptome de HIC a fost explicată încă de mult prin blocajul intermitent al ventriculului (mecanismul de supapă). Tumoarea ventriculară, de regulă cu localizare anterioară, deplasându-se în situațiile menționate, obstruează gaura Monro și produce astfel, prin creșterea cantității de lichid ce nu se poate drena, o dilatare a VL corespunzător, urmată de exacerbarea cefaleei și a altor simptome. În afară de acest

mecanism există posibilitatea unor fenomene vasculare, cu blocaj venos (stază venoasă prin compresiunea venei Galien) cu congestie consecutivă, în special în plexurile coroide (ceea ce poate determina și o hipersecreție de lichid cefalorahidian) sau mărirea volumului tumorii prin vasodilatație produsă în tumoarea însăși.

2. *Sindromul neurologic de localizare.*

— Tulburările de motilitate (hemipareze) sunt mai accentuate la membrul superior și sunt explicate fie prin compresiunea exercitată asupra căilor piramidale, fie prin infiltrarea formațiunilor nervoase.

— Tulburările de echilibru sunt mai rare decât în tumorile de VL.

— Tulburările de vedere constau în exoftalmie unilaterală, explicată prin obstrucție venoasă (Dandy, 1933) (50), scăderea acuității vizuale până la atrofie optică poststază, hemianopsie omonimă laterală.

— Afectarea nervilor cranieni este în general mai evidentă în cazurile în care tumorile intraventriculare se dezvoltă mai posterior.

— Tulburările psihice seamănă frecvent cu cele apărute în tumorile frontale, existând două posibilități evolutive: fie o stare de somnolență, confuzie, cu indiferență față de mediu, apatie, adinamie, fie o stare de agitație psihică, cu expansivitate, logoree.

— Tulburările endocrine, datorate compresiunii hipotalamusului, se caracterizează prin obezitate, diabet insipid, sindrom adipozogenital.

— Tulburările viscerovegetative sunt datorate afectării hipotalamusului.

— Crizele de epilepsie au predominant aspectul crizelor generalizate; referitor la epilepsia diencefalică (Penfield și Jasper, 1954) (44), aceasta se caracterizează prin hiperemie facială, midriază, lăcrimare, hipersalivație, polipnee, tahicardie, tuse.

— Semnele de iritație meningiană sunt în concordanță cu evoluția sindromului de HIC.

3. *Crizele ventriculare.* Dintre manifestările proprii dezvoltării intraventriculare a unui proces expansiv, menționăm „crizele ventriculare“, caracterizate prin fenomene paroxistice de HIC, însoțite de pierderea tonusului (derobare), ambliopii pasagere, paliditate, transpirații. Acestora li s-a dat aceeași explicație mecanică, și anume blocajul orificiului Monro de către procesul tumoral. Aceste crize paroxistice durează de la câteva minute până la câteva ore, după care urmează un interval de remisiune de săptămâni sau chiar luni; în acest interval simptomatologia neurologică se accentuează treptat.

Diagnosticul diferențial se efectuează cu toate procesele expansive ale formațiunilor nervoase profunde și ale liniei mediane, ca și ale regiunii selare.

Investigații paraclinice. *CT-scan*, mai ales cu reconstrucție, și RMN relevă atât existența, volumul și raporturile procesului tumoral cu formațiunile adiacente, cât și obstrucția căilor lichidiene, cu dezvoltarea hidrocefaliei obstructive. De asemenea, pe baza *CT-scan* se poate presupune natura histopatologică (fig. 9.7).

Evoluție. Ca în toate procesele expansive intracraniene, tumorile de ventricul III dezvoltă conuri de presiune. De asemenea aceste tumori dezvoltă o hidrocefalie obstructivă care accentuează fenomenele de HIC.

Tratament. Ventriculul III poate fi abordat chirurgical actualmente prin diferite metode, preponderent prin partea anterioară sau posterioară a corpului calos. Tumorile dezvoltate în ventriculul III se pretează la exereză cât mai completă sub microscop, peretele ventricular contribuind la delimitarea tumorii. Radioterapia externă hipervoltată poate completa exereza chirurgicală subto-

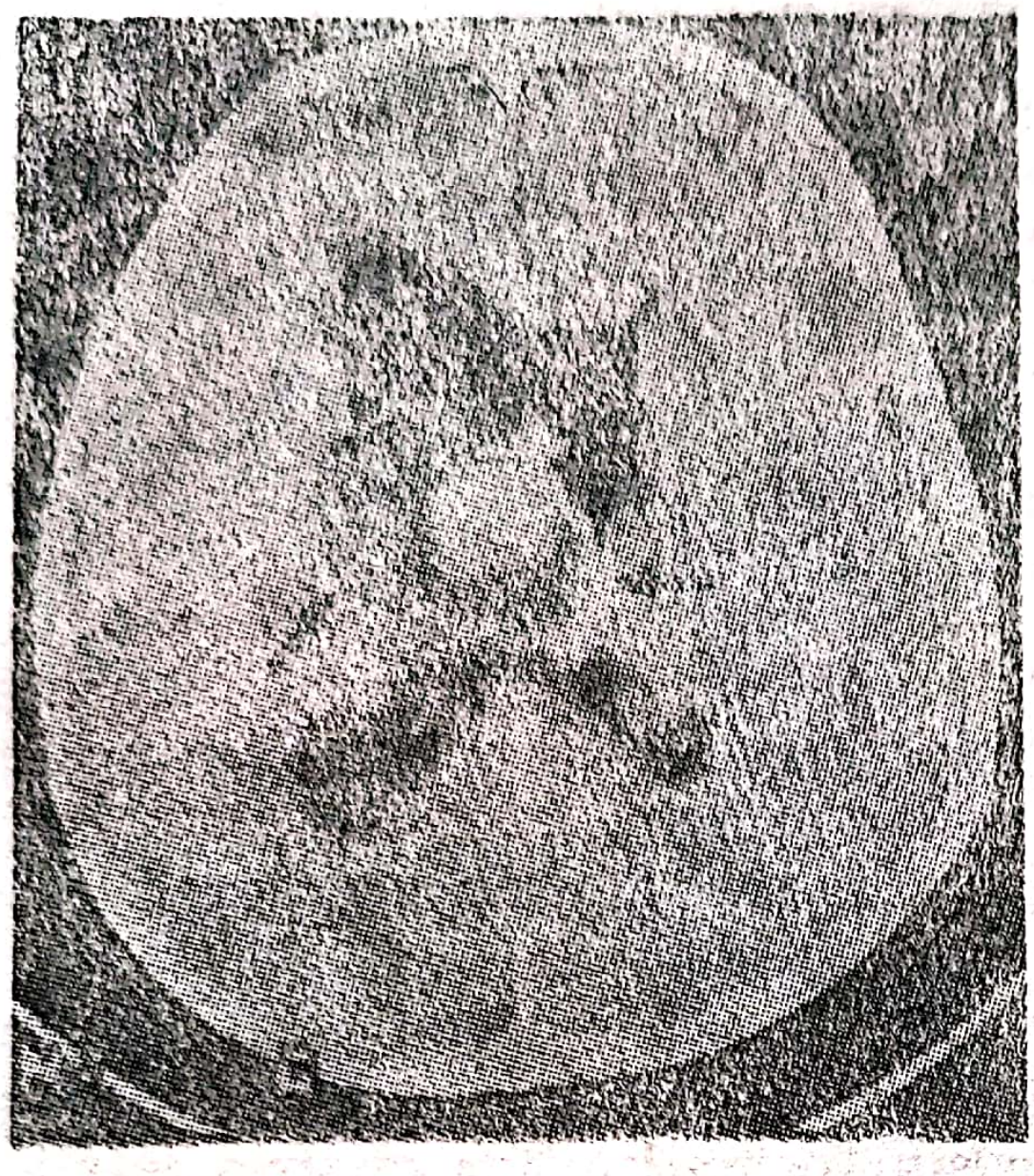

Fig. 9.7 — Imagine *CT-scan:* tumoare de ventricul III chistică, cu nodul hiperdens tumoral (CRF cu dezvoltare în ventriculul III).

tală sau exereza efectuată în tumorile gliale cu potențial de malignitate.

Prognostic. Depinde de multipli factori ca: vârsta și starea generală a pacientului, diagnosticarea corectă și precoce a procesului tumoral, aplicarea tratamentului chirurgical adecvat, dar mai ales de natura histopatologică a tumorii.

Tumorile regiunii selare

Acest grup de tumori au fost separate complet în cadrul clasificărilor actuale, datorită particularităților lor anatomoclinice și terapeutice. După clasificarea actuală a OMS, în acest grup sunt cuprinse tumorile hipofizare și craniofaringioamele (Kleinhües și colab., 1993) (19).

Tumorile hipofizare

Tumorile hipofizare vor fi abordate într-un capitol separat, datorită particularităților lor clinicoterapeutice.

Craniofaringioamele

Încadrarea generală. Craniofaringiomul (CRF) ia naștere din celulele epiteliale (incluziunile epiteliale embrionare ale pungii Rathke) situate pe fața anterioară a tijei hipofizare *(pars tuberalis)* și deasupra porțiunii adenomatoase a hipofizei *(pars distalis)*, deci are localizare extraselară. Rareori se dezvoltă și intraselar, dacă asemenea resturi embrionare sunt incluse în loja hipofizară. De asemenea CRF se mai poate dezvolta și în osul sfenoid, dacă resturi embrionare din stomadeum sunt incluse în interiorul acestui os. Din topografia tumorii rezultă repercusiunile pe care aceasta le are asupra regiunii hipotalamohipofizare.

CRF este considerată o tumoare disembrioplazică, cu dezvoltare în regiunea selară (Erdheim, 1904) (51). Denumirea de CRF i-a fost dată de Cushing (1932) (52).

Morfogeneza este disputată între teoria embrionară (Erdheim, 1904) (51) și teoria metaplazică a originii CRF, susținută de Carmichael (1931) (53). Potrivit acestei din urmă teorii, tumoarea ar lua naștere din celulele diferențiate ale adenohipofizei, pentru că structura neoformației ar fi dominată de formațiuni „paramalpighiene“.

Incidența. CRF reprezintă 9% din toate tumorile intracraniene la copii (Matson, 1969) (24) și 2,8% din toate TIC pentru toate vârstele (Zülch, 1965) (16).

Morfopatologie. Macroscopic, volumul formațiunii are dimensiuni între cele ale unui bob de mazăre și cele ale unui măr sau ale unei portocale; în general atinge mărimea unei nuci. Tumoarea este bine delimitată de o capsulă albă, groasă și tare, chiar calcifiată, care uneori este subțire și fragilă. În interior, tumoarea este formată dintr-o porțiune compactă, solidă, moale sau dură, de culoare alb-roz, adesea calcifiată. Trei sferturi din volumul tumorii este alcătuit de un chist ce conține un lichid brun-verzui („ulei de motorină"), având cristale de colesterină și celule scuamoase.

Histologic, CRF nu este unitar. Tumoarea are două structuri, după cum derivă din tija pituitară sau din punga Rathke. Când derivă din tija pituitară, tumoarea este formată din cordoane epiteliale, cu calcifieri abundente; se poate prezenta sub formă de chisturi ale pungii Rathke, chisturi papilare, adamantioname propriu-zise, carcinoame maligne. Când derivă din celulele adulte care trapetează punga Rathke, tumoarea este chistică; prin compresiunea lichidului din chist, celulele cilindrice, care tapetează pereții, se pot aplatiza. De altfel în ultimii ani se face o distincție perfectă clinicopatologică între cele două forme ale CRF: adamantinoamele clasice, constatate la copii și craniofaringioamele papilare, constatate la adulți (Croty și colab., 1995) (54).

Tabloul clinic. *Debutul* bolii este lent-progresiv, întotdeauna monosimptomatic, treptat adăugându-se alte simptome. Timpul scurs de la apariția primului simptom până la internare este între câteva luni și mai mulți ani. Semnele de debut frecvente sunt cefaleea, tulburările de vedere, oprirea în creștere, diabetul insipid.

Perioada de stare constă în: *1)* sindromul de HIC, complet (70% din cazuri); *2)* sindromul de localizare implică diverse tulburări, întrucât tumoarea se dezvoltă în regiunea selară.

— Tulburările oftamologice (prin compresiune asupra nervilor optici, bandelete sau chiasmă); tulburarea acuității vizuale, până la atrofie optică, modificări de câmp vizual (hemianopsie bitemporală, cvadranopsie inferioară bitemporală); stază papilară bilaterală. Tulburările oftalmologice sunt lent-progresive.

— Tulburările endocrine (datorate compresiunii regiunii hipotalamo-hipofizare): hipofuncția antehipofizei (tulburări staturoponderale), posthipofizei (diabet insipid) și hipotalamusului (modificări ale tensiunii arteriale, scăderea metabolismului bazal, anemie, crize de epilepsie vegetativă).

— Semne focale neurologice. Prin volumul său, CRF poate determina semne neurologice de împrumut (sindrom piramidal frust, hemipareză, sindrom senzitiv cu astereognozie și hemihipoestezie).

— Epilepsia se poate manifesta fie sub forma crizelor generalizate (compresia formațiunilor centrencefalice), fie sub forma crizelor temporale, fie sub forma de epilepsie vegetativă (cefalee violentă, amețeală, tahicardie, epigastralgie și pierderea cunoștinței).

— Tulburările psihice sunt frecvente și constau din adinamie, apatie, scăderea capacității intelectuale, a memoriei și atenției.

Diagnosticul diferențial se efectuează cu toate afecțiunile selare care pot provoca tulburări oftalmologice și endocrine complexe.

Investigații paraclinice. Radiografia (tomografia) de șa turcească rămâne importantă ca un prim *screening* informațional; relevă modificări selare și calcifieri supraselare, intraselare și chiar în lobul temporal (fig. 9.8). *CT-scan* simplu, cu contrast și reconstrucție și RMN constituie investigațiile principale în CRF; ele arată volumul tumoral și formațiunile nervoase și vasculare adiacente tumorii (fig. 9.9).

Evoluție. CRF evoluează lent-progresiv, producând marcate tulburări vizuale, până la atrofie optică și, prin comprimarea formațiunilor adiacente, determină leziuni ireversibile.

Tratament. CRF este o tumoare perfect încapsulată, situată pe linia mediană, în regiunea selară, care se



Fig. 9.8 — Radiografia simplă de craniu (incidență laterală): tumoare supraselară calcifiată (CRF)

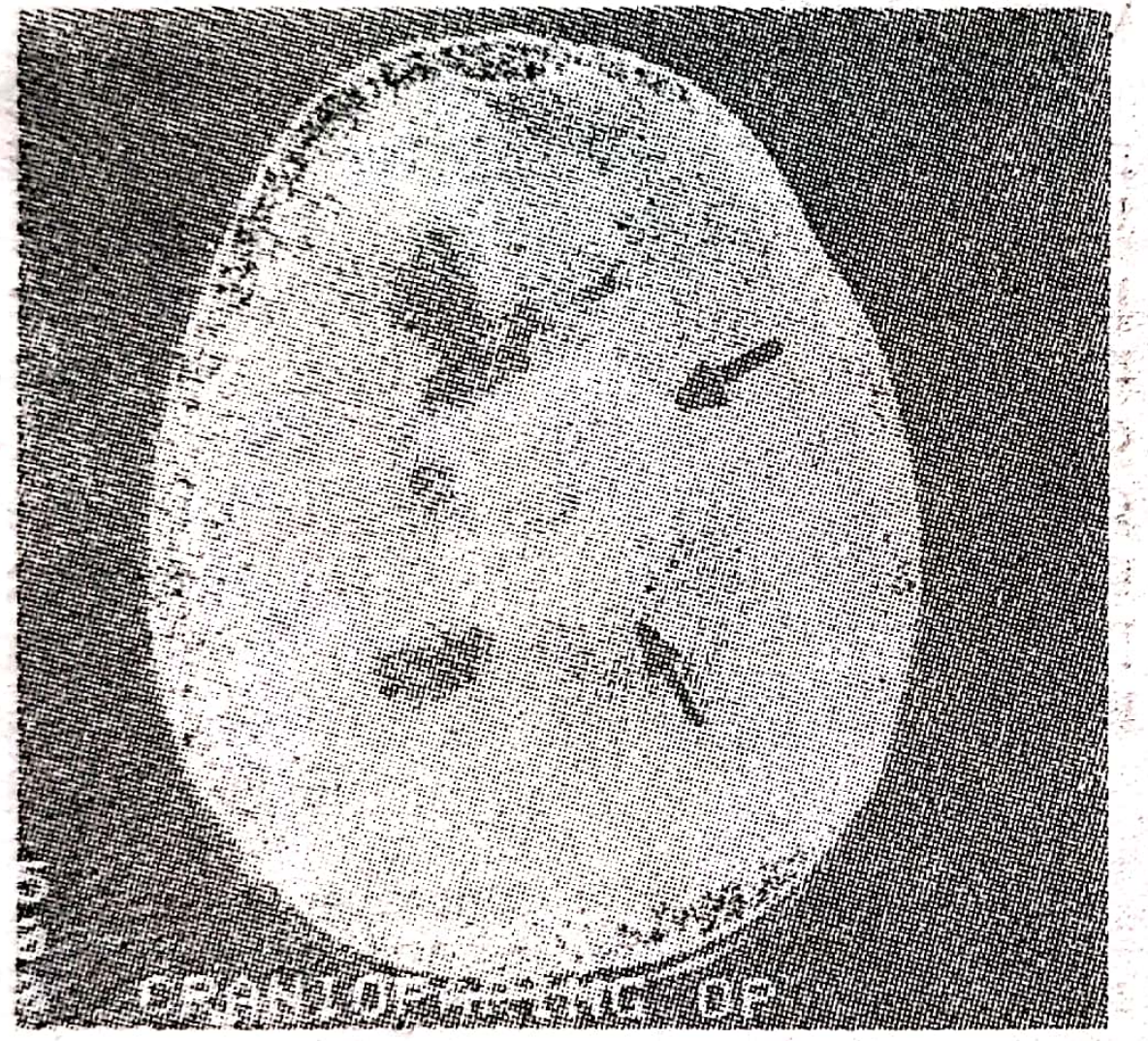

Fig. 9.9 — Imagine *CT-scan:* tumoare hiperdensă de regiune selară cu invadarea ventriculului III și ventriculilor laterali (CRF).

pretează la exereză microchirurgicală totală (M. Samii și A. Samii, 1995) (55). Abordul acestei tumori se poate efectua prin diferite metode (bifrontal, pterional, transcalos, transventricular, transsfenoidal), în funcție de extinderea tumorii. Exereza chirurgicală se poate realiza chiar în două etape, întrucât celelalte tratamente adjuvante nu au dat rezultatele scontate (radioterapie hipervoltată, introducere de izotopi radioactivi în chistul tumoral). Introducerea Bleomicinei în chistul tumoral duce la ratatinarea acesteia și face posibilă extirparea mult mai facilă a tumorii.

Prognosticul CRF depinde de numeroși factori (vârsta, volumul tumoral, momentul diagnosticării, situația și extinderea tumorală etc.). Tratamentul actual are în vedere atât prognosticul vital, care s-a îmbunătățit considerabil, cât și pe cel funcțional (ameliorarea rapidă a vederii cu corectarea treptată a tulburărilor endocrine) (Choux și colab., 1991) (56).

Tumorile regiunii pineale

Incidența acestor tumori este 0,6—1,2% din toate TIC, dar cu frecvență crescută în Japonia, 4—8% (Bruce și Stein, 1990) (57). De altfel, statisticile se referă la compararea incidenței germinoamelor din vestul Europei și din America de Nord, cu datele publicate în Japonia (Sano, 1976; Hoffman și colab., 1991) (58, 23). Tumorile pineale, în sensul larg al cuvântului, formează un grup relativ mare, în care sunt cuprinse atât tumorile glandei propriu-zise, cât și alte tumori ce se dezvoltă în aceeași regiune (parapineale, a căror structură histopatologică diferă de cea a epifizei, ele provenind de fapt din formațiunile anatomice învecinate). Aceste tumori predomină la sexul masculin, în primele trei decenii de viață.

Morfopatologia. Există următoarele tipuri de tumori pineale:

a) tumori proprii glandei pineale: pineocitomul și pineoblastomul;

b) tumori disembrioplazice, în aria pineală (epidermoide, dermoide, teratoame);

c) tumori ale celulelor germinale;

d) tumori pineale de origine glială (astrocitoame, ependimoame);

e) tumori pineale secundare (metastazele).

Tabloul clinic *Debutul* bolii a fost în toate cazurile lent-progresiv și a constat în cefalee, vărsături, tulburări de echilibru și afectarea nervilor oculomotori.

Perioada de stare.

1) *Sindromul de HIC.* Sindromul de HIC complet a fost constatat frecvent în simptomatologia tumorilor pineale. Aceasta se datorește dezvoltării tumorii și obstrucției circulației LCS la nivelul apeductului Sylvius.

2) *Sindromul neurologic de localizare*

— Tulburările de motilitate sunt constatate rar actualmente.

— Tulburările cerebeloase: neocerebeloase (asinergie, tremurături intenționale, dismetrie etc.) și arhicerebeloase sunt frecvente și constau în tulburări de echilibru, ataxie, latero- și retropulsiuni.

— Afectarea nervilor cranieni este caracteristică, așa că servește la diagnosticarea tumorilor pineale: paraliziile nervilor oculomotorii (sindromul Parinaud, pareza de abducens, posibil semn Argyl-Robertson), nistagmusul, hipoacuzia.

— Crizele comițiale — domină cele generalizate, în perioada tardivă a afecțiunii.

— Tulburările endocrine constau în diabet insipid, pubertate precoce.

— Tulburările psihice — sunt menționate perioade de depresie alternând cu agitație, pe un fond general de confuzie mintală, sau somnolență, manifestări legate de creșterea presiunii intracraniene, cu comprimarea formațiunilor din trunchiul cerebral (Jallade, 1966) (59). Aceste manifestări sunt rar întâlnite actualmente.

— Semnele de iritație meningiană sunt în concordanță cu sindromul de HIC.

Diagnosticul diferențial. Se face cu toate procesele expansive de la nivelul ventriculului III și din cadrul celor dezvoltate în formațiunile nervoase ale liniei mediane.

Investigații paraclinice. *CT-scan* mai ales cu reconstrucție și RMN relevă atât existența, volumul și raporturile procesului tumoral cu formațiunile adiacente, nervoase și vasculare cât și obstrucția căilor lichidiene, cu dezvoltarea hidrocefaliei obstructive (fig. 9.10). De asemenea, pe baza *CT-scan* se poate presupune natura histopatologică.

Fig. 9.10 — RMN: tumoare în regiunea pineală și în treimea posterioară a ventriculului III (imagine laterală).

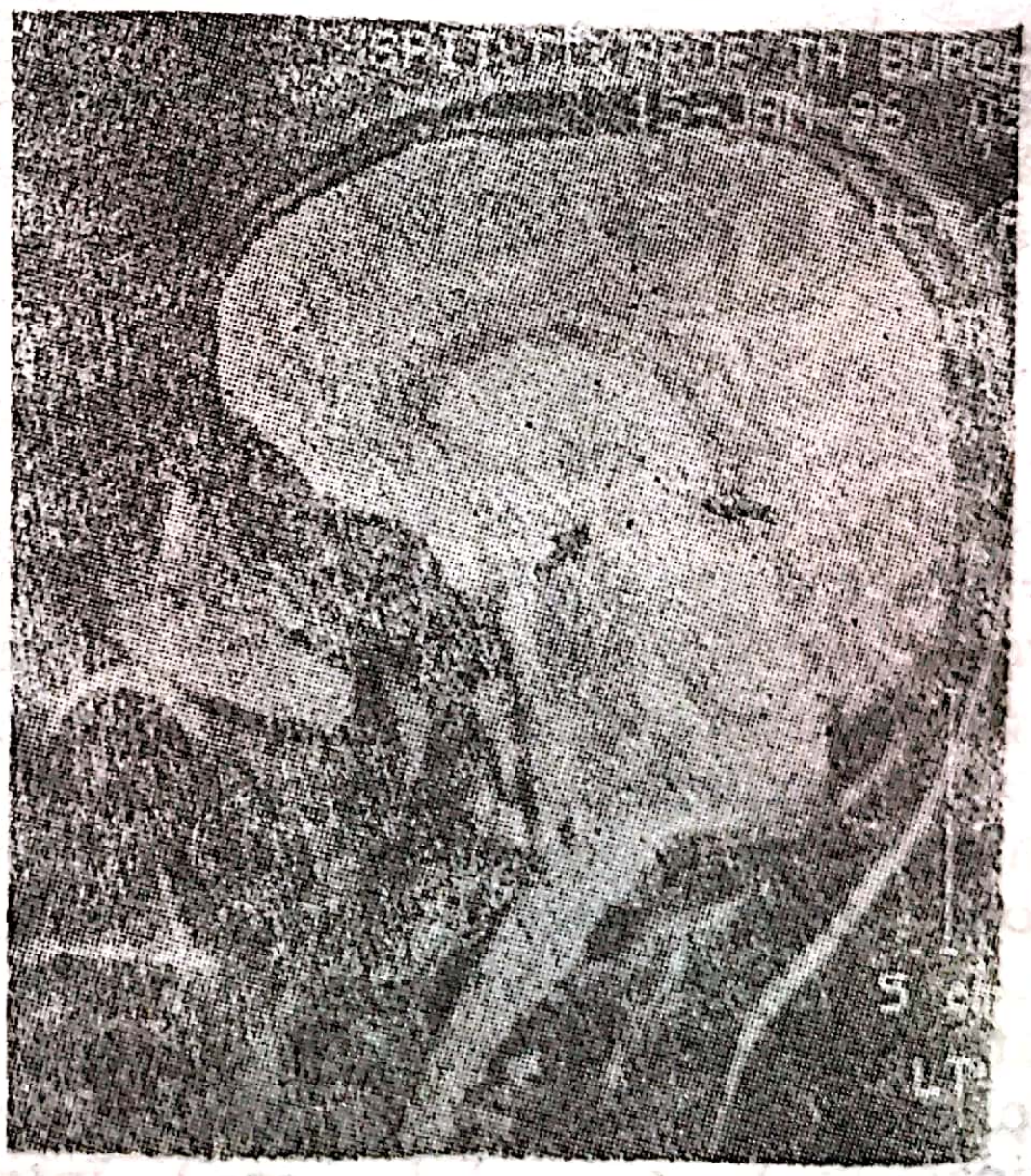

Evoluţie. Fără să atingă dimensiuni mari, tumorile din regiunea pineală provoacă obstrucţia căilor lichidiene, deci un sindrom de HIC acut, cu suferinţa structurilor nervoase din trunchiul cerebral. În aceste condiţii, rezolvarea terapeutică se impune cât mai rapid.

Tratament. Abordarea chirurgicală a ariei pineale este perfect realizabilă, prin mai multe metode: supra- sau subtentorial sau combinată, cu secţiunea tentoriului, în funcţie de modul de dezvoltare a tumorii. Radioterapia hipervoltată externă completează tratamentul chirurgical în cazul tumorilor cu potenţial de malignizare.

Prognosticul depinde de factori ca: vârsta şi starea generală a pacientului, diagnosticarea corectă şi precoce a procesului tumoral, aplicarea tratamentului chirurgical adecvat, dar mai ales de natura histopatologică a tumorii.

Tumorile subtentoriale

Delimitare anatomică

Fosa craniană posterioară (prescurtat fosa posterioară) sau spaţiul subtentorial este teoretic partea cea mai posterioară a bazei craniului. *Limitele anterioare* ale fosei posterioare sunt peretele posterior al şeii turceşti şi marginea superioară a stâncilor temporale. *Limitele posterioare* sunt marginea superioară a şanţului transvers şi protuberanţa occipitală internă. *Pereţii* fosei subtentoriale sunt osoşi (cel anteroinferior — lama bazilară; cel posterior — scuama occipitalului) şi fibroşi (cortul cerebelului, care se inseră pe circumferinţa formată de limitele anterioare şi posterioare ale fosei posterioare). Fosa posterioară are două orificii, unul superior — incizura cortului — şi altul inferior — *foramen magnum*. În plus, datorită direcţiei tentoriului (oblic de sus în jos şi dinainte înapoi), partea sa anterioară este situată deasupra protuberanţei occipitale interne şi sinusului transvers. În fosa posterioară sunt conţinute *formaţiuni anatomice* importante: trunchiul cerebral, cerebelul, ultimele 10 perechi de nervi cranieni, sistemul vascular vertebrobazilar. În acest spaţiu se face, prin orificiile Magendie (median) şi Luschka (laterale), comunicarea dintre LCS intraventricular şi cel pericerebral.

Patologia acestor formaţiuni reprezintă un capitol distinct al patologiei neurologice şi neurochirurgicale.

Tabloul clinic

Sindroamele clinice întâlnite în tumorile subtentoriale sunt sindromul de HIC, sindromul neurologic de localizare şi semnele somatice.

Sindromul de HIC

Frecvenţa semnelor de HIC depăşeşte 80% în tumorile subtentoriale.

— Cefaleea este simptomul cel mai frecvent şi cel mai nespecific. Constituie în majoritatea cazurilor şi semnul de debut al afecţiunii. Este un semn uşor de constatat la adult, care îl şi descrie frecvent, acordându-i atenţia cuvenită, dar greu de observat la copil, care îl trece deseori cu vederea sau nu îl acuză. Tipul caracteristic (cefalee localizată occipital) nu este mai frecvent decât cel nespecific (cefalee difuză), contrar altor date din literatură.

— Vărsăturile constituie deseori forma de debut a afecţiunii, constatată mai ales când procesul patologic se localizează în vecinătatea sau chiar în ventriculul IV. Vărsăturile sunt de două tipuri: *a)* izolate de cefalee, frecvente, tipic „centrale" (matinale, fără greţuri, în jet), întâlnite în tumorile de ventricul IV şi explicate prin iritarea directă a planşeului ventriculului IV; *b)* însoţind cefaleea în cadrul sindromului de HIC şi manifestându-se în perioadele de accentuare a cefalalgiei, pe care o atenuează. Vărsăturile sunt constatate mai frecvent la copil.

— Edemul papilar, cu incidenţă mult mai mare decât în tumorile supratentoriale (datorită învecinării procesului patologic cu căile de scurgere a LCS), nu prezintă nimic specific. Manifestările obişnuite (ambliopii pasagere) apar la debutul afecţiunilor tumorale. De notat însă posibilitatea instalării „brutale" a unei atrofii optice secundare, probabil printr-o evoluţie anterioară oligosimptomatică sau neglijată a sindromului de HIC.

— Tulburările psihice. Sunt legate de obicei de sindromul de HIC, rar de însăşi localizarea leziunii (trunchiul cerebral). Intensitatea lor este variabilă, de la simpla bradipsihie sau stare depresivă la sindromul confuzional, apatie, adinamie, somnolenţă.

— Mărirea dimensiunilor craniului se observă la copii şi uneori este unicul semn al afecţiunii. Într-adevăr, posibilitatea disjuncţiei suturilor creşte toleranţa la sindromul de HIC şi îi face manifestările discrete sau chiar le şterge. Uneori se observă, în aceste cazuri, semnul MacEwen (citat de Koos şi Miller, 1971) (4) (zgomotul de „oală spartă" la percuţie).

Sindroamele neurologice de localizare

Sindroamele neurologice de localizare sunt multiple şi deosebit de revelatoare pentru leziunile tumorale din fosa posterioară. Dintre acestea, tulburările cerebeloase şi vestibulare sunt printre cele mai frecvente și, în același timp, cu valoare localizatorie mare. Ele constau, în ordine descrescândă, în: ataxie (cerebelovestibulară), nistagmus, dismetrie, disdiadocokinezie, hipotonie, semnul Romberg pozitiv, deviația brațelor, asinergie (semnul Holmes-Stewart), vertij. Interrelația lor este foarte strânsă, de obicei sunt asociate într-un sindrom cerebelovestibular, care nu trebuie disociat și are o mare valoare pentru diagnostic.

1. **Tulburările cerebeloase.** În clinică se întâlnesc două sindroame: sindromul median și sindromul de emisferă cerebeloasă, traducând topografia leziunilor celor două părți ale cerebelului: vermisul (care reglează sinergia musculară bilaterală) și emisfera cerebeloasă (care reglează sinergia segmentară homolateral). Simptomele cerebeloase se pot încadra în două categorii: tulburări de tonus muscular și tulburări ale mișcărilor active.

Tulburările de tonus. Caracteristica sindromului cerebelos este hipotonia.

Tulburările mișcărilor active. Sunt exprimate în clinică prin mai multe grupe de semne.

a) Asinergia cerebeloasă. Manifestarea cea mai frapantă a sinergiei cerebeloase apare la mers: asinergia mișcărilor membrelor inferioare cu mișcarea de propulsie corespunzătoare a trunchiului, care rămâne în urmă. Rezultanta este ataxia cerebeloasă: mers nesigur în zig-zag (fără a cădea, deoarece se corijează voluntar). Închiderea ochilor nu accentuează tulburările, contrar ataxiei vestibulare. În tumorile de emisferă, tulburările de mers se manifestă într-o singură direcție (lateropulsie), homolateral tumorii. În tumorile de vermis, dezechilibrul se produce în sens sagital (retropulsie). Anteropulsie nu se întâlnește în clinică.

b) Hipermetria (dismetria) — tulburare în amplitudinea mişcărilor.

c) Adiadocokinezia — tulburare în executarea mişcărilor voluntare alternative rapide.

d) Vorbirea cerebeloasă, explozivă, sacadată, reflectă probabil asinergia muşchilor fonatori.

2. **Sindromul vestibular.** Contrar sindromului cerebelos, cel vestibular are o simptomatologie predominant subiectivă.

Vertijul este simptomul central al sindromului vestibular, care poate fi fugace, tranzitoriu sau continuu. Forma intermitentă este cea mai frecventă. Vertijul implică două tipuri de senzaţii: de ameţeală (de rotire a corpului) sau de rotire a obiectelor din jur (mai sunt denumite impropriu vertij „subiectiv“ şi, respectiv, „obiectiv“).

În tumorile de fosă posterioară se constată următoarele posibilităţi: vertij brusc cu vărsături sau cu crize tonice — de tipul opistotonusului sau cu derobare sau cu crize vegetative (tulburări de puls şi respiraţie) sau cu stare sincopală. Vertijul din tumorile fosei posterioare este mai puţin intens decât vertijul din afecţiunile vestibulare periferice. Există însă şi excepţii (neurinomul de acustic, arahnoiditele de unghi pontocerebelos), care determină un vertij echivalent vertijului Ménière. Vertijurile nu sunt o manifestare curentă în tumorile de fosă posterioară (10—15% din cazuri). Uneori apar târziu şi sunt puse pe seama unei afectări vestibulare în sindromul de HIC. Vertijul prin leziune subtentorială trebuie deosebit totdeauna de vertijurile întâlnite în tumorile temporale şi parietale, fapt posibil prin simptomatologia asociată.

Ataxia vestibulară. Când tulburările sunt mici, bolnavul poate merge normal, cu o deviere lentă unilateral. La mersul cu ochii închişi (proba Babinski—Weil), deviaţia în mers retrograd se face invers faţă de mersul anterograd, rezultând mersul în stea.

Semnul Romberg la sindromul vestibular are drept caracteristici latenţa şi sensul constant al devierii.

Proba indicaţiei (Barany). Deviaţia se face în sens ipsilateral labirintului lezat (în sens opus nistagmusului). Bolnavul tinde să corecteze deviaţia, care în orice caz se instalează foarte lent. La bolnavul cerebelos, deviaţia se face imediat după închiderea ochilor şi nu e corectată de bolnav.

Proba braţelor întinse (Barré). Deviaţia este foarte lentă şi se face homolateral cu deviaţia semnului Romberg; în cazuri rare, deviaţia se face în sus (ascensiunea braţelor), semn care pare să ţină de o leziune pedunculară.

Nistagmusul este semnul cel mai important şi în acelaşi timp cel mai controversat ca apartenenţă. El trebuie întâi observat din punctul de vedere al formei clinice (orizontal, vertical, rotator), fiecare tip semnificând altă leziune.

În practică, în tumorile de fosă posterioară, sindromul vestibular şi cel cerebelos nu se întâlnesc izolat niciodată, tabloul clinic fiind constituit de un sindrom cerebelovestibular. Aşa cum am văzut, cele două sindroame au, în afară de elemente semiotice proprii, domenii în care interferează: ataxia şi nistagmusul. Asocierea celor două sindroame determină accentuarea ambelor tulburări. Ataxia devine mai pronunţată (cu tendinţa la astazie-abazie), cu fenomene împrumutate din ambele tipuri şi gradată în funcţie de localizarea procesului patologic: maximă în leziunile de vermis, unde tulburările predomină la axul corpului şi la membrele inferioare; redusă şi unilaterală în tumorile de emisferă cerebeloasă. Nistagmusul capătă caractere speciale, aşa-numitul „nistagmus vestibular al cerebeloşilor“: oscilaţii ample, lente, neregulate, asemănătoare cu mișcările dismetrice, predominant în privirea laterală spre emisfera lezată. În rest predomină unul sau altul din cele două grupe de semne specifice, în funcție de localizarea tumorii. În general, semnele vestibulare sunt mai precoce, mai marcate și mai efemere. Semnele cerebeloase sunt mai persistente și progresive.

3. **Atitudinea capului** are valoare diagnostică în tumorile de fosă posterioară: capul este în flexie și ușor înclinat lateral (atitudine de ceremonial).

4. **Crizele tonice de fosă posterioară.** Descrise sub numele de „cerebellar fits“ sau „tetanus like seizures“, aceste crize se manifestă prin opistotonus, extensia membrelor inferioare și flexia celor superioare, trismus, uneori incontinență sfincteriană. Criza durează 3—4 minute și nu se însoțește de pierderea cunoștinței. Crizele sunt anunțate de o exacerbare a fenomenelor de hipertensiune intracraniană. Uneori, aceste crize sunt generate de o mișcare bruscă a capului. În timpul crizelor apar tulburări vegetative grave (cianoză, bradicardie, puls oscilant, respirație Cheyne-Stokes), care pot duce la moartea bolnavului. Crizele tonice sunt mai frecvente la copii, îndeosebi în tumorile de linie mediană. Dintre numeroasele teorii formulate pentru explicarea acestor crize o menționăm pe cea mecanică, teorie care susține că ele exteriorizează o compresiune acută a trunchiului cerebral printr-un blocaj brusc al comunicațiilor LCS, cu formarea unui con de presiune în foramenul occipital. Teoria este argumentată de observația că aceste crize se însoțesc de accentuarea sindromului de HIC și pot fi provocate de o mișcare bruscă a capului.

5. **Tulburările motorii** se întâlnesc rar în tumorile de fosă posterioară (2%). Acest procent global crește însă în cazul anumitor localizări tumorale (*foramen magnum,* tumori de ventricul IV cu evoluție craniospinală, tumori de clivus), în care deficitele motorii (parapareza, tripareza, hemipareza, tetrapareza) sunt mult mai frecvente (25—30%). Pentru celelalte tumori de fosă posterioară, deficitele motorii apar numai în fazele terminale, ipsilateral cu tumoarea (sindrom Oliver-Gibbs), prin bascularea trunchiului cerebral de partea opusă a herniei uncusului hipocampic și prin comprimarea lui în incizura tentoriului.

6. **Tulburările de sensibilitate** sunt rare.

Sensibilitatea subiectivă. Pacienții acuză dureri și parestezii în umăr și în membrul superior ipsilateral în tumorile de foramen occipital, parestezii într-un membru inferior în tumorile de ventricul IV, parestezii în jumătate de corp sau fără localizare precisă în tumorile de trunchi cerebral.

Tulburările de sensibilitate obiectivă sunt rare, cu excepția: *a)* tumorilor de *foramen magnum,* în care predomină tulburările de sensibilitate profundă (pseudoatetoză și pseudoastereognozie); mai rar se întâlnește un pseudosindrom Brown-Séquard; *b) malformațiilor* (Arnold-Chiari, impresiune bazilară), în care tulburările de sensibilitate sunt de tip siringomielic; c) tumorilor de trunchi cerebral, în care tulburările de sensibilitate de tip superficial îmbracă aspectul unor hemihipoestezii.

7. **Modificări de reflexe.** Caracteristică pentru fosa posterioară este disociația dintre reflexele miotatice (abolite) și reflexele plantare (prezente, dar în extensie). În ceea ce privește reflexele plantare, semnul Oppenheim este mai constant prezent decât semnul Babinski, fiind considerat un indicator prețios al localizării în fosa posterioară.

8. **Paraliziile de nervi cranieni** sunt frecvente în tumorile unghiului pontocerebelos și ale trunchiului cerebral, afectarea nervilor cranieni realizând în special pentru tumorile de unghi, sindroame caracteristice. În rest, nervii cranieni cei mai frecvent interesați sunt abducensul (care reflectă însă în mare parte existența sindromului de HIC) și glosofaringianul (tulburări ale reflexului velopalatin, îndeosebi în tumorile de ventricul IV). Atingerea trigemenului se manifestă predominant prin tulburări ale reflexului cornean și prin nevralgii faciale simptomatice.

9. **Tulburările vegetative.** Exceptând tulburările vegetative legate de sindromul de angajare, prezența lor este condiționată de apropierea leziunii de ventriculul IV și de bulb. Apariția lor este întotdeauna un semn de prognostic grav. Acestea constau în:

— modificări de puls (bradicardie);

— tulburări respiratorii (neregularitatea ritmului);

— modificări ale tensiunii arteriale (tendința la scădere a tensiunii sistolice, puțin influențată de umplerea terapeutică a patului circulator; în cursul crizelor de *cerebellar fits* se observă o creștere paroxistică a tensiunii arteriale);

— hipertermie (semn de gravitate mare, de obicei terminal);

— tulburări vasomotorii (dermografism accentuat, cianoza extremităților, scăderea temperaturii cutanate).

10. **Tulburările genitourinare** sunt rare și apar în stadiile tardive ale tumorilor subtentoriale. Frecvent ele constau în retenție de urină sau în dificultăți la începutul micțiunii (tenesma vezicală).

Semnele somatice. Constau în astenie și scădere ponderală și sunt deosebit de frecvente la copii. Cushing (1932) (52) le-a acordat o mare valoare diagnostică. Apar asociate cu vărsături frecvente, în cadrul unui sindrom de denutriție.

Tabloul clinic în funcție de localizarea tumorală subtentorială

1. **Sindromul de linie mediană.** Cuprinde manifestările proceselor patologice localizate în vermis și în ventriculul IV. *Debutul* simptomatologiei este marcat întotdeauna prin sindromul de hipertensiune intracraniană. În localizările de ventricul IV predomină la debut vărsăturile izolate, iar în localizările vermiene, debutul e anunțat de obicei de cefalee. *Durata evoluției* este cea mai scurtă dintre toate procesele expansive ale fosei posterioare, blocajul circulației lichidului cefalorahidian fiind cel mai precoce și cel mai complet. În *perioada de stare,* tabloul clinic e dominat de sindromul de HIC. Semnele de localizare sunt discrete, uneori absente. În aceste tumori întâlnim cel mai frecvent un sindrom de HIC complet. Când apar semnele de localizare, acestea constau în tulburări cerebelovestibulare care interesează trunchiul și membrele inferioare (ataxie). Nervii cranieni sunt rar afectați, cu excepția abducensului (bilateral), care reflectă hipertensiunea intracraniană. Se întâlnesc relativ rar tulburări de deglutiție și tulburări vegetative indicând vecinătatea tumorii cu ventriculul IV. Prin sărăcia semnelor neurologice, aceste tumori pot determina adesea (mai ales la copii) atrofie optică secundară, înainte de a fi diagnosticate. De altfel, sindromul de linie mediană predomină la copii, vermisul fiind localizarea de elecție a *meduloblastoamelor*.

2. **Sindromul de emisferă cerebeloasă.** Se întâlnește în localizările tumorale în emisfera cerebeloasă. *Debutul* simptomatologiei se face în proporții egale prin sindrom de HIC sau prin semne cerebeloase de laterali-

zare. *Durata evoluţiei* este mai lungă decât în tumorile de linie mediană. Acest sindrom predomină la adulţi. În *perioada de stare*, sindromul de HIC complet se întâlneşte excepţional în unele tumori care cresc foarte lent (meningiom, astrocitom) şi care dau posibilitatea adaptării sistemului cerebelos la compresiunea pe una din emisfere. Semnele neurologice de localizare sunt sugestive — predomină sindromul cerebelovestibular la nivelul membrelor, în special al celor superioare (dismetrie, disdiadocokinezie, nistagmus orizontal mai accentuat în privirea spre leziune, deviaţia braţelor, lateropulsie). Nervii cranieni sunt rar interesaţi, cu excepţia stadiilor tardive.

3. **Sindromul de unghi pontocerebelos.** Cuprinde manifestările tumorilor situate în acest spaţiu (meningioame, tumori epidermoide, neurinoame) sau ale tumorilor de vecinătate (reces lateral, sinus transvers), care invadează secundar unghiul pontocerebelos. *Debutul* este prin semne de interesare a unuia din nervii cranieni situaţi la acest nivel: trigemen, facial, acustic, abducens (unilateral). Tablourile clinice de tipul spasmului facial, nevralgiei trigeminale, otosclerozei, paraliziei faciale periferice *a frigore* nu sunt rare şi sunt tratate ca atare ani de-a rândul. *Durata evoluţiei* este cea mai lungă, tumorile de unghi fiind cele mai îndepărtate de axul de scurgere a lichidului cefalorahidian. În *perioada de stare* se adaugă semne de HIC, semne cerebelovestibulare de lateralizare, semne de compresiune unilaterală a trunchiului cerebral. Diagnosticul este orientat de sindromul nervilor cranieni interesaţi, de cronologia afectării acestora şi de proporţia în care sunt atinşi de procesul tumoral, ceea ce permite deseori nu numai diagnosticul de localizare, ci şi un diagnostic relativ exact asupra naturii tumorii. Sindromul de unghi pontocerebelos aparţine vârstei adulte.

4. **Sindromul de trunchi cerebral.** Este cel mai polimorf şi mai dificil de individualizat. Îl observăm de obicei la oamenii tineri. *Debutul* este extrem de înşelător, putându-se manifesta cu semnele neurologice cele mai diverse: tulburări cerebeloase, spasm facial, nevralgie de trigemen, sindrom de HIC. *Durata evoluţiei* este foarte variabilă, în funcţie de natura anatomopatologică a procesului tumoral. În *perioada de stare* frapează complexitatea tabloului clinic: afectări diverse şi multiple de nervi cranieni, deficite motorii, tulburări de sensibilitate, semne cerebelovestibulare de lateralitate sau de linie mediană, sindrom de HIC, tulburări psihice şi vegetative. Paradoxal, sindromul de HIC este mai puţin frecvent decât ar cere localizarea. *Diagnosticul* este indicat de complexitatea tabloului neurologic, de bilateralitatea semnelor (care poate lipsi uneori), de tulburările psihice deseori cu o coloratură specială. Problemele de diagnostic pozitiv pot fi clarificate numai pe baza datelor neuroimagistice actuale, *CT-scan* şi RMN.

5. **Sindroame diverse.** Aparţin localizărilor speciale ale procesului patologic: craniospinal, clivus, tentoriu, glomus jugular. Frecvenţa lor este cu mult mai mică decât a precedentelor. Descrierea clinică va fi făcută la capitolele respective.

Investigaţii paraclinice

Electroencefalografia. Inconstanţa şi polimorfismul modificărilor electrice se explică prin modificările bioelectrice „de împrumut“, prin perturbaţii ale substanţei reticulate din trunchiul cerebral şi prin sindromul de HIC.

Radiografia craniană simplă poate furniza indicații asupra existenței unui proces expansiv în fosa posterioară.

— Semne de HIC.

— Prezența unor anomalii (platibazie, impresiune bazilară) asociate cu semne cerebeloase sau de HIC poate conduce la diagnosticul unei malformații Arnold-Chiari.

— Erodarea dorsului selar, mergând uneori până la distrucție, se întâlnește în meningioamele de clivus, condroame sau cordoame cu aceeași localizare, tumori epidermoide în teritoriul sistemului vertebro-bazilar.

— Prezența unor calcifieri este constatată în cordoame și în condroame, în ependimoame, papiloame și oligodendroglioame. Apariția calcifierilor este însă rară.

Radiografia stâncilor temporalului în poziții speciale (Stenvers, Chausse III, Schuller) poate indica, în prezența semnelor neurologice de lateralitate, existența unei tumori în unghiul pontocerebelos. Introducerea tehnicilor tomografice în plan frontal a mărit acuitatea acestui examen.

— În neurinomul de acustic se constată lărgirea conductului auditiv intern. Semnul nu este însă patognomonic pentru neurinom, deoarece poate fi întâlnit și în meningioamele unghiului pontocerebelos cu inserție pe marginea porului.

— În tumorile epidermoide ale unghiului pontocerebelos (foarte rar și în meningioame și în neurinoamele de trigemen, aproape întotdeauna în tumorile de glomus jugular) se constată amputația vârfului stâncii ipsilateral. Nu trebuie confundată amputația netă cu imaginile de calcifiere a vârfului stâncii, care pot fi întâlnite în neurinoame și mai ales în meningioame.

Pneumoencefalografia fracționată, cu indicații limitate, este utilă pentru vizualizarea cisternei cerebelopontine.

Angiografia vertebrală a avut valoare mai ales înainte de introducerea *CT-scan.* S-au descris imagini caracteristice aproape pentru fiecare tip de tumoare subtentorială. Limitele angiografiei vertebrale (imagini fals-negative) par a fi date exclusiv de tumorile laterale (emisferă, unghi pontocerebelos) mici, care nu determină deplasarea trunchiului bazilar sau a ramurilor sale aferente.

Imaginile patologice furnizate de angiografia vertebrală se pot împărți în două categorii:

— vizualizarea directă a leziunii (anevrism, angiom, hemangioblastoame „solide“, unele meningioame);

— deplasarea diferitelor componente ale sistemului vertebro-bazilar (care poate fi posterioară, laterală a trunchiului bazilarei).

Scintigrafia în fosa posterioară își pierde din valoarea ei localizatorie comparativ cu tumorile supratentoriale.

CT-scan, mai ales cu substanță de contrast și obligatoriu cu reconstruc-

Fig. 9.11 — Imagine *CT-scan:* tumoare care ocupă în totalitate ventriculul IV (meduloblastom).

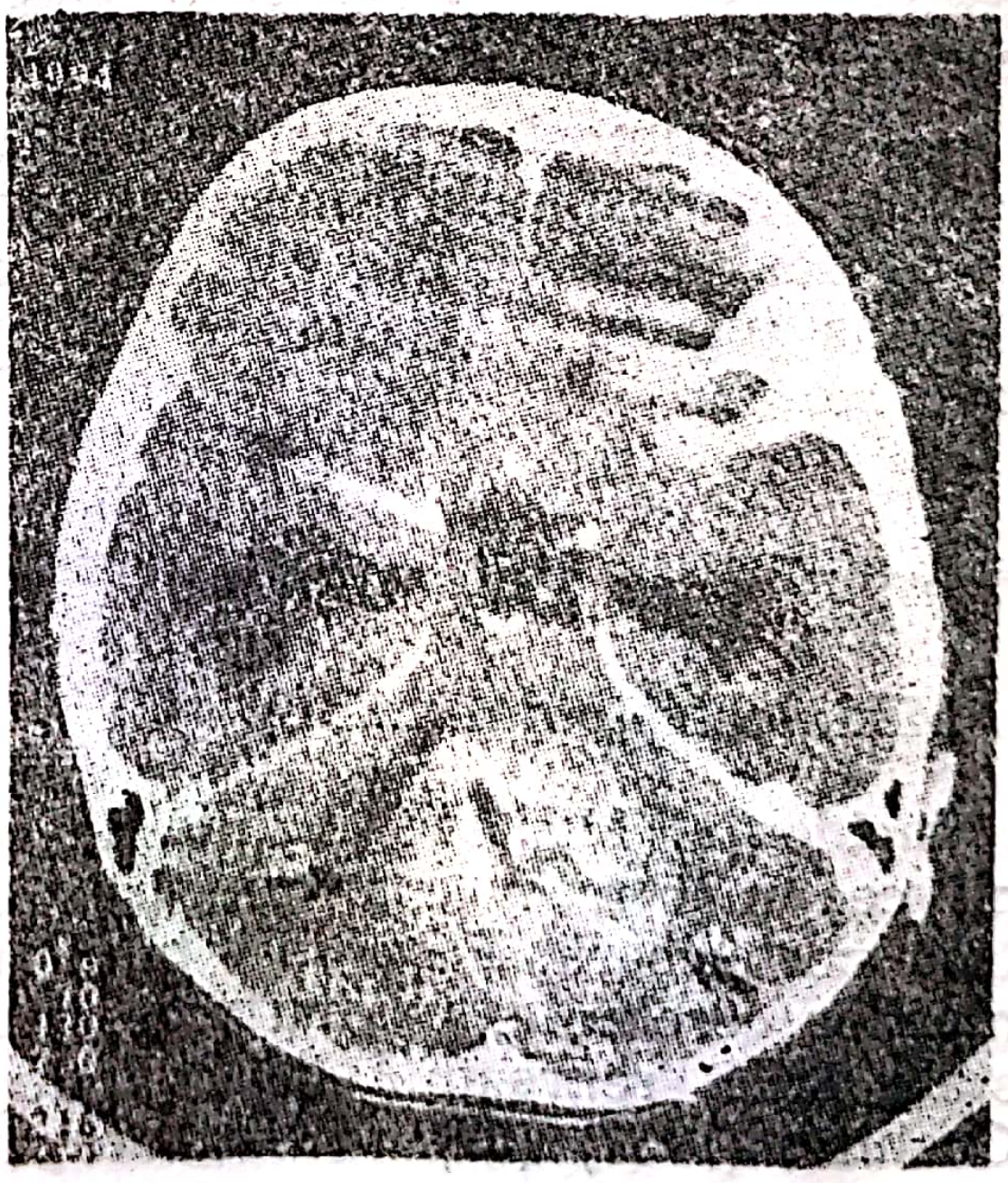

ţia imaginii, furnizează multiple date informaţionale în întreaga patologie tumorală a fosei posterioare. Pe baza *CT-scan* se poate diagnostica exact forma, sediul, întinderea şi numărul de leziuni, alături de asocierea cu modificările supratentoriale (fig. 9.11). Menţionăm că majoritatea tumorilor de fosă posterioară se însoţesc de hidrocefalie triventriculară supratentorială. De asemenea pe *CT-scan* se pot explora orificiile fosei posterioare, incizura tentoriului şi *foramen magnum.*

RMN furnizează de asemenea date extrem de valoroase asupra leziunilor patologice din fosa posterioară, fiind considerată un examen cu marcată acurateţe diagnostică în multitudinea de formaţiuni nevraxiale din fosa posterioară; RMN diferenţiază net sediul, forma şi volumul tumorii.

Patologia tumorilor de fosă posterioară

Pe grupe de vârstă, la copil, tumoarea cea mai frecventă este meduloblastomul iar la adult, neurinomul de acustic.

În funcţie de localizare, tumorile de fosă posterioară pot fi grupate astfel:

— tumori de linie mediană care se subîmpart în tumori de vermis şi ventricul IV (meduloblastom, ependimom, papilom de plex coroid) şi de trunchi cerebral (glioame);

— tumori de emisferă cerebeloasă: astrocitom, hemangioblastom;

— tumori de unghi pontocerebelos: neurinoame (de acustic, de trigemen, ale ultimelor perechi de nervi cranieni), papilomul primar de unghi pontocerebelos;

— alte tumori: tumorile epidermoide, craniospinale, meningioamele de fosă posterioară, tumorile de glomus jugular, metastazele în fosa posterioară.

Tumorile de linie mediană

Meduloblastomul (MBL)

Incidenţa. MBL reprezintă la copii cea mai frecventă tumoare de fosă posterioară. Faţă de totalul tumorilor cerebrale, pentru toate vârstele MBL reprezintă 3,3%, după Cushing (1937) (39). MBL capătă proporţie statistic în comparaţie cu tumorile de fosă posterioară: 31%, după Cushing (1937) (39), statistica înglobând copii şi adulţi. În seriile de tumori intracraniene la copii, MBL reprezintă 38%, după Zülch (1940) (60), şi 21,6%, după Arseni şi colab. (1980) (34). Aceste statistici arată importanţa meduloblastomului pentru studiul general al tumorilor cerebrale, mai ales ale copiilor, unde 70% din tumori sunt subtentoriale.

Meduloblastomul se dezvoltă din incluziuni embrionare rămase la nivelul acoperişului ventriculului IV (velumul medular posterior), care constituie neuroepiteliul primar, format din meduloblaşti. Aceştia sunt înrudiţi embrionar cu celulele stratului granular extern al cerebelului. Stratul de meduloblaşti dispare în jurul vârstei de un an, lăsând doar cuiburi celulare (aşa se explică posibilitatea dezvoltării MBL în emisfera cerebeloasă). Este greu de explicat apariţia MBL la adulţi.

Morfopatologia (v. histopatologia tumorilor cerebrale).

Caracteristica tumorii este malignitatea extremă, exprimată prin tendinţa de infiltrare a structurilor adiacente şi de metastazare atât la nivelul SNC cât şi în afara lui. MBL ocupă de fapt locul întâi între glioame în privinţa metastazărilor, fiind urmat de ependimom și de pinealom. După unii autori, această tendință s-ar datora lipsei de stromă. Și în această privință MBL se comportă foarte diferit: unele cresc ca o masă tumorală unică și metastazează târziu, altele invadează de la început multiple structuri nervoase local și la distanță. Mecanismul metastazării este: *a)* pe cale lichidiană (mai corectă ar fi denumirea de diseminare decât de metastază), majoritatea metastazelor fiind situate spinal, sau *b)* prin invadarea leptomeningiană din aproape în aproape. Frecvente sunt și diseminările supratentoriale. Foarte rar se notează metastazări extranevraxiale, mai ales osoase (în oasele bazinului, în genunchi, craniu, coloana vertebrală, coaste), plămân, ganglioni limfatici, ficat.

Vârsta. Pentru MBL tipic (cel median), vârsta de elecție este între 5 și 10 ani. Există cazuri de MBL diagnosticat în perioada 0—1 an, fapt ce arată că dezvoltarea tumorii începe cu siguranță intrauterin și probabil factorii ereditari joacă un rol în geneza meduloblastomului. În acest sens, publicarea unor cazuri de meduloblastoame familiale (Griepentrog și Pauly, 1957; Belamaric și Chau, 1969) (61, 62) pare a aduce dovezi suplimentare. *Sexul* afectat preponderent este cel masculin, în proporție de 2:1.

Tabloul clinic. Triada vărsături, cefalee și ataxie schițează elementele principale ale tabloului clinic.

Debutul este de multe ori insidios, cel mai frecvent cu vărsături. Vărsăturile sunt în jet, neînsoțite de greață, mai frecvente matinal. Crue remarca în 1958 faptul că frecvența mare a vărsăturilor se poate explica prin: sindromul de HIC și iritarea directă de către tumoare a planșeului ventriculului IV. Uneori, prezența concomitent a unor dureri abdominale orientează greșit diagnosticul spre o apendicită sau o verminoză intestinală. Există însă debuturi atipice, cu vertij sau cu tulburări de echilibru. În ceea ce privește intervalul de la debut la internare, acesta este în medie actualmente de 4—6 săptămâni. În *perioada de stare*, tabloul neurologic este dominat de sindromul de HIC: vărsături de tip central, cefalee (mai puțin intensă la copil, din cauza acomodării cutiei craniene la hipertensiune), edem papilar. Vărsăturile repetate duc la slăbire marcată, subliniată de autorii clasici ca fiind o caracteristică a afecțiunii. Sindromul de HIC atrage după el un cortegiu de simptome, pe care le induce direct: mărirea cutiei craniene, zgomotul de oală spartă la percuție, ambele consecință a hidrocefaliei obstructive, redoarea cefei, uneori cu atitudini speciale ale capului (laterocolis, atitudinea de ceremonial); tulburări de vedere (diplopie prin pareza perechii a VI-a, ambliopie pasageră datorită edemului papilar sau chiar permanentă dacă s-a instalat atrofia optică); tulburări psihice de tipul apatiei, lipsei de atenție, bradipsihiei; sindrom acusticovestibular (vertij, nistagmus, acufene, hipoacuzie), care este provocat mai mult de hipertensiunea intracraniană decât prin compresiunea directă a tumorii. Pe al doilea plan se situează tulburările de statică. MBL median, dezvoltat în vermis, infiltrează și distruge în primul rând lobul floculonodular și se exteriorizează clinic printr-un sindrom arhicerebelos. Sindromul arhicerebelos devine manifest mai ales în timpul mersului, deoarece membrele inferioare și trunchiul sunt mai afectate decât membrele superioare. Hipotonia cerebeloasă atrage după sine și o diminuare până la abolire a reflexelor miotatice. Nistagmusul este frecvent. Neocerebelul și căile sale aferente și eferente rămân de obicei intacte, semnele de lateralitate cerebeloasă (dismetrie, adiadocokinezie) fiind minime. În *perioada ter-*

minală apar stupor, somnolență, tulburări de ritm cardiac (bradicardie) și de ritm respirator (Cheyne-Stokes), crize cerebeloase.

MBL *la adult* este o tumoare cu evoluție mai lentă, probabil în spiritul legii generale că tumorile asemănătoare cresc mai rapid și au prognosticul mai sever la bolnavii de vârstă tânără decât la adulți. Simptomatologia este dominată tot de sindromul de hipertensiune intracraniană, la care se adaugă sindromul de tip neocerebelos.

Diagnosticul diferențial este de multe ori dificil atât cu procese patologice netumorale (meningita tbc, parazitoze, encefalite, hidrocefalii congenitale evolutive), cât și cu alte tumori de fosă posterioară (astrocitom, ependimom, papilom, hemangioblastom). Diagnosticul pozitiv este precizat cu ajutorul *CT-scan*.

Investigații paraclinice. Dintre aceste investigații menționăm valoarea deosebită a *CT-scan* care relevă mai multe aspecte ale tumorii: aspectul neuniform, cu porțiuni hiper-hipodense, care acoperă întreg ventriculul IV și vermisul, aspectul total uniform hipodens, aspectul de masă hiperdensă. De asemenea se poate constata dispunerea tumorii spre *valeccula,* spre apeduct și spre unghiul pontocerebelos bilateral. *CT-scan* arată hidrocefalia triventriculară supratentorială, prin obstrucția apeductală.

Tratamentul MBL este complex: chirurgical, radioterapic și chimioterapic.

a) Tratamentul *chirurgical* constă în ablația tumorii, pe cât posibil totală microscopic. Mortalitatea peroperatorie directă a scăzut la 3—5%. Metoda Cone (trepanație deasupra locului presupusei tumori și puncție bioptică, urmată de radioterapie, dacă diagnosticul anatomopatologic este MBL) este criticabilă din foarte multe puncte de vedere. Nu întotdeauna se poate cădea exact pe tumoare; materialul bioptic nu permite executarea mai multor lame pe secțiuni diferite ale tumorii, ca în cazul intervenției chirurgicale; nu se poate obține eliberarea căilor de scurgere a lichidului cefalorahidian. De fapt, aceasta devine unul din scopurile principale ale intervenției chirurgicale. Există posibilitatea însămânțării lichidului cefalorahidian cu celule tumorale, dar este neînsemnată. Ablația propriu-zisă a MBL poate fi precedată de drenaj ventriculoperitoneal, pentru scăderea presiunii intracraniene, mai ales la copilul mic, la care sindromul de HIC este major, cu hidrocefalie obstructivă impresionantă, sau la copiii cu stare de denutriție.

b) Radioterapia. Ceea ce caracterizează meduloblastomul din punct de vedere terapeutic este extrema sa radiosensibilitate. Capacitatea de diseminare a tumorii a impus ca radioterapia să se efectueze pe fosa posterioară, pe ambele emisfere cerebrale, pe întreaga coloană vertebrală.

c) Chimioterapia. Actualmente se efectuează o polichimioterapie.

Ependimomul

Ependimomul este o tumoare dezvoltată din ependimul ventricular sau al canalului ependimar, preponderent la copil. Incidența este de 10% din toate tumorile de fosă posterioară ale copilului (Koos și Miller, 1971) (4). Sediul de predilecție a acestor tumori este fosa posterioară. În primele trei decade, frecvența ependimoamelor de fosă posterioară este mult mai mare decât cea a celor supratentoriale; apoi numărul celor două tipuri tinde să se egalizeze, cu o oarecare predominanță totuși a ependimoamelor de fosă posterioară. Problema relației ependimoamelor cu elementele anatomice ale ventriculului este foarte importantă, de ea depinzând în mare măsură prognosticul operator. Cel mai frecvent legătura este de simplă compresiune. Există o posibilă infiltraţie a planşeului ventricular ca în cazul altor tumori (astrocitom). În aceste cazuri, cu toate că tumoarea apare enucleabilă, manipulări fine, sub microscop, în apropierea peretelui ventricular pot declanşa mari tulburări vegetative, care se termină deseori prin deces. Din această cauză ependimoamele, tumori relativ benigne din punct de vedere histologic, au prognostic grav prin localizare.

Morfopatologie. Ependimoamele sunt tumori de obicei dure, voluminoase, care umplu ventriculul IV, de coloraţie cenuşie sau roşcată, cu aspect granulos. Frecvent pot trimite câte o prelungire fie în recesul lateral, fie caudal, exteriorizându-se între amigdalele cerebeloase. Prelungirea cisternală este caracteristică ependimoamelor.

Tabloul clinic nu are nimic specific, fiind cel al tumorilor de ventricul IV (sindrom de HIC, sindrom vestibular, sindrom arhicerebelos, tulburări de nervi cranieni). Diferenţele dintre frecvenţa debutului cu sindrom de HIC şi a celui cu sindrom vestibular, care ar deosebi meduloblastoamele de ependimoame sunt nesemnificative statistic. Ceea ce pare să deosebească clinic ependimoamele de meduloblastoame este afectarea diferită a nervilor cranieni (V şi VIII, în cazul ependimoamelor, VI şi VII, în cazul meduloblastoamelor), deci o predominanţă a simptomatologiei laterale faţă de cea mediană la ependimoame. De asemenea, semnele de atingere bulbară (tulburări respiratorii şi de deglutiţie) sunt mai frecvente la ependimoame decât la meduloblastoame. Ependimoamele nu dau decât excepţional un sindrom de unghi pontocerebelos.

Investigaţii paraclinice. *CT-scan* este investigaţia principală, substanţa de contrast marcând în mod evident limitele tumorii, perfect situată în ventriculul IV, cu aspect hiperdens, predominant compresiv. De asemenea *CT-scan* relevă hidrocefalia supratentorială. Ependimoamele pot include zone calcifiate, evidenţiate pe *CT-scan*. În sfârşit trebuie amintită ca posibilă simptomatologia de tumoare craniospinală, cazuri în care *CT-scan* evidenţiază dispunerea tumorii din ventriculul IV spre regiunea craniospinală.

Tratamentul constă în extirparea totală sub microscop a ependimomului. Drenajul LCS ventriculoperitoneal se efectuează numai în situaţii de hidrocefalie obstructivă marcată. În cazul exerezei parţiale, se recomandă radioterapie supravoltată.

O problemă incomplet elucidată şi cu serioase implicaţii asupra prognosticului este cea a metastazării spinale a ependimoamelor. Localizările supratentoriale cu grad de malignitate mai mare metastazează mai frecvent decât cele subtentoriale. Ependimoamele sunt situate, în ordinea frecvenţei metastazelor, pe locul al treilea printre glioame, după meduloblastoame şi glioblastoame. Metastazarea se poate face prin lichidul cefalorahidian.

Papilomul de plex coroid

Papilomul de plex coroid este o tumoare relativ rară. Localizarea în ventriculul IV este foarte rară la copii; cazurile descrise sunt la adult. Vârsta adultă a bolnavului cu sindrom tumoral de ventricul IV trebuie să ne determine totdeauna să suspectăm un papilom. Papiloamele de fosă posterioară se pot împărţi în papiloame de ventricul IV şi papiloame primare de unghi pontocerebelos. Acestea din urmă, extrem de rare, vor fi abordate la tumorile unghiului pontocerebelos.

Morfopatologie. Sunt tumori relativ dure, cenuşiu-roşiatice, acoperite cu o capsulă subţire. Uneori tumoarea poate trimite prelungiri prin orificiul Magendie între amigdalele cerebeloase sau prin orificiul Luschka, în unghiul pontocerebelos (papiloame secundare de unghi). De asemenea, o prelungire a tumorii poate invada emisfera cerebeloasă, apărând ca o tumoare cerebeloasă. Tumoarea poate infiltra planșeul ventriculului IV, poate adera de el sau poate fi liberă în ventricul (pediculată). Uneori (numai la adult), tumoarea prezintă calcifieri vizibile radiologic. Histologic, structura papiloamelor seamănă cu cea a plexului coroidian normal, cu celule epiteliale cuboide și o stromă foarte vasculară. Uneori, in structura tumorii pot apărea semne de malignizare: invadarea țesuturilor nervoase adiacente, variații în forma și în mărimea celulelor epiteliale, mitoze frecvente. Există o tendință mai mare de malignizare la pacienții sub 20 de ani. Papiloamele pot metastaza în sistemul nervos, printr-un mecanism asemănător cu al meduloblastoamelor (diseminare lichidiană).

Tabloul clinic. Din punct de vedere clinic, papilomul nu are semne particulare.

Diagnosticul diferențial cu meduloblastomul se poate face mai ales pe criteriul vârstei; deosebirea de ependimomul de ventricul IV este adesea imposibilă preoperator.

Investigații paraclinice. *CT-scan* este investigația de elecție în papilomul de plex coroid al ventriculului IV, deoarece relevă masa tumorală hiperdensă, iodocaptantă, situată perfect delimitat în ventriculul IV, fără aspecte infiltrative.

Tratament. Singurul tratament este cel chirurgical: cu ablația totală a tumorii, sub microscop, operație foarte dificilă din cauza posibilei infiltrări a planșeului ventriculului IV. La aceasta se adaugă locul foarte delicat în care este situată tumoarea și caracterul ei extrem de sângerând. Roentgenterapia este foarte controversată în papiloame. După părerea celor mai mulți practicieni, nu are influență asupra tumorii.

Tumorile de emisferă cerebeloasă

Astrocitomul

Astrocitomul de emisferă cerebeloasă reprezintă o tumoare cu importanță în patologia fosei craniene posterioare, mai ales la copil.

Incidența. Astrocitomul de emisferă cerebeloasă constituie aproximativ 30% din astrocitoamele intracraniene (Arseni și colab., 1973) (41). După datele actuale, această tumoare reprezintă 20% din toate TIC la copil (Fuchs și McLone, 1995) (63). Astrocitomul subtentorial predomină la copil (invers decât cel supratentorial, care este o tumoare a adultului).

Morfopatologie. Penfield (1931) (20) clasifică astrocitoamele după criterii de ordin biologic, care corespund mai bine cerințelor de ordin histopatologic. El împarte astrocitoamele în trei grupe: astrocitom piloid, astrocitom gemistocitic și astrocitom difuz. În fosa posterioară nu se găsesc decât astrocitoame piloide. Aceasta are o mare importanță prognostică, date fiind benignitatea tipurilor fibros și, respectiv, piloid, tendința la formare de chist și vindecarea în caz de extirpare totală. În consecință, astrocitoamele cerebeloase au un prognostic mult mai bun decât cele supratentoriale.

Tabloul clinic este cel al unui sindrom de HIC cu evoluție lentă, puțin zgomotoasă, așa încât mulți dintre bolnavi au remarcat întâi scăderea acuității vizuale. Vărsăturile, ataxia trunchiului, cefaleea sunt mult mai puțin intense decât la meduloblastom. Alte trăsături care le diferențiază sunt intensitatea și frecvența semnelor cerebeloase: unilaterale (sindrom neocerebelos). Semnele vestibulare (Romberg, vertij) sunt rare, deoarece frecvent integritatea planșeului ventriculului IV se păstrează. Reflexele sunt vii, ca în orice hidrocefalie obstructivă. Nervii cranieni sunt foarte puțin atinși. Majoritatea autorilor subliniază frecvența hidrocefaliei în astrocitoame, probabil prin durata lungă a evoluției. Localizarea astrocitomului pe planșeul ventriculului IV, din fericire rară, schimbă tabloul clinic și diferențierea de alte tumori intraventriculare devine imposibilă.

Diagnosticul diferențial se face cu toate tumorile de emisferă cerebeloasă, caracteristice fiind evoluția lentă și apariția preponderent la copil.

Investigații paraclinice. *CT-scan* relevă întotdeauna o zonă chistică hipodensă, compresivă, situată în emisfera cerebeloasă, cu angajarea amigdalelor cerebeloase și cu o porțiune hiperdensă murală, iodocaptantă. RMN furnizează numeroase informații referitoare la aspectul chistic al tumorii cerebeloase, deplasarea formațiunilor din fosa posterioară, hidrocefalia supratentorială (Fuchs și McLone, 1995) (63).

Tratament. Tratamentul chirurgical este singura sancțiune terapeutică, eventual precedat de drenajul ventriculoperitoneal al LCS. Exereza tumorii se efectuează sub microscop, după evacuarea chistului. Trebuie extirpat și peretele chistului, care poate fi infiltrat tumoral. Singurele astrocitoame de fosă constant dure, fără chist, sunt cele de ventricul IV a căror exereză trebuie efectuată cu multă atenție, sub microscop. Radioterapia nu are indicație în aceste astrocitoame benigne de gradul I, în care s-a realizat exereza totală. În cazul exerezei subtotale, astrocitoamele de gradul I trebuie urmărite cu ajutorul RMN întrucât există posibilitatea de recurență (Mamelak și colab., 1994) (46).

Prognosticul foarte bun al astrocitoamelor cerebeloase se datorește structurii histologice. De altfel, Cushing (1931) (64) a remarcat prognosticul favorabil al acestor astrocitoame, chiar în cazul rezecțiilor parțiale. Recidivele și îndeosebi pericolul transformării maligne sunt apanajul astrocitoamelor supratentoriale. Există și situații rare de recidive, în cazul acestor tumori, când nu s-a putut realiza ablația totală. Și în aceste cazuri se recomandă reintervenția microneurochirurgicală, cu exereza completă (Abdollahzadeh și colab., 1994) (65).

Hemangioblastomul

Hemangioblastomul face parte, de asemenea, din tumorile fosei posterioare.

Incidența Hemangioblastoamele reprezintă 2% din TIC (Arseni și colab., 1973) (41). Datele recente relevă o incidență de 1%—2,5% din toate TIC (Neumann și colab., 1989) (66). Menționăm că la adult aceasta este cea mai frecventă tumoare subtentorială după neurinomul de acustic. Tumoarea afectează cu precădere sexul masculin.

Morfopatologie. Din punct de vedere nosologic, hemangioblastoamele sunt incluse în prezent în grupul facomatozelor, maladia având o manifestare polimorfă: *a)* cerebeloasă (maladia Lindau); *b)* retiniană (maladia von Hippel); *c)* cu sedii multiple medular (sub forma de gliom intramedular cu manifestare pseudosiringomielică): pulmonar, renal, suprarenal, hepatic, pancreatic, ovarian. Manifestările cerebeloase și retiniene izolate sunt mai frecvente, cele combinate (maladia von Hippel-Lindau) sunt rare, iar formele tri- sau polisimptomatice, excepționale. Hemangioblastoamele fac parte din grupa glioamelor și sunt considerate tumori congenitale. Explicând originea lor și în același timp predilecția pentru localizarea cerebeloasă, în mod clasic s-a sugerat că hemangioblastoamele se dezvoltă din porțiuni aberante ale mezenchimului vascular destinat să formeze plexul coroid al ventriculului IV, porțiuni care sunt izolate de cerebel în cursul lunii a III-a de dezvoltare intrauterină. S-a observat că în cursul dezvoltării sistemului vascular al trunchiului cerebral și al cerebelului, înlocuirea sistemului primitiv embrionar cu cel mai complex, definitiv, poate da numeroase anomalii atât ale vaselor sanguine cât și ale țesutului vasoformator.

Macroscopic, hemangioblastoamemele se prezintă sub două varietăți:

a) Tumorile chistice, cele mai frecvente, sunt foarte asemănătoare astrocitoamelor: chist care conține un lichid brun și având atașată de perete o porțiune tumorală de dimensiune mică (cireașă, alună, nucă uscată). Chistul poate fi mono- sau multilocular și poate conține cantități mari de lichid (100—250 ml). Localizarea hemangioblastoamelor chistice este cerebeloasă emisferică, mai rar la nivelul vermisului, când pot invada secundar ventriculul IV.

b) Tumorile solide, cenușiu-roșiatice, foarte vascularizate, de mărime diferită, apar ca tumori injectate (pseudoangiomatoase) pe angiografia vertebrală. Localizarea lor este rar cerebeloasă (emisferică sau în vermis), mai frecvent la nivelul ventriculului IV, unde se inseră pe planșeu, în aria postrema [după Cushing (1932), fosta arie vasculară embrionară].

Histologic, caracteristica esențială a hemangioblastoamelor este structura lor vasculară, reprezentând diferite etape ale formării vaselor sanguine. În unele cazuri, structura celulară intervasculară este modificată, celulele xantomatoase sunt rare, masa celulară predomină, fiind de tip nevroglic. Este cazul așa-numitelor angioglioame, care fac tranziția între hemangioblastoame și astrocitoame.

Tabloul clinic. Simptomatologia este în mare parte nespecifică: cefalee, vărsături, tulburări de echilibru, tulburări vestibulare, afectare de nervi cranieni (pentru tumorile de ventricul IV), sindrom neocerebelos (pentru tumorile cerebeloase). Se notează existența unui lung interval între apariția cefaleei și cea a edemului papilar. În cazuri rare, debutul simptomatologiei este marcat de o hemoragie subarahnoidiană. De notat poliglobulia constantă în cazul acestor tumori. Un principiu eritropoietic a fost izolat din lichidul chistic al tumorii. S-a subliniat rolul gravidității în declanșarea sau în agravarea simptomatologiei la femei, cu atât mai mult cu cât vârsta de predilecție a hemangioblastoamelor pentru acest sex este de 20—40 de ani. Simptomatologia se poate remite spontan după naștere, ceea ce poate duce la greșeli de diagnostic. Accentuarea simptomelor se face de obicei în a doua jumătate a sarcinii.

În cazurile *hemangioblastozei multiple,* simptomele din partea altor organe afectate se pot manifesta înainte sau după cele cerebeloase. În cazul maladiei von Hippel, semnele retiniene sunt bilaterale în 30—50% din cazuri, fie de la început, fie cu decalaj de câțiva ani între un ochi și celălalt. În cazul localizărilor spinale, semnele neurologice sunt cele ale unei siringomielii. Localizarea cea mai frecventă este la nivelul intumescențelor. S-au descris și hemangioblastoame mici (cât un bob de mazăre), localizate pe rădăcinile lombosacrate. Localizarea cerebrală (rară, dar posibilă) dă semnele de focar ale zonei respective. Localizarea viscerală (renală, pancreatică) este de obicei mută clinic.

Diagnosticul diferențial se efectuează cu toate tumorile de emisferă cerebeloasă. La indivizi adulți, de sex masculin, și în cazul evoluției relativ lungi de la primul semn până la perioada de stare, se poate presupune existența unui hemangioblastom.

Investigații paraclinice. *CT-scan* relevă în cazul acestor tumori o zonă chistică hipodensă, situată în emisfera cerebeloasă, compresivă, cu un posibil nodul tumoral hiperdens ce face corp comun cu parenchimul cerebelos.

Tratament. Hemangioblastoamele sunt perfect abordabile chirurgical și exereza lor este completă cu ajutorul microscopului operator. Evacuarea chistului tumoral nu e suficientă fără extirparea porțiunii murale. Membrana chistului poate fi lăsată pe loc fără pericol de recidivă, deoarece nu are celule tumorale, ea fiind un simplu strat epitelial. Radioterapia supervoltată nu are efecte apreciabile în tratamentul hemangioblastoamelor.

Tumorile de unghi pontocerebelos

Unghiul pontocerebelos (UPC) reprezintă, în ciuda dimensiunilor sale, unul din cele mai importante spații craniene atât din punct de vedere anatomic, cât și chirurgical. *Limitele* sale sunt: anterior șanțul bazilar, sutura petrooccipitală sau sinusul pietros inferior, fața posterosuperioară a stâncii cu conductul auditiv intern; posterosuperior și posteroinferior, fața anterioară a emisferei cerebeloase, reprezentată de lobul patrulater și, respectiv, de lobul digastric; medial, axul bulbopontin. *Conținutul* UPC (partea laterală a cisternei pontine, cisterna UPC, nervii cranieni V—XI, arterele cerebeloase anteroinferioară, superioară și mijlocie) conferă tumorilor acestui spațiu o simptomatologie aparte și o rezolvare chirurgicală dificilă.

Patologia tumorală a UPC este reprezentată de neurinomul de acustic, neurinomul de trigemen, neurinomul ultimilor nervi cranieni, papilomul coroidian primar.

Neurinomul de acustic (NA)

Cea mai frecventă tumoare a UPC, benignă din punct de vedere anatomatopatologic, NA se dezvoltă din perechea a VIII-a, la nivelul conductului auditiv intern (7,6% din TIC, după Zülch, 1965) (16). Originea lui ar fi în ramura vestibulară a nervului acustic (răspunsurile labirintice ar fi abolite înainte de apariția surdității). Neurinomul poate fi uni- sau bilateral. Raportul dintre neurinomul uni- și bilateral variază în limite foarte mari (1 : 10, după Cushing, 1937) (39). Neurinomul bilateral izolat reprezintă forma centrală a maladiei Recklinghausen, fiind rar însoțit de stigmatele periferice ale maladiei (petele „café au lait", tumorete cutanate). Neurinomul de acustic se constată cu precădere la sexul feminin, în decada a IV-a — a VI-a de viață.

Morfopatologic, neurinomul se prezintă ca o tumoare bine încapsulată, de mărime variind între dimensiunile unei alune și cele ale unei mandarine, după stadiul în care este diagnosticat. Frecvent are pe fața posterioară un chist cu conținut xantocrom, care maschează tumoarea și care trebuie deschis înainte de ablație. Emisfera cerebeloasă ipsilaterală acoperă în totalitate tumoarea, putând fi depărtată cu ușurință după absorbția lichidului cefalorahidian din cisterna lateropontină și a UPC. Capsula neurinomului este subțire, albicioasă, traversată de vase provenite din trunchiul bazilar. Pe secțiune, tumoarea este fie de consistență dură, slăninoasă (neurinom de tip A), fie gălbuie, moale (neurinom de tip B). *Histologic* sunt caracteristice dispoziția nucleilor în palisadă și prezența fibrelor de reticulină. Aspectele în palisadă nu sunt strict specifice tumorilor nervilor periferici. Ele apar probabil în anumite condiții de metabolism precar, circumscriind zone de necroză. Spre deosebire de reticulină, colagenul este foarte slab reprezentat în neurinoame. Prezența lui în cantitate mare ne orientează spre diagnosticul de fibrom. Un caracter histologic important pentru diagnosticul de neurinom este prezența granulațiilor „π“ tumorale, specifice celulelor Schwann. În raport cu densitatea elementelor componente, neurinoamele se prezintă sub două aspecte diferite: tipul A: tumoarea este constituită din elemente grupate în fascicule compacte, cu aspect dens, albicios; tipul B: țesutul tumoral este lax, cu aspect resticulat, cu fenomene regresive importante (zone ramolite chistice), de nuanță gălbuie, moale. Aceste aspecte se pot asocia în același neurinom, reprezentând modalități evolutive diferite în cadrul aceluiași proces tumoral. Din punct de vedere neurochirurgical, distincția este importantă. Dificultatea extirpării neurinoamelor de tip A este mult mai mare.

Tabloul clinic. Neurinomul de acustic are simptomatologia cea mai caracteristică dintre tumorile cerebrale. Dezvoltarea lent-progresivă și comprimarea treptată a formațiunilor anatomice din UPC imprimă neurinomului o evoluție în etape: otologică, otoneurologică, neurologică, de HIC și de compresiune a trunchiului cerebral. Durata evoluției este variabilă și nu poate fi apreciată cu exactitate, deoarece în mod sigur primele simptome sunt neglijate de bolnav. Diagnosticul se efectuează actualmente în fazele inițiale, când dimensiunea tumorii este cât o alună sau chiar mai mică. Dezideratul ar fi de a transforma această afecțiune dintr-o boală neurochirurgicală într-una otologică.

A. **Faza otologică.** *Simptome.* Primul simptom remarcat de bolnav este hipoacuzia, uneori descoperită incidental, de obicei la telefon. Diminuarea auzului poate fi progresivă; dar surditatea se poate instala și brusc (decompensare brutală a activității fiziologice a nervului prin hemoragie intratumorală, spasm al arterei auditive). Nu se poate face o legătură direct proporțională între surditate și mărimea tumorii. Odată cu deficitul de auz pot apărea și paracuzii (sindrom de iritație), bâzâit, țiuituri, suflu, jet de vapori, care persistă și după dispariția auzului. Un alt semn de debut sunt senzațiile vertiginoase intermitente, influențate de poziția capului, care dispar în poziția culcat și cresc în intensitate în decubit lateral de partea bolnavă. Mai poate fi observat un dezechilibru static și cinetic cu latero- sau retropulsie. Uneori pot apărea crize vertiginoase pseudomenieriforme, în general după mișcări bruște ale capului. Simptomatologia vestibulară apare de regulă mai târziu decât cea cohleară. La *examenul obiectiv*, se constată sindrom cohlear, vestibular și semne de afectare a trigemenului. *Sindromul cohlear:* bolnavul prezintă surditate labirintică parțială, limitată pentru sunetele înalte. Creșterea pragului pentru sunetele înalte este caracteristică pentru faza de debut a neurinomului. Curba audiometrică coboară de la frecvențele joase la cele înalte (curbă plonjantă). S-a atras atenția asupra hipoacuziei de percepție — mai accentuată pentru voce decât pentru diapazon —, ca și asupra precocității surdității pentru sunetele grave. *Sindromul vestibular* este caracteristic: de partea bolnavă apare o paralizie vestibulară periferică cu asocierea unei ușoare atingeri centrale. Simptomatologia vestibulară este intermediară între sindromul vestibular central și cel periferic: *a)* nistagmusul este orizontal și unilateral, rar bilateral în acest stadiu; dacă există o mică componentă verticală, semnul capătă o mare valoare; un element de asemenea important este abolirea nistagmusului provocat, de formă rotatorie, care în faza otologică este adesea absent; *b)* hipoexcitabilitate sau inexcitabilitate; *c)* deviere laterală a indexului de partea leziunii; *d)* la proba rotatorie, nistagmusul este diminuat de partea bolnavă; *e)* nistagmusul optokinetic este normal în 50% din cazuri; *f)* proba galvanică este normală. La simptomatologia descrisă se mai poate asocia, în faza otologică, o durere retroauriculară prin congestie venoasă. *Reflexul cornean* poate fi găsit de asemenea diminuat în această fază precoce.

B. Faza otoneurologică. Simptomatologia constă în: *1)* lezarea nervului acusticovestibular: hipoacuzia se transformă de obicei în surditate, însoțită de vertij. Audiometria traduce instalarea surdității, câteodată cu insule de auz normal. Sindromul vestibular disarmonic se accentuează; *2)* afectarea nervului *trigemen* — parestezii (furnicături, arsuri și dureri în hemifață), areflexie corneană, hipoestezie în teritoriul trigemenului (rar hiperestezie). Uneori se poate întâlni trismus sau pareza mușchilor masticatori; *3)* afectarea nervului *facial*, fie de tip deficitar (pareză de tip periferic, uneori disociată între facialul superior și inferior), fie de tip iritativ (spasm facial care poate stimula crizele jacksoniene faciale). Alteori se observă spasm facial permanent, care ulterior se transformă sau nu în pareză; *4) cefaleea* occipitonucală ipsilaterală se accentuează, uneori căpătând aspectul de pseudonevralgie occipitală cu ușoară contractură în masa musculară de partea tumorii.

C. Faza neurologică. Se caracterizează prin semne de afectare a nervilor cranieni, semne cerebeloase și semne discrete de atingere a trunchiului cerebral.

1. *Sindromul nervilor cranieni. a)* Trigemenul: hipo- sau anestezia hemifeței corespunzătoare, abolirea reflexului cornean, pareza mușchilor masticatori (rar), atrofia mușchiului maseter cu fibrilații (rar). *b)* Abducensul: diplopie, strabism convergent. Abducensul în traiectul său lung este comprimat de artera cerebeloasă anterosuperioară: *c)* Facialul: pareză moderată sau absentă. Când paralizia facială periferică este mai mare sau precoce, de obicei nu este vorba de un neurinom. Atingerea facialului se pune în evidență prin: hipoestezia părții profunde a conductului auditiv extern (semnul Hitselberger), secreția lacrimală provocată (testul Schirmer), care este net diminuată în două treimi din cazuri, diminuarea unilaterală a gustului; papilele gustative examinate cu lupa sunt atrofiate. *d)* Nervii găurii rupte posterioare sunt excepțional atinși în această fază (pareza corzilor vocale ale trapezului ipsilateral, tulburări de gust în treimea posterioară a limbii, diminuarea reflexului velopalatin, tulburări de deglutiție).

2. *Sindromul cerebelos.* Traduce suferința pedunculului cerebelos mijlociu și a cerebelului comprimat de tumoare. Sindromul arhicerebelos (ataxie, mărirea bazei de susținere, semnul Romberg pozitiv cu cădere spre partea leziunii) este totdeauna mai accentuat decât sindromul neocerebelos (dismetrie, disdiadocokinezie), traducând predominanța suferinței căilor cerebelovestibulare și spinocerebeloase.

3. *Sindromul de compresiune a trunchiului cerebral.* Apare inconstant în această fază și mai frecvent în finalul evoluției. Se manifestă prin sindromul piramidal homolateral (sindromul Oliver-Gibbs), determinat de compresiunea punții pe

stânca temporalului de partea opusă. Spre deosebire de hemiplegia homolaterală din sindromul Ectors (în care pareza este mai mare crural decât facial), aici pareza predomină faciobrahial.

D. **Faza de HIC.** Semnele de hipertensiune intracraniană se datoresc blocării circulației lichidului cefalorahidian prin comprimarea apeductului Sylvius. Examenul aparatului auditiv și vestibular își pierde valoarea. Cefaleea devine difuză, continuă, însoțită de grețuri și de vărsături. Staza papilară este frecventă. Simptomele cerebeloase se accentuează până la astazoabazie, imposibilitatea de a părăsi patul. Se accentuează și suferința nervilor IX—XI, apar tulburări de deglutiție și fonație, tulburări de ritm cardiac, tulburări respiratorii. Se pun în evidență tulburări psihice consecutive HIC (apatie, somnolență, depresiune, dezorientare, confuzie sau stări de excitație cu euforie).

E. **Faza finală.** Este faza de suferință gravă a axului bulbopontin. Se instalează simptome de compresiune marcată a trunchiului cerebral: hemiplegie ipsi- sau controlateral, semnul Babinski bilateral. Apar tulburări respiratorii și circulatorii de tip bulbar. Decesul survine cu fenomene de angajare a amigdalelor cerebeloase.

Din punct de vedere neurochirurgical, de reținut este tabloul clinic al unui neurinom în fazele otoneurologică și neurologică.

Diagnosticul diferențial. În faza otologică trebuie eliminate toate afecțiunile urechii interne ce produc diminuarea auzului, paracuzii și vertij cum sunt: otoscleroza, hipoacuzia postinflamatorie (gripă, otită, oreion, scarlatină, meningită); vertijul Ménière cu hipoacuzie; surditatea senilă sau arteriosclerotică apare la bătrâni, în cadrul unei arterioscleroze generalizate.

În perioada de stare trebuie eliminate o serie de afecțiuni netumorale (encefalita de trunchi cerebral; polinevrita cerebrală menieriformă; leziuni vasculare ale trunchiului cerebral; scleroza în plăci) și tumorale supratentoriale (tumorile frontale, tumorile epifizei și ale porțiunii posterioare a ventriculului III), subtentoriale (tumorile cerebeloase, tumorile de trunchi cerebral, meningiomul de UPC, tumorile epidermoide de UPC, neurinoamele altor nervi cranieni, tumorile de glomus jugular, arahnoidita de UPC).

Investigații paraclinice. Diagnosticul paraclinic de neurinom de acustic se pune pe:

— audiometrie: curba audiometrică coboară de la frecvențele joase la cele înalte, pierderea auzului pentru frecvențe de 4 000—8 000 Hz (curba plonjantă); se constată o hipoacuzie de percepție — mai accentuată pentru voce decât pentru diapazon; s-a descris precocitatea surdității pentru sunetele grave;

— probele vestibulare, care arată inexcitabilitatea labirintică ipsilateral;

— radiografia de stâncă în incidențe diferite (Stenvers, Chausse III) pentru aprecierea conductului auditiv intern; în cazul examenelor neconcludente se folosește complementar tomografia stâncilor; lărgirea conductului auditiv intern este considerată patognomonică pentru NA;

— potențialele evocate auditive sunt sugestive în NA prin latența lor unilaterală;

— *CT-scan* care arată exact datele anatomice ale NA în fosa posterioară, cu comprimarea structurilor adiacente, cu modificările la nivelul stâncilor temporalului, cu dispunere bilaterală și cu HIC obstructivă supratentorial (fig. 9.12). RMN relevă mai complet modificările produse de NA asupra structurilor nervoase și vasculare din fosa posterioară.

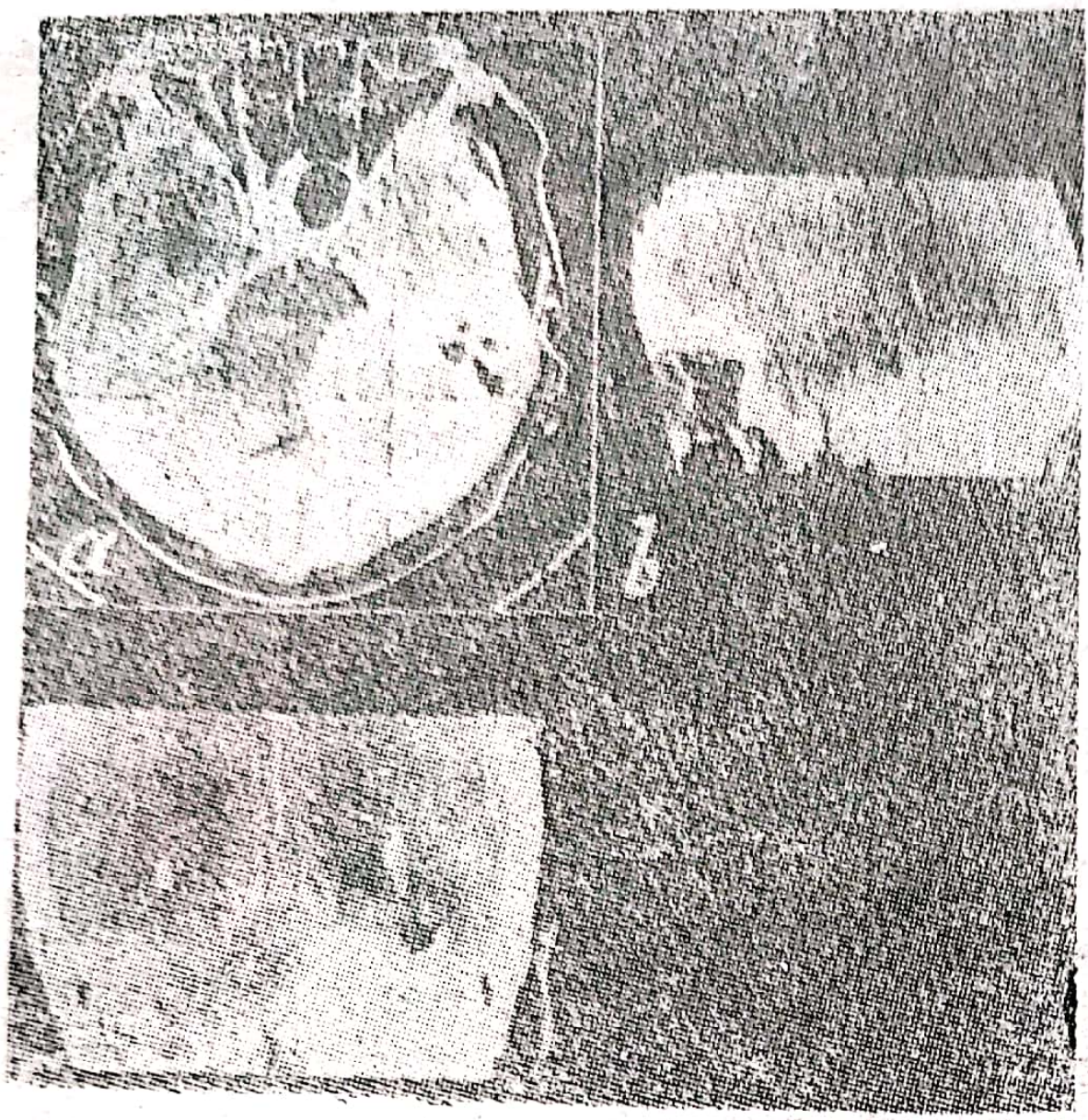

Fig. 9.12 — Imagine *CT-scan* (fosa posterioară cu reconstrucție): neurinom de acustic stâng: *a* — secțiune orizontală; *b* — secțiune sagitală; c — secțiune frontală.

Tratament. NA are un singur tratament — ablația totală a tumorii care trebuie efectuată printr-un abord prin craniectomie suboccipitală unilaterală paramastoidiană, cu limita laterală până la primele celule mastoidiene. Nu folosim puncția ventriculară decompresivă. Pentru NA intracanalicular se efectuează abordul sub microscop translabirintic (House și Hitzelberg, 1985) (67). Datele moderne urmăresc *restitutio ad integrum* în microchirurgia NA, atât pentru nervul facial, cât și pentru nervul acustic, cu ablația totală a tumorii (Fischer și colab., 1992) (68).

Deficitele neurologice postoperatorii pot fi sumar prezentate după cum urmează: paralizie facială periferică; tulburări de echilibru; tulburări de deglutiție; hemipareză. În ceea ce privește paralizia facială periferică, deficitul neurologic cel mai frecvent și cel mai invalidant, metodele de remediere a leziunii nervului facial sunt numeroase: sutura intraoperatorie a celor două capete ale nervului facial (dacă condițiile o permit); grefa intraoperatorie înlocuind porțiunea de nerv distrusă; anastomoza tardivă (2—3 săptămâni după operație) spinofacială sau hipoglos-facial, chirurgia plastică.

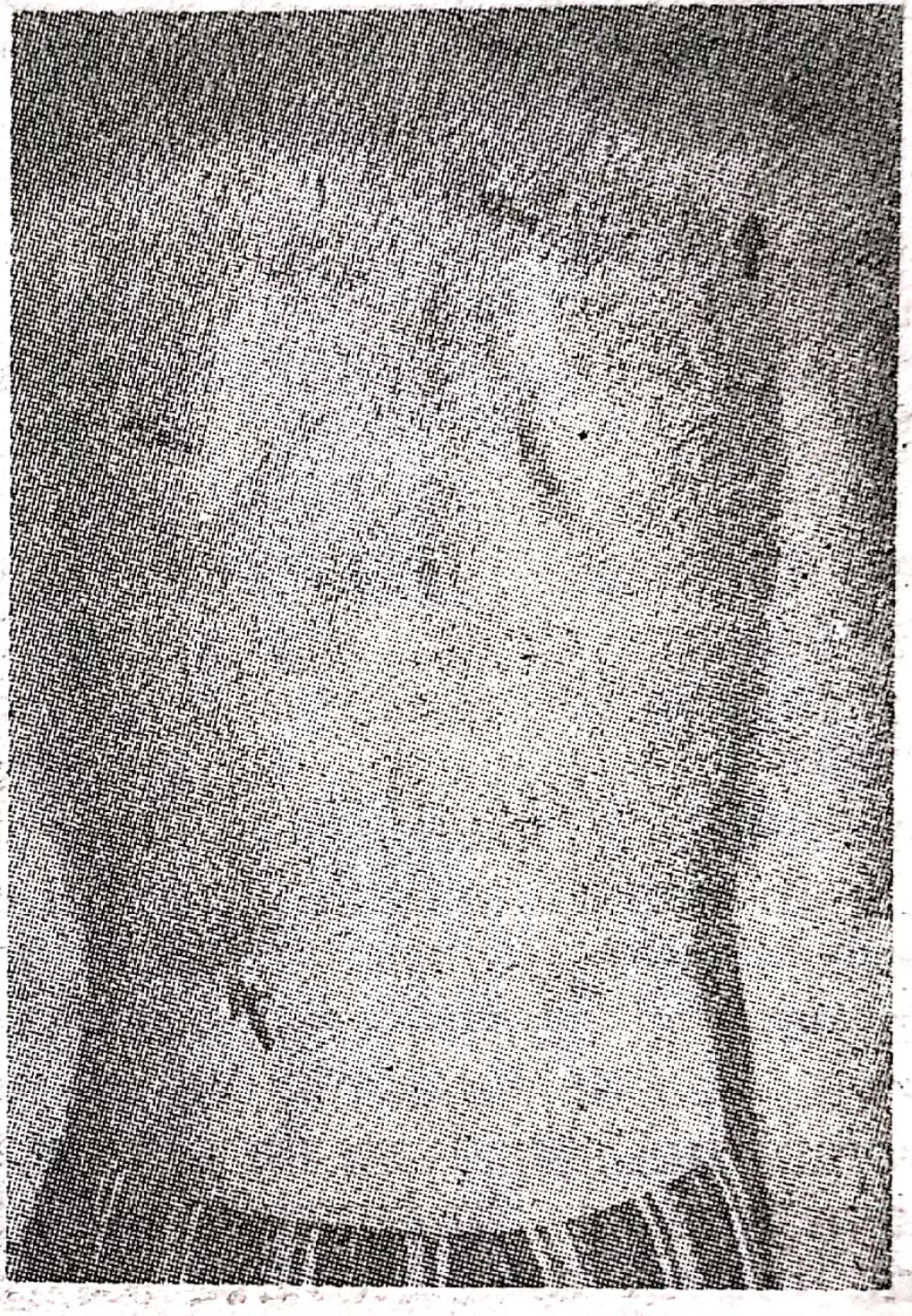

Fig. 9.13 — Maladia Recklinghausen: multiple zone „café au lait" în regiunea toracică posterioară.

NA **bilateral.** Este în prezent bine stabilit că existența la același bolnav a două neurinoame de acustic echivalează cu punerea diagnosticului de boală Recklinghausen, forma centrală (fig. 9.13). Cele două forme clinice ale afecțiunii — forma periferică și forma centrală — se deosebesc prin existența sau prin absența manifestărilor cutanate (tumorete cutanate, pete *café au lait*). Prezența lor diagnostichează forma periferică. Forma centrală se caracterizează prin existența la nivelul nevraxului a diferite tumori sau malformații, de multe ori asociate: neurinoame bilaterale de acustic, neurinoame ale altor nervi cranieni sau spinali, glioame izolate sau multiple (cele mai frecvente tipuri fiind ependimoamele) la nivel cerebral sau spinal, siringomielie. Dintre acestea, cea mai frecventă manifestare a formei centrale a bolii Recklinghausen o constituie neurinoamele bilaterale de acustic. Frecvența lor în raport cu neurinomul unilateral diferă în statisticile publicate. Henschen (1915) (69) adună din literatură 245 de cazuri de neurinom de acustic, din care 24 bilaterale (10%); Cushing (1917) (70) le estimează la 1%.

Din punct de vedere clinic nu există deosebiri marcate față de evoluția sindromului de UPC, cu excepția evidentă a bilateralității semnelor. În fața unui pacient cu surditate bilaterală trebuie să ne aducem aminte că aceasta poate fi provocată și de un neurinom unilateral (v. semnele controlaterale ale neurinomului de acustic).

NA bilaterale nu ating dimensiuni atât de mari ca cele unilaterale. Ele sunt însă în majoritate de tip A, dure, sângerânde, creând dificultăți suplimentare la extirpare. Paradoxal însă, în cazuri extrem de rare, extirparea este neobișnuit de ușoară. Din punctul de vedere al relației cu nervul acustic, în timp ce în neurinomul unilateral acesta este înglobat în tumoare, în neurinomul bilateral nervul este situat la periferia tumorii.

Problemele cele mai dificile le pune atitudinea operatorie: două operații consecutive prin abord unilateral sau bilateral? Dacă unul din neurinoame este voluminos, iar celălalt are dimensiuni mici, se va extirpa întâi neurinomul mare și ulterior cel mic. Dacă ambele neurinoame sunt de dimensiuni mari, iar bolnavul este operat într-o stare precară, se poate încerca extirparea intracapsulară a masei tumorale, bilateral, revenind într-un alt timp operator pentru extirparea completă.

NA bilaterale se pot constata și în cazul neurofibromatozei de tip II, care se transmite genic autosomal dominant.

Neurinomul de trigemen

Aceste neurinoame pot fi împărțite după sediul lor, în următoarele categorii:

— neurinoame ale fosei cerebrale medii (de cavum Meckeli);

— neurinoame ale fosei posterioare;

— neurinoame cu dezvoltare în ambele fose.

Din punctul de vedere al tabloului clinic, la majoritatea neurinoamelor de trigemen surprinde afectarea redusă a acestui nerv (hipoestezie parțială, abolirea reflexului cornean). Anesteziile masive și globale, atrofia mușchiului maseter, nevralgia de trigemen simptomatică sunt rare, aceasta din urmă fiind apanajul exclusiv al neurinoamelor mici. Sindromul de HIC este constant (compresiune de trunchi), restul tabloului neurologic fiind alcătuit de o hemipareză ipsilaterală (sindrom Oliver-Gibbs) și de un sindrom cerebelos, de cele mai multe ori discret. Atingerea altor nervi cranieni (în special a acusticului și a facialului) este relativ rară (o treime din cazuri) nepunând probleme de diagnostic diferențial cu NA. Extensiunea supratentorială a tumorii provoacă apariția de crize comițiale de tip *grand mal*, crize uncinate, focar EEG temporal. Examenul radiologic devine în acest caz revelator: atrofia în cupolă a vârfului stâncii, lărgirea găurii ovale și a celei rotunde. *CT-scan* și RMN furnizează date revelatoare pentru aceste tumori. Benignitatea tumorii din punct de vedere histologic este întunecată de dezvoltarea supra- și subtentorial, în care caz prognosticul operator se înrăutățește considerabil.

Neurinoamele ultimilor patru nervi cranieni

Acestea sunt rare și pot fi împărțite în două grupe distincte anatomoclinic: neurinoamele de hipoglos, care se dezvoltă parabulbar, și neurinoamele nervilor găurii rupte posterioare, care se dezvoltă în spațiul pontocerebelos.

Tumorile de trunchi cerebral

Încadrare. Acestea sunt glioame infiltrante, rar localizate la un singur segment al trunchiului, de obicei întinzându-se pe două segmente (bulbopontine, pontomezencefalice) sau pe întreg trunchiul cerebral. Clasificarea anatomică le delimitează în glioame difuze și circumscrise, dispuse în interiorul sau exteriorul trunchiului cerebral (endofitice și exofitice). Glioamele de trunchi cerebral predomină la sexul masculin, la persoane tinere, cu incidența cea mai mare la copil.

Incidența. Tumorile de trunchi cerebral au o incidență crescută la copil, la care reprezintă între 10 și 25% dintre toate tumorile cerebrale (Bruno și Schut, 1982) (71).

Morfopatologie. Diagnosticul anatomopatologic al tumorilor de trunchi este deseori dificil în privința stabilirii localizării, date fiind tendința la infiltrare a glioamelor și volumul mic al trunchiului cerebral. Din punct de vedere histologic predomină astrocitoamele cu grad mic de malignitate.

Tabloul clinic. *Debutul* bolii este în majoritatea cazurilor insidios, evoluția lent-progresivă. Există însă și forme cu debut relativ brusc și evoluție rapidă. Frecvența acestora este invers proporțională cu vârsta; majoritatea evoluțiilor „fulgerătoare“ se întâlnesc în prima decadă de vârstă. Deseori debutul este legat de o afecțiune intercurentă (gripă, rujeolă, scarlatină) sau de un traumatism craniocerebral. Debutul este prin sine însuși înșelător, polimorf, nespecific. Modalitățile mai frecvent întâlnite sunt: cefalee, vărsături, astenie, vertij, tulburări de echilibru, tulburări psihice, spasm facial, parestezii diverse, nevralgie de trigemen. Debutul neurologic (spasm facial, nevralgie de trigemen) este mai frecvent la vârsta adultă, în timp ce debutul cu tulburări psihice și cel cu cefalee, vărsături, astenie este mai frecvent la copii.

Evoluția afecțiunii (durata debut-internare) este extrem de diferită (câteva săptămâni-luni). O altă caracteristică ce îngreunează stabilirea diagnosticului este posibilitatea evoluției în puseuri. La adult, la care evoluția este de obicei lungă, problemele de diagnostic cu scleroza în plăci devin extrem de dificile.

Perioada de stare. Tabloul neurologic al glioamelor de trunchi cerebral este polimorf și nespecific. Singura caracteristică (atunci când există) este bilateralitatea semnelor, determinată de infiltrarea globală a trunchiului de către tumoare. Uneori însă, gliomul se poate dezvolta strict unilateral, provocând o simptomatologie focalizată, care poate mima tumori cerebeloase, tumori de UPC. Simptomatologia constă în fenomene de HIC (cefaleea și vărsăturile sunt mai puțin frecvente comparativ cu celelalte tumori din fosa posterioară, edemul papilar este constatat în 30% din cazuri), afectarea căilor lungi nervoase (tulburări motorii; tulburări de sensibilitate), lezarea formațiunilor cerebeloase mediane (ataxie, tulburări de echilibru, nistagmus), tulburări cerebeloase (tulburări de coordonare și de tonus), afectarea nervilor cranieni (pareză de oculomotor comun; pareză facială; hipoacuzie; tulburări de deglutiție și fonație; tulburări în teritoriul trigemenului; paralizii de hipoglos), afectarea substanței reticulate (tulburări psihice; tulburări ale ritmului somn-veghe), tulburări vegetative și tulburări sfincteriene.

Interesarea nervilor cranieni alcătuiește semiologia principală a tumorilor de trunchi cerebral. Ordinea (ca frecvență de afectare) este foarte variabilă și nu are nimic caracteristic; poate doar interesarea predominant caudală a trunchiului în procesul patologic.

Tulburările motorii sunt la fel de polimorfe. Hemipareza este tipul de deficit motor cel mai frecvent întâlnit. Semnele de atingere piramidală sunt însă constant bilaterale și, împreună cu atingerea nervilor cranieni, constituie elementele cele mai frecvente ale tumorilor de trunchi cerebral. Deseori se observă modificări de tonus, mai ales în sensul hipertoniei, prin interesarea substanței reticulate.

Tulburările de sensibilitate sunt foarte polimorfe și concurează ca aspect și intensitate scleroza în plăci. Predomină tulburările subiective: parestezii diverse, migratorii, localizate într-un hemicorp sau de multe ori într-unul din membrele inferioare.

În sfârșit, caracteristice pentru tumorile de trunchi sunt tulburările psihice. Incidența scăzută a sindromului de HIC în tumorile de trunchi cerebral arată de altfel că apariția tulburărilor psihice este direct legată de leziunea trunchiului cerebral. Frecvența comparativă a tulburărilor psihice în tumorile de fosă posterioară și în glioamele de trunchi cerebral duce la aceeași concluzie. Semiologia psihiatrică a tumorilor de trunchi cerebral este foarte bogată. Aspectele cele mai frecvente sunt: tulburări ale activității (lipsa de inițiativă, apatia, indiferența), tulburări ale afectivității (stări de hiperexcitație cu aspect maniacal, sindrom depresiv-melancolic) și ideației (bradipsihie), tulburări de caracter și temperament, tulburări de memorie. În final se poate ajunge la un sindrom pseudodemențial.

Diagnosticul diferențial se efectuează cu toate afecțiunile tumorale ale fosei craniene posterioare. Dintre cele netumorale menționăm scleroza multiplă și encefalita de trunchi cerebral.

Investigații paraclinice. Cele mai certe date le furnizează RMN care arată dispunerea anatomică a tumorii cu infiltrarea trunchiului cerebral și a modificărilor supratentoriale (fig. 9.14). De asemenea RMN relevă punctul maxim al tumorii exofitice pentru biopsie (Albright și colab., 1993) (72). RMN constituie principalul mijloc de urmărire a evoluției sub tratament chirurgical sau radioterapic. *CT-scan* cu contrast are valoare limitată. Potențialele evocate

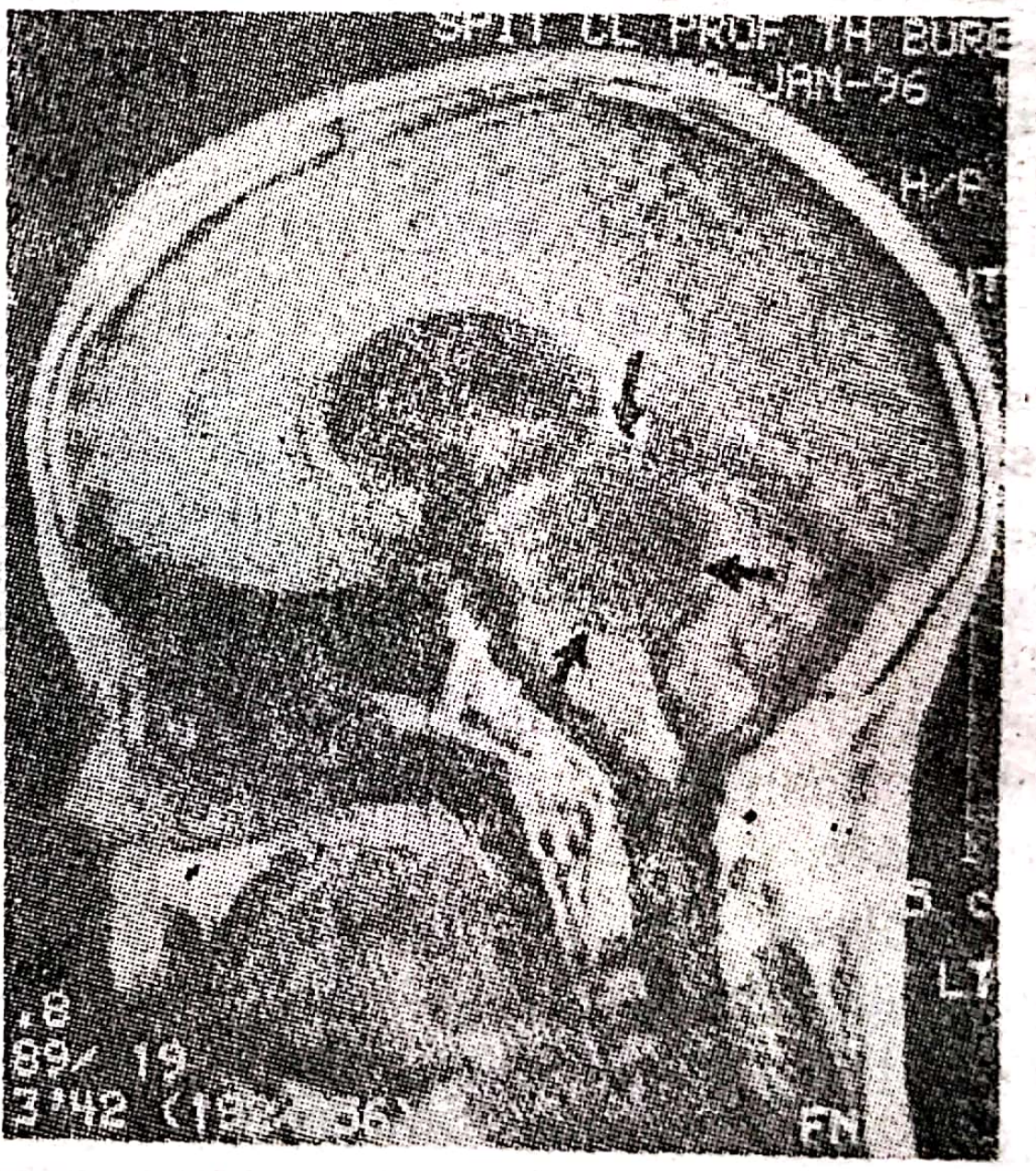

Fig. 9.14 — RMN: evidențierea unei tumori infiltrative la nivelul trunchiului cerebral (imagine laterală).

auditive arată afectarea certă a trunchiului cerebral.

Tratament. Glioamele de trunchi cerebral constituie o dificultate majoră de abordare chirurgicală putându-se efectua doar exereza celor exofitice circumscrise. Există posibilități de abord și pentru glioamele intrinseci non-exofitice, cu rata de mortalitate și morbiditate în continuă scădere (Epstein și McCleary, 1986) (73). De asemenea s-a reușit și abordarea cu succes, microchirurgicală, a reguinii posterioare a mezencefalului — regiunea tectală (Lapras și colab., 1994) (74). Drenajul LCS este limitat la cazurile de hidrocefalie obstructivă. Radioterapia hipervoltată sau „gamma-knife“ constituie modalitatea terapeutică majoră de oprire a evoluției acestor tumori.

Prognosticul este extrem de grav și depinde de natura tumorii, de întinderea infiltrării tumorale, de executarea la timp a unei decompresiuni și, eventual, a unei derivații a LCS.

Tumorile joncțiunii craniospinale

Sunt tumori care depășesc granița dintre cutia craniană și canalul rahidian și comprimă în același timp formațiuni cerebrale și formațiuni spinale. Încadrarea nosologică a acestor tumori ține seama de criterii anatomice: *1)* tumori proprii de *foramen magnum* (cu inserție la acest nivel); *2)* tumori de regiune de *foramen magnum*.

1. Tumorile proprii de foramen magnum

Tumorile proprii de *foramen magnum* sunt reprezentate exclusiv de meningioame având inserție pe circumferința acesteia, de obicei anterior sau anterolateral de joncțiunea bulbomedulară. Aceste tumori sunt în general destul de rare — 6,5% din toate meningioamele de fosă posterioară și 1,5% din toate meningioamele intracraniene (George și Lot, 1995) (75).

2. Tumorile de regiune de foramen magnum

Tumorile de regiune de *foramen magnum* sunt tumori cu originea în vecinătate (fosa posterioară sau canalul rahidian), care în cursul dezvoltării depășesc granița craniospinală, ajungând să fie situate în ambele regiuni. Din acest punct de vedere, tumorile joncțiunii craniospinale sunt împărțite în tumori spinocraniene și tumori craniospinale, după locul inițial de creștere și după direcția de dezvoltare.

a. **Tumorile craniospinale** sunt tumori ale fosei posterioare care invadează secundar rahisul, ele fiind destul de rare.

b. **Tumorile spinocraniene** predomină ca frecvență.

Morfopatologie. Sunt mai ales tumori ale jgheabului bazilar (meningioame, cordoame) sau tumori cu tendință invadantă deosebit de pronunțată (ependimoame). Majoritatea tumorilor din acest grup sunt meningioame cu inserție la nivelul golfului jugular, al sinusului occipital și al porțiunii inferioare a jgheabului bazilar.

Tablou clinic. Din punct de vedere clinic se pot deosebi două etape: o etapă inițială, în care este posibilă diferențierea tumorilor craniospinale de cele spinocraniene, și o etapă tardivă, în care aceste grupe de tumori nu mai pot fi deosebite, tabloul clinic fiind unul și același.

a. **Tumorile craniospinale.** Debutul acestor tumori este marcat de fenomene bulbare (disfonie, disfagie) sau de afectarea unor nervi cranieni (în ordinea frecvenței: n. spinal, glosofaringian, hipoglos, trigemen prin rădăcina descendentă bulbară). Uneori, debutul tumorilor craniospinale este mai puțin caracteristic și este anunțat de semne de hipertensiune intracraniană (cefalee, vărsături), semne care apar de obicei numai în etapele târzii ale evoluției. Ulterior, semnele de atingere a fosei posterioare se accentuează (de remarcat raritatea sindromului cerebelos), apar semne de compresiune cervicală înaltă (odată cu dezvoltarea tumorii și în canalul rahidian).

b. **Tumorile spinocraniene și tumorile proprii de *foramen magnum*.** Debutează caracteristic și aproape constant cu durere cervicală și occipitonucală, însoțită de redoare a cefei. Dacă durerea este unilaterală, coincide topografic cu sediul tumorii. Uneori durerea poate prinde și membrul superior ipsilateral. Durerea se însoțește de modificări de postură a gâtului (înclinație laterală a capului, de obicei de aceeași parte cu tumoarea), modificări puse de unii autori pe seama iritației sau a parezei nervului spinal. Uneori se pot întâlni deformări scoliotice ale coloanei cervicale sau proeminența uneia sau a mai multor vertebre (cifoza cervicală).

Perioada de stare. Este caracterizată prin sindromul de compresiune cervicală înaltă care cuprinde:

— Tulburări motorii. Pot îmbrăca o varietate de forme (tetrapareză, hemipareză, dipareză brahială sau paraplegie). În cazul tumorilor situate anterior (meningioame), deficitul motor cel mai frecvent este brahial ipsi- sau bilateral, însoțit de spasticitate și de artofii ale mușchilor mici ai mâinii. Aceste simptome sunt greu de explicat deoarece tumoarea nu ajunge niciodată până la segmentele medulare; ele s-ar datora compresiunii arterei spinale anterioare. În sprijinul acestei argumentări vine și faptul că dipareza brahială se însoțește de tulburări de sensibilitate de tip termoalgezic (pseudosiringomielic), localizate tot la membrele superioare, care pot fi de asemenea puse pe seama ischemiei în teritoriul arterei spinale anterioare. Uneori semnele senzitive pot preceda cu un an apariția semnelor motorii. Ulterior, prin creșterea volumului tumorii, dipareza brahială se transformă în tetrapareză.

Este de subliniat în general bilateralitatea semnelor piramidale (reflexe vii, semnul Babinski). Când tumoarea este anterolaterală, deficitul motor poate fi marcat ipsilateral (sindrom Brown-Séquard), însă în general este egal bilateral. În tumorile situate posterior (neurinoame), deficitul motor se instalează cel mai tardiv, mult după apariția tulburărilor de sensibilitate.

— Tulburări senzitive. Atât în cazul tumorilor anterioare (prin împingerea măduvei către arcul posterior al atlasului), cât și în tumorile posterioare (prin compresiune directă), tulburările senzitive dominante privesc sensibilitatea profundă, mai ales simțul poziției și barestezic. Tabloul clinic poate lua un aspect pseudotabetic.

— Alte semne medulare (tulburări sfincteriene, priapism, de regulă în leziune la C_2) apar numai în fazele tardive ale bolii, când tumoarea atinge dimensiuni mari.

Diagnosticul diferențial se face cu: discopatia vertebrală cervicală, tumorile intramedulare și siringomielia, scleroza laterală amiotrofică, scleroza multiplă, malformația Arnold-Chiari, tumorile benigne ale fosei posterioare.

Investigații paraclinice. Valoarea cea mai mare o au datele furnizate de *CT-scan* și RMN care relevă în mod cert dispunerea anatomică a tumorii cu afectarea formațiunilor din fosa posterioară și rahisul cervical (fig. 9.15). Actualmente investigația RMN domină în arsenalul neuroimagistic al acestei regiuni. Potențialele evocate auditive arată afectarea certă a trunchiului cerebral.

Tratamentul constă în intervenția neurochirurgicală de ablație în totalitate a tumorii de joncțiune craniospinală, care trebuie efectuată cât mai repede, pentru decomprimarea formațiunilor nervoase.

Prognostic. Întrucât aceste tumori sunt predominant benigne (meningioame, neurinoame) și diagnosticul neuroimagistic actual este revelator, prognosticul este destul de favorabil.

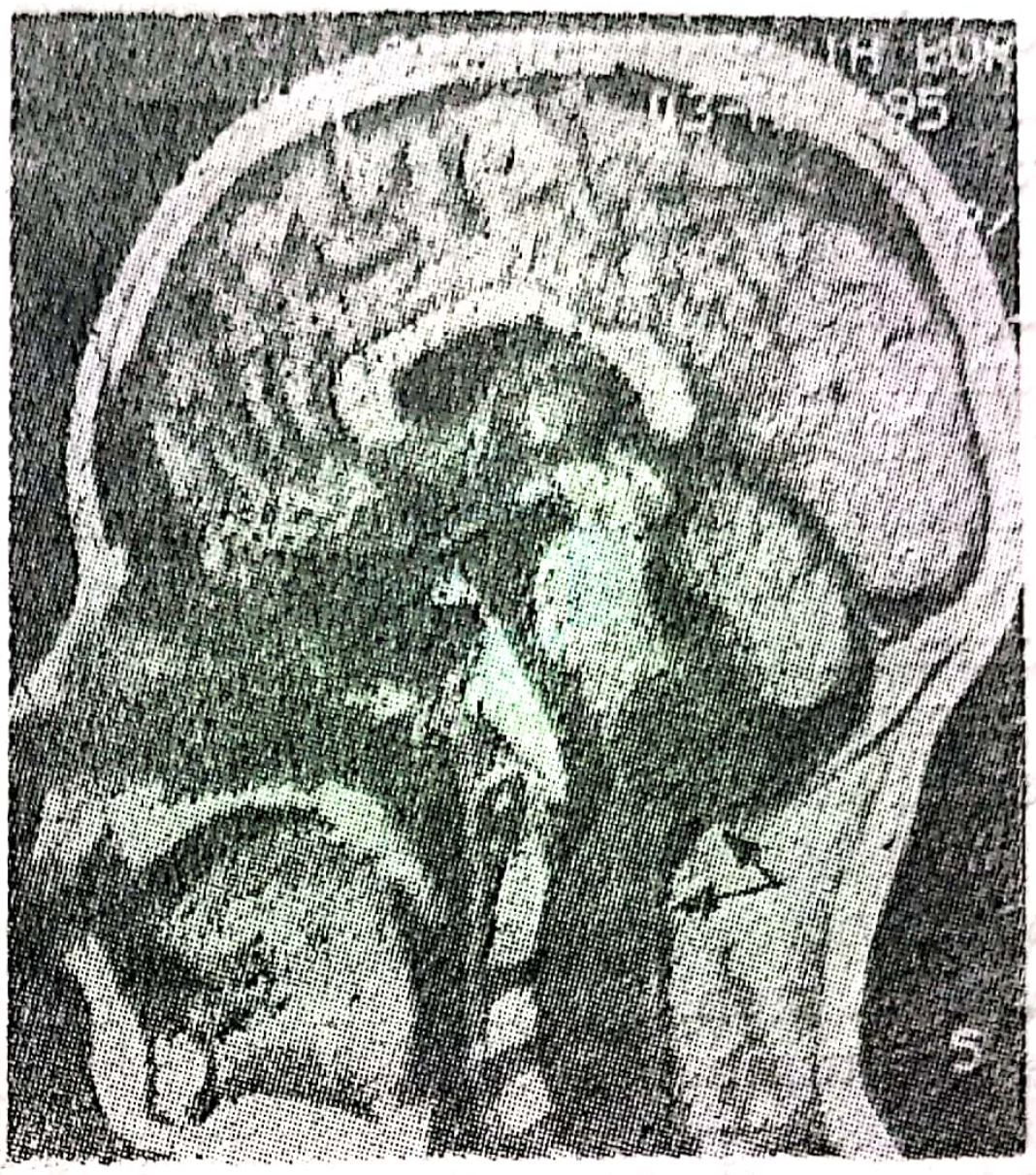

Fig. 9.15 — RMN: evidențierea unei tumori craniospinale întinse (imagine laterală).

Meningioamele fosei posterioare

Aceste tumori vor fi tratate separat, în capitolul despre meningioame.

Meningioamele intracraniene

Date generale. Meningioamele sunt tumori frecvente prin proporția lor de 13—19% din tumorile intracraniene, ocupând locul al doilea după glioame (Cushing și Eisenhardt, 1938; Grant, 1947; Mahmood și colab., 1994) (76, 77, 78).

Meningiomul este o tumoare benignă, derivată din meninge care apare după vârsta de 40 de ani, mai ales la femei. Deși din punct de vedere histopatologic aceste tumori sunt benigne, o parte din meningioame au tendința de a recidiva frecvent și rapid, chiar după extirparea în aparență totală. Menționăm că meningiomul este o tumoare de tip expansiv care crescând nu invadează țesutul nervos înconjurător ci doar îl împinge, îl dislocă. Din această cauză, funcția neurologică tulburată își revine după înlăturarea tumorii.

Morfopatologie. Majoritatea meningioamelor se dezvoltă supratentorial. Incidența lor topografică corespunde cu distribuția granulațiilor Pacchioni, în vecinătatea sinusurilor venoase și inserțiilor osoase ale durei mater.

Macroscopic. Meningioamele se pot dezvolta pe ambele fețe ale durei mater, dar mai ales pe fața sa internă. Există însă cazuri de meningioame neatașate la dură. Acestea se dezvoltă pe seama celulelor endoteliale ale arahnoidei. Meningioamele se prezintă sub două forme: rotundă și plată („en plaque"). Meningiomul rotund se întâlnește mai ales pe convexitatea creierului, unde creșterea în toate direcțiile este liberă. Are formă sferică sau ovoidă, cu suprafața netedă sau nodulară. Baza de inserție poate fi întinsă sau mică, în raport cu mărimea tumorii. Meningiomul plat este turtit și întins și aderă de dura mater pe o mare suprafață, în timp ce grosimea lui este mică în raport cu baza sa de inserție. Se dezvoltă mai ales la baza craniului, fiind însoțit în acest caz de o hiperostoză marcată, bolnavul prezentând o deformație craniană. La nivelul locului de inserție a meningiomului, osul poate fi modificat fie în sensul unei subțieri din cauza procesului de liză prin presiune, fără ca osul să fie invadat, fie în sensul unei hiperostoze care este mai frecventă în meningioamele „en plaque“. Uneori tumoarea poate invada osul și depăși craniul, exteriorizându-se sub tegumente.

Microscopic, aspectul este destul de variat, de unde au și rezultat mai multe clasificări histologice. Dintre cele mai cunoscute sunt: Bailey și Cushing (1926) (9), Globus (1937) (79), Cushing și Eisenhardt (1938) (76) și Rio-Hortega (1937) (12). Cea mai completă este cea a lui Cushing și Eisenhardt, care cuprinde 9 tipuri și 21 de variante. Chiar autorii mărturisesc că cele mai multe subdiviziuni nu sunt fundamental importante, ei găsind diferențe foarte mici între unele tipuri chiar importante ale clasificării, fie din punct de vedere al diferențierii histofuncționale, fie ca evoluție.

După Scheinker (1948) (80) există cinci tipuri de meningioame:

1. Tipul *meningoendotelial* este format din celule fusiforme ce reproduc structura meningelui.

2. Tipul *fibroblastic* seamănă cu tumorile fibroblastice și este format din mănunchiuri de celule fusiforme cu structură de fibroblaști.

3. Tipul *psamomatos*. In formațiunile centrale fibroblastice, cu aspect de „vârtej“, se găsesc depozite de calciu și săruri de fier.

4. Tipul *angioblastic* în care predomină vasele sub formă de canale, goale sau pline cu sânge coagulat sau cu lichid seros. Adesea vasele sunt reduse la un perete endotelial. Acest tip de meningiom se găsește localizat mai ales în jurul torcularului lui Herofil și, chiar când este macroscopic extirpat în totalitate, recidivează.

5. *Meningosarcomul*, adică degenerarea sarcomatoasă a meningiomului, este forma mai frecventă la copii.

După datele actuale, publicate de Kleihües și colab. (1993) (19), admise de către OMS, meningioamele se clasifică în multiple subgrupe, în funcție de aspectul histopatologic (v. tabelul 9.1). Din această clasificare reiese că meningioamele sunt benigne (meningotelial, fibroblastic, tranzițional, psamomatos, angiomatos, microhistic, secretor, cu celule clare, cordoid), semimaligne (atipic, meningiom papilar) și maligne (anaplazic).

După localizare, meningioamele sunt împărțite în: bazale, de convexitate, de fosă craniană posterioară. Acestea trebuie prezentate separat întrucât tabloul clinic diferă mult.

Meningioamele bazale

În acest grup se încadrează meningioamele șanțului olfactiv, supraselare, ale aripii mici de sfenoid și infratemporale. Vom prezenta separat particularitățile clinice ale acestor tipuri de meningioame. Evoluția, prognosticul și tratamentul general le vom prezenta împreună, deoarece nu se deosebesc apreciabil.

Meningioamele șanțului olfactiv

Delimitare anatomică

Meningioamele șanțului olfactiv sau meningioamele olfactive sunt tumori bazale de etaj anterior, care iau naștere din celulele arahnoidiene aberante din șanțurile olfactive și din jurul apofizei *crista Galli*. Acestea apar bazal și paramedian, cu tendința de a se dezvolta bilateral, asimetric. Posterior, meningiomul este în raport cu nervii optici și cu chiasma optică, de care nu aderă și se separă operator cu ușurință. Meningiomul poate să cuprindă carotidele interne (fig. 9.16). Când meningiomul este foarte voluminos comprimă tija pituitară și hipotalamusul,

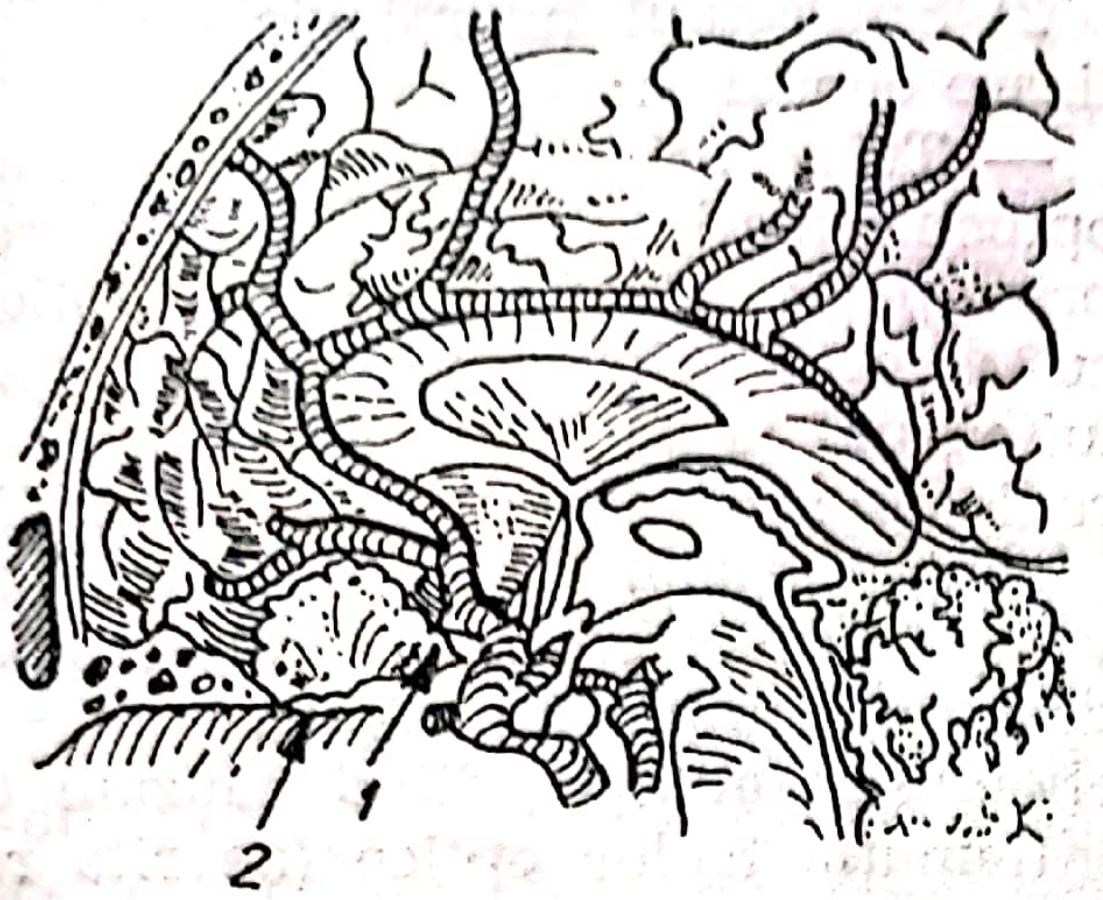

Fig. 9.16 — Meningiom olfactiv; raportul tumorii *(2)* cu artera cerebrală anterioară *(1)* și cu artera carotidă internă (prezentare schematică).

determinând tulburări neuroendocrine, eventualitate rară actualmente.

Tabloul clinic. Deoarece se dezvoltă într-un teritoriu „mut“, se manifestă clinic foarte târziu, când a atins un volum apreciabil, îmbrăcând un tablou simptomatologic format din semne de împrumt ale formațiunilor din jur. *Debutul* constă în cefalee, localizată frontal unilateral sau bilateral, apoi apar tulburările de vedere cu diminuarea acuității vizuale unilateral, tulburările psihice de tipul tulburărilor de comportament, confuziei sau scăderii memoriei, tulburările de miros, sesizate mai ales când nu sunt bilaterale, crizele comițiale, exoftalmia unilaterală și deficitul motor. Perioada dintre debut și internare poate fi foarte lungă (ani).

Perioada de stare constă în:

1. Semne de HIC, cu apariție tardivă.

2. Semnele neurologice de localizare se manifestă prin:

— anosmie uni- sau bilaterală;

— tulburări de vedere: exoftalmie ipsilaterală, parțial reductibilă; scăderea acuității vizuale;

— tulburări motorii — rare actualmente, datorită diagnosticării mai precoce;

— tulburările psihice apar uneori ca prim simptom, orientându-i pe bolnavi în mod eronat spre serviciile de psihiatrie;

— epilepsia apare sub forma crizelor majore și a crizelor masticatorii;

— tulburări endocrine (obezitate cu adipozitate dispusă difuz și cu tablou tipic de sindrom Cushing).

În meningiomul olfactiv s-a considerat patognomonic sindromul Forster-Kennedy, care include: anosmie homolaterală, atrofie optică primitivă homolaterală, stază papilară controlaterală. Acest sindrom este destul de rar întâlnit actualmente datorită diagnosticării precoce.

Diagnosticul diferențial trebuie făcut cu toate afecțiunile etajului anterior, care produc anosmie uni- sau bilaterală.

Investigații paraclinice. Valoarea informațională deosebită au *CT-scan* cu reconstrucție și RMN care evidențiază întregul proces tumoral și raporturile sale cu formațiunile învecinate. Angiografia carotidiană relevă deplasarea posterioară sau includerea posibilă a arterelor cerebrale anterioare, în meningiomul olfactiv. Radiografia etajului anterior poate arăta modificările osoase.

Meningioamele supraselare

Delimitare anatomică. Topografic, aceste meningioame sunt (fig. 9.17):

— prechiasmatice, cu punct de inserție *jugum sphenoidalis;*

— subchiasmatice cu punct de inserție *tuberculum sellae.*

Tuberculum sellae este un relief osos între cele două canale optice și pe fața anterioară a șeii turcești. *Jugum sphenoidalis* este situat deasupra tuberculului selar, de care îl separă un unghi ascuțit, care limitează etajul anterior de cel mijlociu. În fapt, *jugum* *sphenoidalis* este o suprafață plană, care unește aripile mici sfenoidale ce delimitează în sus canalele optice.

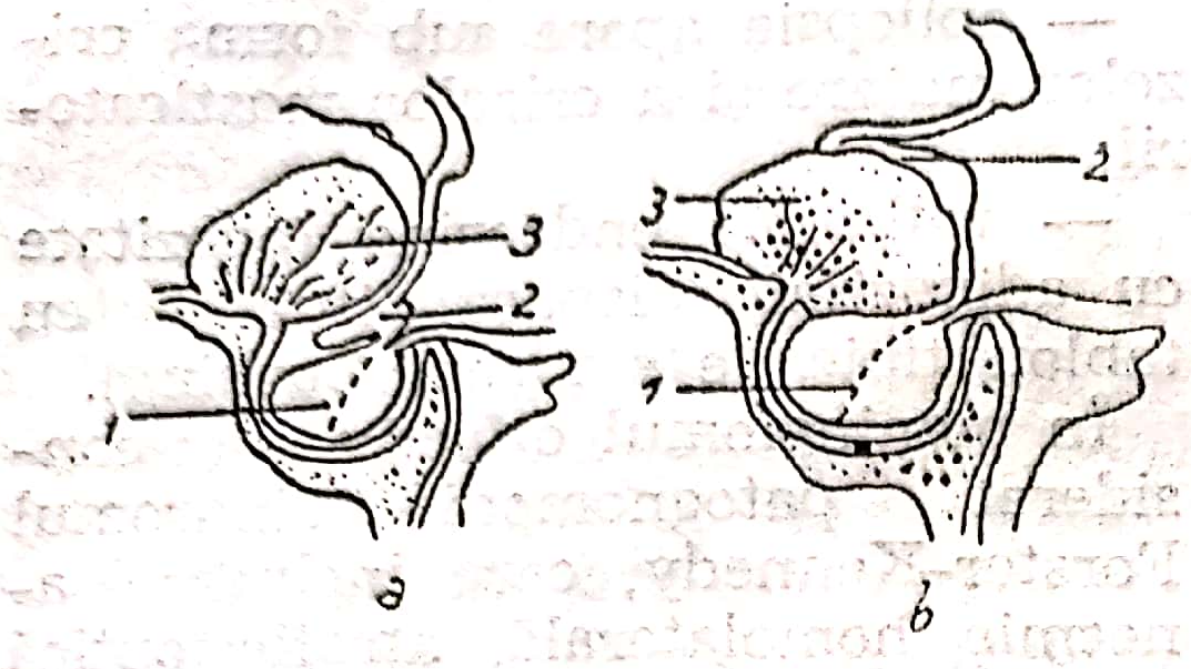

Fig. 9.17 — Meningiom supraselar: *a* — *jugum* sfenoidal; *b* — meningiom de tuberculum selar (prezentare schematică): *1* — hipofiza; *2* — chiasma optică; *3* — tumoarea.

Aceste meningioame împreună cu cele situate în treimea internă a aripii mici a sfenoidului, întrucât, se inseră pe apofizele clinoide, sunt grupate sub denumirea de meningioame clinoidale (Al-Mefty, 1990) (81).

Incidența. Tumori rare, cu afectarea decadei a V-a — a VI-a, predomină la sexul feminin (Cushing și Eisenhardt, 1938 — 78,5%; Goutelle și colab., 1970 — 83,34%) (76, 82).

Tabloul clinic. Simptomatologia este dominată de interesarea regiunii optochiasmatice, diagnosticul clinic este adesea dificil de precizat, pretând la confuzie cu tumoarea selară sau cu nevrita retrobulbară. *Debutul* este lent, monosimptomatic. Cel mai frecvent semn este scăderea acuității vizuale, al doilea simtom fiind cefaleea. Durata de la debut până în momentul internării este între o lună și 10 ani.

Perioada de stare

1) HIC nu a constituit o manifestare frecventă în meningioamele supraselare, acestea având în majoritatea cazurilor actualmente un volum mic.

2) Sindromul neurologic de localizare constă în:

— Tulburări vizuale. Sindromul optochiasmatic este manifestarea principală: „atrofie primară optică, cu defecte bitemporale ale câmpului vizual la pacienții adulți, care au radiologic o șa turcică normală“ (Cushing, 1930) (52). Tulburările de vedere subiective și obiective apar destul de timpuriu; adesea sunt etichetate eronat, ca fiind cauzate de inflamația căilor optice (nevrita retrobulbară) și sunt tratate ca atare mult timp.

— Tulburările endocrine (creștere în greutate, diabet insipid, amenoree secundară) sunt consecința compresiunii hipotalamusului și a tijei hipofizare.

— Tulburările psihice (bradipsihie, tulburări de memorie, calcul, atenție, dezorientare temporospațială, euforie și tendința la glume) apar târziu, fără să aibă ceva specific.

— Epilepsia, sub forma crizelor majore și a crizelor jacksoniene crurale.

Diagnosticul diferențial se efectuează cu toate procesele expansive din regiunea selară și paraselară, care afectează căile optice.

Investigații paraclinice. Radiografia simplă a craniului poate arăta calcifiere în etajul anterior, cu modificări selare, erodarea apofizelor clinoide anterioare și a dorsului. Angiografia cerebrală relevă derularea sifonului carotidian, cu ridicarea bifurcației și deplasarea posterior a artrei cerebrale anterioare. De asemenea se poate evidenția înglobarea arterelor cerebrale anterioare în meningiom. Investigațiile cele mai importante rămân *CT-scan* cu reconstrucție și RMN.

Meningioamele aripii mici a sfenoidului

Delimitare anatomică. Regiunea în care se dezvoltă aceste meningioame este o margine (creastă) osoasă, concavă înapoi, aparţinând aripii mici a osului sfenoid, margine care se întinde de la apofiza clinoidă anterioară până la un punct unde extremitatea externă a acestei margini se întâlneşte cu pterionul. Dezvoltându-se pe partea posterioară a acestei creste osoase, meningioamele aripii mici a sfenoidului ocupă etajul anterior şi mijlociu al bazei craniului (fig. 9.18).

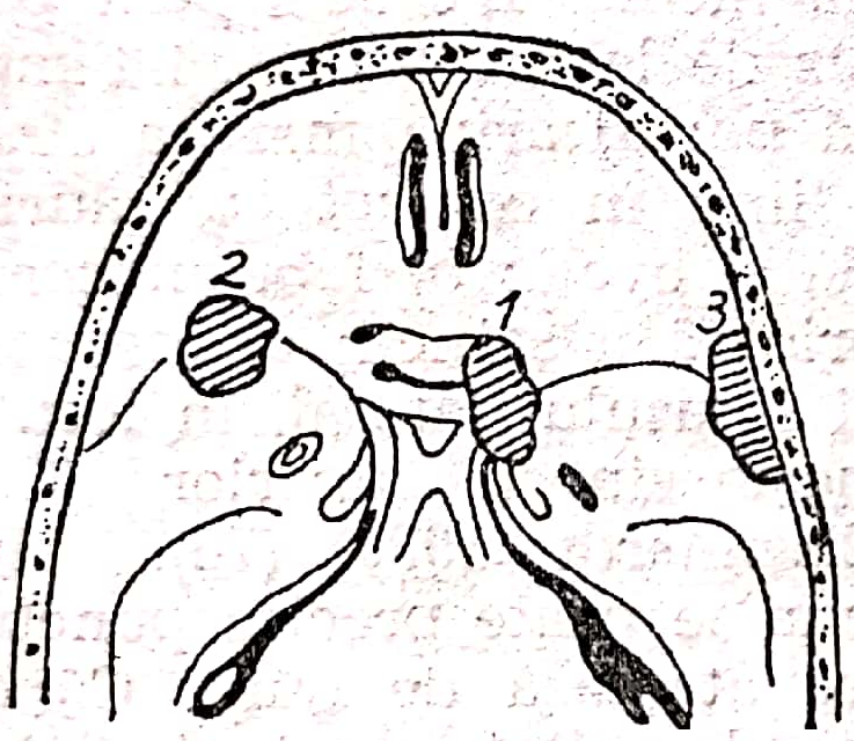

Fig. 9.18 — Meningiomul de aripă mică a sfenoidului (prezentare schematică): *1* — treimea internă; *2* — treimea medie; *3* — treimea externă.

Cushing şi Eisenhardt (1938) (76) împart regiunea sfenoidală în trei zone, în raport cu punctul de plecare a meningiomului: zona internă (clinoidiană), care corespunde unghiului sfenocavernos; zona mijlocie, care corespunde corpului aripii mici sfenoidale; zona externă (pterională) corespunde joncţiunii dintre bază şi convexitate.

Incidenţa. Sunt tumori rare, care afectează decada a V-a — a VI-a şi predomină la sexul feminin.

Morfopatologia depinde de localizarea meningiomului:

— cele dezvoltate în treimea internă sunt de tip nodular, se inseră pe sinusul cavernos, pe partea internă a crestei sfenoidale şi pe apofiza clinoidă anterioară, producând modificări osoase importante;

— cele dezvoltate în treimea mijlocie au formă rotundă, cu suprafaţa netedă, granulară sau nodulară, se inseră pe creasta sfenoidală, dezvoltându-se în fosele craniene anterioare şi medie; modificările osoase sunt de asemenea importante;

— cele dezvoltate în treimea externă pot avea două forme: rotundă sau plată. Cele rotunde, care au suprafaţa netedă sau nodulară, au baza de inserţie întinsă sau limitată, în raport cu mărimea tumorii. Cele plate *(en plaque)* sunt turtite, întinse, aderente de *dura mater,* cu o suprafaţă de inserţie largă, grosimea de 2—3 cm; modificările osoase sunt mai importante decât în cele anterioare: la nivelul inserţiei durale, osul se poate subţia din cauza procesului de resorbţie prin presiune sau, mai frecvent, se poate îngroşa, ca într-o tumoare primitivă osoasă. Umplerea fosei temporale („fullness“) este caracteristică acestor meningioame.

Tabloul clinic. *Debutul* este lent. Primul simptom, care evoluează o lungă perioadă ca unica manifestare, este de natură oftalmologică (scăderea acuităţii vizuale). În afara semnelor oculare s-a mai descris cefalee difuză.

Perioada de stare:

1. HIC este mai frecventă în meningiomul dezvoltat în treimea externă şi rar actualmente.

2. Sindromul neurologic de localizare constă în:

— tulburări vizuale: exoftalmia ipsilaterală, ireductibilă, lent-progresivă, axială. În toate cazurile, exoftalmia a fost însoţită şi de alte semne oculare, în funcţie de localizarea meningiomului;

a) în meningiomul dezvoltat în treimea internă se constată: scotom central unilateral, câmp vizual concentric strâmtorat predominant nazal, hemianopsie nazală ipsilaterală sau defect temporal controlateral, prin compresiunea exercitată pe chiasmă; edem papilar unilateral sau mai accentuat la ochiul ipsilateral; uneori paralizie totală a musculaturii extrinseci (sindrom de fantă sfenoidală) sau sindrom Foster-Kennedy;

b) în meningiomul dezvoltat în treimea mijlocie se constată: hemianopsie în cvadrantul superior opus, de asemenea edem papilar mai accentuat ipsilateral;

c) în meningiomul dezvoltat în treimea externă se constată: îngustarea câmpului vizual cu hemianopsie în cvadrantul opus prin comprimarea contingentului inferior al radiațiilor optice.

— Tulburări de motilitate: sunt prezente semne piramidale controlateral (în treimea externă).

— Tulburările de vorbire sunt rare și apar numai când tumoarea se dezvoltă pe partea emisferei dominante.

— Afectarea nervilor cranieni: anosmie ipsilaterală sau bilaterală (în meningioamele de treime internă), nevralgie de trigemen (în localizarea pterională); pareză facială de tip central, controlaterală.

— Epilepsia, fie sub forma crizelor generalizate, fie sub forma crizelor temporale, poate fi constatată în toate tipurile de meningioame.

— Tulburările psihice sunt asemănătoare cu cele întâlnite în tumorile frontale (în meningioamele mari de treime medie).

— Tulburările endocrine (creștere în greutate, tulburări ale ciclului menstrual) se datoresc suferinței hipotalamohipofizare (în meningioamele de treime internă).

Diagnosticul diferențial se efectuează cu toate procesele expansive din regiunea frontală, temporală și paraselară.

Investigații paraclinice. Radiografia simplă a craniului arată modificări osoase la nivelul aripii mici a sfenoidului, în funcție de inserția meningiomului. Cele de treime externă prezintă chiar o tumefacție evidentă la nivelul pterionului („fullness"). Angiografia cerebrală relevă modificările la nivelul sifonului carotidian (meningioamele de treime internă). Investigațiile principale rămân *CT-scan* cu reconstrucție și RMN.

Meningioamele infratemporale

Delimitare anatomică. Acest tip de meningioame se dezvoltă în fosa craniană medie. Ele se inseră pe *dura mater* de la nivelul fosei temporale, adică pe: *a)* aripa mare a sfenoidului, fiind în contact cu găurile rotundă și ovală; *b)* fața endocraniană anterioară a stâncii; *c)* regiunea cotului sinusului lateral, în locul unde primește sinusul superior (Cushing și Eisenhardt, 1938) (76). Nu totdeauna se poate preciza punctul unde se atașează de dură. Când este foarte dezvoltat, meningiomul poate ocupa întreaga fosă craniană mijlocie.

Tablou clinic. Meningiomul comprimă treptat formațiunile vecine: nervul oculomotor, tractul optic, ganglionul Gasser și lobul temporal, dând o simptomatologie corespunzătoare. Sindromul de HIC este constant în perioada de stare. Dintre semnele clinice frecvente, menționăm: epilepsie — crize de convulsii generalizate sau crize uncinate; pareză facială centrală controlaterală; deficit hemianopsic în cadran superior; afazia este frecventă în localizările dominante; modificări obiective senzitive în teritoriul trigemenului; tulburări psihice, în special dezorientare, pot apărea și în absența HIC.

Investigații paraclinice. Radiografia simplă a craniului arată modificări osoase la nivelul fosei craniene mijlocii. Angiografia cerebrală relevă ascensionarea arterei sylviene. Investigaţiile de elecţie rămân *CT-scan* cu contrast şi reconstrucţie şi RMN.

Evoluţia în meningioamele bazale este extrem de lentă, cu prinderea treptată a formaţiunilor bazale, producând afectarea importantă a nervilor cranieni (perechea I, II), comprimarea lobilor frontal (tulburări psihice), temporal (crize epileptice) şi a regiunii hipotalamohipofizare (tulburări endocrinometabolice) şi producând în final un sindrom de HIC.

Tratamentul este în pricipal chirurgical, cu exereza în totalitate a meningiomului, cu disecţia atentă a arterelor cerebrale magistrale. Aceasta se poate efectua actualmente, după prealabila embolizare a pediculilor vasculari. Regiunea bazală de inserţie a meningiomului trebuie electrocoagulată cu multă atenţie, pentru a împiedica refacerea tumorii. Cu toate progresele făcute, mortalitatea operatorie în meningioame se menţine încă ridicată din cauza dificultăţilor tehnice operatorii (5% — Andrews şi Wilson, 1987; 10% — Rapapport, 1993) (83, 84).

Prognosticul meningioamelor bazale este favorabil actualmente, datorită posibilităţilor de diagnostic complete şi efectuate relativ în timp util, înainte de instalarea HIC. De asemenea prognosticul depinde de aspectul histopatologic al meningiomului. Recidivele de meningioame se datoresc tocmai formelor atipice şi maligne, ceea ce impune supravegherea continuă clinică şi *CT-scan* a tuturor pacienţilor operaţi de meningiom.

Meningioamele de convexitate

Din acest grup fac parte meningioamele cu baza de inserţie pe SLS (parasagitale), meningioamele cu baza de inserţie pe coasă (meningioamele de coasă) şi cele cu baza de inserţie pe *dura mater*, la distanţă de linia mediană (meningioame de convexitate propriu-zise) (fig. 9.19).

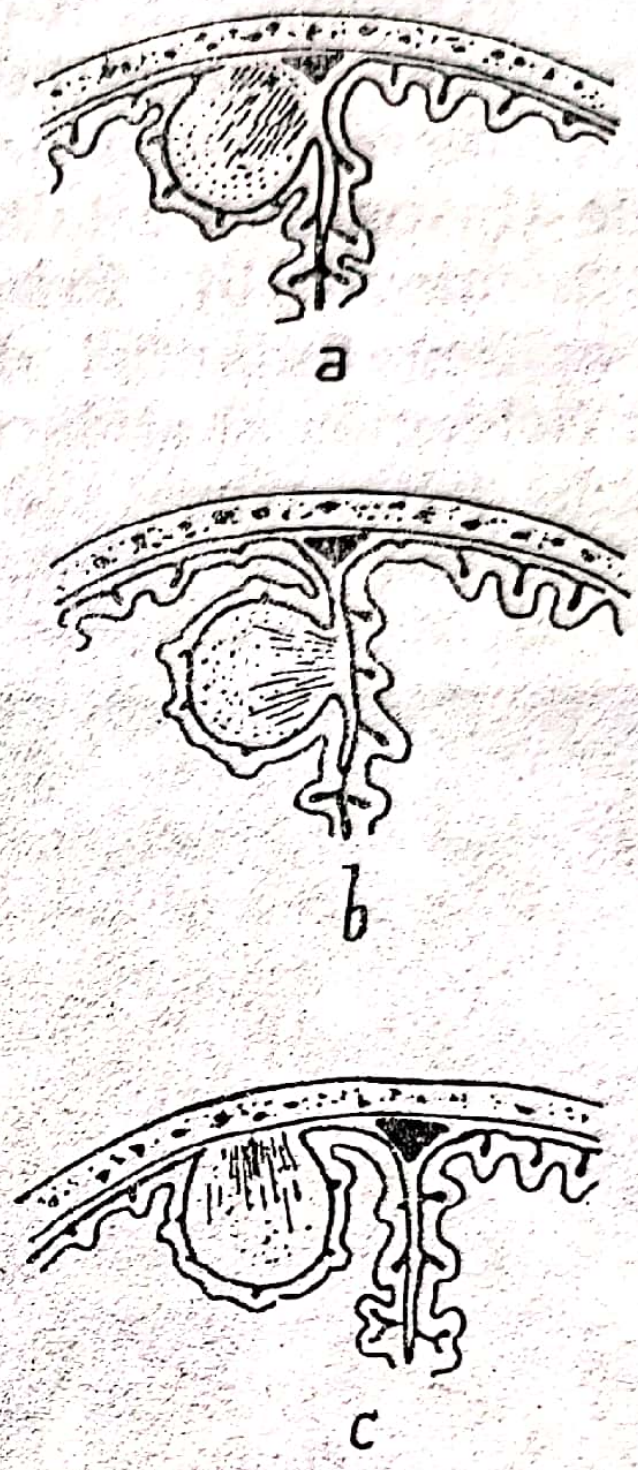

Fig. 9.19 — Raporturile dintre meningiom şi sinusul longitudinal superior (prezentare schematică): *a* — meningiom parasagital; *b* — meningiom de coasă a creierului; *c* — meningiom de convexitate.

Meningioamele parasagitale

Delimitare anatomică. Meningioamele parasagitale pot fi situate în orice porţiune a sinusului longitudinal superior, fiind aderente de acesta. Dintre ele le menţionăm pe următoarele:

— *meningioamele parasagitale precentrale* debutează cu crize adversive, urmate de deficit motor crural controlateral. Sindromul de HIC apare târziu;

— *meningioamele parasagitale centrale* debutează cu crize motorii crurale, urmate de instalarea treptată a unui deficit motor crural. Sindromul de HIC apare târziu;

— *meningioamele parasagitale postcentrale* debutează sub forma unor crize focale senzitive sau motorii, crurale, uneori cu generalizare secundară. Alteori primul simptom este reprezentat de pareza crurală, care evoluează lent-progresiv. Meningioamele parasagitale situate parietal posterior evoluează și cu semne de tip parietooccipital (hemianopsii, hemiagnozii). Prin tracțiune pot apărea tulburări de nervi cranieni (trigemen și abducens). Sindromul de HIC apare târziu (fig. 9.20);

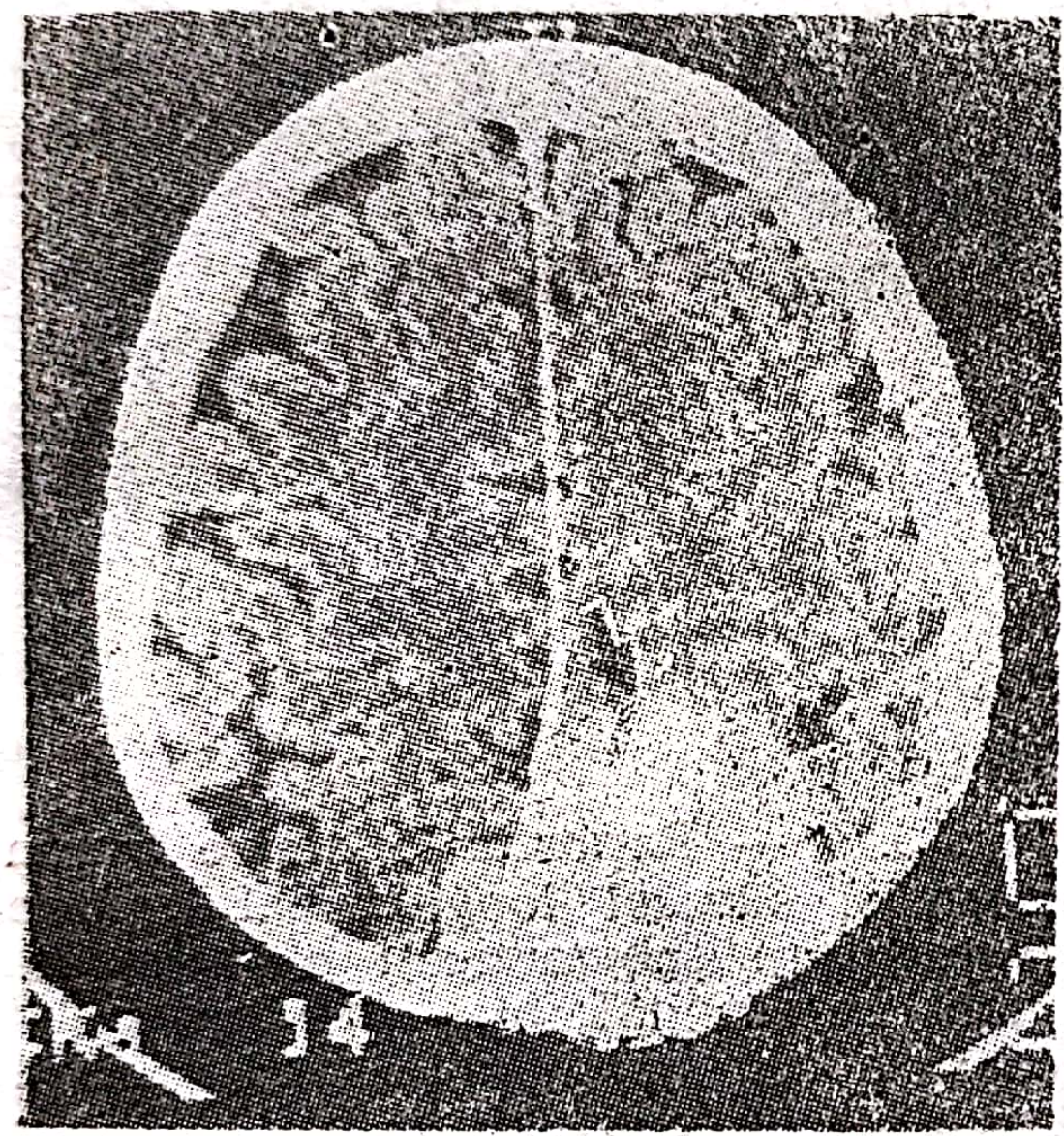

Fig. 9.20 — Imagine *CT-scan:* meningiom parasagital postcentral.

— *meningioamele parasagitale peritorculare* se află la nivelul răspântiei venoase Herophile și se caracterizează prin apariția mai precoce a HIC din cauza stazei venoase produsă de tumoare.

Meningioamele de coasă

Delimitare anatomică. Aceste tumori sunt inserate direct pe coasă, uni- sau bilateral, la distanță de convexitatea encefalică și de SLS. *Tabloul clinic* este în genere asemănător celui al meningioamelor parasagitale.

Meningioamele de convexitate propriu-zise

Delimitare anatomică. Aceste tumori sunt inserate pe *dura mater*, predominant pe fața internă a convexității cerebrale.

Tablou clinic. Prezența crizelor convulsive, focale mai ales, caracterizează acest tip de tumori. Deficitul motor se instalează treptat, preponderent faciobrahial, controlateral. Sindromul frontal (tulburări psihice) este caracteristic pentru cele situate anterior. Sindromul temporal (crize epileptice temporale, tulburări de vorbire pentru emisfera dominantă, modificări de câmp vizual) este caracteristic pentru meningioamele de convexitate temporală. Sindromul parietal (senzitiv), cu crize senzitivomotorii, este caracteristic pentru meningioamele posterioare. Sindromul de HIC apare târziu.

Întregului grup de meningioame de convexitate supratentorială le sunt comune investigațiile, evoluția, prognosticul și tratamentul.

Investigații paraclinice sunt dominate de *CT-scan*, RMN și angiografie. Desigur că metodele moderne de angio-RMN furnizează date superioare calitativ în aceste tipuri de meningioame.

Evoluția acestor meningioame este lentă, fiind caracterizată în principal prin crize epileptice focalizate, urmate, după un timp îndelungat, de instalarea treptată a deficitului motor controlateral și, în final, de HIC.

Tratamentul acestor meningioame este chirurgical, cu posibila embolizare a pediculilor vasculari. Abordul actual, cu mijloace tehnice moderne, permite rezecția în totalitate, cu toate dificultățile legate de prezența SLS. De altfel, după infiltrarea SLS, meningioamele parasagitale se împart în șase grade (de la simpla vecinătate, până la înglobarea totală) (Sindou, 1993) (85).

Prognosticul depinde de precocitatea diagnosticului și de abordul chirurgical cât mai corect și cu rezecție totală. Numai rezecția totală poate preîntâmpina recidivele meningioamelor. Desigur că recidivele depind și de natura histologică a acestor tumori. Dintre recidive, cele mai frecvente se constată la nivelul convexității și în cazul meningioamelor parasagitale (Mahmood și colab., 1994) (78).

Meningioamele de fosă craniană posterioară

Acestea sunt împărțite în trei grupe:

a) *Meningioamele fosei posterioare* au fost grupate în raport cu sinusurile durei mater, în vecinătatea cărora se dezvoltă, în:

— meningioamele sinusului pietros superior;

— meningioamele sinusului pietros inferior;

— meningioamele sinusului marginal;

— meningioamele plexului bazilar;

— meningioamele sinusului drept (occipital).

O altă clasificare, mai simplă, propune împărțirea acestor meningioame în patru grupe (Castellano și Ruggiero, 1953) (86):

— meningioamele anterioare și medioclivale (denumite tumori bazilare);

— meningioamele anterioare și laterale, atașate feței posterioare a osului pietros (sinus pietros superior, inferior și unghi pontocerebelos);

— meningioame posterioare, retrosigmoidiene (denumite meningioame de convexitate cerebeloasă);

— meningioamele de tentoriu (denumite meningioame supra- și infratentoriale).

b) *Meningioame centrale nevraxiale.*

c) *Meningioame multiple ale bazei craniului* cu interesarea fosei cerebrale posterioare.

a) **Meningioamele fosei posterioare atașate sinusurilor durale,** denumite și de fosă cerebeloasă, împrumută simptomatologia elementelor nervoase comprimate. Ele evoluează lent-progresiv, dar nu ca tumori bine cunoscute din fosa posterioară (de exemplu NA). Astfel, când vom constata un sindrom de unghi pontocerebelos în care prinderea trigemenului este constantă iar tulburările de auz le precedă pe cele vestibulare, ne vom gândi la eventualitatea unui meningiom de sinus pietros superior sau de sinus transvers în treimea externă. La un pacient cu sindrom de unghi pontocerebelos și afectare a auzului dar cu trigemenul intact, vom bănui un meningiom de sinus sigmoid. Dintre aceste tipuri de meningioame, cele situate în unghiul pontocerebelos, adică cu inserție pe sinusul pietros superior, sunt cele mai frecvente.

b) **Meningioamele de fosă posterioară dezvoltate din leptomeninge** ocupă o poziție centrală nevraxială și au aceeași vascularizație (din sistemul vascular propriu al nevraxului — artera bazilară cu ramurile sale). Ele se dezvoltă din leptomeninge, în general anterior trunchiului cerebral.

c) **Meningioamele multiple intracraniene** cu interesarea fosei posterioare sunt întâlnite în cazurile de meningiomatoză difuză, care cuprinde tumori de tip mezenchimal, supra- și subtentoriale. Acestea reprezintă aproximativ 1% din totalitatea meningioamelor intracraniene (Domenicucci și colab., 1989) (87).

Întregului grup de meningioame subtentoriale le sunt comune investigațiile, evoluția, prognosticul și tratamentul.

Investigații paraclinice. Sunt dominate de *CT-scan*, RMN și angiografie vertebrală. Desigur că metodele moderne de angio-RMN furnizează date superioare în aceste tipuri de meningioame.

Evoluția acestor meningioame este lentă, caracterizată în principal prin tulburări de echilibru, afectarea nervilor cranieni și sindrom de HIC.

Tratamentul acestor meningioame este chirurgical: se urmărește exereza totală, pentru a preveni recidivele tumorale.

Prognosticul depinde de diagnosticul precoce și de abordul chirurgical cât mai corect, cu rezecție totală. Numai astfel se pot preîntâmpina recidivele meningioamelor. Desigur că recidivele depind și de histopatologia acestor tumori. De aceea este necesară urmărirea clinică și mai ales prin *CT-scan* repetate, cu contrast și reconstrucție, a meningioamelor subtentoriale operate.

Tumorile disembrioplazice

Tumorile disembrioplazice se dezvoltă din incluziuni embrionare, fapt ce determină clasificarea lor anatomopatologică. După datele actuale ale lui Kleihües și colab. (1993) (19), aceste tumori sunt cuprinse în grupul VI de TIC (v. tabelul 9.1) sub denumirea de leziuni chistice și „tumor-like". Din grupul mare al tumorilor disembrioplazice vom prezenta: tumorile epidermoide, dermoide, teratoamele. Cordoamele vor fi descrise în grupul tumorilor de bază a craniului iar craniofaringioamele, în grupul tumorilor selare.

Tumorile epidermoide

Încadrarea generală. Aceste tumori benigne sunt cunoscute în literatura de specialitate sub denumirea de tumori perlate sau colesteatoame. Termenul de „tumori perlate" se referă la aspectul macroscopic datorat unor incluziuni embrionare. Termenul de colesteatom, susținut, printre alții, de Cushing (1937) (39), este aproape unanim admis, deși este total nepotrivit. Denumirea arată acumularea de colesterol în interiorul tumorii. Frecvența depunerilor de colesterol în interiorul unei tumori nu este elementul patogenic primordial. Preferăm termenul de tumoare epidermoidă, întrucât posedă drept caracteristică o capsulă cu structură epidermoidă din epiteliul pavimentos malpighian heterotip de tip embrionar.

Incidența. Tumorile epidermoide reprezintă aproximativ 0,75% din totalul TIC și afectează decada a III-a — a IV-a de viață.

Morfopatologie. Tumorile epidermoide pot fi situate în teritoriul carotidian, vertebrobazilar și coroidian (Lepoire și Pertuiset, 1957) (88). Clasificarea lor, după autori, cuprinde:

— în teritoriul *carotidian:*

a) grupul median: tumori chiasmatice și tumori infundibulare;

b) grupul lateral: tumori paraselare și tumori sylviene;

— în teritoriul *vertebrobazilar:*

a) grupul lateral: tumori pontocerebeloase și tumori cerebeloase;

b) grupul median: tumori bazilare;

— în teritoriul *coroidian* (intraventriculare):

a) grupul supratentorial;

b) grupul subtentorial.

Cele mai frecvente localizări sunt în teritoriul coroidian și în unghiul pontocerebelos.

Macroscopic sunt tumori albe, sidefii, dure, bine delimitate, rotunde sau ovale, polilobate; capsula este de culoare alb-sidefie, strălucitoare și de obicei aderă intim de țesutul nervos. Pe secțiune, tumoarea este uniformă, omogenă, alb-strălucitoare ca spermanțetul, cu dispoziție lamelară sau păstoasă, filantă. În capsulă se văd câteva vase subțiri, dar masa tumorală este avasculară sau foarte săracă în vase, ceea ce a făcut să se presupună că materialul tumorii este mort; în realitate, țesutul este activ, proliferează. Uneori se găsesc în interior fire de păr, care arată că tumoarea este formată din resturi embrionare.

Microscopic se constată că la periferie capsula este alcătuită dintr-o rețea fibroasă subțire, sub care se află unul sau mai multe straturi de celule epiteliale de formă poligonală, cu granule keratohialine. În rest, tumoarea este formată din celule care adeseori conțin cristale de colesterol.

Tablou clinic. Tumorile epidermoide se dezvoltă lent, manifestând în timpul creșterii tendința de a pătrunde de-a lungul spațiilor de clivaj. Bine delimitate, încapsulate, ele doar comprimă țesuturile din jur. Masa tumorală avasculară sau foarte slab vascularizată este activă, dar proliferează foarte încet. Aceste caractere explică lungimea perioadei de evoluție clinică, neconcordanța frecvent întâlnită dintre simptomatologia discretă și mărimea apreciabilă a tumorii.

Debutul afecțiunii este monosimptomatic, tolerat timp de ani. Durata evoluției bolii până în momentul internării variază în limite largi, între câteva luni și ani. Perioada de stare este dominată de sindromul de HIC cu semnele de localizare neurologice în funcție de sediul tumorii.

Diagnosticul diferențial se efectuează cu toate procesele intracraniene cu evoluție lentă, monosimptomatice mult timp (meningioame, neurinoame, oligodendroglioame).

Investigații paraclinice. Dintre acestea menționăm radiografia selară care arată modificările osoase produse de tumorile epidermoide dezvoltate în vecinătatea șeii turcești (chiasmatice sau paraselare) și pe cele din vecinătatea stâncii temporalului (unghi pontocerebelos). Desigur că *CT-scan* cu contrast și reconstrucție și mai ales RMN furnizează informațiile cele mai utile.

Tumorile dermoide

Incadrare generală. Tumorile dermoide sunt tumori intracraniene benigne, rare, cu o entitate bine definită.

Localizarea frecventă este subtentorială și, mai rar, în emisfera cerebrală sau într-un ventricul lateral.

Morfopatologic, tumorile dermoide se prezintă macroscopic ca tumori bine delimitate, de obicei cu dimensiuni reduse. Microscopic, formațiunea tumorală este alcătuită din epiderm și derm, inclusiv anexele (fire de păr, glande sudoripare și sebacee). Detritusul găsit este format din sebum, lamele keratinizate și uneori din fire de păr.

Tablou clinic. Sunt tumori cu evoluție lentă, fără caracteristici clinice deosebite.

Teratoamele

Incadrare generală. Teratoamele au fost definite de către Foncin (1965) (89) ca formațiuni tumorale care cresc progresiv, alcătuite din derivatele celor trei foițe embrionare. Actualmente teratoamele sunt considerate tumori disgenetice cu evoluție progresivă, compuse dintr-un amestec mai mult sau mai puțin haotic de țesuturi adulte ori embrionare sau de organe, care prin structura lor histologică au un aspect diferit de cel al locului unde se dezvoltă, cuprinzând derivatele celor trei foițe embrionare (Arseni și Carp, 1978) (90). Menționăm că teratoamele sunt încadrate actualmente în grupul tumorilor cu celule germinale (Kleihües și colab., 1993) (19).

Incidență. Teratoamele se constată intracranian și în regiunea sacrococcigiană; afectează sexul masculin, în primele decade de viață.

Localizare intracraniană. Teratoamele se întâlnesc, în ordinea frecvenței, în regiunea glandei pineale, în sistemul ventricular, în regiunea subtentorială.

Morfopatologie. Tumoarea este bine delimitată, dură, solidă sau chistică, cu diferite mărimi, ajungând până la dimensiuni impresionante; are formă neregulată, cu plan de clivaj; culoarea și consistența sunt neuniforme pe suprafața de secțiune, cu cavități chistice de mărimi variabile, pline cu lichid brun-șocolatiu sau negru (dat de hemoragia intrachistică). Se pot constata părți dure ca os, cartilaj etc. La examenul microscopic se observă derivate din toate cele trei foițe embrionare.

Tablou clinic. Simptomatologia clinică a teratoamelor nu are caractere patognomonice. Teratoamele debutează monosimptomatic și evoluează lent. În perioada de stare domină sindromul de HIC și semnele de localizare variate, în funcție de locul unde se dezvoltă tumoarea. Sediul teratomului influențează direct tabloul clinic.

Diagnosticul diferențial se efectuează cu toate procesele expansive intracraniene cu evoluție lentă.

Investigațiile paraclinice sunt în primul rând *CT-scan* și RMN.

Evoluția teratoamelor este variabilă. În cazul teratoamelor adulte, dezvoltarea se face prin acumularea produșilor de secreție și descuamație, precum și prin hemoragii intrachistice. În cazul formelor imature sau mixte, elementele fetale continuă să crească, adăugându-se produșilor de secreție. Germenii tisulari urmează proliferarea și diferențierea până la starea adultă. În sfârșit, elementele tinere pot evolua în sens malign.

Evoluția tumorilor disembrioplazice este în general lentă, ajungându-se în final la sindromul de HIC, moment în care pacientul este în perioada de stare a bolii.

Tratamentul acestor tumori este în principal neurochirurgical, cu exereza completă, mai ales că aceste tumori sunt perfect delimitate. Tratamentul chirurgical nu trebuie continuat cu alte tratamente adjuvante. Menționăm că în cazul tumorilor epidermoide se pot produce fenomene de meningită aseptică.

Prognosticul tumorilor disembrioplazice este favorabil datorită benignității acestor leziuni.

Tumorile bazei craniului

Tumorile osoase primare ale bazei craniului pot fi benigne (condroame și cordoame) sau maligne (sarcoame, condrosarcoame). Cele maligne au ca punct de plecare fie însăși baza craniului, fie sunt secundare unei tumori a viscerocraniului.

Tumorile secundare ale bazei au cel mai frecvent punctul de plecare în *cavum* (epitelioame, limfosarcoame). În perioada de stare, majoritatea bolnavilor cu tulburări neurologice prezintă, pe lângă tulburări în teritoriul trigemenului, pareze de oculomotori, hipoacuzie. În perioada tardivă a evoluției tumorilor de bază poate apărea lent, progresiv, exoftalmie.

Meningiomatoza difuză a bazei craniului este o afecțiune rară, în cadrul ei invadarea bazei făcându-se progresiv, anteroposterior. Clinic, meningiomatoza bazei se manifestă printr-o simptomatologie variată de suferință supratentorială și ulterior și subtentorială, dominată de simptome ale nervilor cranieni. HIC se manifestă tardiv, când leziunea s-a extins sau când sunt afectate vasele de la baza craniului sau apare o perturbare în circulația LCS.

Dintre tumorile de bază a craniului vom prezenta câteva elemente despre cordoame. Datele clinice, evoluția, terapeutica și investigațiile paraclinice sunt comune în toate aceste tipuri de tumori intracraniene.

Cordoamele

Încadrare generală. Cordomul provine din resturile embrionare ale corzii dorsale (notocordul). Coarda dorsală formează la embrion un ax ce se întinde de la marginea superioară a șeii turcești până în regiunea sacrococcigiană; în jurul acestui ax se organizează histologic formațiuni anatomice de o deosebită importanță (baza craniului, vertebrele). Atrofiindu-se rapid încă din viața embrionară, din notocord nu rămân decât câteva formațiuni vestigiale în spațiul retrofaringian, în regiunea clivusului, în sinostoza sfenooccipitală (regiunea selară și supraselară) și în nucleul pulpos al discurilor intervertebrale. Din aceste vestigii s-ar dezvolta cordoamele.

Incidență. Sunt tumori rare — aproximativ 0,7% din toate TIC (Arnold și Hermann, 1986) (91). Aceste tumori se dezvoltă la vârsta matură și afectează sexul masculin.

Morfopatologic. Cordoamele intracraniene sunt de dimensiuni relativ mici (diametrul de 2—5 cm) și au de cele mai multe ori un aspect deosebit. Culoarea lor este albicios-cenușie. Tumoarea aderă de os, pe care îl infiltrează și îl erodează. Pe secțiune, aspectul variază în raport cu structura histologică: uneori este compact și de culoare albicioasă, alteori gelatinos, infiltrat de o substanță fluidă, analoagă mucusului și având culoare albicios-cenușie. Encefalul este doar comprimat. Cordomul se dezvoltă intracranian, pătrunzând de-a lungul spațiilor naturale (scizuri, unghi pontocerebelos etc.) și respectând astfel structurile nervoase.

Microscopic, elementul constructiv principal este celula de tip cordal. Aceasta este în general de dimensiuni mai mari, balonizată. Are un nucleu uneori picnotic, alteori veziculos și o citoplasmă fin sau grosolan vacuolizată, așa încât, prin contrast, membrana celulară apare net, dând aspectul de celulă vegetală.

Tabloul clinic al tumorilor bazei craniului. Debutul acestora este monosimptomatic, în funcție de localizarea tumorii. În perioada de stare domină sindromul de HIC cu semne de localizare ce depind de situarea tumorii. În tumorile de bază a craniului caracteristică este neconcordanța între gravitatea tabloului clinic și leziunea anatomică. Afectarea multiplă a nervilor cranieni, alături de sindromul de HIC, impune de obicei diagnosticul de tumoare a bazei craniului (tabelul 9.4).

În afara acestor sindroame, de multe ori leziunile dezvoltate la nivelul bazei craniului, mai ales cele dezvoltate între aceasta și fața inferioară a creierului, se manifestă și prin alte simptome, cu specificitate în funcție de sediul leziunii și de natura sa anatomopatologică. Astfel sunt meningioamele situate pe fața inferioară a creierului (olfactive, supraselare, creasta sfenoidală etc., cordoamele, craniofaringioamele, tumorile de glomus jugular).

TABELUL 9.4

SINDROAMELE DE NERVI CRANIENI PRODUSE PRIN LEZIUNI SITUATE LA NIVELUL BAZEI CRANIULUI

Denumirea sindromului	Nervii afectaţi	Tabloul clinic
Sindromul Foster—Kennedy primitivă papilară	I, II	Ipsilateral: anosmie şi atrofie optică Controlateral: stază
Sindromul de fantă sfenoidală (Rochon—Duvignaud)	III, IV, V(1), VI	Paralizie a oculomotorilor şi dureri în teritoriul oftalmic al nervului trigemen
Sindromul de apex orbitar (Rollet)	II, III, IV, V(1), VI	Sindromul de fantă sfenoidală, la care se adaugă atrofia optică primitivă
Sindromul de sinus cavernos Foix	III, IV, V, VI	Paralizie a oculomotorilor, dureri şi hipoestezie în teritoriul trigemenului
Sindromul de apex al stâncii temporalului (Gradenigo)	V, VI	Strabism intern, dureri şi hipoestezie în teritoriul trigemenului
Sindromul paratrigeminal (Raeder)	V, VI, plex simpatic carotidian	Sindromul de apex al stâncii temporalului, la care se adaugă sindr. Claude Bernard—Horner
Sindromul de conduct auditiv intern	VII, VIII	Paralizie facială periferică, hipoacuzie şi tulburări vestibulare
Sindromul de gaură ruptă posterioară (Vernet—Schmidt)	IX, X, XI	Paralizie faringovelolaringiană, tulburări de sensibilitate în teritoriul perechilor IX şi X, paralizia muşchilor sternocleidomastoidian şi trapez
Sindromul de răspântie condilo-gaură ruptă posterioară (Collet—Sicard—Vernet)	IX, X, XI, XII	Sindr. de gaură ruptă posterioară, asociat cu hemipareza limbii
Sindromul de hemibază (Garcin)	I—XII	Paralizia unilaterală a tuturor nervilor cranieni

Investigaţii paraclinice în tumorile bazei craniului. Actualmente datele informaţionale pot fi obţinute din asocierea celor furnizate de radiografia simplă de bază, tomografia convenţională, angiografia carotidiană, *CT-scan* cu reconstrucţie şi RMN. Menţionăm valoarea angiografiei în evidenţierea vascularizaţiei tumorii şi posibila înglobare a arterei carotide interne în tumoare (Goel, 1995) (92).

Evoluţia tumorilor bazei craniului este îndelungată, ele cuprinzând treptat toate formaţiunile din regiunea bazei craniului. În principal, evoluţia depinde de natura histopatologică a formaţiunii tumorale.

Tratamentul tumorilor bazei craniului. Aceste leziuni necesită un tratament multidisciplinar, la care participă neurochirurgul, chirurgul ORL, chirurgul de chirurgie buco-maxilofacială, alături de radioterapeut. Există posibilitatea aplicării unui tratament iniţial, constând din embolizarea pediculilor vasculari, urmată de excizia chirurgicală (meningioame bazale). Abordul chirurgical este diferit în raport cu situarea tumorii, în regiunea bazei craniului, adică în etajul anterior, mijlociu sau posterior. Pentru etajul anterior se preferă abordurile transmaxilare, transpalatale, după ligatura arterei carotide externe. Pentru etajul mediu (de exemplu meningioamele petroclivale și tentoriale) se preferă abordurile subtemporale, retromastoidiene sau abordurile combinate supra- și subtentoriale, cu ligatura sinusului lateral. În aceste tipuri de tumori trebuie investigată obligatoriu relația tumorii cu artera carotidă internă, de obicei înglobată în tumoare (Goel, 1995) (92). Pentru cele două etaje ale bazei craniului — anterior și mediu — s-au imaginat procedee de abord centrat pe apofiza zigomatică, apofiză care este îndepărtată, pentru a se pătrunde în regiunea bazei craniului (Al-Mefty, 1990; Seifert și Dietz, 1992) (93, 94). Pentru etajul posterior, în vederea expunerii largi a formațiunilor sunt necesare obligatoriu aborduri combinate, de tipul transtemporal-infratemporal, urmărindu-se îndepărtarea cu *drill* de mare viteză, a porțiunilor osoase și evidențierea microchirurgicală a formațiunilor vasculare și nervoase din fosa craniană posterioară (Sekhar și Estonillo, 1986) (95). Abordul chirurgical al clivusului implică multiple proceduri, dintre care menționăm: abordul transoral (abord direct dar cu trecere prin cavitate septică, cu închiderea dificilă a durei mater), transsfenoidal (pentru partea superioară a clivusului, limitată la linia mediană, cu închiderea dificilă a durei mater), transtemporal-infratemporal (abord extradural, suficient de larg), subtemporal (abord intradural, solicită o retracție marcată a lobului temporal) (Tedeschi și Rhoton, 1994) (96).

Metastaze cerebrale

Atât prin procentul pe care îl au în cadrul proceselor expansive intracraniene, cât și prin problemele de diagnostic și terapie pe care le ridică, metastazele cerebrale (MC) constituie o problemă importantă a neurochirurgiei. Ele reprezintă cauza principală de deces a pacienților cu tumori în restul organismului.

Date generale

Incidența. Este apreciată la 7—17 % din totalul TIC (Van Eck și colab., 1965) (97) sau 15% (Arseni și colab., 1972) (98). După datele lui Posner și Chernik (1978) (99), Takakura și colab. (1992) (100), circa 25% dintre pacienții cu diferite neoplazii au avut metastaze cerebrale. Alte studii arată că MC reprezintă 8,5/100 000 de locuitori (Hellman și Greig, 1984) (101). Date exacte referitoare la incidența MC sunt extrem de greu de obțiunt, deoarece depind în principal de adresabilitate și de investigarea tuturor neoplaziilor (Weiss și colab., 1980) (102).

Frecvența MC poate fi apreciată după trei criterii: epidemiologic, clinic și necropsic.

— Epidemiologic, Percy și colab. (1972) (103) menționează o incidență de $11{,}1^0/_{0000}$, incidență apropiată de cea a TIC primare, care ar fi de $12{,}5^0/_{0000}$.

— Clinic, aprecierea frecvenței MC a variat în decursul timpului. Cushing (1937) menționează un procent de 3,2, Stortebecker (1954) (104) — 3,5, Richards și McKissock (1963) (105) — 10, Paillas și colab. (1974) (106) — 13,2, Arseni și Constantinescu (1990) (107) — 13,8. Creșterea frecvenței MC se datorează perfecționării mijloacelor de investigație paraclinică dar și creșterii gradului de îmbătrânire a populației și prelungirii vieții pacienților cu neoplazii în urma tratamentelor efectuate.

— Necroptic, Posner și Chernik (1978) (99) semnalează o incidență de 15%.

Frecvența în funcție de vârstă. Paillas și colab. (1974) (106) remarcă faptul că vârsta celor cu MC este identică cu vârsta medie la care apar neoplaziile (decada a V-a).

Frecvența în funcție de sex. Sexul masculin este afectat predominant. Menționăm la sexul masculin MC provine din tumori bronhopulmonare, incidența lor ajungând la 85%, în timp ce la sexul feminin apar predominant MC datorate neoplaziilor genitale (90%) (Arseni și Constantinescu, 1990) (107).

Frecvența în funcție de sediul tumorii primare. Predomină numărul cazurilor de MC cu tumori bronhopulmonare primare.

Paillas și colab. (1974) (106), Weiss și colab. (1980) (102) împart diversele neoplasme, din punct de vedere a posibilității de a determina MC, în: neoplasme encefalofile (melanoamele, tumorile bronhopulmonare, mamare, renale ș.a.) și neoplasme encefalofobe (tumorile din sfera O.R.L., ale colonului, organelor genitale ș.a.). Majoritatea autorilor admit că în 10% din cazuri, chiar necroptic, nu se descoperă sursa (tabelul 9.5).

Numărul metastazelor. Acesta este foarte important pentru modul de abordare terapeutică și, implicit, pentru prognostic. Numărul variază de la o singură metastază până la 2, 3, 4 metastaze. Penzholz (1984) (108) afirmă că doar 25—40% dintre metastaze sunt solitare. Numărul MC este în raport direct cu stadiul evolutiv al cancerului, în faza tardivă, metastazele fiind de regulă multiple.

Etiopatogenie. Vârsta cu incidență maximă este între 51 și 60 de ani, cu descreșteri lente pentru decadele adiacente și cu persistența unui indice destul de ridicat chiar pentru vârste mai tinere (31—40 de ani). Sexul masculin este preponderent afectat. În ceea ce privește frecvența în funcție de varietatea tumorii de origine, tumorile bronhopulmonare se situează pe primul loc (40%). Urmează, în ordine, metastazele provenite din tumorile de sân (30%), cele din tumorile tractului digestiv și ale glandelor anexe (35%) și apoi cele renale (20%) (Campos, 1993) (109). Un rol important în metastazarea cerebrală îl au tumorile melanice (70%).

Referitor la metastazele cerebrale multiple, acestea pot avea origine în tumorile epiteliale (metastaze melanice) și mamare. Metastazele multiple de origine mamară sunt însoțite adesea și de un procent ridicat de metastaze multiple pulmo-

TABELUL 9.5

FRECVENȚA PROCENTUALĂ A METASTAZELOR CEREBRALE ÎN FUNCȚIE DE SEDIUL TUMORII PRIMITIVE
(după Arseni și Constantinescu, 1990) (107)

Localizarea tumorilor primare	Penzholz (1968)	Paillas și colab. (1974)	Weiss și colab. (1983)	Gagliardi și Mercuri (1983).	Arseni și Constantinescu (1990)
Bronhopulmonare	32,4	32,0	26	30,2	33,0
Mamare	19,3	22,6	14	5,5	13,0
Digestive	4,8	9,8	—	11,1	5,7
Renale	11,3	11,0	5	4,3	3,5
Diverse	11,3	7,5	55 (21 melanom)	10,0	19,7
Neprecizate	22,9	17,1	—	39,0	25,0

nare. Aceasta se explică printr-un mecanism dublu de diseminare a cancerului mamar: unul limfatic transtoracic în plămân şi de aici, pe cale hematogenă, spre encefal şi altul probabil direct hematogen, de la sân la encefal.

În ceea ce priveşte frecvenţa localizărilor metastazelor cerebrale unice, se remarcă predominanţa categorică a localizărilor supratentoriale (80%). Dintre localizările supratentoriale, cele frontale apar ca fiind mai numeroase (35%), urmând, în ordine, cele din lobii parietal (31%), temporal (23%) şi occipital (11%). Nu se remarcă însă o preponderenţă emisferică semnificativă. Localizările subtentoriale se află la nivelul cerebelului (17%) şi al trunchiului cerebral (3%) (Campos, 1993) (109).

Menţionăm că ţesutul nervos oferă condiţii ideale pentru dezvoltarea MC în porţiunea de joncţiune dintre cortex şi substanţa albă, datorită vascularizaţiei minime. Două treimi din MC sunt parenchimatoase, celelalte rămânând situate în spaţiul extracerebral. De altfel 10% dintre pacienţii cu cancer final prezintă o infiltrare metastatică leptomeningiană.

Morfopatologie. *Macroscopic,* suprafaţa creierului prezintă edem cerebral şi o zonă de aspect gălbui-murdar, cu puncte mai închise la culoare, brune, de cele mai multe ori delimitate, unde consistenţa este moale, aproape friabilă; acestea reprezintă zone mari de edem peritumoral, care ajung până la cortex. Pe suprafaţa corticală se pot găsi zone cu modificările caracteristice unui focar hemoragic profund.

Pe secţiune, în creier se constată una sau mai multe tumori, bine circumscrise, fie în acelaşi lob, fie generalizate, de diferite mărimi şi aspecte. Metastazarea se poate produce în orice porţiune din encefal. Sunt mai frecvente în emisfera cerebrală stângă şi la limita cortex-substanţă albă, în regiunea frontală, apoi temporoparietooccipitală, apoi la lobul temporal, în cerebel. MC sunt rare în nucleii bazali şi în punte.

Microscopic se deosebesc următoarele tipuri de metastaze:

— tipul necrotic. MC prezintă pe secţiune necroze, hemoragii şi mici chisturi. Necroza poate cuprinde întreaga tumoare pe care o transformă într-un chist. Este tipul cel mai comun de MC având ca origine glanda mamară;

— tipul hemoragic. Se prezintă sub două aspecte: hemoragie masivă, în care se găsesc cuiburi izolate de celule tumorale sau masa tumorală moale, roşie, cu multe hemoragii. Este tipul cel mai comun de MC de origine gastrointestinală;

— tipul glial. Tumoarea este dură, bine delimitată. Este tipul de MC cu origine bronhopulmonară sau gastrointestinală;

— tipul melanic. Sunt MC mici, multiple, bine circumscrise, dure, de culoare brună sau neagră, situate la suprafaţa scoarţei, în apropierea unui vas de care aderă şi pe care îl infiltrează. Substanţa albă şi cortexul adiacent prezintă o coloraţie galbenă, datorită dezintegrării pigmentului melanic şi transportului lui la distanţă. Este tipul cel mai comun de MC cu origine în melanoame;

— tipul abcedat. Deosebirea dintre un abces şi MC este foarte greu de făcut macroscopic. Este tipul cel mai comun de MC cu origine în tumorile bronhopulmonare;

— tipul polichistic. Tumoarea este bine delimitată, cu chisturi variabile, pline cu licid galben-verzui, vâscos. În interiorul chisturilor se pot găsi tumori murale (ţesut neoplazic bine păstrat, la periferia tumorii). Este tipul cel mai comun de MC de origine bronhopulmonară, renală sau din tubul digestiv;

— tipul encefalitic. Encefalul este edemaţiat difuz, meningele îngroşat cu leptomeningită neoplazică. Vasele sunt îngroşate. Microscopic nu se poate decela prezenţa unei tumori.

Comparaţia structurii microscopice a MC şi cea a tumorilor primitive

De obicei, MC prezintă caractere apropiate de cele ale tumorilor primitive, încât se poate identifica după aspectul histologic natura tumorii primitive, chiar dacă clinic nu i se cunoaște sediul. MC plecate de la aparatul respirator, rinichi sau tumori Grawitz și sarcoame păstrează mai fidel structura histologică a tumorii primare. Metastazele mamare, cele din tractul digestiv și urogenital prezintă un polimorfism care adesea nu permite identificarea tipului tumorii primitive.

Acest fapt se datorește următoarelor elemente:

— procesele de necroză și hemoragie (care modifică aranjarea celulelor și alterează formele celulare);

— apariția stromei reactive (permite confuzia între metastazele de sarcom și cele epiteliale);

— calea de propagare (calea hematogenă dă mai fidel aspectul primitiv decât calea limfogenă);

— numărul filtrelor (cu cât sunt mai multe filtre, cu atât metastaza împrumută mai multe din caracterele țesuturilor locale, mai ales că unele metastaze cerebrale provin din metastazele viscerale și nu din tumoarea primitivă);

— alteori există tumori primitive multiple, care malignizându-se, dau așa-zisele metastaze de coliziune.

Tablou clinic. Caracteristica principală a tabloului clinic întâlnit în metastazele cerebrale este polimorfismul. Din analiza simptomatologiei neurologice constatate se desprind două tablouri clinice: unul de debut, care reprezintă însămânțarea cerebrală și altul în perioada de stare, exprimând prezența și dezvoltarea metastazei cerebrale.

Debutul. Există trei moduri de debut:

— debut brusc, când simptomatologia neurologică s-a instalat în decurs de câteva ore;

— debut rapid și progresiv, caracterizat printr-un interval de timp de maximum trei săptămâni scurs de la apariția primelor semne până la constituirea tabloului neurologic;

— debut lent și progresiv, observat la majoritatea bolnavilor, când pentru conturarea simptomatologiei neurologice este necesar un interval mare de timp.

Modalitățile clinice de debut sunt reprezentate de:

— sindromul de HIC (aproximativ 50% din cazuri), cu caracter intermitent sau lent-progresiv, manifestat prin cefalee difuză, cefalee cu grețuri și vărsături, cefalee însoțită de vomismente și tulburări psihice;

— epilepsia focalizată sau generalizată (20% din cazuri);

— deficitul motor de diferite tipuri (20% din cazuri) cu posibilă evoluție cu remisiuni;

— tulburări psihice, exceptându-le pe cele semnalate în sindromul de HIC (10% din cazuri), caracterizate prin aspectul polimorf și variabil.

Durata intervalului de latență de la depistarea tumorii primitive și până la apariția semnelor neurologice de metastazare cerebrală este, în majoritatea cazurilor, între câteva luni și 1—2 ani.

Perioada de stare a fost reprezentată de:

— sindromul de HIC întâlnit frecvent, dominând tabloul clinic;

— tulburările psihice: obnubilare, confuzie, dezorientare temporospațială, scăderea performanțelor intelectuale, a memoriei și atenției, apatie, adinamie, bradipsihie (40% din cazuri);

— semnele de deficit: deficit motor, tulburări de vorbire, hemianopsie, tulburări de sensibilitate — mai frecvente în localizările unice, datorită evoluției mai lente a acestor cazuri;

— alte semne neurologice ca: semnele piramidale bilaterale, semnele meningiene, tulburările de coordonare și de mers, afectarea nervilor cranieni se întâlnesc mai des în metastazele multiple şi traduc o suferinţă cerebrală difuză.

— Ca modalitate clinică deosebită în metastazele cerebrale este evoluţia în doi timpi: apariţia bruscă a simptomatologiei neurologice (deficit motor, crize epileptice focalizate), odată cu însămânţarea metastatică, după care urmează un interval relativ liber, de remisiune, cu instalarea treptată a tabloului neurologic din perioada de stare.

— Semnele tumorii iniţiale, pulmonare sau digestive, pot fi întâlnite odată cu apariţia sindromului neurologic din perioada de stare. Menţionăm că în aproximativ 20% din cazuri tumoarea iniţială nu este depistată, MC precedând tabloul ei clinic.

— Semne generale: febră, scădere în greutate, paliditate marcată.

Diagnostic diferenţial. Metastazele cerebrale, prin simptomatologia lor polimorfă, impun diagnosticul diferenţial cu toate procesele expansive intracraniene, după decada a IV-a, în principal cu glioamele maligne, cu limfoamele şi abcesele cerebrale.

Investigaţii paraclinice. *CT-scan* şi RMN dau informaţii de neînlocuit privitor la existenţa, volumul, localizarea şi eventuala multitudine a leziunilor metastatice (fig. 9.21). *CT-scan* trebuie efectuat uneori cu doza dublă de substanţă de contrast, pentru a releva cert MC. Dintre celelalte investigaţii prezintă valoare doar scintigrafia cerebrală în metastazele multiple. De asemenea aceste investigaţii paraclinice, alături de radiografia pulmonară, ecografia abdominală, scintigrafia osoasă, explorările biochimice pot evidenţia tumoarea primară.

Este posibilă existenţa a două tumori complet independente în organism (11% — Patchell şi colab., 1990) (110). Diagnosticul histopatologic poate confirma o MC sau un gliom cerebral asociat cu o tumoare primară.

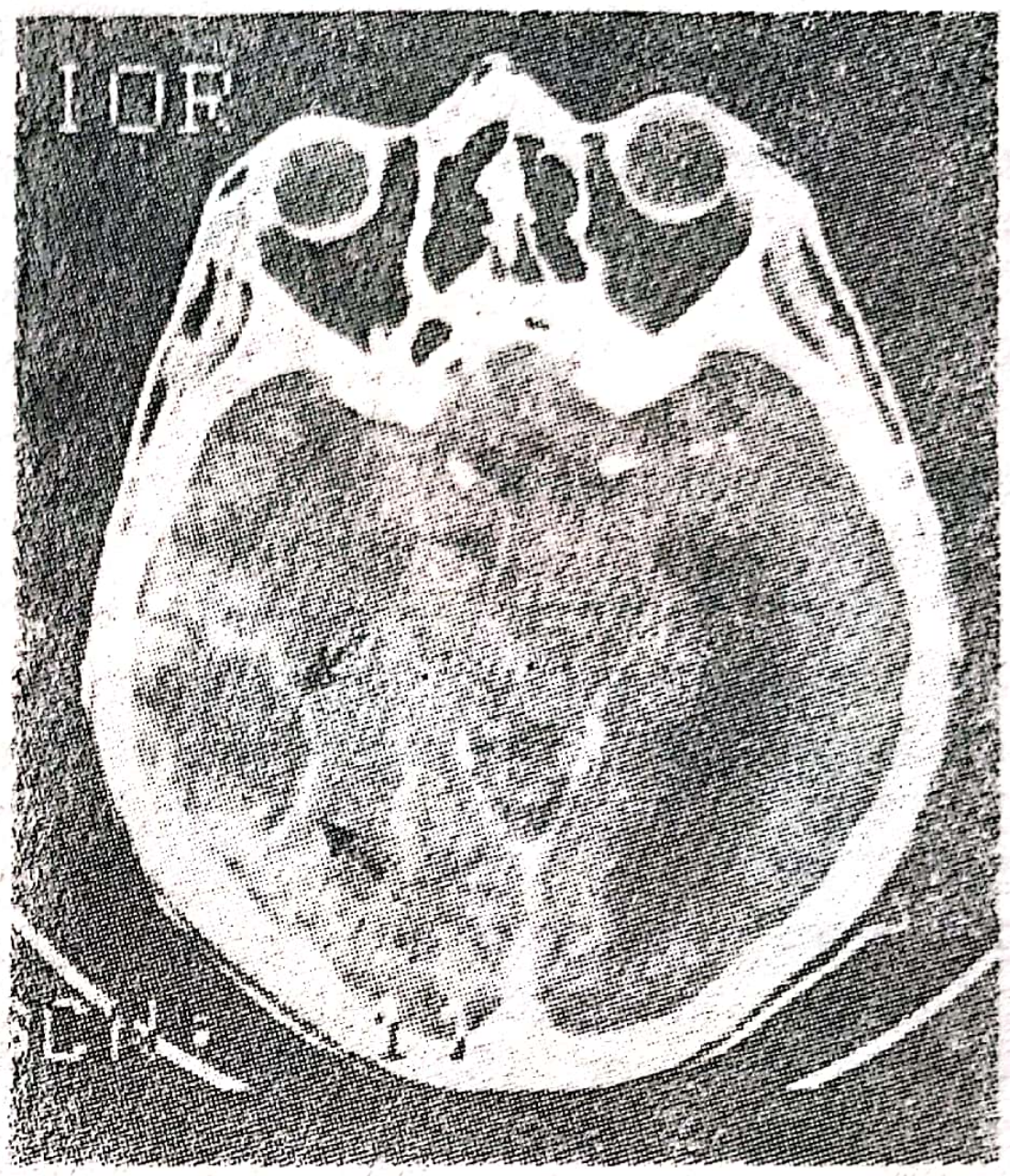

Fig. 9.21 — Imagine *CT-scan:* metastază temporală chistică, delimitată, cu marcat edem peritumoral.

Evoluţie, prognostic. Evoluţia metastazelor cerebrale este asemănătoare tuturor proceselor expansive intracraniene, adică dezvoltarea conurilor de presiune, deci suferinţa structurilor importante ale liniei mediane a sistemului nervos. Particular pentru metastazele cerebrale sunt fenomenele de HIC acute, datorită edemului marcat în jurul metastazelor cerebrale care se dezvoltă extrem de rapid şi pot decompensa neurologic pacientul. Acest edem este cu atât mai intens în metastazele multiple. Prognosticul metastazelor cerebrale este extrem de grav în cele multiple şi destul de rezervat în cele unice.

Tratament. Tratamentul MC este complex şi constă în exereză chirurgicală, radioterapie, chemoterapie şi corticoterapie.

Exereza chirurgicală reprezintă indicaţia terapeutică majoră în cazul MC unice. Practicarea ei este limitată de: starea generală a bolnavului, eventualele tare din partea altor organe, existența metastazelor în alte organe. Considerăm că existența și depistarea tumorii primitive nu restrâng operabilitatea procesului cerebral, tratamentul tumorii primitive (chirurgical) putând fi practicat după îndepărtarea metastazei cerebrale. Avantajul exerezei chirurgicale constă în decompresia cerebrală și în obținerea unui rezultat histopatologic. Exereza trebuie făcută total; exereza chirurgicală subtotală va grăbi evoluția MC și va crește rapid presiunea intracraniană. Mortalitatea operatorie este mai mică de 5% (Posner, 1992) (111). Pentru metastazele cerebrale multiple se recomandă radioterapie hipervoltată și tratamentul tumorii primare. În cazul metastazelor cerebrale unice, care au reapărut, se recomandă reintervenție chirurgicală cu exereza totală, ceea ce duce la prelungirea supraviețuirii, cu o medie de 6—8 luni (Bindal și colab., 1995) (112).

Radioterapia de diferite tipuri (hipervoltată externă sau interstițială) este recomandată în toate MC unice sau multiple. *Gamma-knife* are valoare în metastazele unice radiorezistente dar cu volum redus. Chimioterapia nu dă rezultate notabile în MC (Buckner, 1992) (113). Corticoterapia (Dexametazona — 16 mg/zi sau metilprednisolonul — 80 mg/zi) este un real adjuvant în MC, deoarece reduce edemul cerebral și influențează astfel tabloul clinic.

Bibliografie

1. *TEDDY P. J.:* Intracranial tumors. În "Oxford textbook of medicine" (sub red. Weatherall D. J., Ledingham J. G. G., Warrell D. A.), vol. 2, Oxford Medical Publications, 1989.
2. *KURLAND L. T., SCHOENBERG B. S., ANNERGERS J. F.:* The incidence of primary intracranial neoplasms in Rochester, Minnesota, 1935—1977, *Ann. N. Y. Acad. Sci.*, 1982; 381: 6—16.
3. *ANNERGERS J. F., SCHOENBERG B. S., OKAZAKI H., KURLAND L. T.:* Epidemiologic study of primary intracranial neoplasma, *Arch. Neurol.*, 1981; 38: 217—219.
4. *KOOS W. T., MILLER M. H.:* Intracranial tumors of infants and children. Georg Thieme K. G., Stuttgart, 1971.
5. *HELSETH ARE:* The incidence of primary central nervous system neoplasms before and after computerized tomography availability, *J. Neurosurg.*, 1995; 83: 999—1 003.
6. *ZÚLCH K. J.:* Histologic Typing of tumours of the central nervous system. WHO, Geneva, 1979.
7. *WILLIS R. A.:* Pathology of tumours. Butterworth and Co. (Publ.) Ltd., Londra, 1948.
8. *SMEYANOVICH A., SHANKO Y.:* Brain tumors in children in pre- and post-period of Chernobil accident. Al X-lea Congres European de Neurochirurgie, Berlin, 1995.
9. *BAILEY P., CUSING H.:* A classification of the tumors of the glioma group on a histogenic basis with a correlated study of prognosis. Lippincott, Philadelphia, 1926.
10. *BAILEY P.:* Further remarks concerning tumors of the glioma group, *Bull. Johns Hopkins Hosp.*, 1927; 40: 354.
11. *PENFIELD W.:* Cytology and cellular pathology of the nervous system. Hoeber, New York, 1932, 3—953.
12. *HOETEGA P.* del Rio: Anatomia microscopica de los tumores del sistema nervosa central y periferica. Congresul internațional de luptă contra cancerului, 1937, 546—584.
13. *ROUSSY G., OBERLING CH.:* Les tumeurs des centres nerveux et des nerfs périphériques. Atlas du cancer, Alcan, Paris, 1931, 9—10.
14. *KERNOHAN J. W., SAYRE G. P.:* Tumors of the central nervous system, Atlas of tumor pathology, A.F.I.P., X, 35. Washington, 1952.
15. *RUSSELL D. S., RUBINSTEIN L. J., LUMSDEN C. E.:* Pathology of tumours of the nervous system. Arnold Edward Publ. Ltd., Londra, 1952.
16. *ZÚLCH K. J.:* Brain tumors, their biology and pathology, ed. a II-a. Springer, New York, 1965.

72. *ALBRIGHT A. L., PACKER R. J., ZIMMERMAN R., RORKE L. B., BOYETT J., HAMMOND G. D.* : Magnetic Resonance Scans Should Replace Biopsies for the Diagnosis of Diffuse Brain Stem Gliomas : A Report from the Children's Cancer Group, *Neurosurg.*, 1993 ; 33 : 1 026 – 1 029.

73. *EPSTEIN F., McCLEARY E. L.* : Intrinsic brain-stem tumors of childhood : surgical indications, *J. Neurosurg.*, 64 : 11 – 15.

74. *LAPRAS CL., BOGNAR L., TURJMAN F., VILLAMYI E, MOTTOLESE C., FISCHER C., JOUVET A., GUYOTAT J.* : Tectal Plate Gliomas. Part I : Microsurgery of the Tectal Plate Gliomas, *Acta Neurochir. (Wien)*, 1994 ; 126 : 76 – 83.

75. *GEORGE B., LOT G.* : Foramen magnum meningiomas : a review from personal experience of 37 cases and from a cooperative study of 106 cases, *Neurosurg. Quart.*, 1995 ; 5 : 149 – 167.

76. *CUSHING H., EISENHARDT L.* : Meningiomas : their classification, regional behavior, life history and surgical end results. Charles Thomas Publ., Springfield Ill., 1938, 250.

77. *GRANT F. C.* : Intracranial meningiomas, surgical results, *Surg. Gynec. Obstet.*, 1947 ; 85 : 419 – 431.

78. *MAHMOOD A., QURESHI N. H., MALIK G. M.* : Intracranial Meningiomas : Analysis of Recurrence after Surgical Treatment, *Acta Neurochir. (Wien).*, 1994 ; 126 : 53 – 58.

79. *GLOBUS J. H.* : The Meningiomas, Tumors of the Nervous System, Baltimore, 1937.

80. *SCHEINKER J. M.* : Neurosurgical Pathology. Charles C. Thomas Publ., Springfield Ill. 1948.

81. *AL-MEFTY O.* : Clinoidal meningiomas, *J. Neurosurg.*, 1990 ; 73 : 840 – 849.

82. *GOUTELLE A., ALLEGRE G. E., LAPRAS C. L., DECHAUME P. J., RAVON R.* : Méningiomes supra-sellaires antérieurs. À propos de douze observations, *Neurochir.*, 1970 ; 16 : 359 – 366.

83. *ANDREWS B. T., WILSON C. B.* : Suprasellar meningiomas : the effect of tumor location on postoperative visual outcome, *J. Neurosurg.*, 1988 ; 69 : 523 – 528.

84. *RAPAPPORT Z. H.* : Meningiomas of the Anterior Fossa, European Course în Neurosurgery, Brugge, 1993.

85. *SINDOU M.* : Parasagital Meningiomas, European Course in Neurosurgery, Brugge, 1993.

86. *CASTELLANO F., RUGGIERO G.* : Meningiomas of the posterior fossa, *Acta Radiol. (Stokh.)* (suppl.), 1953 ; 104 : 1 – 177.

87. *DOMENICUCCI M., SANTORO A., D'OSVALDO D. H., DELFINI R., CANTORE G. P., GUIDETTI B.* : Multiple intracranial meningiomas, *J. Neurosurg.*, 1989 ; 70 : 41 – 44.

88. *LEPOIRE J., PERTUISET R.* : Les kystes épidermoïdes cranioencéphaliques. Masson et Cie, Paris, 1957.

89. *FONCIN J. F.* : În : "Encyclopédie médico-chirurgicale", Neurologie, vol. III, 17 205 A. 10, 12 – 16, Paris, 1965.

90. *ARSENI C., CARP N.* : Anatomia patologică a tumorilor sistemului nervos, Edit. Didactică şi Pedagogică, Bucureşti, 1978.

91. *ARNOLD H., HERRMANN D.* : Skull base chordoma — neurosurgical problems, Tumors of the skull base. Extra- and intracranial surgery of skull base tumors (sub red. Scheunemann H., Schurmann K., Helms J.). Walter De Gruyter ans Co., Berlin – New York, 1986.

92. *GOEL A.* : Chordoma and Chondrosarcoma : Relationship to the Internal Carotid Artery, *Acta Neurochir. (Wien)*, 1995 ; 133 : 30 – 35.

93. *AL-MEFTY O., ANAND V. K.* : Zygomatic approach to skull-base lesions, *J. Neurosurg.*, 1990 ; 73 : 668 – 673.

94. *SEIFERT V., DIETZ H.* : Combined orbito-frontal, sub- and infratemporal fossa approach to skull base neoplasms. Surgical technique and clinical application, *Acta Neurochir. (Wien).*, 1992 ; 114 : 139 – 144.

95. *SEKHAR L. N., ESTONILLO R.* : Transtemporal-infratemporal approach to the skull base, Tumors of the skull base. Extra- and intracranial surgery of skull base tumors (sub red. Scheunemann H., Schurmann K., Helms J.), Walter de Gruyter, Berlin – New York, 1986.

96. *TEDESCHI H., RHOTON A. L.* : Lateral approaches to the petroclival region, *Surg. Neurol.*, 1994 ; 41 : 180 – 216.

97. *VAN ECK J. H. M., GO K. G., EBELS E. J.* : Metastatic tumors of the brain, *Psychiat. Neurol. Neurochir.*, 1965 ; 68 ; 443.

98. *ARSENI C., CONSTANTINESCU AL. I., CONSTANTINOVICI A., GHIŢESCU M., MARETSIS M.* : Procesele expansive intracraniene, vol. II, Edit. Acad. R.S.R., Bucureşti, 1974.

99. *POSNER J. B., CHERNIK N. L.* : Intracranial metastases from systemic cancer, *Adv. Neurol.*, 1978 ; 19 : 575 – 587.

131. *POLLACK I. F., PANG D., ALBRIGHT A. L.*: The long-term outcome in children with late-onset aqueductal stenosis resulting from benign intrinsic tectal tumors, *J. Neurosurg.*, 1994; 80: 681—688.
132. *SOLERO C. L., GIOMBINI S., MORELLO G.*: Suprasellar and olfactory meningiomas: a report on a series of 153 personal cases, *Acta Neurochir. (Wien)*, 1983; 67: 181—194.
133. *SYMON L., ROSENSTEIN J.*: Surgical management of suprasellar meningioma. Part 1: The influence of tumor size, duration of symptoms and microsurgery on surgical outcome in 101 consecutive cases, *J. Neurosurg.*, 1984; 61: 633—641.
134. *BAKAY L.*: Olfactory meningiomas. The missed diagnosis, *JAMA*, 1984; 251: 53—55.

Diagnosticul şi tratamentul tumorilor hipofizare

Hipofiza dă naştere la diverse neoplazii care necesită tratamente variate, în funcţie de extinderea şi de caracterul procesului tumoral: chirurgical, medicamentos sau prin iradiere, aplicate singure sau asociat (1). Hipofiza este separată de pereţii şeii turceşti, de pereţii sinusurilor cavernoase şi de cisterna optochiasmatică de către *dura mater*. Diafragmul selar inserat pe apofizele clinoide menajează un orificiu de dimensiuni variate, prin care trece tija pituitară, ce face legătura între hipotalamus şi hipofiza posterioară şi care este înconjurată de arahnoidă. Spaţiul subarahnoidian pătrunde intraselar. Dimensiunile obişnuite ale hipofizei la adult măsoară cca 1,5 cm în lăţime şi 8,2 mm în înălţime. Glanda are dimensiunile maxime la adolescenţi şi este puţin mai mare la femei decât la bărbaţi. Hipofiza se compune dintr-un lob anterior (adenohipofiza), derivat embriologic din orofaringe, şi lobul posterior (neurohipofiza) care reprezintă o extensie a diencefalului. Ele se alipesc precoce în timpul vieţii intrauterine.

Lobul anterior se compune din *pars distalis* (porţiunea cea mai mare a adenohipofizei), *pars intermedia* şi *pars tuberalis* care face legătura cu tija pituitară.

Adenohipofiza este alcătuită din coloane de celule, înconjurate de numeroase canale vasculare. Aceste celule sunt secretoare de hormoni care controlează creşterea, metabolismele, lactaţia, răspunsul la stres, pigmentarea pielii, nivelul hormonilor sexuali şi ovulaţia.

Neurohipofiza reprezintă aşadar o extindere inferioară a hipotalamusului, fiind formată iniţial din axonii celulelor nucleilor paraventriculari şi supraoptici. Hormonii secretaţi de neurohipofiză controlează echilibrul hidric şi contracţia muşchilor netezi în diverse condiţii.

Adenohipofiza nu are conexuni neuronale cu creierul. Influenţa adenohipofizei de către hipotalamus este exercitată de către hormonii transportaţi de la hipotalamus prin sistemul venos port, intim aderent la tija pituitară şi neurohipofiză.

Irigarea sanguină a hipofizei este asigurată de arteriolele hipofizare, ramuri intracavernoase ale carotidei interne. Sângele de la nivelul adenohipofizei este colectat de sistemul port şi transportat parţial către circulaţia sistemică şi parţial către hipotalamus (2).

Raporturile între chiasmă şi diafragmul selar sunt reprezentate printr-o prefixare chiasmatică în 9% din cazuri şi retrofixare în 11%. Astfel, modificările chiasmatice ale vederii reprezintă cele mai importante semne relativ precoce ale creşterii tumorale hipofizare.

Microadenoamele care măsoară sub 1 cm diametru determină numai sindroame endocrine. La nivelul sinusurilor cavernoase, care sunt separate de hipofiză prin structurile durale, se găsesc în afara carotidei, nervii oculomotori şi primele două ramuri ale trigemenului.

Sinusul sfenoidal se găseşte anteroinferior faţă de şa în 80% din cazuri la adult (1), în celelalte 20% din cazuri fiind situat net anterior faţă de ea. Peretele intersinoselar este adeseori erodat de creşterea tumorală. Uneori, îndeosebi la copii, sinusul sfenoidal poate chiar lipsi.

Neoplaziile regiunii intra- şi periselare includ:

— tumorile adenohipofizare propriu-zise;
— tumorile structurilor nervoase adiacente (nervi optici, chiasmă, hipotalamus);
— tumorile congenitale (craniofaringioame);
— tumorile metastatice;
— anevrisme;
— chisturi;
— alte afecţiuni (inflamatorii, sarcoidoze etc.).

Dintre tumorile adenohipofizare, prolactinoamele (PRL) sunt cele mai frecvente, urmate în ordine de tumorile secretante de hormon de creştere (HGH), tumorile mixte, tumorile secretante de ACTH (3). Tumorile producătoare de hormon tireotrop (TRH) şi gonadotrop (FSH) sunt rare. Tumorile cromofobe sunt cele nonsecretorii şi sunt frecvente (4).

Clinica tumorilor regiunii selare

Clinica tumorilor regiunii selare este dominată de tulburările vizuale datorate vecinătăţii apropiate a structurii optochiasmatice.

Deficitele de câmp vizual sunt determinate atât prin compresiunea directă de către tumoare cât şi de afectarea vascularizaţiei optochiasmatice. Iniţial sunt afectate cvadrantele superoexterne după care urmează cele inferoexterne şi apoi cele inferointerne. Deficitele produse prin compresiunea mediană a chiasmei sunt mai simetrice decât cele produse prin ischemie. Compresiunea exercitată unilateral pe o chiasmă postfixată determină un scotom central la nivelul unui ochi cu deficit de câmp pe cvadrantul superoextern al ochiului controlateral, datorită compresiunii fibrelor încrucişate, la nivelul ansei pe care o fac în porţiunea proximală a nervului optic controlateral retinei pe care o reprezintă (genunchiul Willebrand).

Tracturile optice sunt de obicei interesate prin compresiunea exercitată de mase tumorale laterale pe o chiasmă prefixată.

Tumorile gigante pot afecta lobii frontali şi hipotalamusul, determinând tulburări de comportament, ce pot ajunge până la sindroame hipotalamice severe: tulburări ale stării de conştienţă, ale memoriei, sete, bulimie etc. Obstrucţia foramenelor Monro poate determina hidrocefalie. Masele tumorale dezvoltate lateral pot invada sinusurile cavernoase, interesând nervii oculomotori şi ramurile trigeminale şi determinând dureri faciale. Apariţia brutală a unor astfel de tulburări însoţite de alterări ale stării de conştienţă sunt semne de producere a unei apoplexii tumorale hipofizare. Extensia tumorală spre fosta medie poate determina crize temporale. Prezenţa cefaleei se datorează în primul rând distensiei durale, determinată de masa tumorală intraselară.

Semne de insuficienţă hipofizară

Hipopituitarismul se datoreşte de obicei compresiunii tijei pituitare de către o apoplexie intratumorală (1). Bolnavii devin palizi, ceroşi, cu riduri fine perioral şi periorbitar, cu alopecie axilară şi pubiană şi încetinirea creşterii bărbii la indivizii de sex masculin. Se notează de asemenea o anemie uşoară, greţuri şi vărsături frecvente, hipotensiune ortostatică şi hipotermie. Deprimarea funcţiei suprarenale predispune la colaps, iar cea tiroidiană, la intoleranţă la frig, uscăciunea pielii, apatie şi mixedem. Scăderea funcţiei gonadale determină amenoree şi sterilitate la femei, atrofie testiculară, cu scăderea libidoului şi a potenţei la bărbaţi. Scăderea secreţiei de vasopresină determină diabet insipid. Prezenţa setei la bolnavii conştienţi este de obicei urmată de creşterea aportului hidric, ceea ce corectează balanţa apei în organism.

Dacă starea de cunoştinţă a bolnavului este însă alterată, se poate ajunge la hemoconcentraţii ridicate cu creşterea nivelului electroliţilor. Osmolaritatea urinii rămâne scăzută. Se poate ajunge la şoc şi deces.

Semnele de tumori hipofizare depind în prima fază (endocrină) de varietatea tumorii.

Prolactinoamele

Prolactinoamele, cele mai frecvente tumori pituitare secretante, se manifestă prin amenoree-galactoree la femei. Ele pot apărea „d'emblée" sau pot să întrerupă suita ciclurilor deja instalate. Menstrele pot să nu reapară după o naştere sau să apară la femei ce folosesc contraceptive. Prolactinoamele pot varia ca dimensiuni de la microadenoame până la tumori mari. Nivelul normal al prolactinemiei la femeia negestantă este sub 20 nanograme pe mililitru. Un nivel de peste 200 ng/ml indică de obicei existenţa prolactinomului. Între aceste două limite diagnosticul este incert. Producerea prolactinei este controlată de influenţa inhibitoare a hipotalamusului. Secţionarea tijei pituitare este urmată de creşterea nivelului prolactinemiei. Astfel se explică şi creşterea nivelului prolactinemiei în cazul compresiunii exercitată în această arie de prezenţa unui craniofaringiom sau a unui anevrism gigant (5, 6). Utilizarea unor medicamente ca: TRH, antidepresive, fenotiazine, contraceptive estrogenice orale şi unele antihipertensive se asociază de hiperprolactinemie (7). Amenoreea, defectele de ovulaţie, tulburările menstruale şi hirsutismul apar de obicei la femei cu hiperprolactinemie (8).

La bărbat, prolactinoamele sunt mai rar diagnosticate. Clinic, hiperprolactinemia la bărbat se manifestă prin scăderea libidoului, impotenţă, atrofie testiculară, oligospermie şi uneori galactoree (8). Astfel mărimea tumorilor la bărbat este de obicei mult mai accentuată în momentul diagnosticului, iar nivelul prolactinemiei este mai ridicat decât la femei (1).

Obezitatea este de obicei prezentă la ambele sexe şi cedează mai uşor dacă se instituie un tratament corect pentru prolactinom.

Adenoamele producătoare de hormon de creştere (HGH)

Adenoamele producătoare de hormon de creştere (HGH) provoacă la adult acromegalie, dezvoltarea în exces a părţilor moi (limbă, buze, scalp) dar şi a oaselor (nas, mandibulă, mâini şi picioare). Frecvent apar şi dureri în articulaţii, datorită modificărilor degenerative de la aceste niveluri. De asemenea pot apărea intoleranța la glucoză precum și fenomene de stenoză de canal vertebral (9). Una dintre cele mai severe complicații ale acromegaliei o reprezintă bolile cardiovasculare și arteriosclerotice.

Speranța de viață, în cazul unei acromegalii neglijate, este redusă în măsură importantă de afecțiunile cardiovasculare și respiratorii (1). Rata de mortalitate este dublă față de populația normală (10).

Dacă excesul de HGH apare înainte de închiderea epifizelor, apare gigantismul, dezvoltarea fiind a întregului corp.

Nivelul normal al HGH la adult este sub 5 ng/ml. Efectele acromegalice nu sunt proporționale cu nivelul de HGH. Efectele sunt mediate de somatomedina-C, determinarea nivelului acesteia constituind cel mai bun indicator al eficacității tratamentului acromegaliei (11). Trebuie realizate niveluri între 0,4—2,2 U/ml.

Adenoamele producătoare de ACTH în exces

Adenoamele producătoare de ACTH în exces conduc la apariția sindromului Cushing: obezitate la nivelul trunchiului, hipertensiune, hirsutism, apariția de echimoze fără o cauză explicită, tulburări mentale, afectarea ciclului menstrual și a libidoului, vergeturi pe abdomen, torace, miopatie, diabet zaharat, osteoporoză și fatigabilitate (12). Cea mai frecventă cauză a sindromului Cushing este reprezentată de adenoamele hipofizare (60—80% din cazuri), tumorile suprarenale reprezentate de tumori maligne explicat de localizările ectopice (13). Aceste localizări ectopice sunt reprezentate de tumori maligne pulmonare, carcinoide, timoame, insulinoame pancreatice, cancere tiroidiene etc. Pentru determinarea originii hipersecreției de ACTH se recurge la determinarea ei în conjuncție cu determinarea *corticotropin-releasing* hormonului cu ajutorul testului de supresiune cu Dexametazonă și a testului cu Metyrapon (v. mai jos). Nivelul normal al cortisolului și ACTH este:

— pentru cortisol: 6,5—20,5 microg/dl, cu variații diurne, nivelul de dimineață fiind de două ori mai mare decât cel de după-amiază;

— pentru ACTH: 41—68 picog/ml.

Testul de supresie cu Dexametazonă (14) se face în 6 zile astfel:

— în primele două zile: se dozează cortisolul urinar bazal, care trebuie să depășească 7 mg/g;

— în următoarele două zile: se administrează Decadron — 2 mg la 6 ore.

Cortisolul urinar trebuie să scadă cu 50%:

— în ultimele două zile se administrează Decadron — 8 mg la 6 ore. Cortisolul urinar la bolnavii cu sindrom Cushing trebuie să dispară la această doză, ea nefiind influențată de administrarea a 2 mg la 6 ore.

La bolnavii cu sindrom Cushing de origine extrapituitară, excreția de cortisol urinar nu este influențată.

Testul cu Metyrapon (15): se administrează 750 mg la fiecare patru ore, timp de 24 ore și se dozează 17-hidroxicorticoizii bazali în urină. În următoarele 24 ore se dozează din nou. În caz de boală Cushing, răspunsul este pozitiv (crește de două ori). În sindromul de cauză extrapituitară, 17-hidroxicorticoizii nu cresc.

Adenoamele secretante de tyroid-stimulating hormone

Adenoamele secretante de *tyroid-stimulating hormone* (*TSH*) sunt rare. Diagnosticul lor se bazează pe:

- — nivelul crescut al tiroxinemiei;
- — TSH crescut la determinările prin RIA;
- — tireotrofină secretată în exces de hipofiză;
- — absența oftalmopatiei infiltrative;
- — imunoglobuline tiroid-stimulante nedetectabile;
- — dispariția hipertiroidismului după adenomectomie hipofizară.

Adenoame secretante de gonadotrofine (FSH)

Adenoamele secretante de gonadotrofine (FSH), rare, sunt întâlnite de obicei la bolnavi cu hipogonadism primar (16). Și mai rare sunt cazurile certe dar fără hipogonadism (17). Cele mai multe sunt foliculinsecretante (FSH), mai rare fiind cele mixte, foliculin- și luteinsecretante (1). Analizele hormonilor TSH, LH și FSH au arătat existența a două componente glicoproteice: alfa și beta, din care cea alfa este similară tuturor celor trei hormoni. Nici una din aceste componente luată separat nu este biologic activă, dar au fost descrise tumori doar alfa-secretante (18). Existența unor astfel de tumori, biologic inactive, reduce și mai mult procesul tumorilor așa-zis nesecretante (19).

Diagnosticul paraclinic al tumorilor regiunii selare

Diagnosticul imagistic include: radiografia simplă a regiunii selare și a sinusurilor paranazale. Prezența unei mase tumorale intraselare cu diametrul mai mare de 1 cm se evidențiază prin lărgirea dimensiunilor șeii (fig. 9.22), eventuala erodare a dorsului selar și a apofizelor clinoide posterioare și dedublarea fundului șeii, element care are o semnificație foarte relativă în diagnosticul tumorilor hipofizare. Radiografia simplă poate pune în evidență, de asemenea, o invadare a sinusului sfenoidal de către tumoare prin erodarea fundului selar.



Fig. 9.22 — Imagine radiografică a unei șei turcești balonizate.

Pneumoencefalografia fracționată prin introducerea unei cantități reduse de aer și migrarea sa de-a lungul endobazei craniului coafează conturul tumorii hipofizare și pune în evidență extinderea sa deasupra diafragmului selar (fig. 9.23).

Examenul *CT-scan* sau prin RMN înlocuiește cu mult succes aceste investigații clasice, dând ample informații asupra prezenței, dimensiunilor, consistenței și eventualei extinderi a unei tumori intra-, supra- sau paraselare (20). Adenomul apare inițial mai intens decât restul hipofizei la examenul *CT-scan* cu substanță de contrast, dar



Fig. 9.23 — Imagine de PEG fracționată într-un caz de tumoare intraselară cu depășirea diafragmului selar.

această intensitate dispare în câteva minute, devenind izodens, ceea ce poate servi la diagnosticarea unui microadenom prin acest „examen *CT-scan* dinamic" (21).

Examenul RMN evidențiază și mai pregnant prezența tumorilor hipofizare, indicând deplasările și deformările structurilor nervilor optici, ale chiasmei și tracturilor optice, precum și invadarea sinusurilor cavernoase de către tumoare (20, 22). Imaginile RMN pot fi întărite prin administrarea de Gadolinium. RMN este deosebit de valoroasă în evidențierea traseelor vasculare și a anevrismelor, scutindu-ne astfel de practicarea angiografiei, altminteri obligatorie pentru eliminarea eventualității unui anevrism intraselar.

Histopatologia adenoamelor hipofizare

În general aspectul lor macroscopic este gri-brun, iar consistența de obicei gelatinoasă, mai rar fibroasă.

Microscopic hipofiza normală este constituită dintr-o masă compactă de celule cuboidale, care apar în proporții variabile ca acido- sau bazofile și intercalate cu o abundentă rețea de canale vasculare. În adenoame predomină de obicei una sau alta din aceste varietăți tinctoriale. În cadrul tumorilor, vasele sunt mai rare, celulele apărând în straturi.

Deși adenoamele sunt considerate în general benigne, comportarea lor biologică nu poate fi prezisă histologic. Varietatea lor secretorie nu le condiționează gradul de invazivitate (23). În general se consideră rata de invazivitate ca fiind de 35%. Diseminările lichidiene sunt posibile (24). Rata de creștere poate fi estimată prin determinarea imunoreactivității anticorpilor monoclonali (25, 26).

Clasificarea ultrastructurală curentă actuală a adenoamelor hipofizare, bazată pe determinările electronomicroscopice combinate cu cele imunochimice deosebește:

— tumori producătoare de hormoni specifici;

— tumori producătoare de hormoni multipli;

— tumori producătoare de hormoni neidentificabili (27).

Clasificarea adenoamelor hipofizare

I. Adenoame (HGH) $\begin{cases}\text{rar granulate}\\ \text{dens granulate}\end{cases}$

II. Adenoame (PRL) $\begin{cases}\text{rar granulate}\\ \text{dens granulate}\end{cases}$

III. Adenoame mixte — orice combinații ale varietăților I și II.

IV. Adenoame ACTH $\begin{cases}\text{rar granulate}\\ \text{dens granulate}\end{cases}$

V. Adenoame cu celule nediferențiate — oncocitoame

Tratamentul adenoamelor hipofizare

Tratamentul adenoamelor hipofizare, încă destul de controversat, depinde de mărimea tumorii, de gradul ei de agresiune și de invazivitate.

Tratamentul conservator se bazează pe potențialul limitat al evolutivității microadenoamelor atunci când sunt nonsecretante. Aceasta presupune verificarea biologică și imagistică (*CT-scan* sau RMN), semestrial sau anual.

Tratamentul medicamentos

Tratamentul medicamentos este eficient în prolactinoame. Bromocriptina reduce atât dimensiunile tumorii cât și nivelul prolactinemiei (28—30). Din păcate, evoluția tumorală se reia după întreruperea tratamentului. Administrarea timp îndelungat a bromocriptinei prejudiciază într-o oarecare măsură un viitor tratament chirurgical prin fibroza tumorală pe care o induce (31).

Bromocriptina poate fi eficientă și în unele tumori producătoare de HGH, dar dozele necesare sunt mai mari.

În tumorile Cushing s-au utilizat diverse droguri cu rezultate variabile: Mitotan, Metyrapon, aminoglutetimid (1). În general ele sunt eficiente doar ca adjuvante ale chirurgiei. Antagoniștii serotoninici — ciproheptadina, metergolina — par mai eficienți pe termen lung. De asemenea par eficienți și în sindromul Nelson.

Tratamentul chirurgical

Tratamentul chirurgical se adresează în primul rând efectului de masă demonstrat cu ajutorul imagisticii. Dintre tumorile secretante, cele PRL-productive trebuie tratate întâi cu bromocriptină, chiar și în cele cu nivel mare hormonal, acesta putând fi influențat. Indicația de operație în acest caz o constituie efectul de masă important, neinfluențat de medicație sau imposibilitatea bolnavului de a folosi bromocriptina.

Secreția masivă de HGH reprezintă o indicație majoră de tratament chirurgical, chiar și în absența efectului de masă, datorită complicațiilor la care expune o secreție crescută, prelungită de HGH (artrite, leziuni cardiovasculare). Boala Cushing reprezintă cea de-a treia indicație endocrinologică de operație. Aceste tumori rareori provoacă efecte de masă importante. Evidențierea imagistică a acestor microadenoame este adesea dificilă. De aceea s-a recurs la stabilirea lateralității lezionale prin dozarea ACTH în eșantioane de sânge recoltate simultan din sinusurile petroase (32). Sindromul Nelson, hiperpigmentarea unui bolnav care a suferit o suprarenalectomie în prezența unui adenom hipofizar ACTH-secretant, survine în 10—15% din cazuri. Adenomul hipofizar este sancționabil chirurgical, ceea ce reușește să vindece boala (33, 35).

Pregătirea preoperatorie pentru tratamentul chirurgical al tumorilor hipofizare presupune administrarea unor cantități suficiente de corticosteroizi, chiar dacă este vorba de un microadenom (100 mg cortizon acetat cu o zi înainte de operație, plus 100 mg imediat preoperator). De asemenea se recomandă administrarea preoperatorie de antibiotice, în scop profilactic. Corticoterapia trebuie continuată 3—7 zile după operație.

Abordul transsfenoidal se execută cu bolnavul în decubit dorsal și cu aperturile nazale îndreptate spre chirurg. Se poate utiliza calea sublabială sau calea transnazală cu decolarea mucoasei de pe sept, eventual cu incizarea aripii nasului, pentru a putea insera ușor speculul. În această ultimă eventualitate se dezinfectează cavitățile nazale și orofarinxul, apoi se decolează mucoasa de pe sept prin infiltrarea unei soluții de xilină 0,5%, la care se adaugă adrenalină 1/2 000. Se incizează vertical mucoasa septală care se decolează până la nivelul sinusului sfenoidal. Se luxează septul cartilaginos de partea opusă, se decolează mucoasa controlateral de pe septul osos care se și rezecă, descoperindu-se fundul sinusului de pe care se decolează mucoasa. Se pătrunde în sinus prin ostiumuri, după inserția unui depărtător Hardy. Se deschide sinusul sfenoidal chiuretându-se mucoasa și se descoperă fundul selar. Dacă acesta este erodat de tumoare, se începe ablația ei. Dacă nu, se perforează fundul selar, la nevoie cu dalta și ciocanul. Se lărgește breșa osoasă cu pensa ciupitoare descoperindu-se capsula durală care se incizează în X. Sub control microscopic se chiuretează și se aspiră tumoarea. În cazul existenței unor expansiuni supraselare, acestea se împing prin insuflația de aer subarahnoidian. În cazul microadenoamelor se incizează glanda pentru descoperirea tumorii griroșcate, care se chiuretează. Patul tumoral poate fi tamponat cu alcool. Se introduce intraselar un fragment de mușchi, grăsime sau fascie care se menține cu un fragment cartilaginos. Se scoate speculul, lăsând mucoasa să revină la sept. Se tamponează cu meșe lubrefiante ambele choane nazale, timp de 48 ore. Se suturează incizia mucoasei nazale sau, după caz, a celei sublabiale, în abordul transoronazal, cu fire resorbabile.

Abordurile transcraniene pot fi executate pe cale subfrontală, pterională sau subtemporală.

Cel mai frecvent utilizat este abordul subfrontal drept pentru tumorile cu extensie supraselară și compresiune optochiasmatică importantă, fiind singurul care oferă o vizibilitate bună asupra ambilor nervi optici, a chiasmei și a carotidei. Această cale de abord este mult mai limitată de poziția prefixată a chiasmei, situație în care rezecția unui tubercul selar și deschiderea sinusului sfenoidal trans*jugum* pot lărgi accesul la conținutul selar. Dacă voletul frontal, care este bine să fie practicat cât mai jos spre regiunea nazo-sprâncenoasă, deschide sinusul frontal, se recomandă chiuretarea acestuia și acoperirea cu un lambou din galea frontală răsfrântă și suturată la dura frontobazală. Polul frontal drept este retractat cu blândețe, descoperindu-se nervul optic drept, carotida internă dreaptă și regiunea prechiasmatică ocupată de tumoare, a cărei capsulă se incizează. Se chiuretează conținutul selar, asigurându-se apoi o hemostază îngrijită.

Abordul pterional sau subtemporal este indicat atunci când extensia tumorală este lateroselară. Unii autori (34) recomandă practicarea unui volet orbitopterional.

Un abord transcalos poate fi necesar în extensiile tumorale către ventriculul III.

Tratamentul postoperator

Tratamentul postoperator are ca scop combaterea eventualei insuficiențe hipofizare, în primul rând a diabetului insipid, ce apare de obicei tranzitor. Steroizii pot fi necesari uneori.

Iradierile au pierdut mult din vechile opțiuni, dar s-ar putea să recâștige teren, îndeosebi iradierile țintite: proton-beam, LINAC, Gamma-Knife. Marele dezavantaj al iradierilor îl reprezintă imposibilitatea de a prevedea întotdeauna eventuale encefalopatii de iradiere. Iradierile și-ar mai putea păstra din indicații în cazurile inoperabile sau în cele cu tendință la malignizare, chiar dacă au fost operate.

Terapiile adjuvante cuprind tratamentul medicamentos cu bromocriptină ca și acela al bolii Cushing, care nu a putut fi controlată suficient prin actul operator.

Bibliografie

1. *TINDALL G. T., BARROW D. L.:* Tumors of the sella and sellar areas in adults. În: *"Neurological Surgery"* (sub red. Youmans J.R.), ed. a III-a, cap. 119, 3 447—3 498. W. B. Saunders Co., Philadelphia, 1990.
2. *BERGLAND R. M., PAGE R. B.:* Pituitary brain vascular relations: A new paradigm, *Sci.*, 1979; 204: 18—24.
3. *WILSON C. B.:* A decade of pituitary microsurgery, *J. Neurosurg.*, 1984; 61: 814—833.
4. *CONSTANTINOVICI A., CIUBOTARU V., ALDEA H.:* Our experience in the treatment of pituitary tumors, *Rom. Neurosurg.* (serie nouă), 1992; 1: 37—44.
5. *CUSIMANO M. D., KOVACS K., BILBAO J. M.:* Suprasellar craniopharyngioma associated with hyperprolactinemia, pituitary lactotroph hyperplasia and microprolactinoma, *J. Neurosurg.*, 1988; 69: 620—623.
6. *LUNDBERG P. O., OSTERMAN P. O., WIDE L.:* Serum prolactin in patients with hypothalamus and pituitary disorders. *J. Neurosurg.*, 1981; 55: 194—199.
7. *BALAGURA S., FRANTZ A. G., HOUSEPIAN E. M., CARMEL P. W.:* The specificity of serum prolactin as a diagnostic indicator of pituitary adenoma, *J. Neurosurg.*, 1979; 51: 42—46.
8. *ABBOUD C. F., LAWS E. R. Jr.:* Clinical endocrinological approach to hypothalamic pituitary disease (review article), *J. Neurosurg.*, 1979; 51: 271—291.
9. *EPSTEIN N., WHELAN M., BENJAMIN V.:* Acromegaly and spinal stenosis, *J. Neurosurg.*, 1982; 56: 145—147.
10. *WRIGHT A. D., HILL D. M., LOWRY C., FRASER T. R.:* Mortality in acromegaly, *Q. J. Med.*, 1970; 39: 1—16.
11. *LOSA M., OECKLER R., SCHOPOL J.:* Evaluation of selective transsphenoidal adnomectomy by endocrinological testing and somatomedin-C measurement in acromegaly. *J. Neurosurg.*, 1989; 70: 561—567.
12. *BOGGAN J. E., TYRELL J. B., WILSON C. B.:* Transshenoidal microsurgical management of Cushing's disease: Report of 100 cases, *J. Neurosurg.*, 1983; 59 : 195—200.
13. *MARTIN J. B.:* Management of hypersecretory pituitary adenomas, *Clin. Neurosurg.*, 1980; 27: 99—123.
14. *LIDDLE G. W.:* Tests of pituitary-adrenal suppressibility in the diagnosis of Cushing's syndrome, *J. Clin. Endocrinol. Metab.*, 1960; 20: 1 539—1 560.
15. *LIDDLE G. W., ESTEP H. L., KENDALL J. W. Jr.:* Clinical application of a new test of pituitary reserve, *J. Clin. Endocrinol. Metab.*, 1959; 19: 875—894.
16. *FRIEND J. N., JUDGE D. M., SHERMAN B. M., SANTEN R. J.:* FSH-secreting pituitary adenoma, *J. Clin. Endocrinol. Metab.*, 1976; 45: 653—657.
17. *DEMURA R., KUBO O., DEMURA H., SHIZUME K.:* FSH, LH secreting pituitary adenoma, *J. Clin. Endocrinol. Metab.*, 1977; 45: 653—657.
18. *KLIBANSKI A., RIDGWAY F. C., ZERVAS N. T.:* Pure alpha subunit secreting pituitary tumors, *J. Neurosurg.*, 1983; 59: 585—589.
19. *BLACK P. Mc. L., HSU D. W., KLIBANSKI A., KLIMAN B.:* Hormone production in clinically nonfunctioning pituitary adenomas, *J. Neurosurg.*, 1987; 66: 244—250.
20. *KAUFMAN B., ARAFATH B., SELMAN W. R.:* Advances in neuroradiologic imaging of the pituitary gland: Changing concepts, *J. Lab. Clin. Med.*, 1987; 109: 308—319.
21. *HASEGAWA T., ITO H., SHOIN K.:* Diagnosis of an "isodense" pituitary microadenoma ba dynamic CT scanning, *J. Neurosurg.*, 1984; 60: 424—427.
22. *DAVIS P. C., HOFFMAN J. C. Jr., SPENCER T.:* MR imaging of pituitary adenomas CT, clinical and surgical correlations, *AJR*, 1987; 148: 797—802.
23. *SCHEITHAUER B. W., KOVACS K. T., LAWS E. R. Jr., RANDALL R. W.:* Pathology of invasive pituitary tumors with special reference of functional classification (review article), *J. Neurosurg.*, 1986; 65: 733—744.

24. *HASIMOTO N., HANDA H., NISHI S.:* Intracranial and intraspinal dissemination from growth hormone-secreting pituitary tumor, *J. Neurosurg.*, 1986; 64: 140—144.
25. *NAGASKIMA T., MUROVIC J. A., HOSHIMO T.:* The proliferative potential of human pituitary tumors in situ, *J. Neurosurg.*, 1986; 64: 588—593.
26. *LANDOLT A. M., SHIBATA T., KELIHÜES P.:* Growth rate of human pituitary adenomas, *J. Neurosurg.*, 1987; 67: 803—806.
27. *HORVATH E., KOVACS K.:* Ultrastructural classification of pituitary adenomas, *Can. J. Neurol. Sci.*, 1976; 9: 21.
28. *BARROW D. L., TINDALL G. T., KOVACS K.:* Clinical and pathological effects of bromocriptine on PRL-secreting and other pituitary tumors, *J. Neurosurg.*, 1984; 60: 1—7.
29. *HUBBARD J. L., SCHEITHAUER B. W., ABBOUD C. F., LAWS E. R. Jr.:* PRL-secreting adenoma: The preoperative response to bromocriptine treatment and surgical outcome, *J. Neurosurg.*, 1987; 67: 816—821.
30. *FAHLBUSCH R., BUCHFELDER M., SCHRELL U.:* Short-term preoperative treatment of macroprolactinomas by dopamine agonists, *J. Neurosurg.*, 1987; 67: 807—815.
31. *LANDOLT A. M., OSTERWALDER V.:* Perivascular fibrosis in prolactinomas, Is it increased by bromocriptine? *J. Clin. Endocrinol. Metab.*, 1984; 58: 1 179—1 183.
32. *ZOVICKIAN J., OLDFIELD E. H., DOPPMAN J. L.:* Usefulness of inferior petrosal sinus venous endocrine markers in Cushing's disease, *J. Neurosurg.*, 1988; 68: 205—210.
33. *WISLAWSKI J., KASPERLIK—ZALUSKA A. A., JESKE W.:* Results of neurosurgical treatment by transsphenoidal approach in 10 patients with Nelson's syndrome, *J. Neurosurg.*, 1985; 62: 68—71.
34. *AL-MEFTY C.:* Supraorbital-pterional approach to skull base lesions: *Neurosurg.*, 1987; 21: 474—477.
35. *ARSENI C., MARETSIS M., CONSTANTINOVICI A.:* Nelson's tumor: Two cases reports, *Neurochir.*, 1978; 21 (3): 104—108.

Supurațiile chirurgicale endocraniene

Supurațiile chirurgicale endocraniene care se manifestă ca procese expansive intracraniene (fig. 9.24) se clasifică după sediul lor în trei grupe:

— abcesele cerebrale (AbC) — colecții purulente situate în interiorul parenchimului cerebral;

— abcesele extradurale (AbE) — colecții purulente situate în craniu și *dura mater;*

— empiemele subdurale (ESD) — colecții purulente situate în spațiul subdural.

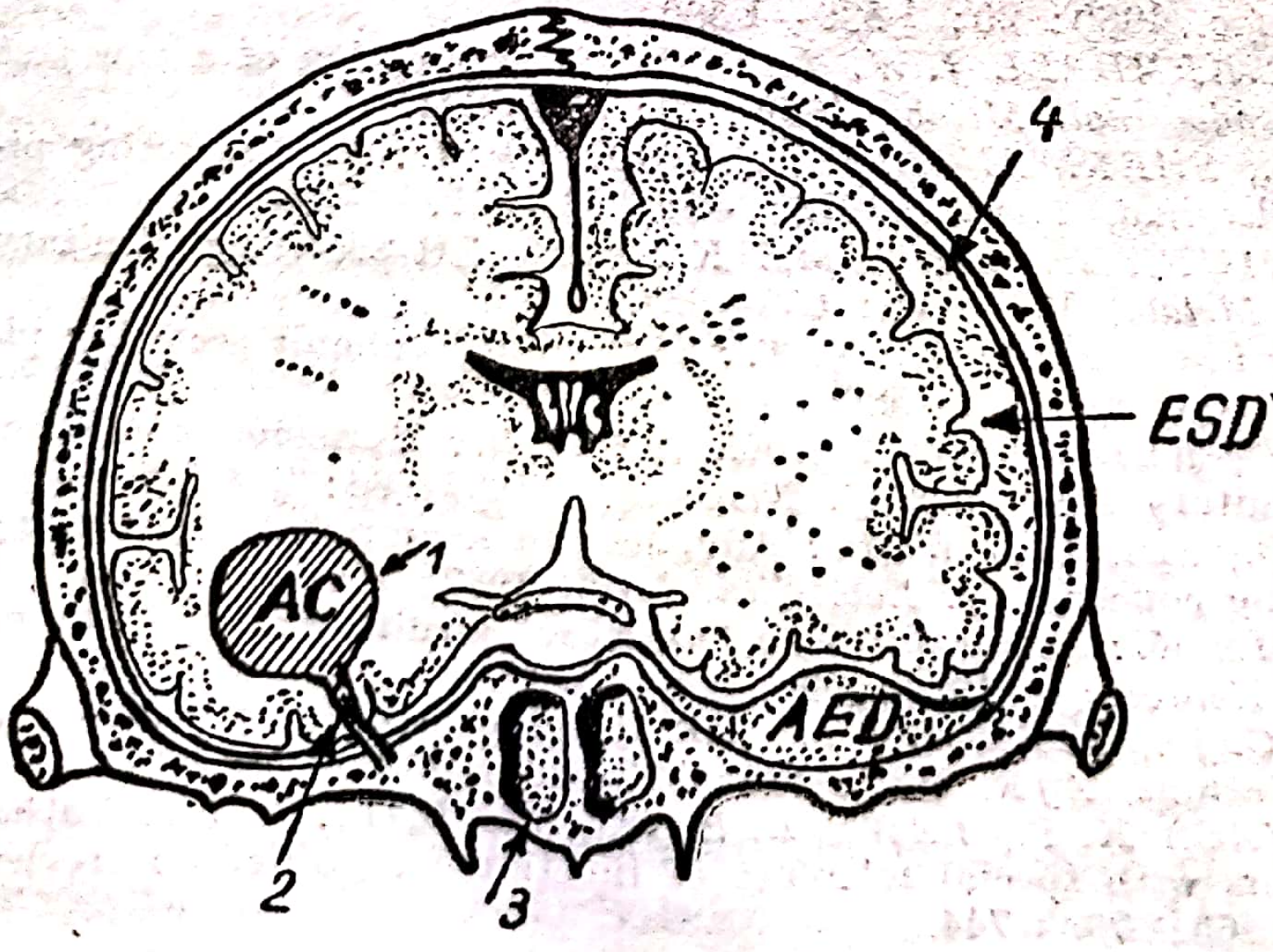

Fig. 9.24 — Prezentare schematică a supurațiilor intracraniene: *AC* — abces cerebral; *ESD* — empiem subdural; *AED* — abces extradural; *1* — capsula abcesului; *2* — calea de propagare venoasă; *3* — sinus aeric frontal; *4* — *dura mater.*

AbC, supurații colectate în parenchimul cerebral, cu efect compresiv, constituie unul din capitolele importante ale patologiei neurochirurgicale. Scăderea incidenței între anii 1950 și 1970 coincide cu aplicarea pe scară largă a tratamentului cu antibiotice, dublată de o mare sensibilitate a florei microbiene la această terapie. Recrudescența acestor afecțiuni denotă tocmai creșterea rezistenței florei bacteriene și insuficiența antibioterapiei moderne.

Etiopatogenie

Din punct de vedere etiopatogenic, AbC se împart în:

Abcese adiacente. Abcesele adiacente sunt secundare unui focar infecțios de vecinătate, determinarea cerebrală făcându-se prin continuitate (fig. 9.25). Bonnal și colab. (1960) (1) denumesc această grupă de abcese „propagate“ sau „prin propagare“. Din această grupă fac parte:

a — abcesele rinogene;

b — abcesele otogene;

c — abcesele secundare altor focare infecțioase de vecinătate.

Abcese metastatice. Abcesele metastatice sunt secundare unui focar infecțios situat la distanță de extremitatea cefalică, însămânțarea cerebrală fiind posibilă doar pe cale sanguină. Din această categorie fac parte:

a) — AbC de cauză pleuropulmonară;

b) — abcesele cianogene (în cadrul cardiopatiilor congenitale cu șunt dreapta-stânga); aceste abcese au fost denumite și „AbC paradoxale“ (Cohen și colab., 1951) (2);

c) — AbC cu alt punct de plecare cunoscut, la distanță.

Abcesele posttraumatice. Abcesele posttraumatice sunt determinate de cele mai multe ori de infectarea directă a parenchimului cerebral. Din această grupă fac parte AbC posttraumatice acute sau cronice și AbC traumatice tardive.

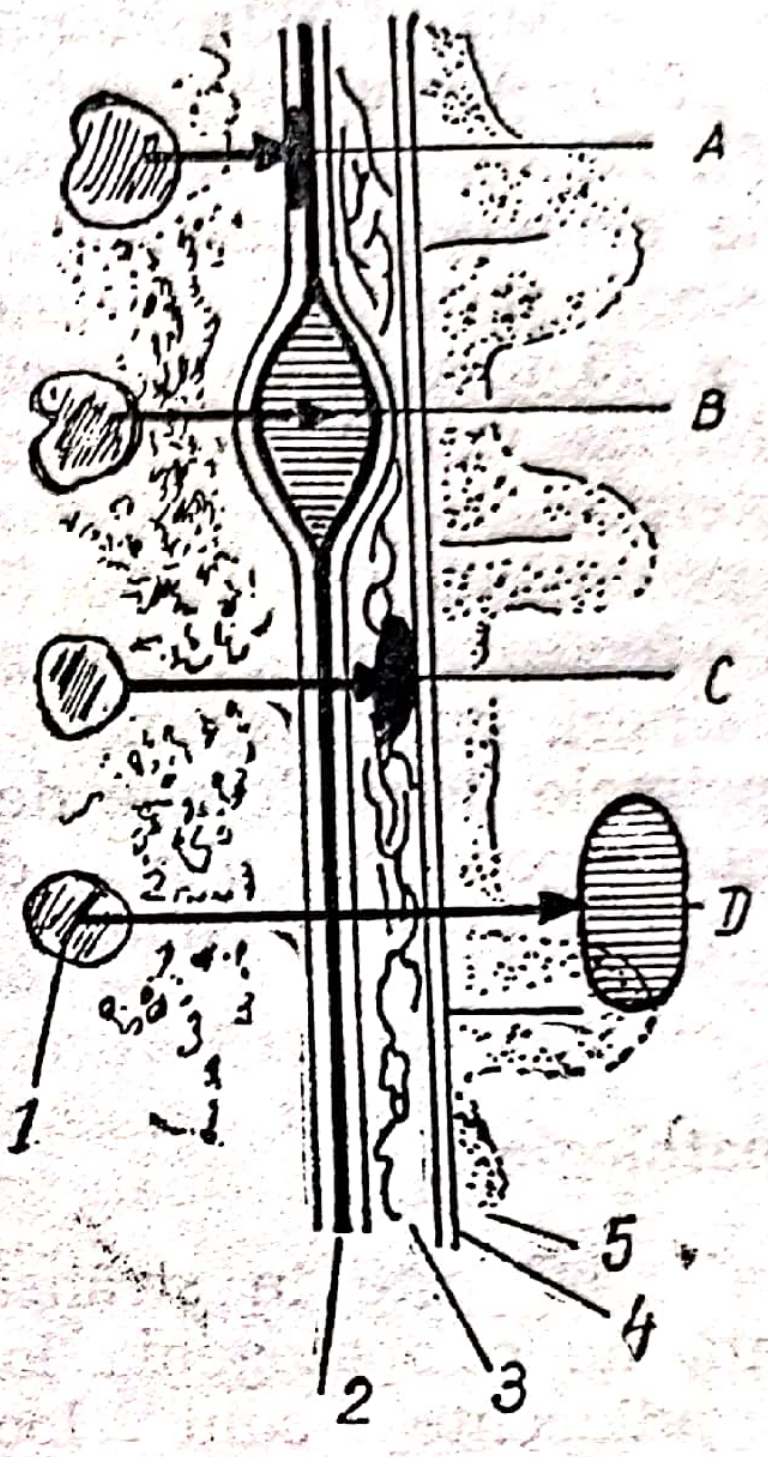

Fig. 9.25 — Prezentare schematică a posibilităților de pătrundere a infecției intracraniene: *1* — focarul infecțios adiacent; *2* — *dura mater;* *3* — spațiul subarahnoidian; *4* — *pia mater;* *5* — encefalul; *A* — infecția cantonată extradural; *B* — infecția cantonată subdural (empiem); *C* — infecția cantonată subarahnoidian; *D* — infecția cantonată intracerebral.

Abcesele de origine necunoscută. Abcesele de origine necunoscută sunt abcese a căror sursă infecțioasă nu poate fi decelată clinic sau cu mijloacele de investigație uzuale. Prezența lor exprimă de cele mai multe ori dificultățile de diagnostic, ele fiind în majoritate abcese adiacente sau metastatice.

Distribuția, din punct de vedere etiopatogenic, în numeroase serii de AbC relevă preponderența celor adiacente, urmate de abcesele metastatice, posttraumatice și de origine necunoscută (Bonnal și colab., 1960; Arseni și Ciurea, 1983) (1, 3). Contrar acestor date, din numeroase publicații rezultă preponderența abceselor metastatice (Carey și colab., 1972; Morgan și colab., 1973; Wong și colab., 1989) (4, 5, 6). De menționat că incidența AbC de origine necunoscută este în creștere, procentul variind între 20 și 25 tocmai pentru că focarul infecțios inițial este mascat de antibioterapia aplicată intempestiv și precoce (Garfield, 1978) (7).

AbC afectează cu precădere indivizii tineri, cu consecințe majore în primele două decade de viață, din cauza ponderii AbC de tip adiacent (Ersahin și colab., 1994) (8).

Morfopatologie

Sediul AbC este în strânsă dependență de etiopatogenia lor. Abcesele adiacente sunt localizate lângă focarul infecțios, adică în lobul temporal și în cerebel pentru cele otogene și în lobul frontal pentru cele rinogene. Abcesele metastatice și cele de origine nedeterminată afectează mai ales lobii frontali sau parietali. Abcesele metastatice pot fi deseori profunde, paraventriculare, mai frecvent în emisfera stângă. Abcesele traumatice sunt localizate în zona de impact a traumatismului craniocerebral deschis.

Lateralizarea emisferică a AbC arată o afectare preponderentă a emisferei stângi (Biard, 1974; Arseni și Ciurea, 1983) (9, 3). Această preponderență, caracteristică mai ales abceselor metastatice, nu este constatată de alți autori (Beller și colab., 1973) (10).

Forma și numărul AbC. În concepția clasică se consideră că există trei tipuri de AbC: unice, multiloculare și multiple.

AbC unice, cu formă regulată și mărime variabilă, sunt cele mai frecvente; de obicei e vorba de abcese adiacente.

AbC multiloculare au contur neregulat, cu despărțituri multiple intracavitare și tendința la recidivă, în cazul când nu sunt extirpate în totalitate. Ele apar îndeosebi în cadrul abceselor metastatice.

AbC multiple, perfect izolate și la distanță unele de altele, pot exista în număr mare, invers proporțional cu volumul. Ele se includ în grupul de abcese metastatice.

Constituirea AbC are loc în mai multe stadii, și anume:

Stadiul I — encefalita presupurativă este produsă printr-un ramolisment septic — cel mai frecvent venos și mult mai rar, arterial.

Stadiul II — encefalita supurativă sau stadiul de abces necolectat se caracterizează prin apariția, în centrul focarului de necroză septică, a unor zone purulente, neregulate, neconfluente, înconjurate de zone de ramolisment cu sufuziune sanguină.

Stadiul III — abcesul colectat sau abcesul confluent apare ca o confluare de zone purulente, care formează o colecție supurată, mai mult sau mai puțin regulată, înconjurată de o zonă de reacție inflamatorie, expresie a reacției locale de apărare a țesutului cerebral.

Stadiul IV — abcesul încapsulat în acest stadiu: se constată organizarea țesutului inflamator într-o capsulă care înconjură colecția purulentă. Capsula astfel constituită delimitează abcesul de țesutul cerebral învecinat. Durata de formare a capsulei depinde de virulența germenilor și de modul de utilizare a antibioticelor. În perioada antibioterapiei, Bonnal și colab. (1960) (1) arată că durata evoluției unui AbC este de 3—4 săptămâni. Capsula reprezintă o reacţie de apărare contra infecţiei, dar este în acelaşi timp o barieră în calea pătrunderii antibioticelor. Capsula poartă răspunderea recidivei abcesului, în cazul când ablaţia ei a fost incompletă. Pericapsular se constată o zonă difuză de edem cu proliferare glială astrocitară şi leziuni inflamatorii, zonă care depăşeşte mult marginile exerezei chirurgicale. Această zonă de proliferare astrocitară evoluează pe cont propriu şi după exereza chirurgicală a abcesului, ei datorându-i-se accidentele comiţiale ulterioare.

Tablou clinic

Polimorfismul clinic al AbC se explică, pe de o parte, prin localizarea lor diferită şi, pe de altă parte, prin modul diferit de evoluţie, dependent, la rândul său, de calea de propagare a infecţiei, de terenul gazdei, de virulenţa germenului cauzal, de antibioterapia utilizată anterior etc.

Debutul afecţiunii este extrem de variat. Modul de debut depinde în fond de o multitudine de factori, şi anume: sediul AbC, numărul abceselor, etiopatogenia, forma evolutivă, vârsta pacientului, virulenţa microbilor, tratamentele anterioare cu antibiotice etc. Majoritatea AbC debutează prin fenomene de hipertensiune intracraniană (cefalee şi vărsături), de multe ori asociate cu sindrom meningian. Debutul cu febră se întâlneşte în special la copii. Abcesele supratentoriale pot debuta uneori zgomotos, cu crize comiţiale generalizate sau, mai ales, cu crize focale (motorii, temporale, senzitivomotorii) însoţite de deficit motor postcritic. La abcesele subtentorială au fost prezente, la debut, tulburări de echilibru şi coordonare. Uneori debutul este insidios, manifestându-se fie prin cefalee cu deficit motor lent progresiv, fie prin cefalee cu alterarea treptată a conştienţei şi deficit motor minim.

Durata intervalului de la primul semn de debut până la instalarea perioadei de stare (de fapt internarea în clinică) este în medie de 21 de zile. Aprecierea duratei până la instalarea perioadei de stare este deosebit de dificilă în etapa actuală, din cauza asocierii frecvente a tratamentelor cu antibiotice (uneori se folosesc chiar două antibiotice) şi/sau medicamente antiinflamatorii (corticoterapie).

Perioada de stare se caracterizează prin trei sindroame clasice, cunoscute în literatura de specialitate sub numele de „triada Bergman“: sindrom infecţios, sindrom de hipertensiune intracraniană şi sindrom neurologic de localizare. Rareori prezentă la internare în forma sa completă, triada clasică se întâlneşte de obicei în faza avansată a evoluţiei AbC.

Sindromul meningian şi tulburările psihice completează triada simptomatologică a AbC.

— *Sindromul infecţios* se manifestă cu semne clinice şi generale.

Sindromul infecţios local este prezent la abcesele adiacente rinogene (şi constă din edem frontal). La abcesele posttraumatice, edemul inflamator este situat la locul traumatismului.

Sindromul infecţios general a fost reprezentat în primul rând de hipertermie şi de semnele biologice caracteristice infecţiilor (hiperleucocitoză cu neutrofilie, creşterea vitezei de sedimentare a eritrocitelor).

— *Sindromul de hipertensiune intracraniană* (HIC) se întâlneşte frecvent în AbC, în forma sa completă (cefalee, vărsături, modificări ale fundului de ochi), mai ales la copii. Simptomatologia incompletă a sindromului de HIC (cu FO normal) alături de cea a sindromului meningian, este de asemenea frecventă în tabloul clinic al AbC, mai ales la adulți.

— *Sindromul neurologic de localizare* este estompat de fenomenele de HIC. În aceste condiții pentru stabilirea precoce a diagnosticului, acesta trebuie căutat cu multă atenție. Sindromul neurologic de localizare depinde de sediul, numărul și forma AbC. Simptomul clinic cel mai frecvent în seria studiată a fost *deficitul motor* de diferite grade. Dintre celelalte sindroame neurologice, în ordinea incidenței constatate, se întâlnesc în AbC supratentoriale, tulburări de vorbire (în afectarea emisferei dominante), epilepsie, hemianopsie; în AbC subtentoriale se constată sindrom arhi- și neocerebelos, paralizii de nervi cranieni.

— *Sindromul meningian*. În perioada de stare, sindromul meningian complet se întâlnește destul de frecvent. Acest sindrom se manifestă clinic major în meningitele bacteriene de acompaniament (Ersahin și colab., 1994) (8). Privitor la numeroasele date publicate despre valoarea diagnostică a examenului LCS, remarcăm pericolul puncției lombare în AbC, chiar în cazurile în care FO este normal (Garfield, 1978) (7).

— *Tulburările psihice*. Alterarea de diferite grade a stării de conștiență a bolnavilor cu AbC este remarcată de către toți practicienii; pentru a o explica au fost incriminați factori ca sindromul de HIC; dezvoltarea frecventă a procesului expansiv intracranian în lobul frontal și/sau temporal; edemul marcat care însoțește AbC de tip vasogen; endotoxinemia bacteriană; elementul encefalitic infecțios etc.

Predomină tulburările de conștiință (somnolență, confuzie, obnubilare), în timp ce tulburările stării de conștiență (coma) sunt mai rare, mai ales în statisticile publicate în ultima decadă. Tulburările de conștiență influențează mult prognosticul.

Investigații paraclinice

AbC comportă deseori dificultăți în stabilirea diagnosticului, dificultăți care cresc când trebuie să stabilim forma etiopatogenică a abcesului. Pentru ca diagnosticul și implicit tratamentul să fie corecte, sunt necesare date suplimentare despre sediul, forma și numărul AbC. Dintre investigațiile neurochirurgicale, următoarele au valoare diagnostică în AbC.

Electroencefalografia (EEG). Traseele EEG relevă modificări în funcție de faza evolutivă în AbC:

— în faza de encefalită presupurativă, traseele pot fi cu anomalii bioelectrice bilateral și difuze;

— în faza de encefalită supurativă, anomaliile sunt lente și difuze de partea emisferei afectate;

— în faza de abces colectat se constată *silentium* electric sau aplatizarea relativă a traseelor EEG, când AbC este situat superficial, pe convexitate.

Radiografia craniană simplă este un examen neurochirurgical de rutină. Valoarea informațională a datelor furnizate este deosebită pentru constatarea unei fracturi craniene cu sau fără înfundare osoasă; prezența de corpi străini intracranieni (eschile, schije, alice etc.); evidențierea unui focar de osteită.

Angiografia cerebrală. Cu toate perfecționările aduse (serioangiografia), valoarea arteriografiei a scăzut odată cu introducerea metodelor moderne de investigație

(*CT-scan*) mult mai puțin nocive. Literatura medicală a relevat valoarea diagnostică a angiografiei cerebrale în abcesele supratentoriale, conturarea abcesului cu deplasarea arterelor cerebrale magistrale.

Scintigrafia cerebrală este capabilă să dea informații cel mai adesea deosebit de concludente despre AbC, datorită captării predominant la nivelul capsulei hipervascularizate a colecției respective, precum și prin caracterul relativ „hipoactiv“ (de tip chistic) al conținutului. Se obține astfel un aspect destul de caracteristic, „în cocardă“, al leziunii. De asemenea, spre deosebire de angiografie, poate decela și localizările multiple „în buchet“ ale unor AbC. Această investigație a scăzut mult ca valoare informațională după apariția *CT-scan*.

CT-scan constituie metoda diagnostică de elecție a AbC, pentru că evidențiază atât AbC cât și modificările structurale cerebroventriculare (New și colab., 1967) (11). Imaginile obișnuite, obținute cu *CT-scan* în AbC, sunt următoarele (Gardeur și Metzger, 1978) (12):

— deplasarea sistemului ventricular, nesemnificativă față de alte procese expansive;

— aspectul de leziuni cu densitate scăzută central și cu inel hiperdens, demarcat clar periferic (fig. 9.26);

— după injectarea intravenoasă a unui produs iodat de contrast, diagnosticul este aproape cert; se pune astfel în evidență capsula abcesului care, fiind hiperdensă, dă un aspect caracteristic (fig. 9.27). Prin practicarea *CT-scan* se pot stabili sediul, numărul și chiar forma procesului expansiv intracerebral. De asemenea prin *CT-scan* s-au putut evidenția stadiile de dezvoltare a AbC (Britt și Enzmann, (1983) (13). *CT-scan* a permis de asemenea să se dirijeze actul chirurgical asupra colecției purulente și să se urmărească și evoluția postoperatorie, rezolvând totodată și dificultățile investigării fosei cerebrale posterioare și a regiunilor anatomice greu de explorat (trunchi cerebral, nuclei bazali) (Claveria și colab., 1976) (14).

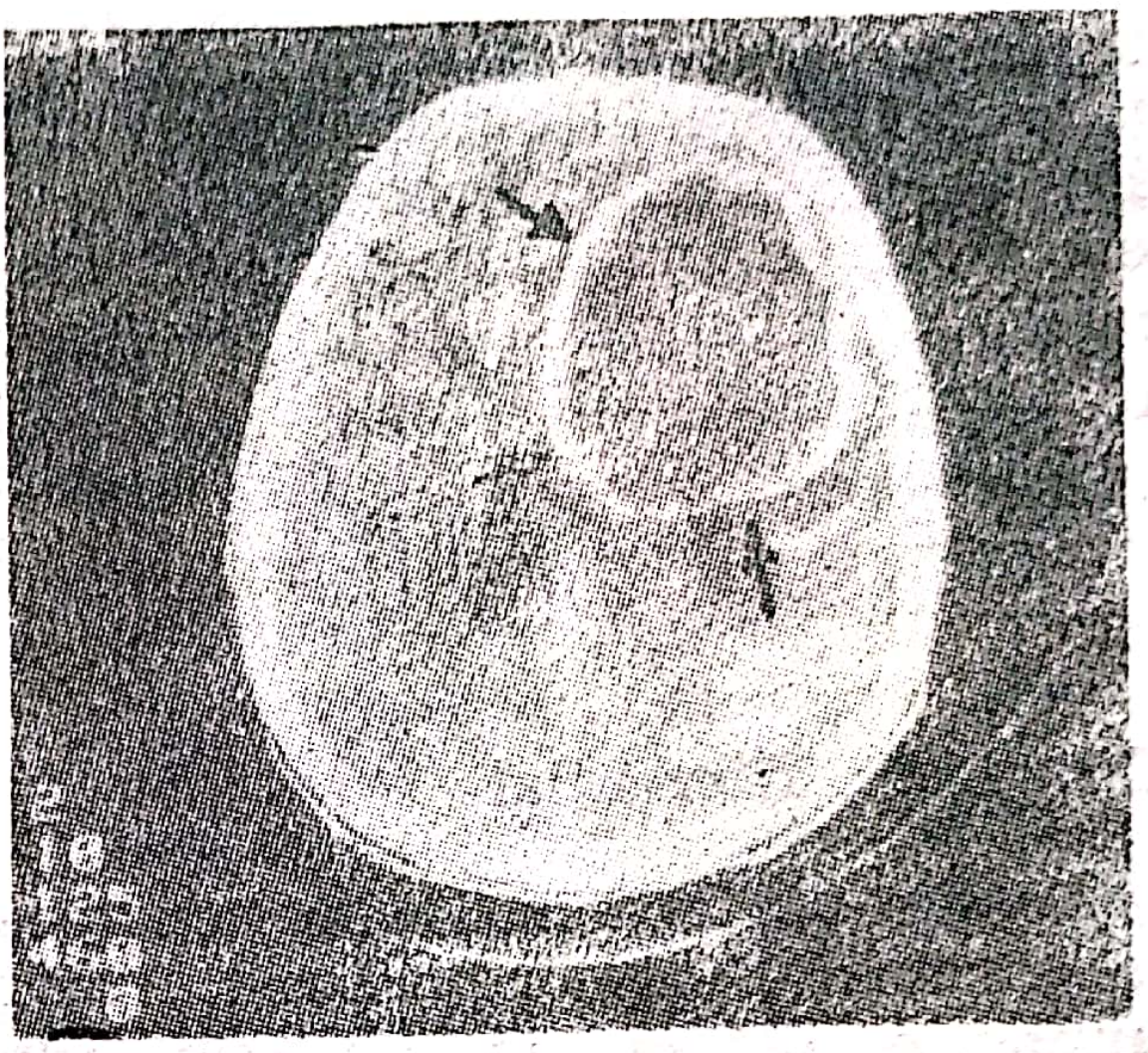

Fig. 9.26 — Imagine *CT-scan:* abces cerebral gigant, situat frontotemporal în dreapta.

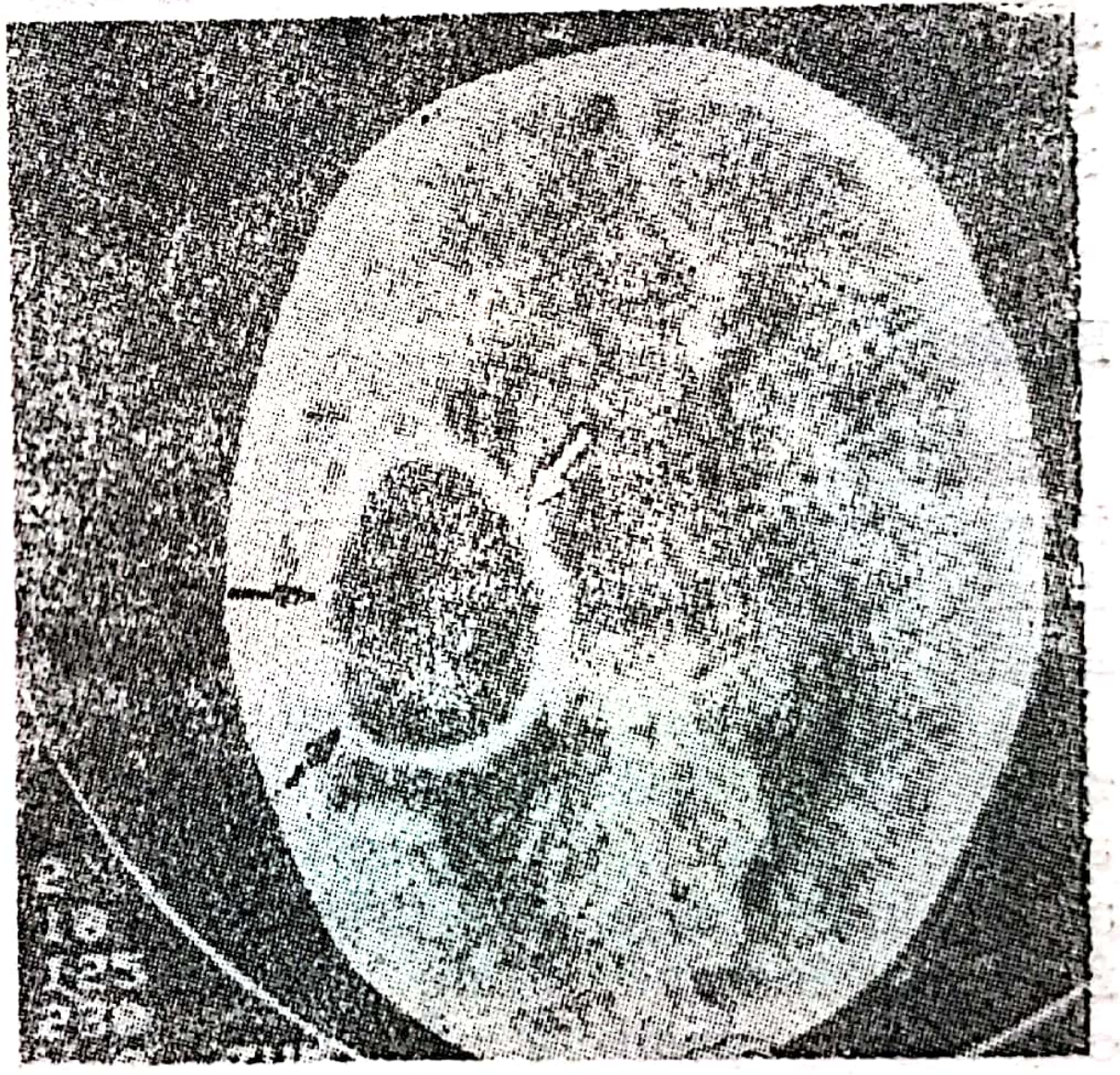

Fig. 9.27 — Imagine *CT-scan:* abces cerebral situat în regiunea temporoparietală stângă, perfect încapsulat.

RMN constituie o metodă neuroimagistică superioară de investigare a SNC, cu valoare informațională majoră în evidențierea AbC. Desigur că RMN se recomandă a fi efectuată cu precădere în AbC dispuse în structurile liniei mediane (trunchi cerebral, nuclei bazali) sau în fosa craniană posterioară (Hander și colab., 1987; Ersanin și colab., 1994) (15, 8).

Diagnostic diferențial

Acesta se face cu toate procesele expansive intracraniene, atât tumorale cât și inflamatorii (de exemplu, tuberculomul) sau parazitare (de exemplu, chistul hidatic). De asemenea, în primele faze ale AbC se impune diagnosticul cu tromboflebita corticală și cu meningita bacteriană.

Evoluție

Evoluția AbC este de multe ori imprevizibilă. S-au descris două modalități principale de evoluție a AbC:

1) *Agravarea bruscă a simptomatologiei.* AbC neoperat se poate agrava oricând, în orice moment al evoluției sale, fie prin ruptura, fie prin fenomenul de angajare — complicație posibilă a oricărui proces înlocuitor de spațiu intracranian. Fenomenul de angajare sau herniere temporală și a amigdalelor cerebeloase se întâlnește frecvent în evoluția AbC. Hernia temporală sau a amigdalelor cerebeloase, în cazul AbC, este favorizată de următorii factori: edemul cerebral marcat pericapsular; mărimea AbC; sediul (de exemplu, temporal, cerebelos) și numărul (multiple) AbC; aspectul anatomic multilocular; intensitatea sindromului de HIC existent; în fine, puncțiile lombare intempestive, chiar când examenul fundului de ochi dă relații normale, pentru sindromul meningian.

2) *Evoluția progresivă pseudotumorală.* Evoluția progresivă a AbC fără nici un fenomen inflamator local sau general a fost remarcată de către toți autorii.

Evoluția clinică *în funcție de stadiul anatomic* al dezvoltării abcesului. În mod clasic se consideră că evoluția AbC, în funcție de stadiile anatomice, îmbracă trei modalități, și anume:

— evoluție acută — aspect evolutiv de encefalită supurativă;

— evoluție subacută — aspect evolutiv de abces colectat;

— evoluție cronică — aspect evolutiv de abces încapsulat.

Practic, putem considera că abcesele neîncapsulate evoluează acut și subacut, iar abcesele încapsulate evoluează cronic. Desigur există și posibilitatea, mai rară, ca encefalita supurativă să evolueze subacut sau chiar lent. Aceasta se explică prin scăderea virulenței microbiene și a intensității reacției parenchimului cerebral. Și abcesele încapsulate pot evolua acut, în cazul când survine o complicație brutală (ruptura abcesului sau sindromul de angajare).

Antibioticele și corticoterapia au schimbat evoluția AbC, așa încât elementele esențiale — virulența microbiană și reacția parenchimului cerebral — au trecut pe al doilea plan.

Bacteriologie

Studiul germenilor microbieni din puroiul recoltat din AbC a dat naștere la numeroase contraverse . În prezent, toți cercetătorii sunt de acord că identificarea germenului patogen este dificilă, întrucât metodele chirurgicale (puncționare cu aspirație), modificările temperaturii, contactul cu aerul, condițiile de transport și însămânțare provoacă modificări în culturile microbiene. La acestea se adaugă antibioterapia, care a modificat mult conținutul microbian al puroiului din AbC. De asemenea s-au înmulţit cazurile de AbC produse de germeni anaerobi, asociaţii microbiene şi candidoze.

Examenul microbian al puroiului. După rezultatele examenului microbian al puroiului, AbC pot fi clasificate în: mono- sau polimicrobiene, cu germene neidentificat şi sterile. Distribuţia între aceste grupe arată că pe primul loc se situează abcesele monomicrobiene, urmate de cele cu culturi sterile.

1. *Abcesele monomicrobiene* predomină în toate seriile publicate. Ceea ce diferă însă este elementul patogen izolat din puroi — de cele mai multe ori streptococul (beta-hemolitic, alfa-hemolitic şi nehemolitic) (van Alphen şi Dreissen; 1976) (16). Alţi autori comunică preponderenţa stafilococului auriu. În ordinea descrescândă a frecvenţei, în literatură sunt enumeraţi după cocii gram-pozitiv (stafilococ, streptococ, pneumococ), germenii gram-negativ (proteus, enterococ, pseudomonas), apoi germenii anaerobi, bacilul Koch şi candidozele.

Există şi situaţii când predomină flora gram-negativă; de exemplu, în cazurile studiate de Shaw şi Russell (1975) (17), principalul agent etiologic, după stafilococ, este B. proteus.

Datele publicate în literatura despre germenii anaerobi găsiţi în conţinutul AbC sunt destul de rare (Roux şi colab., 1980) (18).

Fungii nu apar ca agent etiologic în producerea AbC, în ultimii 30 de ani. Ciupercile din grupul Actinomyces au fost depistate uneori în AbC (Stefanko şi Grochmel, 1962) (19). Aceşti autori au comunicat cazuri de aparentă dezvoltare primară a fungilor, din grupul Actinomyces intracerebral, având drept consecinţă formarea unui abces.

2. *Abcesele polimicrobiene.* Studiul bacteriologic al puroiului recoltat din aceste abcese a evidenţiat prezenţa a 2—4 germeni. Asociaţia polimicrobiană poate fi alcătuită din coci gram-pozitivi (stafilococ, streptococ, pneumococ), din asocierea cu coci gram-pozitivi cu bacili gram-negativi sau din germeni gram-negativi (enterococ + B. proteus, B. coli sau B. piocianic). Identificarea bacteriologică a tuturor germenilor din asociaţia polimicrobiană serveşte la efectuarea antibiogramei şi deci la stabilirea antibioterapiei.

3. *AbC ca germeni neidentificaţi,* recunoscute de către toţi autorii, se caracterizează, la examenul direct, prin prezenţa microbilor (mai ales a cocilor), care nu au putut fi însă izolaţi din culturile efectuate. Aceasta este atât o consecinţă a tratamentului cu antibiotice aplicat anterior, cât şi a competiţiei microbiene, în culturi, cu flora de suprainfecţie.

4. *AbC cu culturi sterile* sunt impresionante ca număr în toate seriile publicate. Bonnal şi colab. (1960) (1), ca de altfel şi alţi autori, susţin că antibioterapia este neîndoielnic factorul esenţial în liza microbiană şi apariţia culturilor sterile. Pentru aceasta pledează prezenţa formelor bacteriene de involuţie, denumite „forme L".

Tratament

Obiectivele actuale ale tratamentului în AbC sunt: antibioterapia; tratamentul edemului cerebral; tratamentul general; tratamentul chirurgical; tratamentul focarului primar de infecţie.

1. **Antibioterapia** a avut ca efecte:

— scăderea frecvenţei AbC prin tratarea leziunii infecţioase iniţiale (deci profilaxia abcesului) sau/şi dispariţia focarului supurativ cerebral iniţial;

— delimitarea supurației cerebrale, ceea ce duce la scăderea edemului perilezional și la încapsulare mai rapidă;

— producerea unei evoluții clinice torpide și apariția frecventă a abceselor subacute și cronice;

— diminuarea posibilității de diseminare intracerebrală a infecției în caz de ruptură spontană sau chirurgicală a AbC; în aceste condiții, actul chirurgical permite ablația largă;

— posibila mascare a focarului infecțios inițial, deci creșterea numărului de AbC de origine necunoscută.

În totalitate, datorită acestor factori, antibioterapia, cu toate că între timp flora microbiană a devenit antibiorezistentă, a dus la scăderea semnificativă a mortalității, numărului recidivelor și gravității sechelelor în AbC. Mai mult, antibioterapia administrată în doze mari, a reușit să stăvilească evoluția fazei de encefalită supurativă, deci a prevenit dezvoltarea AbC, făcând astfel inutil tratamentul chirurgical (Heinemann și colab., 1971) (20).

Penetrația antibioticelor în LCS și în AbC. Difuziunea antibioticelor în LCS trebuie să realizeze două deziderate (Black și colab., 1973) (21), și anume:

a) Antibioticele trebuie să fie active asupra agentului etiologic presupus sau izolat. Întrucât de multe ori antibioterapia trebuie începută înainte de izolarea agentului microbian, se recurge la o asociație de antibiotice care să realizeze acoperirea bacteriologică a întregii flore (de exemplu, Cloramfenicol asociat cu Gentamicină și Metronidazol). De mare eficacitate s-au dovedit cefalosporinele de generația a treia (Donald și Ispahani, 1988) (22).

b) Antibioticele trebuie să realizeze o concentrație eficientă în LCS. Deoarece această concentrație diferă în sânge și LCS, în practică se folosesc numai acele antibiotice a căror difuziune în LCS este satisfăcătoare (cel puțin 15% față de nivelul sanguin). Din această grupă menționăm Cloramfenicolul, Metronidazolul, Methicilina, Vancomicina și, desigur, cefalosporinele. Menționăm că Metronidazolul reprezintă un element terapeutic major în AbC cu germeni anaerobi (Roux și colab., 1980) (18). Actualmente, terapia antimicrobiană a căpătat o eficiență deosebită datorită cefalosporinelor de generația a III-a (Tekkök și Erbengi, 1992) (23).

Calea de administrare. Obiectivul esențial al tratamentului cu oricare dintre antibioticele folosite în AbC este realizarea unei concentrații antibacteriene active în sânge, LCS, parenchimul cerebral și focarul primar al infecției. Pentru atingerea acestui deziderat se folosesc asociații de antibiotice administrate parenteral. Calea orală este, în asemenea situații, ineficientă (multe antibiotice fiind neresorbabile), mai ales că starea de conștiență a bolnavilor poate fi alterată, nepermițând administrarea pe această cale.

Antibioterapia masivă are un efect major în anumite AbC (George și colab., 1979; Rosenblum și colab., 1980; Bloom și Tuazon, 1985) (24, 25, 26); AbC multiple, diseminate; AbC profunde, de linie mediană; AbC multiple, cu alterarea stării de conștiență.

2. **Tratamentul edemului cerebral.** În AbC, tipul de edem cerebral este cel vasogen, factorul patogenic primar ducând la modificarea peretelui vascular, cu afectarea barierei hematoencefalice. Corticoterapia (de tipul Dexametazonei) diminuează edemul vasogen, deci poate fi aplicată în prima fază de formare a AbC. În

cursul evoluţiei AbC până la încapsulare, edemul cerebral este atât vasogenic cât şi citotoxic, astfel că aplicarea terapiei complexe — soluţii hiperosmolare, diuretice alături de corticoterapie — are un rol benefic.

3. **Tratamentul general.** Tratamentul general cuprinde totalitatea măsurilor a căror aplicare are ca scop întreruperea elementelor care întreţin şi agravează edemul cerebral, şi anume:

— combaterea insuficienţei respiratorii (permeabilitatea căilor respiratorii, aspirarea secreţiilor, tratamentul afecţiunilor pulmonare asociate, oxigenoterapia, intubarea, eventual respiraţia asistată);

— stabilirea şi reglarea activităţii sistemului cardiovascular (cardiotonice, combaterea insuficienţei circulatorii etc.);

— reechilibrarea hidroelectrolitică, acidobazică şi metabolică; menţionăm că administrarea de trihidroxiaminometan (THAM) în soluţie de glucoză hipertonă combate edemul cerebral prin tamponarea acidozei intracelulare, deci previne dezintegrarea mecanismelor enzimatice celulare;

— tratamentul anticonvulsivant (Fenobarbital i.m.), administrat precoce, întrucât convulsiile accentuează edemul cerebral;

— tratamentul simptomatic al hipertermiei, cefaleei, vărsăturilor etc.

4. **Tratamentul chirurgical.** Existenţa unor metode chirurgicale diferite de abordare a AbC arată tocmai dificultăţile terapeutice pe care le pun aceste afecţiuni. Unele dintre aceste metode sunt de domeniul istoriei medicinii şi au importanţă doar pentru aprecierea evoluţiei concepţiilor neurochirurgicale (drenajul larg; drenajul deschis cu procedeul de marsupializare a abcesului; trepanaţiile sau voletele decompresive etc.).

Introducerea antibioticelor a însemnat un progrs şi a oferit totodată nurochirurgilor posibilitatea de a stăpâni focarul infecţios primar şi cerebral, de a trata meningoencefalita de acompaniament şi de a imagina metode neurochirurgicale mult mai temerare, urmate de vindecare. Desigur că şi concepţiile referitoare la etiopatogenie, anatomie patologică, diagnostic, evoluţie, prognostic, în AbC, au evoluat paralel cu progresele terapeutice.

Dintre metodele de tratament folosite menţionăm: puncţia abcesului (unică sau repetată); drenajul abcesului; ablaţia abcesului (în masă sau fragmentar). Fiecare metodă chirurgicală îşi are desigur partizanii săi. Fără îndoială că ceea ce contează în primul rând este experienţa echipei chirurgicale.

a) *Puncţia AbC.* Există două metode de efectuare a puncţiilor în AbC:

— puncţie unică în cavitatea abcesului, cu aspiraţie şi lăsarea unui dren fin, urmată de injectarea de antibiotice în mod repetat;

— puncţia repetată în cavitatea abcesului cu aspirarea conţinutului purulent, cu sau fără injectarea de antibiotice, până la ameliorarea stării clinice a bolnavului.

Avantajele acestei metode în perioada actuală a *CT-scan:*

— puncţia abcesului se efectuează strict sub control *CT-scan;*

— posibilitatea de control repetat prin *CT-scan;*

— posibilitatea de abordare a abceselor profunde şi în zonele elocvente;

— obţinerea de conţinut purulent pentru însămânţare, antibiogramă, deci antibioterapie ţintită;

— metodă chirurgicală minimum invazivă, cu posibilități de repetare;

— nelezarea parenchimului cerebral prin deschidere largă chirurgicală;

— evitarea multiplelor complicații operatorii.

Dezavantajele puncției în AbC sunt următoarele:

— pericolul de diseminare a infecției la nivelul meningelor și al encefalului indemn;

— eventualitatea ca abcesele incomplet evacuate, cărora li s-a lăsat capsula pe loc, să recidiveze.

b) Drenajul AbC. Drenajul AbC — efectuat larg sau prin diferite metode la exterior — este o metodă complet abandonată, din cauza riscului de infectare a țesutului cerebral, a meningelor și a planurilor de suprafață indemne. Dacă la un moment dat au reprezentat un progres, tradus prin scăderea mortalității, importanța lor este în prezent pur istorică.

c) Ablația AbC. Avantajele acestei metode sunt:

— rezolvarea totală a focarului supurativ cerebral;

— identificarea germenului patogen;

— rezolvarea chirurgicală a focarului de encefalită adiacent abcesului;

— posibilitatea sigură de a se aplica tratamentul chirurgical al abceselor multiloculare și al celor multiple grupate (fig. 9,28);

— rezolvarea chirurgicală a empiemului subdural sau/și a abcesului extradural eventual asociat;

— practicarea exerezei „la vedere“, ceea ce face posibilă dirijarea și adaptarea actului operator (evitarea vaselor mari, a ventriculilor cerebrali, a zonelor corticale cu imporanță majoră);

— evitarea introducerii de antibiotice în țesutul cerebral.

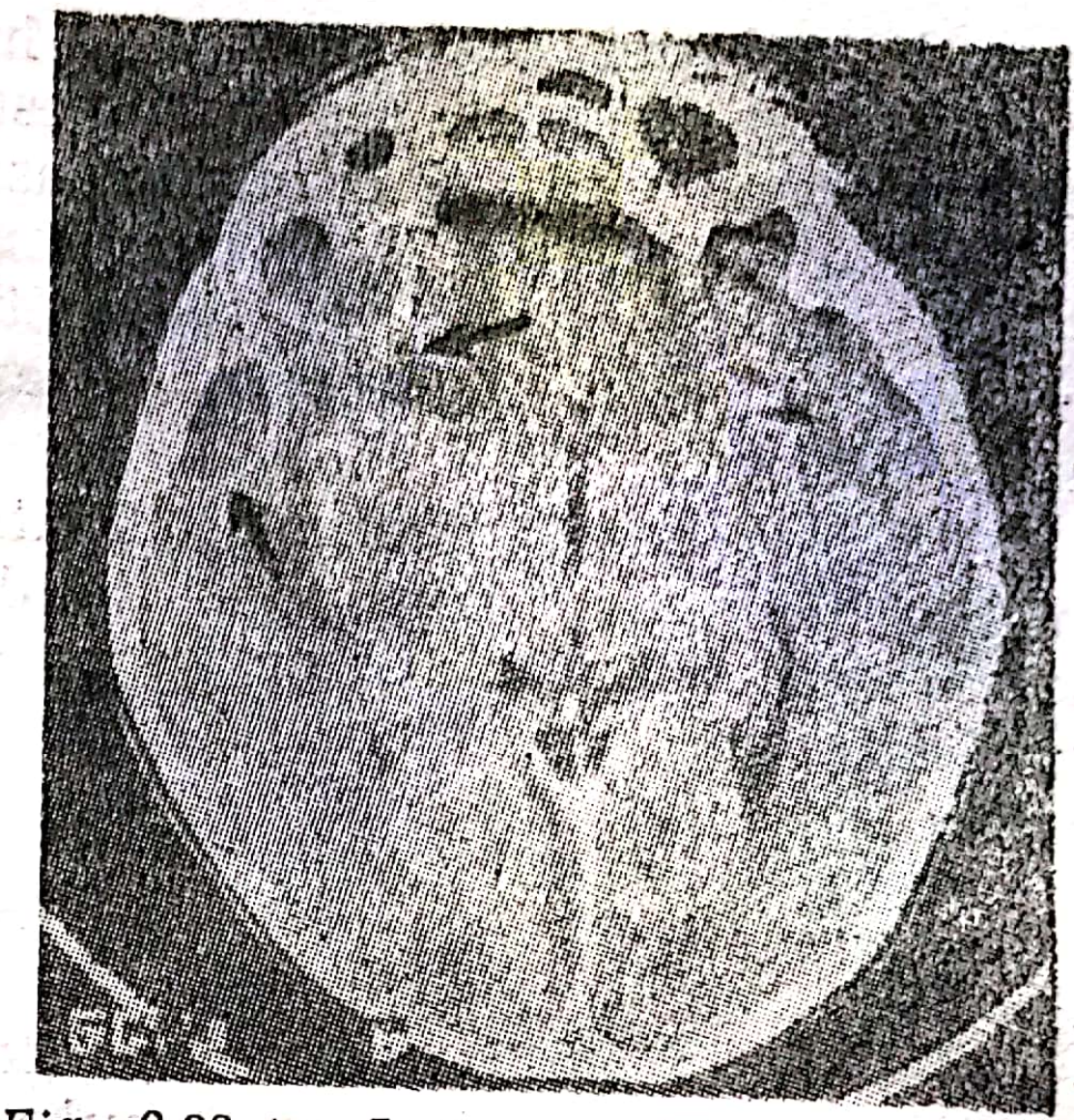

Fig. 9.28 — Imagine *CT-scan:* abcese cerebrale încapsulate multiple, situate în regiunea frontotemporală dreaptă.

Complicațiile postoperatorii ale AbC survin imediat, în primele șapte zile, sau tardiv. Complicațiile postoperatorii *imediate:*

— hematomul în patul AbC evacuat relevă un teren vascular predispozant;

— edemul cerebral, complicația postoperatorie frecventă după exereza AbC, necesită administrare de produse cortizonice, diuretice Furosemid), soluții hiperosmolare (Manitol);

— meningoencefalita postoperatorie este o complicație septică frecventă în AbC parțial încapsulate sau fisurate intraoperator, când țesutul cerebral din jur a fost neglijent izolat;

— crizele comițiale care apar precoce, în perioada postoperatorie, pot fi generalizate (expresie a edemului cerebral postoperator, ele cedează la tratamentul depletorizant și anticonvulsivant) sau focalizate, de tip jacksonian motor (relevă ablația incompletă a AbC multilocular sau abcese multiple incomplet evacuate sau, mult mai rar, leziunea chirurgicală plasată în zona rolandică) (Legg și colab., 1973) (27).

Complicațiile postoperatorii *tardive* trebuie privite ca orice altă supurație colectată din organism:

— recidivele sunt complicații frecvente, care survin în special după puncționare-aspirare și după drenarea externă a AbC; cert, formele multiple și multiloculare predispun la recidivă;

— fongusul cerebral este o complicație rară, care se întâlnea în perioada preantibioterapiei; constă într-o supurație a parenchimului cerebral cu herniere prin zona de craniectomie;

— osteita voletului cranian este o complicație septică rară în prezent;

— fistula LCS constituie o complicație tardivă;

— hidrocefalia internă obstructivă este destul de frecventă, date fiind tulburările de resorbție a LCS, care se produce în cantitate mai mare în perioada postoperatorie. Hidrocefalia se datorează incidenței crescute a meningoencefalitelor postoperatorii.

Alegerea tratamentului neurochirurgical corespunzător între ablația abcesului în totalitate, cu tot cu capsulă sau puncționarea acestuia, metodă actuală acceptată din ce în ce mai mult în clinicile din toată lumea, se efectuează în funcție de starea și de vârsta bolnavului, alături de investigațiile neurochirurgicale, în primul rând *CT-scan* (Stephanov, 1988; Ciurea, 1992) (28, 29). În AbC multiple se efectuează inițial puncția AbC pentru obținerea de culturi microbiene și antibiogramă și ulterior, dacă antibioterapia cu megadoze nu a fost eficientă, se recurge la exereza chirurgicală (Sharman și colab., 1995) (30). La vârstele extreme, în AbC profunde, multiple, în zone elocvente și mai ales la pacienții în stare gravă, critică, pledăm pentru puncția abcesului sub control *CT-scan*.

5. **Tratamentul focarului infecțios primar.** Odată diagnosticul de AbC stabilit, acesta trebuie completat cu cel al sursei infecțioase primare (adiacente, metastazate, traumatice). Desigur sunt situații când sursa infecțioasă primară nu poate fi decelată, mai ales ca urmare a tratamentului cu antibiotice aplicat de la primele semne de boală.

Două elemente trebuie precizate în legătură cu focarul infecțios primar: prioritatea de tratament și metoda de asanare a focarului infecțios primar.

În concluzie, numai după asanarea focarului infecțios primar putem considera că pacientul cu AbC operat este vindecat. Pentru aceasta este necesar un tratament complex, aplicat în colaborare de medici cu diferite specialități. În cazul în care tratamentul focarului infecțios primar nu poate fi efectuat în serviciile de neurochirurgie, pledăm pentru transferul pacienului într-un serviciu de specialitate, imediat ce situația neurochirurgicală o permite.

Posibilități terapeutice în AbC multiple

Când cu mijloacele actuale de investigații (*CT-scan*) se diagnostichează existența unor abcese multiple, aplicarea tratamentului chirurgical are rezultate bune numai dacă abcesele sunt grupate (de exemplu, abcese temporale multiple, adiacente unui focar otomastoidian).

În cazul AbC diseminate, situație frecventă în abcesele metastatice, tratamentul chirurgical de tipul exerezei nu poate fi indicat. Astfel, elementul terapeutic principal rămâne antibioterapia masivă după puncționarea abceselor (Barsoum și colab., 1981; Arseni și Ciurea, 1982) (31, 32).

Prognostic

Prognosticul vital și funcțional în AbC constituie o problemă greu de apreciat de către neurochirurgi, deoarece depinde de factori foarte numeroși: vârsta pacientului, forma, numărul și sediul AbC, etiologia și virulența microbiană, aplicarea corectă a antibioterapiei, starea generală și neurologică a pacientului, diagnosticarea corectă și la timp, aplicarea metodei terapeutice eficiente etc. Referitor la vârstă este de reținut că prognosticul rămâne grav în AbC la pacienții sub 3 ani (Ersahin și colab., 1994) (8). De asemenea, prognosticul în AbC este foarte grav în formele multiple, cu alterarea stării de conștiență (Sharma și colab., 1995) (30).

Menționăm că mortalitatea generală în AbC a scăzut de la peste 60% în era preantibioterapiei (Garfield, 1969) (33), la 30—40% în era antibioterapiei (Roux și colab., 1980) (18) și la sub 10% în perioada introducerii ca metodă de rutină a *CT-scan* (Rosenblum și colab., 1978; Tekkök și Erbengi, 1992) (34, 23). Prognosticul vital s-a îmbunătățit mult, AbC fiind în prezent o afecțiune perfect tratabilă chirurgical. Efortul principal țintește ameliorarea prognosticului funcțional.

Abcesele extradurale

Abcesul extradural (epidural) (AbE) este o colecție purulentă, localizată între tabla internă a calvariei și *dura mater*. Afecțiunea este cunoscută de foarte mult timp, dar lucrările consacrate exclusiv AbE sunt destul de rare.

Etiopatogenie

Frecvența acestei afecțiuni este destul de mică. Frecvența raportată la grupa de vârstă relevă afectarea preponderentă a primelor trei decenii de viață. Frecvența raportată la sex arată afectarea cu precădere a sexului masculin. Se constată, de asemenea, că cea mai des implicată este emisfera nedominantă.

Patogenia AbE este asemănătoare cu cea a abceselor adiacente — sursa infecțioasă se află în apropierea zonei de formare a AbE, iar modul de propagare este fie prin continuitate, fie pe cale venoasă, adică prin tromboflebită retrogradă (vezi AbC).

Focarul infecțios poate fi, în ordinea incidenței: otogen, posttraumatic, rinogen, osteomielitic. Punctul de plecare a infecției poate fi: infecția adiacentă (otită, sinuzală, osteitică), traumatismul craniocerebral deschis și, mai rar, focarul septic la distanță, cu propagare metastatică. De obicei aceste colecții purulente extradurale sunt cantonate în apropierea focarului infecțios primar.

Etiologia AbE este dominată de flora gram-pozitivă (tip stafilococ/streptococ). De multe ori, datorită antibioterapiei aplicate în mod susținut, examenul bacteriologic rămâne negativ.

Morfopatologie

AbE sunt în general unice, independente sau asociate cu AbC, în apropierea focarului infecțios primar. AbE sunt diagnosticate și operate înainte de a se organiza la periferia lor o capsulă perfect delimitată. Oricum, în toate situațiile clinice operate, s-a constatat un început de delimitare cu țesut conjunctiv și numeroase false membrane pe suprafața durei mater.

Diagnostic

Debutul acestei afecțiuni, mai puțin evident, este marcat de: sindrom infecțios local și general, sindrom meningian și fenomene de hipertensiune intracraniană (cefalee, vărsături). Tabloul clinic, în perioada de stare, constă din sindrom infecțios local cu semne inflamatorii la nivelul scalpului (în cazurile de osteomielită supraiacentă), sindrom infecțios general (hipertermie, VSH crescută, hiperleucocitoză), sindrom marcat de HIC, cu modificări ale fundului de ochi, sindrom meningian (clinic și biologic) și frust, sindrom neurologic de localizare. Semnele neurologice de localizare sunt minime și în raport direct cu intensitatea compresiunii cerebrale. De multe ori sindromul neurologic de localizare este dat de existența AbC asociate.

Investigații paraclinice

Radiografia craniană-standard poate releva osteomielita craniului sau fractura craniană. Examenul EEG este neconcludent. Angiografia cerebrală evidențiază aspectul de arie avasculară în zona abcesului, ca în orice revărsat lichidian extradural. Valoarea *CT-scan* este majoră, deoarece relevă AbE și compresia asupra parenchimului cerebral. De asemenea, *CT-scan* pune în evidență și AbC coexistente (fig. 9.29).

Evoluție, complicații, prognostic

Evoluția este spre agravare treptată, datorită colecției septice și comprimării parenchimului cerebral. Nu există o resorbție spontană a AbE. Dintre complicații, local apar complicații septice, în principal meningoencefalită.

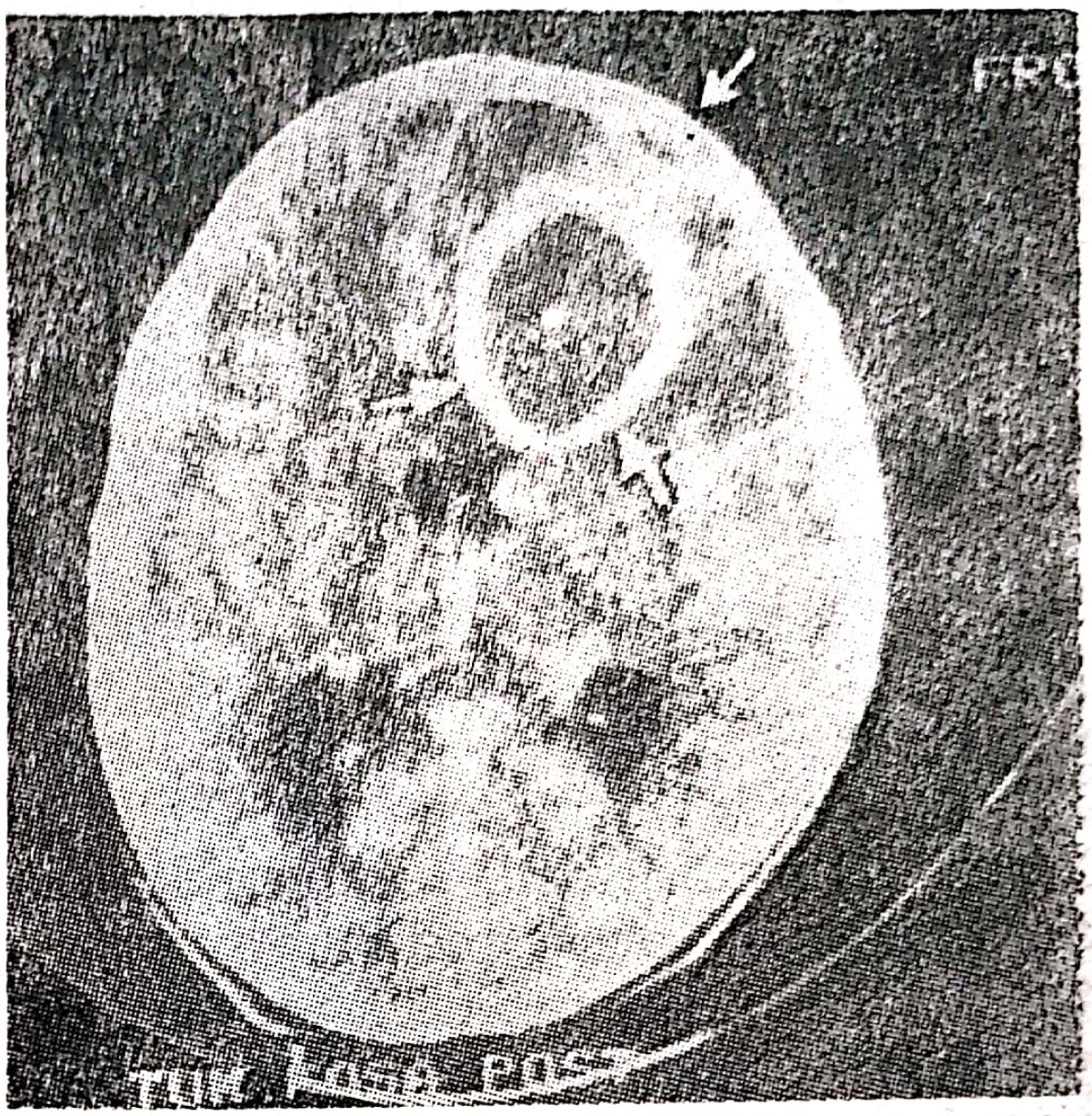

Fig. 9.29 — Imagine *CT-scan:* abces cerebral încapsulat, situat în regiunea frontală dreaptă, cu abces extradural supraiacent.

Prognosticul depinde atât de starea organismului anterioară AbE cât și de o serie de alți factori ca: virulența microbiană, vârsta pacientului, precocitatea și corectitudinea diagnosticului, eficiența terapeutică.

Tratament

Acesta este în principal chirurgical și constă în evacuarea largă a AbE, chiuretarea țesutului inflamator epidural și, eventual, ablația focarului septic (osteomielită etc.). De asemenea trebuie efectuată cât mai repede asanarea focarului septic primar.

Empiemele subdurale

Empiemul subdural (ESD) este o colecție purulentă, situată în spațiul subdural: afecțiunea este considerată cea mai importantă urgență operatorie dintre colecțiile purulente intracraniene. Referitor la denumirea sa s-au purtat nenumărate discuții; enumerăm și alte încadrări nosologice folosite: abces cortical, pahimeningită purulentă, abces intradural, meningită circumscrisă, abces subdural, empiem subarahnoidian.

Etiopatogenie

Incidența ESD este cuprinsă între 6% și 10% din totalul supurațiilor intracraniene. Frecvența raportată la AbC este în medie de 1:7 (Kubic și Adams, 1943) (35). Sexul masculin este preponderent afectat. ESD are predilecție pentru vârstele tinere, ceea ce se explică prin incidența mare a afecțiunilor acute, otice și sinuzale în această perioadă de viață (Hockley și Williams, 1983) (36). De asemenea se constată afectarea preponderentă a emisferei drepte.

În funcție de locul focarului septic, care constituie și punctul de plecare a infecției către spațiul subdural, ESD se clasifică în trei grupe:

1. *ESD prin inoculare directă.* Dintre acestea fac parte: ESD postoperatorii (defect de tehnică chirurgicală, cu supurație în spațiul subdural); ESD după AbC drenate spontan în spațiul subarahnoidian; ESD după drenajul chirurgical al AbC (manevrele de puncție cu aspirație sau cu drenaj în AbC favorizează infecția) — metodă de interes istoric.

2. *ESD adiacente.* Din această grupă fac parte: ESD secundare sinuzitelor frontale, sfenoidale, maxilare, etmoidale; ESD secundare otomastoiditelor; ESD secundare infecțiilor orbitare; ESD secundare infecțiilor dentare; ESD secundare supurațiilor amigdaliene, tromboflebitei sinusului longitudinal superior, celulitelor scalpului, osteomielitelor craniene.

3. *ESD metastatice.* Din această grupă fac parte: ESD apărute după abcesele pulmonare, bronhopatii supurate cronice, empieme pleurale, furunculoză. Tot în această grupă se includ ESD apărute în septicemii. Propagarea infecției în ESD adiacente se face prin continuitate sau pe cale venoasă. Calea de continuitate presupune o etapă osoasă (osteita) și o alta meningiană. Calea venoasă presupune propagarea infecției de la o tromboflebită retrogradă sau prin venele emisare. În cadrul ESD metastatice, calea de propagare a infecției este cea hematogenă. Embolusurile septice ajung, prin curentul sanguin, în arteriolele și capilarele care vascularizează *dura mater* și leptomeningele.

Formele etiopatogenice de ESD de tip adiacent domină în majoritatea statisticilor publicate, datorită focarelor infecțioase frontosinuzale și otomastoidiene (Arseni și colab., 1984; Ouahes și colab., 1995) (37, 38).

Etiologia ESD este dominată de formele monomicrobiene (stafilococ, B. proteus, streptococ, B. coli etc.), urmate de asociațiile polimicrobiene și de culturile complet sterile (urmare a antibioterapiei aplicate).

Morfopatologie

Sediul ESD este fie pe întreaga suprafață a unei emisfere cerebrale, fie bilateral, fie interemisferic și, mai rar, în fosa cerebrală posterioară. De multe ori ESD sunt multiple, astfel că trebuie căutate cu multă atenție. De obicei ESD se asociază cu AbE și AbC.

Diagnostic

Debutul afecțiunii este destul de greu de precizat din cauza coexistenței simptomatologiei cerebrale cu cea a focarului infecţios primar. În ESD adiacente, debutul a fost determinat de existenţa sau reacutizarea focarului infecţios local (otic, sinuzal, dentar orbitar etc.), însoţit de simptomatologia generală infecţioasă. Aceasta a determinat internarea de urgenţă a pacientului într-un serviciu de specialitate. De obicei debutul este acut, cu cefalee, vărsături, sindrom meningian şi hipertermie. În ESD metastatice, debutul este tot atât de brusc, manifestat prin crize jacksoniene motorii, deficit motor, cefalee, vărsături, somnolenţă, tulburări de vorbire. Hipertermia poate fi prezentă şi în aceste cazuri. Perioada de latenţă este mult mai greu de pus în evidenţă la ESD metastatice. În general, după debutul ei, simptomatologia rămâne staţionară. Până la instalarea perioadei de stare trece un timp destul de scurt, în majoritatea cazurilor de 5 zile până la 2 săptămâni.

Perioada de stare. În această perioadă se constată următoarele sindroame: *sindromul infecţios* poate fi considerat ca deosebit de alarmant: hipertermie, hiperleucocitoză, VSH crescută; *sindromul de HIC* complet, de diferite intensităţi; *sindromul neurologic de localizare* este prezent şi concludent în majoritatea cazurilor, el indicând o leziune compresivă asupra cortexului cerebral — fie asupra întregii emisfere, fie asupra unuia sau a doi lobi; sindromul neurologic de localizare se exprimă, în ordinea frecvenţei, prin: deficit motor de diferite grade, crize comiţiale focalizate de tip jacksonian, crize comiţiale generalizate, tulburări de vorbire; *sindromul meningian* este cel mai constant sindrom din perioada de stare a ESD; efectuarea unei puncţii lombare în absenţa investigaţiei craniocerebrale prin *CT-scan* poate avea consecinţe grave; *tulburările psihice* sunt constante şi precoce; acestea survin ca urmare a endotoxinemiei bacteriene, compresiei provocată de empiem asupra emisferelor cerebrale, sindromului de HIC, edemului cerebral etc.

Diagnostic diferenţial

Principalele afecţiuni cu care se face diagnosticul diferenţial sunt meningoencefalitele purulente sau cu lichid clar, AbC cu tromboflebită corticală sau/şi a sinusurilor durale, procesele intracraniene înlocuitoare de spaţiu.

Investigaţii paraclinice

Dintre investigaţiile paraclinice efectuate în ESD, *CT-scan* are importanţă deosebită pentru diagnostic (Zimmerman şi colab., 1984) (39) (fig. 9.30). Un rol important îl au *CT-scan* şi RMN în diagnosticarea formelor rare de ESD situate la nivelul bazei, în fosa craniană posterioară sau interemisferic şi a formelor multiple sau asociate cu AbC (Weisberg, 1986; Komori şi colab., 1992) (40, 41) (fig. 9.31).

Fig. 9.30 — Imagine *CT-scan:* empiem interemisferic.

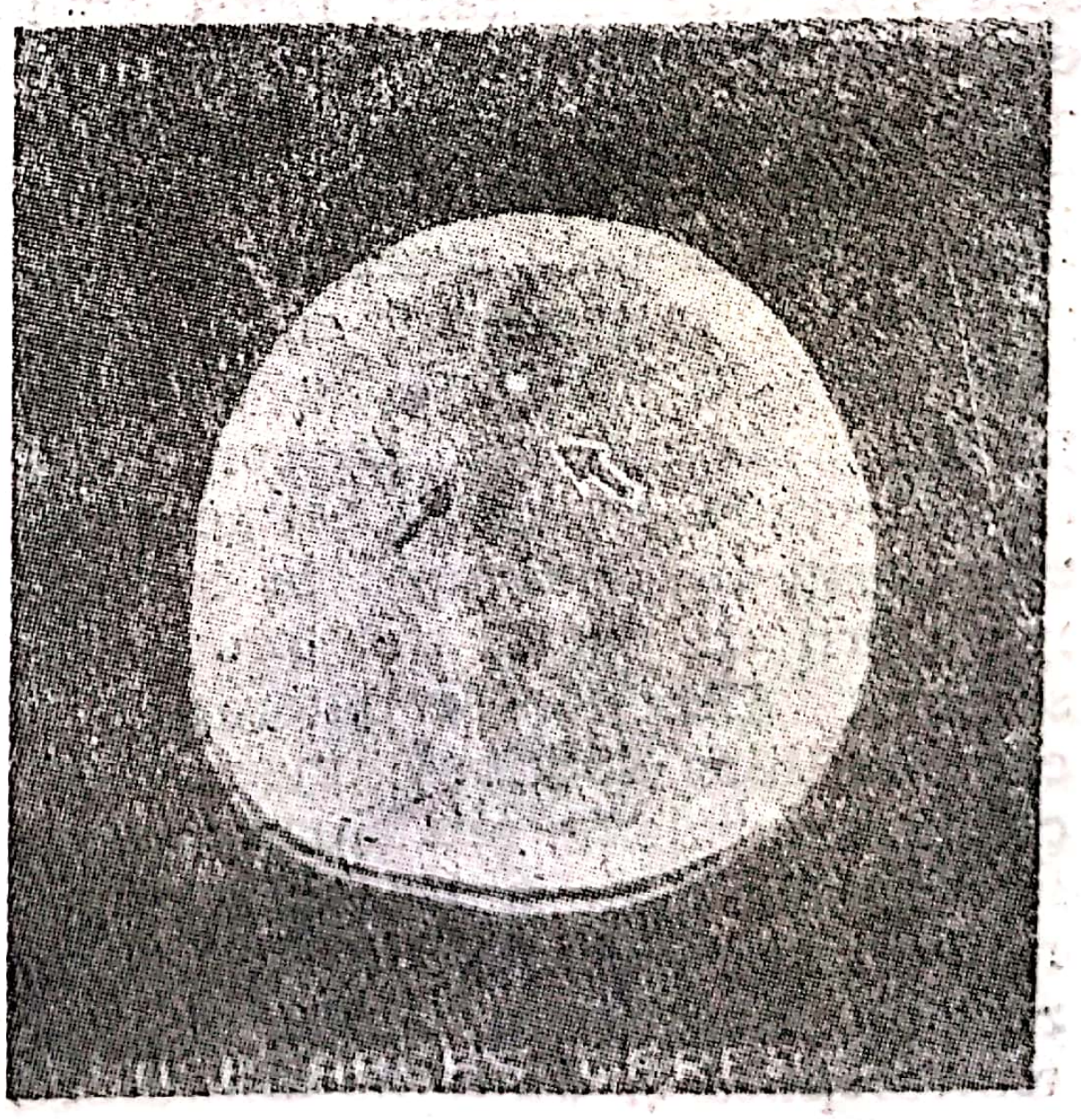

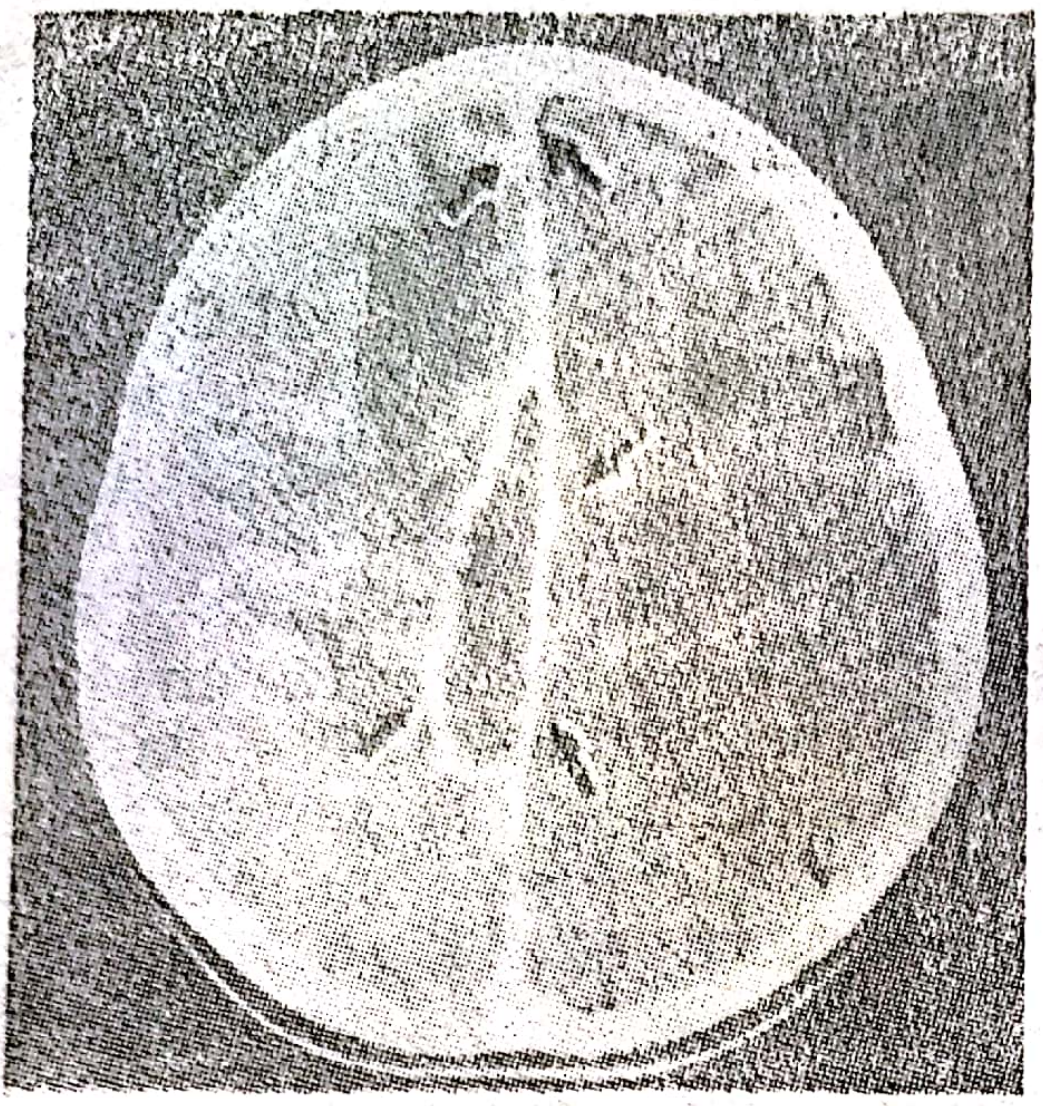

Fig. 9.31 — Imagine *CT-scan:* empieme interemisferice multiple.

Aspectul angiografic al ESD este de zonă avasculară, situată pe convexitatea emisferei cerebrale, cu deplasarea axului median al creierului. Aceste imagini, constant observate pe incidența anteroposterioară, se apropie de aspectul de semilună obținut în hematoamele subdurale acute.

Evoluție, complicații, prognostic

Ca și celelalte supurații intracraniene, ESD netratate nu evoluează spre vindecare spontană. După tipul evoluției, ESD se pot clasifica în acute, subacute și cronice. Modalitățile evolutive depind de virulența florei microbiene, reactivitatea organismului, tratamentul cu antibiotice efectuat, asocierea cu alte supurații intracraniene. Deseori, această afecțiune capătă aspect acut sau supraacut, ducând rapid la instalarea stării de comă, cu prognostic sumbru. Decesele se datorează fie complicațiilor de tipul meningoencefalitei purulente sau hipertensiunii intracraniene, fie altor focare supurative intracerebrale. Se citează cazuri cu evoluție supraacută, cu stare toxicoseptică și deces în câteva ore. În formele subacute și cronice, evoluția afecțiunii este mult mai lentă, de obicei asemănătoare unui proces intracranian înlocuitor de spațiu. Desigur că în prezent antibioterapia a mărit numărul formelor subacute și cronice și a îmbunătățit prognosticul vital în ESD.

Oricând în evoluția ESD pot surveni complicații grave, ca meningoencefalita purulentă și sindromul de angajare. Meningoencefalita purulentă este constatată de către toți autorii, ea putând să apară ca o complicație postoperatorie. Sindromul de angajare se instalează, ca în orice proces intracranian înlocuitor de spațiu, ca o consecință a edemului cerebral și a herniei temporale prin fanta Bichat. Tot o complicație a ESD trebuie considerate AbC care se formează după un interval de timp de la tratamentul ESD, prin diseminarea infecției în parenchimul cerebral. Apariția simultană a ESD și AbC rezultă fie prin dezvoltarea independentă a supurației în două zone intracraniene diferite, fie prin fisurarea AbC în spațiul subdural.

Prognosticul este, și în această afecțiune, deosebit de grav, considerat chiar mult mai grav ca în AbC. Prognosticul acestor afecțiuni depinde de numeroși factori, dintre care menționăm: vârsta pacienților, alterarea stării de conștiință, condițiile anatomice ale colecției purulente (aspectul acut neîncapsulat, difuziunea pe întreaga emisferă, situația la nivelul fosei cerebrale posterioare, existența formelor interemisferice sau mutiple), coexistența cu AbC, virulența florei microbiene, diagnosticarea precoce, aplicarea tratamentului chirurgical corect și existența complicațiilor postoperatorii. Sunt considerați factori de prognostic favorabil evoluția subacută și cronică și sindromul infecțios local și general moderat.

Tratament

Tratamentul acestei afecțiuni este numai chirurgical și constituie o importantă urgență operatorie. Odată pus diagnosticul de ESD, intervenția chirurgicală trebuie practicată imediat. Abordarea directă a colecției purulente constă în evacuarea ei completă și în îndepărtarea falselor membrane de pe suprafața encefalului și a durei mater. Tratamentul cu antibiotice trebuie efectuat susținut, în funcție de rezultatul antibiogramei. Toți autorii recomandă aplicarea acestui tratament pe cale parenterală, endovenos, cu megadoze de antibiotice.

Tratamentul de susținere a funcțiilor vitale se efectuează în serviciul de terapie intensivă, aceste cazuri necesitând monitorizarea funcțiilor vitale, tratament anticonvulsivant, antitermic și antiedematos cu reechilibrare hidroelectrolitică, metabolică și acidobazică corespunzătoare.

Tratamentul focarului primar constituie unul dintre obiectivele importante ale tratamentului chirurgical, după rezolvarea ESD. Asanarea focarului supurativ primar trebuie efectuată cât mai rapid, dacă se poate concomitent sau imediat după abordul chirurgical al ESA, evitându-se o nouă însămânțare septică intra- sau extracerebrală.

Bibliografie

1. *BONNAL J., DESCUNS P., DUPLAY J.:* Les abcès encéphaliques à l'ère des antibiotiques. Étude statistique de 547 observations. Masson et Cie, Paris, 1960.
2. *COHEN I., BERGMAN P. S., MALS I.:* Paradoxic brain abscess in congenital heart disease, *J. Neurosurg.*, 1951; 8: 225—231.
3. *ARSENI C., CIUREA A. V.:* Bolile supurative endocraniene chirurgicale. Edit. Medicală, București, 1983.
4. *CAREY M. E., CHOU S. N., FRENCH L. A.:* Experience with brain abscess, *J. Neurosurg.*, 1972; 36: 1—9.
5. *MORGAN H., WOOD M. W., MURPHEY F.:* Experience with 88 consecutive cases of brain abscess, *J. Neurosurg.*, 1973; 36: 1—9.
6. *WONG T. T., LEE L. S., WANG H. S., SEHN E. Y., JAW W.C., CHIANG C. H., CHI C. S., HUNG K. L.,* LIOU W.Y., *SHEN Y. Z.:* Brain abscesses in children—a cooperative study of 83 cases, *Child's Nerv. Syst.*, 1989; 5: 19—24.
7. *GARFIELD J. S.:* Brain abscesses and focal suppurative infections. În: "Handbook of clinical neurology" (sub red. Vinken P. J., Bruyn G. W.), vol. 33, partea I. Elsevier N. V. Uitgevers Mij. and North-Holland Biomedical Press, Amsterdam, 1978.
8. *ERSAHIN Y., MUTLUER S., GUZELBAG E.:* Brain abscesses in infants and children, *Child's Nerv. Syst.*, 1994; 10: 185—189.
9. *BIARD F.:* Considérations sur la thérapeutique et le pronostic des abcès encéphaliques, teză, Lyon, 1974.
10. *BELLER A. J., SAHAR A., PRAISS I.:* Brain abscess Review of 89 cases over a period of 30 years, *J. Neurol. Neurosurg., Psychiat.*, 1973; 36: 757—768.
11. *NEW P. E. Y., DAVIS K. R., BALLANTINE H. T.:* Computed tomography in cerebral abscess, *Radiol.*, 1967; 121: 641—646.
12. *GARDEUR D., METZGER J.:* Tomodensitométrie en pathologie tumorale intracranienne. G. Doin, Paris, 1978.
13. *BRITT R. H., ENZMAN D. R.:* Clinical stages of human brain abscesses on seria CT-scans after contrast infusion, *J. Neurosurg.*, 1983; 59: 972—989.
14. *CLAVERIA L. E., DU BOULAY G. H., MOSELEY I. F.:* Intracranial infections, investigation by computerized axial tomography, *Neuroradiol.*, 1976; 12: 59—71.
15. *HANDER D., VILLEMURE J.-G., LEBLANC R.:* Thalamic abscess: a stereotactically treatable lesion, *Appl. Neurophysiol.*, 1987; 50: 168—171.
16. *ALPHEN VAN H. A. M., DREISSEN J. J. R.:* Brain abscess and subdural empyema. Factors influencing mortality and results of various surgical techniques, *J. Neurol. Neurosurg. Psychiat.*, 1976; 39: 481—490.

17. *SHAW M. D. M., RUSSEL J. A.*: Cerebellar abscess. A review of 47 cases, *J. Neurol. Neurosurg. Psychiat.*, 1975; 38: 429—435.
18. *ROUX F. X., COPHIGNON J., GEORGE B., FELTEN A., EVRARD E.*: Les infections cérébrales à germes anaérobies, *Neurochir. (Paris)*, 1980; 26: 349—352.
19. *STEFANKO S., GROCHMEL S.*: L'actinomycose cérébrale primitive, *Rev. Neurol.*, 1962; 106: 730—731.
20. *HEINEMANN H. S., BRAUDE A. I., OSTERHOLM J. L.*: Intracranial suppurative disease, *J. Amer. med. Ass.*, 1971; 218: 1 542—1 547.
21. *BLACK P., GRAYBILL J. R., CHARACHE P.*: Penetration of brain abscess by sistematically administered antibiotics, *J. Neurosurg.*, 1973; 38: 705—709.
22. *DONALD F. E., ISPAHANI P.*: Use of Cefotaxime in brain abscess, *Brit. J. Neurosurg.*, 1988; 2: 539—540.
23. *TEKKÖK I. H., ERBENGI A.*: Management of brain abscesses in children: review of 130 cases over a period of 21 years, *Child's Nerv. Syst.*, 1992; 8: 411—416.
24. *GEORGE B.*: Antibiotic therapy for multiple brain abcess (letter), *J. Neurosurg.*, 1981; 55: 153—154.
25. *ROSENBLUM M. L., HOFF J. T., NORMAN D., EDWARDS M. S., BERG B. O.*: Nonoperative treatment of brain abscesses in selected high risk patients, *J. Neurosurg.*, 1980; 52: 217—225.
26. *BLOOM W. H., TUAZON C. U.*: Successful treatment of multiple brain abscesses with antibiotics alone, *Rev. Infect. Dis.*, 1985; 7: 189—199.
27. *LEGG N. J., GUPTA P. C., SCOTT D. F.*: Epilepsy following cerebral abscess: a clinical and EEG study of 70 patients, *Brain*, 1973; 96: 259—268.
28. *STEPHANOV S.*: Surgical treatment of brain abscess, *Neurosurg.*, 1988; 22: 724—730.
29. *CIUREA A. V.*: Giant brain abscess; total surgical excision (case presentation), *Rom. Neurosurg.*, 1992 (serie nouă); I: 65—68.
30. *SHARMA B. S., KHOSLA V.K., KAK V.K., GUPTA V.K, TEWARI M. K., MATHURIYA S. N., PATHAK A.*: Multiple Pyogenic Brain Abscesses, *Acta Neurochir. (Wien)*, 1995; 133: 36—43.
31. *BARSOUM A. H., LEWIS H. C., CANNILLO K. L.*: Nonoperative treatment of multiple brain abscess, *Surg. Neurol.*, 1981; 16: 283—287.
32. *ARSENI C., CIUREA A. V.*: Metastatic cerebral abscesses in the frame of cyanogenic congenital cardiopathies, *Zbl. Neurochir.*, 1982; 43: 271—290.
33. *GARFIELD J.*: Management of supratentorial intracranial abscess: a review of 200 cases, *Brit. Med. J.*, 1969; 2: 7—11.
34. *ROSENBLUM M. L., HOFF J. T., NORMAN D., WEINSTEIN P. R., PITTS L.*: Decreased mortality from brain abscesses since advent of CT, *J. Neurosurg.*, 1978; 49: 658—668.
35. *KUBIC C. S., ADAMS R. D.*: Subdural empyema, *Brain*, 1943; 66: 18—42.
36. *HOCKLEY A. D., WILLIAMS B. W.*: Surgical management of subdural empyema, *Child's Brain*, 1983; 10: 294—300.
37. *ARSENI C., CIUREA A. V., CIUREA A. M.*: Subarachnoid empyemas. Consideration in connection with 55 cases, *Zbl. Neurochir.*, 1984; 45: 38—39.
38. *OUAHES O., KALAMARIDES M., REDONDO A., BERTHELOT J.-L., BOUALI I., REY A.*: Empyèmes sous-duraux. À propos de 17 cas, *Neurochir. (Paris)*, 1995; 41: 319—323.
39. *ZIMMERMAN R. D., NEEDS N. E., DANZIGER A.*: Subdural empyema: CT findings, *Radiol.*, 1984; 150: 417—422.
40. *WEISBERG L.*: Subdural empyema: clinical and computed tomographic correlations, *Arch. Neurol.*, 1986; 43: 497—500.
41. *KOMORI H., TAGKAGISHI T., OTAKI E. şi colab.*: The efficacity of MR imaging in subdural empyema, *Brain Dev.*, 1992; 14: 123—125.
42. *GEORGE B., ROUX F., PILLON M., THWEL C., GEORGE C.*: Relevance of antibiotics in the treatment of brain abscesses, *Acta Neurochir. (Wien)*, 1979; 47: 285—291.

Tuberculoamele intracraniene

Tuberculoamele intracraniene (TB) ale SNC constituie forme rare de tuberculoză extrapulmonară. TB sunt afecţiuni constatate frecvent în ţările în curs de dezvoltare, unde tuberculoza este endemică. TB sunt diagnosticate cu totul sporadic în ţările dezvoltate, datorită scăderii incidenţei tuberculozei pulmonare şi a tuturor formelor de tuberculoză extrapulmonară, rezultat al creşterii standardului de viaţă, programului de vaccinări, diagnosticării rapide şi terapiei moderne cu tuberculostatice.

Epidemiologie şi distribuţie geografică

Incidenţa tuberculoamelor, după datele raportate în literatură, este crescută în Asia (în special în India), bazinul mediteranean, nordul Africii, Orientul Mijlociu şi în America Latină.

Incidenţă

Tuberculoamele sunt apreciate în statele dezvoltate la aproximativ 0,5—3% din numărul total de procese expansive intracraniene, după datele actuale (Rosenblum, 1985) (1). În statele în curs de dezvoltare, incidenţa TB rămâne destul de ridicată (Ramamurthi, 1973) (2).

Etiopatogenie

Localizarea infecţiei tuberculoase în sistemul nervos central se face fie sub forma unei meningoencefalite, fie, mai rar, de la început sub forma unui tuberculom. Localizarea procesului bacilar în encefal sub formă de tuberculi de diferite mărimi realizează entitatea clinică cuprinsă sub numele de tuberculom cerebral.

Tuberculoamele cerebrale au incidenţă crescută la vârstele tinere, în special înainte de 30 de ani, predominant la sexul masculin. Privitor la incidenţa tuberculoamelor cerebrale pe grupe de vârstă s-a constatat o frecvenţă crescută la grupa de vârstă 11—16 ani (Arseni şi colab., 1980) (3).

În patogenia TB intervin factori patogenici adjuvanţi şi determinanţi. *Factorii patogenici adjuvanţi* sunt reprezentaţi de bolile anergizante (rujeola, tusea convulsivă, gripa) şi de traumatismele craniocerebrale care declanşează tabloul clinic. *Factorii patogenici determinanţi* sunt reprezentaţi de contactul cu persoane tuberculoase şi de leziunile bacilare la pacient. Există situaţii de granulii sau meningoencefalite bacilare vindecate, după care, la un interval de luni sau chiar ani, pot apărea manifestările unui tuberculom.

Patogenia formării TB nu este pe deplin elucidată. Calea de pătrundere a infecţiei în sistemul nervos central este cea hematogenă, dar nu se ştie când are loc inocularea în creier şi nici timpul trecut între însămânţare şi apariţia primelor semne clinice. Există mai multe posibilităţi: diseminarea hematogenă de la complexul primar, fără stadiu de latenţă; însămânţarea metastatică de la o leziune viscerală activă; diseminarea hematogenă de la un vechi focar primar, mai mult sau mai puţin vindecat. După ce s-a produs însămânţarea în sistemul nervos central, tuberculomul poate evolua lent şi progresiv sau poate avea o perioadă de latenţă lungă, simptomele apărând cu ocazia unui factor patogenic adjuvant.

Datorită acestor variate moduri de însămânţare hematogenă, din punct de vedere clinic se pot distinge următoarele eventualităţi (Arseni, 1958) (4):

1. La copiii preşcolari, dezvoltarea unui TB poate avea loc în acelaşi timp cu semnele de primoinfecţie sau le poate urma imediat. Astfel, la aceştia, la trei luni după o cutireacţie negativă, apare o cutireacţie pozitivă, cu o imagine gangliopulmonară caracteristică primei infecţii, iar în lunile următoare se constată semne de TB în SNC. Această eventualitate duce la presupunerea că inocularea cerebrală este precoce și că raritatea tuberculoamelor cerebrale, în raport cu frecvența tuberculozei, ar ține de faptul că țesutul nervos, exceptând meningele. este un mediu de cultură neprielnic pentru bacilul Koch.

2. TB poate surveni tardiv la copiii cu leziuni tuberculoase evolutive (pacienții suferind de tuberculoză pulmonară cronică).

3. Tipul cel mai frecvent clinic este TB precedat de un interval între câteva luni și câțiva ani, de una sau mai multe manifestări tuberculoase atenuate (pleurezii, leziuni osteoarticulare, cutanate, ganglionare etc.).

4. TB poate fi primitiv în aparență, dar cercetând atent anamneza, găsim sursa de contagiune în mediul familial (fapt des constatat la copil).

5. TB este evidențiat clinic odată cu meningita bacilară.

Din datele prezentate reiese că TB se poate dezvolta în orice perioadă evolutivă a tuberculozei, spre deosebire de vechile concepții care susțineau că această afecțiune poate fi găsită numai în perioada a III-a din clasificarea lui Ranke.

Morfopatologie

Sediul TB se află de obicei în substanța albă sau imediat subcortical. Sediul subdural sau epidural este întâlnit în mod excepțional. Privitor la regiunile afectate, localizarea de predilecție este în fosa posterioară (Obrador și Martin-Rodriguez, 1982) (5). Cât despre localizarea supratentorială, TB afectează frecvent lobul frontal și mult mai rar ceilalți lobi și nucleii bazali.

Număr. TB sunt de obicei unice, cele multiple reprezentând procente variate (2—10%), în diferitele statistici. TB multiple pot fi situate într-o regiune limitată a encefalului sau în regiuni diferite, supra- și subtentorial.

Forma TB este rotundă sau polilobată, consistența dură, delimitarea netă de țesutul nervos înconjurător. *Dimensiunea* lor este foarte variată, de la câțiva mm în diametru până la dimensiuni mari. În general, tuberculoamele mici sunt multiple. Nu există nici un raport între volumul TB și simptomele clinice, deseori acesta fiind descoperit întâmplător, cu ocazia unei radiografii craniene.

Macroscopic, TB în secțiune au aspect variat, în funcție de: localizare, modul de reacție a țesutului nervos înconjurător și etapa evolutivă. Astfel, se pot observa fie o cazeificare (dovada unei evoluții rapide), fie o sclerozare sau calcifiere (dovada unei evoluții lente). În secțiune, tuberculoamele apar centrate de o zonă cazeificată cu contur regulat, rotund sau micropoliciclic, înconjurată de o zonă de țesut inflamator, mai mult sau mai puțin fibros. Țesutul de granulație poate infiltra pe o mare distanță țesutul cerebral sănătos.

Microscopic, TB prezintă următoarele caracteristici: o zonă centrală de necroză cazeificată (cu contur rotund, micropoliciclic), delimitată în jur de un țesut de granulație (în care se află foliculi tipici sau celule gigante). Necroza centrală (care se întâlnește în 70% din cazuri) poate avea aspect de cazeificare totală, omogenă sau de cazeificare parțială, cu exsudate fibrinoase sau cu fibre de colagen. Țesutul de granulație are un polimorfism celular ce redă aspectul tipic de granulom tuberculos sau, mai rar, aspectul unei inflamații nespecifice. Cu timpul, țesutul de granulație este invadat de fibre de colagen și capătă aspectul unui proces de scleroză evolutivă ce înconjură un vechi focar cazeificat, încărcat cu săruri calcare. Tuberculii calcifiați pot produce în jurul lor tulburări circulatorii acute. Acestea condiționează afectarea parenchimului cerebral, determinând manifestări neurologice acute, responsabile în unele cazuri de debutul clinic al bolii.

Raporturile TB cu meningele sunt importante. De obicei, TB sunt superficiale, astfel că se constată o reacție intensă leptomeningiană. Aceste raporturi cu leptomeningele explică riscul diseminării infecției bacilare în cursul evoluției bolii sau postoperator, deci riscul meningitei tuberculoase. Pericolul difuziunii infecției bacilare este mai mare în TB situate în fosa posterioară, unde circulația liberă spre cisternele bazale favorizează diseminarea infecției.

Tuberculoamele SNC diferă de cele localizate în alte viscere. Ele au următoarele particularități: ating o mărime considerabilă față de cele situate în alte viscere, exceptând plămânul; necroza centrală nu are tendințe de evoluție către ramolisment sau lichefiere, astfel că abcesele tuberculoase cerebrale sunt excepționale; se constată prezența de leziuni vasculare la distanță (ischemie, tromboză, hemoragie); procesul infiltrativ bacilar se întinde de-a lungul vaselor pe o distanță mare; bacilul Koch poate fi găsit pe o zonă întinsă în țesutul de granulație, fapt ce explică difuziunea infecției și apariția meningitei „spontane".

Tablou clinic

Există TB care rămân complet asimptomatice, constituind o surpriză necroptică. De asemenea, tot o surpriză diagnostică ne oferă unele TB care sunt descoperite incidental, cu ocazia unei radiografii craniene simple. În majoritatea cazurilor, cu toate că TB formează o entitate nosologică bine definită, ele se manifestă din punct de vedere clinic prin aceleași sindroame ca și tumorile cerebrale.

Debutul afecțiunii este în general brusc. Modalitățile de debut sunt: fenomene de HIC cu evoluție rapidă (caracteristice mai ales pentru localizările supratentoriale); crize comițiale focale sau generalizate; aspect clinic și biologic de meningite bacilare recidivante. Privitor la debutul lent, progresiv, acesta se manifestă prin fenomene cerebeloase (arhi- și neocerebeloase) și mai rar prin alte fenomene neurologice (deficit motor). Intervalul de la simptomele de debut și până la instalarea perioadei de stare este, în medie, de 2—6 luni.

Perioada de stare este caracterizată printr-un sindrom intens de HIC cu semne neurologice fruste de localizare (Boucetta și colab., 1993) (6). În funcție de sediul TB cerebrale se constată:

1. TB situate în emisferele cerebrale prezintă trei sindroame principale, care în ordinea incidenței sunt: sindrom comițial; sindrom de HIC; sindrom neurologic de localizare — marcat de prezența unor semne fruste de deficit motor, tulburări de vorbire, tulburări de sensibilitate.

2. TB cerebeloase se manifestă prin: sindrom de HIC deosebit de intens; sindrom neurologic de afectare a structurilor din fosa posterioară. Uneori semnele neurologice de localizare în fosa posterioară sunt fruste sau chiar absente.

3. TB localizate în trunchiul cerebral (mai ales în protuberanță) prezintă: fenomene neurologice de afectare a trunchiului cerebral în toate cazurile întâlnite (pareze de nervi cranieni uni- sau bilaterale, semne piramidale moderate, sindroame alterne, nistagmus); sindromul de HIC apare tardiv și fără intensitatea cunoscută din TB cerebeloase. La aceste fenomene neurologice constatate, în perioada de stare se adaugă: subfebrilitate, anemie, inapetenţă şi scădere ponderală importantă.

Investigaţii paraclinice

Examenele de laborator arată VSH crescută în majoritatea cazurilor, iar hemograma evidenţiază anemie hipocromă, cu limfocitoză crescută. Reacţia la tuberculină a fost pozitivă în 25% din cazurile seriei noastre. Examenul de LCS, obţinut prin puncţie ventriculară, este normal sau evidenţiază o discretă disociaţie albuminocitologică.

Examenul oftalmoscopic este important în tuberculoamele cerebrale. Se constată frecvent (90% din cazuri) modificări de fund de ochi, de la gradele incipiente de edem papilar până la atrofie optică secundară. Uneori se pot evidenţia leziuni bacilare.

EEG poate arăta focarul de unde lente care corespunde cu aria leziunii (TB mare) sau focarul iritativ cortical (TB mici, multiple), când tuberculomul este situat supratentorial.

Radiografia pulmonară, examen deosebit de valoros, arată existenţa de leziuni pulmonare active sau cicatriceale. Un examen negativ nu exclude posibila existenţă a unui tuberculom cerebral.

Radiografia craniană simplă arată frecvent fenomene de hipertensiune intracraniană (80% din cazuri). De asemenea se mai pot evidenţia calcifieri intracraniene unice sau multiple (fig. 9.32).

Arteriografia cerebrală poate preciza doar existenţa unui proces expansiv intracranian, dar în nici un caz natura leziunii.

Scintigrafia cerebrală are valoare redusă în TB, mai ales în cele de fosă posterioară.

CT-scan, ca examen de rutină în toate procesele expansive intracraniene, va evidenţia TB. Dacă TB

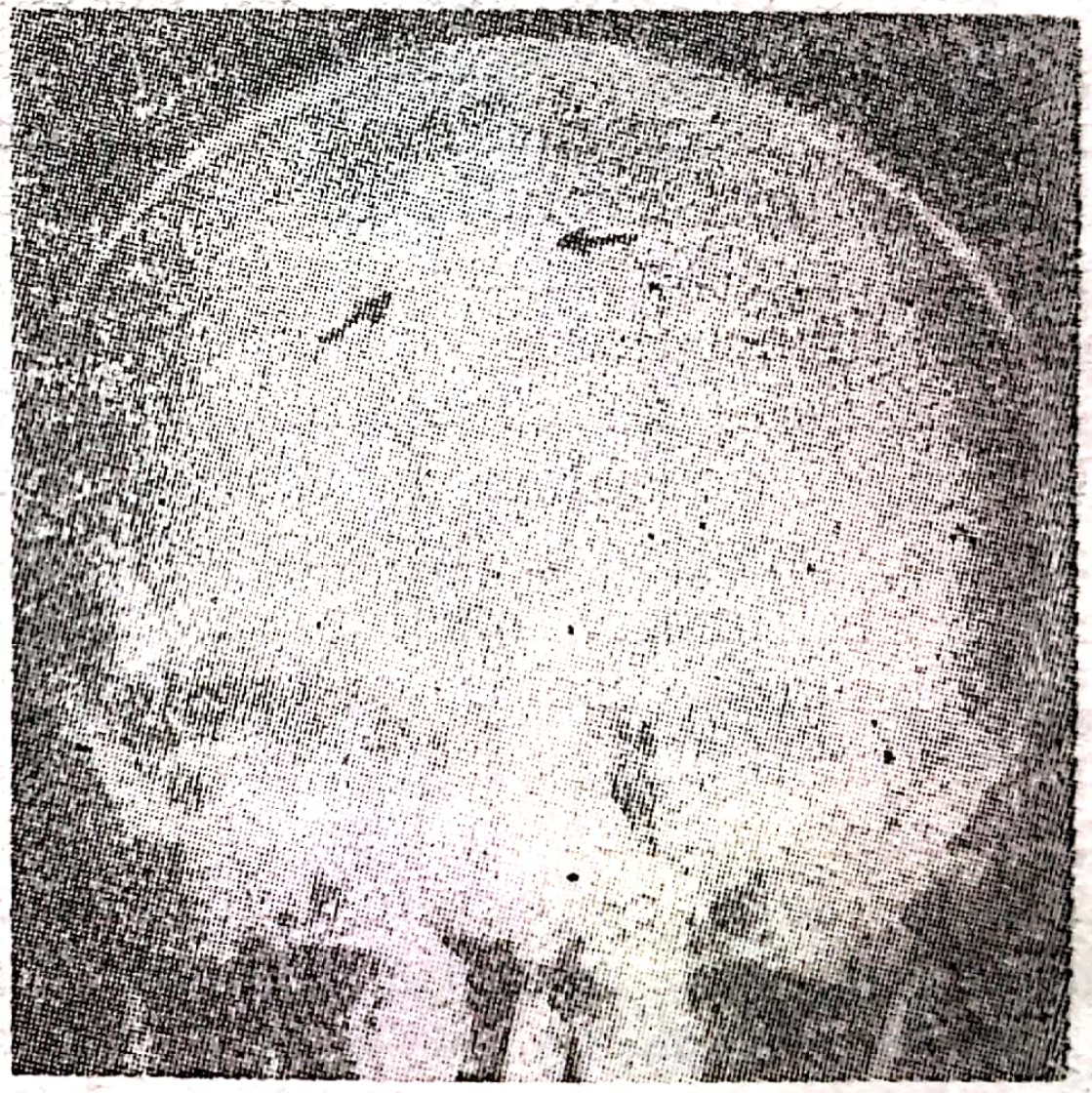

a

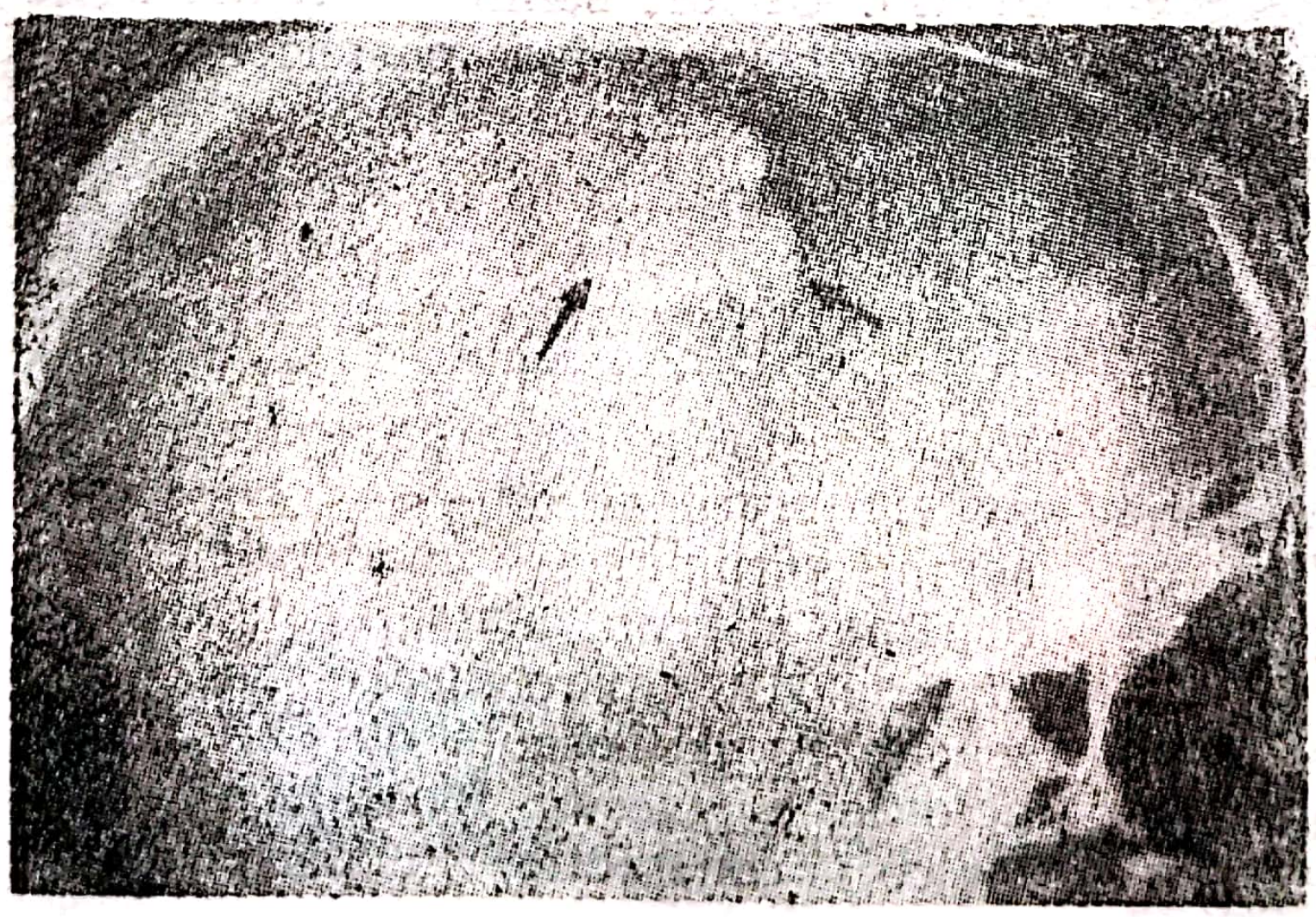

b

Fig. 9.32 — Radiografie de craniu fără substanţă de contrast; tuberculom calcifiat; situat frontal, paramedian, în dreapta: *a* — imagine antero-posterioară; *b* — imagine laterală.

este calcifiat, sistemul ventricular este atras spre zona calcifiată și nu împins, ca în cazurile de tumori cerebrale. Aceasta, deoarece calcifierea reprezintă stadiul cicatriceal al procesului meningoencefalitic bacilar, care are drept rezultat o tracțiune a ventriculului. Valoarea *CT-scan* este majoră în: TB multiple, profunde și mai ales de fosă posterioară. Imaginea TB pe *CT-scan* este evidentă încă din stadiile precoce de infiltrare cerebrală. S-a reușit chiar o clasificare a aspectelor *CT-scan* în aceste afecțiuni (Welchman, 1979; Bhargava și Tandon, 1980) (7, 8):

— inele mici, sub 1 cm în diametru, cu contrast marcat și edem atenuat înconjurător;

— inele largi, cu zona centrală hipodensă și cu marginea marcată de substanța de contrast sau, mai frecvent, cu zona centrală hiperdensă, denumită „target sign of Welchman";

— zonă de masă nodulară, cu contur neregulat, rezultat din unirea mai multor inele mici, care captează substanța de contrast.

De asemenea pe *CT-scan* se constată o imagine circulară hipodensă în jurul TB, care relevă edemul perilezional.

Diagnostic diferențial

Se impune în special la copiii cu tumori de fosă posterioară. Diagnosticul diferențial trebuie făcut și cu alte procese inflamatorii neurochirurgicale — abcesele cerebrale și encefalitele pseudotumorale, cazuri în care doar *CT-scan* poate preciza natura leziunii. Arahnoiditele de fosă posterioară pot produce, la fel ca și TB, un sindrom important de HIC cu semne neurologice discrete.

Evoluție și prognostic

Evoluția TB se poate întinde de la câteva săptămâni până la câțiva ani. Se consideră, în general, că TB mici, situate în apropiere de cortex, dau meningite repetate. TB mari evoluează cu simptomatologia unui proces înlocuitor de spațiu și pot avea prognostic grav din cauza fenomenelor de HIC instalate în timp. Aceste fenomene de HIC, în cazurile studiate la copii, au fost deosebit de intense, constatându-se modificări importante de fund de ochi, până la atrofie secundară.

Prognosticul TB depinde de numeroși factori: starea generală a pacientului; prezența altor leziuni tuberculoase pulmonare sau extrapulmonare au de asemenea o influență defavorabilă; numărul TB este de o mare importanță (vindecările publicate se referă la leziuni unice); sediul TB în raport cu *dura mater* și cu circulația lichidiană are o valoare prognostică deosebită. Tot privitor la sediu, TB situate în trunchiul cerebral nu se pot extirpa, astfel că prognosticul lor este grav; diagnosticul precoce și intervenția chirurgicală efectuată în timp util influențează de asemenea prognosticul; tratamentul cu tuberculostatice are un rol capital atât pentru prognosticul imediat cât și pentru cel tardiv.

Tratament

Vindecarea spontană a TB are loc numai în cazuri excepționale. Ele se pot calcifica și, după cum am arătat, pot fi descoperite incidental. Totuși, chiar aceste TB calcifiate, vechi, pot să se manifeste după un timp variabil (ani) prin difuzarea în vecinătatea infecției, ducând la apariția de noi TB sau provocând o meningoencefalită bacilară.

TB mari, unice care dau sindrom de HIC și semne neurologice iritative de focar, în cazul în care sunt unice, au indicație operatorie. Tratamentul actual, modern al TB este tuberculostatic și chirurgical (Turgut și colab., 1989) (9). Ca în orice proces expansiv intracranian, atunci când localizarea tuberculomului permite extirparea, metoda adoptată este cea de exereză în totalitate. Tratamentul tuberculostatic se aplică pre- și postoperator, pentru a împiedica difuzarea infecției bacilare la distanță sau producerea unei meningoencefalite.

TB mici, multiple nu necesită tratament chirurgical. Ele pot declanșa oricând apariția unei meningoencefalite bacilare, care în condițiile actuale terapeutice poate fi stăpânită. De asemenea, tuberculoamele mici, corticale, pot fi responsabile de crize comițiale.

Tratamentul tuberculostatic modern recomandă, la adult, următoarea asociere chimioterapeutică: Izoniazidă (HIN) — 10 mg/kgcorp/zi; Etambutol (EMB) — 15—25 mg/kgcorp/zi; Rifampicin — 10 mg/kgcorp/zi și Pirazinamidă — 30 mg/kgcorp/zi. Asocierea aceasta poate produce disfuncție hepatică (HIN și Rifampicina) sau neuropatii oculare (Rifampicina). De aceea se asociază tuberculostaticele cu vitamina B_6 (50 mg/zi). Acest tratament se continuă timp de 12—18 luni, cu sau fără excizia tuberculomului. Streptomicina, în doză de 0,02—0,04 g/kg corp/zi în injecții intramusculare (asociată cu vitamina B_1), este considerată un antibiotic extrem de periculos din cauza toxicității sale asupra nervului acusticovestibular. În formele rezistente de TB se pot folosi antituberculoase de tipul pyribenzaminei (Tripelennamine), care este activă în asociație cu medicația tuberculostatică amintită anterior. În TB supratentoriale se folosesc în terapia patogenică de asociație, diureticele osmolare (Manitol) și corticosteroizii (Dexamethazona).

Aprecierea oportunității exerezei TB se face numai pe baza *CT-scan*, după cel puțin patru săptămâni de tratament tuberculostatic. TB situate în ariile critice sau inaccesibile chirurgical, sau cele multiple, beneficiază doar de tratament medicamentos. În TB subtentoriale, din cauza hidrocefaliei obstructive se poate practica drenaj ventriculoperitoneal.

Bibliografie

1. *ROSENBLUM M. L.:* Chronic granulomatous lesions: Tuberculosis, leprosym sarcoidosis. În: "Neurosurgery" (sub red. Wilkins R. H., Rengachary S. S.). Mc Graw—Hill Book Comp., 1985, 1 980—1 983.
2. *RAMAMURTHI B.:* Tuberculomas of the brain. În: "Tuberculosis of the Nervous System" (sub red. Kapila C. C., Dastur D. K., Singh B., Tandon P. N.). Indian Academy of Medical Sciences, New Delhi, 1973.
3. *ARSENI C., HORVATH LENKE, CIUREA A. V.:* Pediatric Neurosurg. Pathology. Academy Publishing House, București, 1980.
4. *ARSENI C.:* Two hundred and one cases of intracranial tuberculoma treated surgically. *J. Neurol. Neurosurg. Psychiat.*, 1958; 21: 308—311.
5. *OBRADOR S., MARTIN—RODRIGUEZ J. G.:* Tuberculoma and syphilitic gumma. În: "Neurological Surgery" (sub red. Youmans J. R.), ed. a II-a. W. B. Saunders, Philadelphia, 1982, 3 441—3 448.
6. *BOUCETTA M., SAMI A., CHOUKRI M., MORSAD F.:* Les tuberculomes encéphaliques — 40 cas, *Neurochirurgie*, 1993; 39: 42—46.

7. *WELCHMAN J. M.:* Computerised tomography of intracranial tuberculoma, *Clin. Radiol.*, 1979; 30: 567—573.
8. *BHARGAVA S., TANDON P. N.:* Intracranial Tuberculomas. A CT study, *Brit. J. Radiol.*, 1980; 53: 935—945.
9. *TURGUT M., OZCAN O. E., OZGEN T., SAGLAM S., BERTAN V., ERBENGI A.:* Tuberculomas of the craniospinal axis, *Turkish Neurosurg.*, 1989; 1: 34—38.

Parazitozele cerebrale

Există multe leziuni parazitare cerebrale dar mai frecvente, cu implicații neurologice-neurochirurgicale, sunt echinococoza (boala hidatică) și cisticercoza.

Boala hidatică

Boala hidatică (echinococoza) a sistemului nervos este prin definiție, o afecțiune cauzată de comprimarea structurilor nervoase, ca rezultat al dezvoltării chisturilor hidatice, stadiului larvar al parazitului *Echinococcus granulosus*. Această afecțiune se constată în special în encefal. De asemenea există posibilitatea, rară, a unor hidatidoze ale craniului sau vertebrelor. În măduva spinării, intraaxial sau intradural, localizarea primară a echinococozei este excepțională, ea apărând doar în cadrul infestărilor multiple din organism.

Epidemiologie și distribuție geografică

Boala hidatică este endemică în unele regiuni din lume unde este răspândită creșterea oilor: America de Sud, Noua Zeelandă, Australia, Orientul Mijlociu, aria mediteraneană etc.

Patologia generală a bolii hidatice

Morfologia diferitelor stadii de *Taenia echinococcus*.

1. Chistul hidatic reprezintă la om (gazda sa accidentală), forma larvară a parazitului *Echinococcus granulosus*. Acesta este o veziculă care conține lichid.

— Peretele, învelișul sau membrana chistului, este subțire, albă, moale, elastică, având o anumită rezistență la tracțiune. Elasticitatea și rezistența, ca și faptul că lichidul dinăuntru nu este sub mare presiune, conferă chistului posibilitatea de a trece printr-o deschizătură mai mică decât dimensiunile lui. Acest fapt are o mare importanță pentru tratamentul chirurgical al chistului hidatic. Învelișul chistului este alcătuit din două straturi: *a)* stratul extern opac, sau cuticula, striat, nenucleat și care dă membranei elasticitatea și rezistența; *b)* stratul intern este granular, friabil, nucleat și constituie stratul germinal.

— Chistul conține un fluid sărat, clar, ca „apa de stâncă“. În acest fluid se află scolexurile (capetele teniei), care au patru ventuze și un rând dublu de cârlige. Ele se formează în stratul germinal (intern) al peretelui chistului și plutesc în lichidul acestuia. Scolexurile și veziculele-fiice formează împreună nisipul hidatic din lichidul chistului.

2. Reacția organismului la chistul hidatic. *Reacția locală.* Chistul hidatic produce o reacție locală, cu formarea unui înveliș — adventice. Adventicea dă chistului hidatic un element important de delimitare externă, ceea ce prezintă interes neurochirurgical. *Reacția generală.* În cazul chistului hidatic unic, VSH crescută și eozinofilia nu sunt specifice. Sunt mult mai specifice producerea a două tipuri de anticorpi: *a)* imunoglobinele circulante (IgG, IgM, IgA);

b) imunoglobinele reagine (IgG), care induc o hipersensibilizare celulară la parazit. Diagnosticul imunologic al bolii hidatice se bazează pe prezența acestor anticorpi. Primele pot fi detectate serologic, în timp ce al doilea grup produce intradermoreacția Casoni.

3) *Taenia echinococcus.* Din punct de vedere taxonomic, *Echinococcus granulosus* aparține subîncrengăturii *Plathelmintes*, ordinului *Taenoides*, clasa *Cestoides*, familia *Taenidae*, genul *Echinococcus* (etimologic, aceasta înseamnă multitudine de mici chisturi cu aspect grupat, de arici). Măsoară 3—6 mm și trăiește în intestinul subțire al câinelui, gazda definitivă cea mai comună (animalul tânăr fiind mai receptiv). Gazdele definitive sunt canidele și felidele. Gazdele intermediare sunt ierbivorele și, incidental, omul. *Taenia echinococcus* este formată din scolex, gât și inele. Scolexul (capul) este alcătuit din patru ventuze și aproximativ 36 de cârlige, constituind organul de fixare prin care se prinde de intestinul gazdei definitive. Gâtul este foarte scurt și urmat de inele. Corpul (strobila) este alcătuit din trei inele (proglote). Când ajunge la maturitate, al treilea inel are aproape 2—3 mm lungime; conține 500—800 de embriofori. Ouăle (embrioforii) rămân fertile timp de aproximativ trei săptămâni și conțin embrionul hexacant (scolexul) și oncosfera. Scolexul este elementul fundamental al parazitului. Ouăle pot fi ingerate de gazda definitivă sau, mai frecvent, de gazdele intermediare — cel mai des, omul și oaia.

În gazda definitivă (câinele), scolexul se fixează pe mucoasa intestinală și formează tenia adultă, în timp ce în gazdele intermediare (omul), se formează forma larvară, adică chistul hidatic. Câinele, parazitat cu *Taenia echinococcus* prezintă o stare cronică, asimptomatică și constituie o sursă de ouă ce infectează ierbivorele și omul.

Patogenia infestației hidatice

Tenia adultă se află în intestinul câinelui. Segmentul terminal, cu embriofori care se transformă în ouă, se detașează și se elimină în fecalele câinelui. Apa, plantele și blana câinelui se pot contamina; copiii, mai ales în mediul rural, sunt cei mai expuși infestației. Tubul digestiv este calea obișnuită de infestare a omului. Ouăle își pierd învelișul în stomac, după care embrionii hexacanți pot trece prin peretele intestinal, în principal duodenul și intestinul subțire, apoi în venele sistemului port. Cele mai multe sunt oprite în ficat. Embrionii pot trece prin orice vas sanguin și din ficat pot ajunge în atriul drept și în plămâni. Ei pot rămâne în rețeaua capilară pulmonară, dar unii trec și această barieră, pentru a ajunge în atriul stâng și astfel în circulația sistemică, deci în encefal. Odată ajuns într-un țesut, embrionul hexacant va forma chistul hidatic. Larva crește putând ajunge la dimensiuni mari. Volumul său depinde de factori legați de parazit, gazdă și țesutul în care se află (ficat, splină, encefal și, virtual, în toate tipurile de țesut). În general, larva chistului crește mai rapid în encefal, plămân, decât în ficat. Se consideră că 1 cm^3 de lichid hidatic din chist conține 400 000 de scolecși (Devel, 1949) (1). Dacă lichidul hidatic vine în contact cu țesuturile din jurul chistului, contaminarea operatorie este inevitabilă. Unele chisturi hidatice nu ajung niciodată fertile; ele sunt cunoscute drept chisturi hidatice acefalice.

Același ciclu se desfășoară și în celelalte gazde intermediare (ovine). Asocierea în gospodării, între oaie și câine este condiția pentru menținerea și propagarea bolii. Desigur că omul devine frecvent, în aceste condiții, o gazdă intermediară.

Boala hidatică primară și secundară. Deve (1949) (1) definește boala hidatică primară ca fiind produsă de dezvoltarea locală a leziunii parazitare dintr-un embrion hexacant ingerat și condus la organul implicat de către sânge (forma comună sau „normală"). Boala hidatică secundară (Deve, 1946) (2) este accidentală (forma „artificială"), dezvoltându-se din chistul hidatic primar.

Chistul hidatic cerebral

Chistul hidatic cerebral (Chc) se dezvoltă într-un țesut moale, țesutul nervos, unde crește fără să întâmpine rezistență, formând de obicei o singură veziculă sferică, veziculă care poate ajunge la o mărime considerabilă, înainte să dea manifestări clinice. Când chistul hidatic apare, simptomele sunt de obicei acelea ale creșterii presiunii intracraniene, mai ales la copil. Prezența leziunii poate fi indicată cu acuratețe de *CT-scan*, fiind posibilă cura chirurgicală definitivă, cu rezolvarea completă a afecțiunii intracraniene. Reprezintă cea mai familiară manifestare neurologică a bolii hidatice a SNC. Ea este prototipul unei tumori benigne, care se dezvoltă lent, progresiv, în timp îndelungat. Chc este constatat preponderent la copil și afectează cu predilecție sexul masculin.

Incidența intracerebrală

Chc reprezintă numai 2% din chisturile hidatice umane (Arana-Iniguez, 1978) (3). Comparând incidența Chc cu cea a altor tumori, vom găsi numai două cazuri printre cele 2 000 din seria clasică a lui Cushing (1932) (4). Procentele găsite în alte serii sunt: Obrador și Ortiz Gonzales (1960) (5): 2%; Paillas și colab. (1970) (6): 3% (12% la copii). Cu toate acestea, seriile publicate în zonele endemice relevă un număr important de Chc comparativ cu tumorile cerebrale, mai ales la copii.

Patogenie

Chc constituie o formă a bolii hidatice primare. În majoritatea cazurilor, Chc este unic, astfel încât tratamentul corect, cu evacuarea chistului intact, este extrem de important și înseamnă cura completă. Chc multiple reprezintă o formă secundară a bolii, rezultată din ruptura intraoperatorie sau traumatică a Chc. Există și posibilitatea Chc multiple prin diseminare cerebrală a unor însămânțări primare din miocardul stâng infestat, fapt posibil în zonele endemice.

Encefalul oferă condiții ideale pentru creșterea chistului. Lichidul hidatic este extrem de fertil; ruptura traumatică sau chirurgicală a chistului duce la diseminare și posibile diseminări multiple. Chc comprimă și irită țesutul nervos. Compresia asupra encefalului duce la deplasarea și aplatizarea țesutului nervos. Neuronii rezistă la această compresiune ușoară, treptată, un timp considerabil.

Morfopatologie

Localizarea preferențială a chistului hidatic este la nivelul emisferei cerebrale, unde se dezvoltă în substanța albă, de obicei subcortical. Localizarea cerebeloasă este neobișnuită. Rar există o localizare direct osoasă craniană. Localizarea subcorticală este predominantă, pentru că la acest nivel arteriolele corticale dau ramuri colaterale, curentul sanguin fiind mult mai lent. De obicei, chisturile hidatice sunt situate în teritoriul arterei sylviene, în principal în regiunea rolandică (drumul cel mai ușor pentru embolusul parazitar). După statisticile lui Arana-Iniguez (1978) (3), distribuția localizării encefalice este de: 23% frontal, 34% regiunea rolandică, 34% regiunea retrorolandică, 9% afectând ceilalți lobi (temporal, occipital). Datorită volumului mare al Chc, acesta afectează frecvent doi sau chiar trei lobi ai unei emisfere. Chisturile intraventriculare sunt rare (Fabiani și colab., 1980; Hamza și colab., 1982) (7, 8). Ivanisevich și Rivas (1962) (9) acceptă conceptul de chist hidatic ventricular, similar chistului peritoneal sau pleural, ca fiind consecința rupturii chistului primar al substanței albe în cavitatea ventriculară. Unii autori nu acceptă existența chisturilor hidatice intraventriculare; ei pretind că întotdeauna există o membrană ependimală între chist și cavitatea ventriculară (Arana-Iniguez și colab., 1978) (3). O localizare profundă periventriculară a chisturilor hidatice se întâlnește foarte rar (Abada și colab., 1977) (10). *Volumul* chistului hidatic poate atinge dimensiuni considerabile, ocupând în întregime un lob sau chiar toată emisfera cerebrală. Forma chistului este ovală sau aproape sferică. Consecințele dezvoltării chistului hidatic asupra parenchimului cerebral sunt multiple. Țesutul cerebral nu este invadat, dar suferă o deplasare continuă datorită creșterii chistului. Cavitatea formată pe seama țesutului cerebral este separată de hidatidă printr-un spațiu virtual periparazitar, cu aceeași formă ca și chistul, fiind tapetată de o membrană subțire, perichistul. Substanța cerebrală suferă efectul compresiunii și al ischemiei consecutive, datorită dezvoltării expansive a chistului. *Creșterea chistului* poate produce modificări în oasele craniului, mai precis subțierea și diastaza suturilor. Un chist mare și superficial poate cauza alterarea și subțierea părții ipsilaterale a craniului, dar se poate ca peretele opus să fie mai subțire.

Tablou clinic

Manifestările Chc diferă la copil de cele de la adult. În copilărie, semnele HIC crescute sunt preponderente, în timp ce pacienții adulți prezintă deficite de focar neurologice.

1. **Chistul hidatic la copil.** Incidența majoră este între 5 și 10 ani (65%), fără o diferență semnificativă între sexe (Ciurea și colab., 1995) (11). *Debutul* afecțiunii este de obicei insidios. Toți autorii sunt de acord că, mai ales la copil, debutul are loc în mod lent prin fenomene de HIC (cefalee, vărsături), semnele de localizare fiind puține. Simptomatologia *perioadei de stare* cuprinde următoarele manifestări: 1) *macrocrania* asimetrică — creșterea în volum a cutiei craniene, constantă la copil, cu bombare de partea chistului hidatic; 2) *sindromul de HIC,* care domină perioada de stare, fiind în peste 80% din cazuri complet (cefalee, vărsături, edem papilar); 3) *simptomele neurologice focale* cu aspect iritativ sau deficitar se întâlnesc destul de des. Crizele comițiale sunt frecvente de tip jacksonian și mult mai rar de tip generalizat. Semnele de localizare neurologică sunt întâlnite frecvent dar fără o intensitate clinică deosebită. Se remarcă disproporția dintre chistul hidatic voluminos, cu fenomene de HIC intense, și simptomele neurologice de deficit minim, grație posibilităților de adaptare a parenchimului cerebral. Sindromul neurologic de localizare este estompat și constă din: deficit motor minor sau moderat, modificări de câmp vizual (hemianopsie sau cvadranopsie omonimă), tulburări de vorbire minime (în afectarea emisferei dominante), tulburări de praxie; 4) *tulburările psihice* constau în special în afectarea intelectului, tulburări de memorie, dificultate de a efectua calcule complexe, atenție spontană diminuată. În general, tulburările intelectuale arată un copil sub nivelul vârstei respective.

În diagnosticul clinic al Chc trebuie să amintim tetrada Schroeder (1947) (12), care este foarte sugestivă: *a)* băiat din mediul rural; *b)* stare generală bună; *c)* semne de creștere a presiunii intracraniene; *d)* semne focale neurologice minime. Aceste date clinice, alături de alte semne de infestare hidatică (ficatul sau plămânul), pledează pentru diagnosticul de Chc la copil.

2) **Chc la adult.** Tabloul clinic este destul de diferit de cel descris la copil și mai greu de diagnosticat. Sindromul de HIC nu este atât de bine conturat, lipsind edemul papilar. Nu se constată tetrada Schroeder și nici modificările în configurația craniului. La adult, chistul hidatic prezintă un tablou similar celui al unei tumori cerebrale, chiar al unei tumori maligne, deoarece evoluția bolii este adesea rapidă.

Diagnostic diferențial. Se face cu toate procesele expansive intracraniene, în special cu tumorile cerebrale cu evoluție lentă. Elementele importante pentru diagnosticul diferențial sunt evoluția lungă a afecțiunii, starea generală bună, discreția semnelor neurologice și faptul că această afecțiune localizată predominant în emisfera cerebrală, vine în contradicție cu sediul majorității tumorilor cerebrale la copii până la 10 ani, care sunt infratentoriale.

Investigații paraclinice

Testele biologice au fost menționate la patogenie.

EEG. Chc nu reprezintă o cauză importantă de epilepsie.

Radiografia de craniu simplă arată modificări semnificative: diastaza suturilor și subțierea asimetrică a calvariei (Morquio, 1929) (13).

Angiografia cerebrală. Arana-Iniguez și San Julian (1955) (14) descriu patru trăsături tipice pentru Chc: *a)* deplasări arteriale marcate (leziuni cu masa mare); *b)* arie total avasculară; *c)* lipsa modificărilor patologice la nivelul vaselor cerebrale; *d)* deplasare circumferențială perichistică a vaselor magistrale. Angiografia cerebrală a fost depășită în ultimele decenii de *CT-scan*.

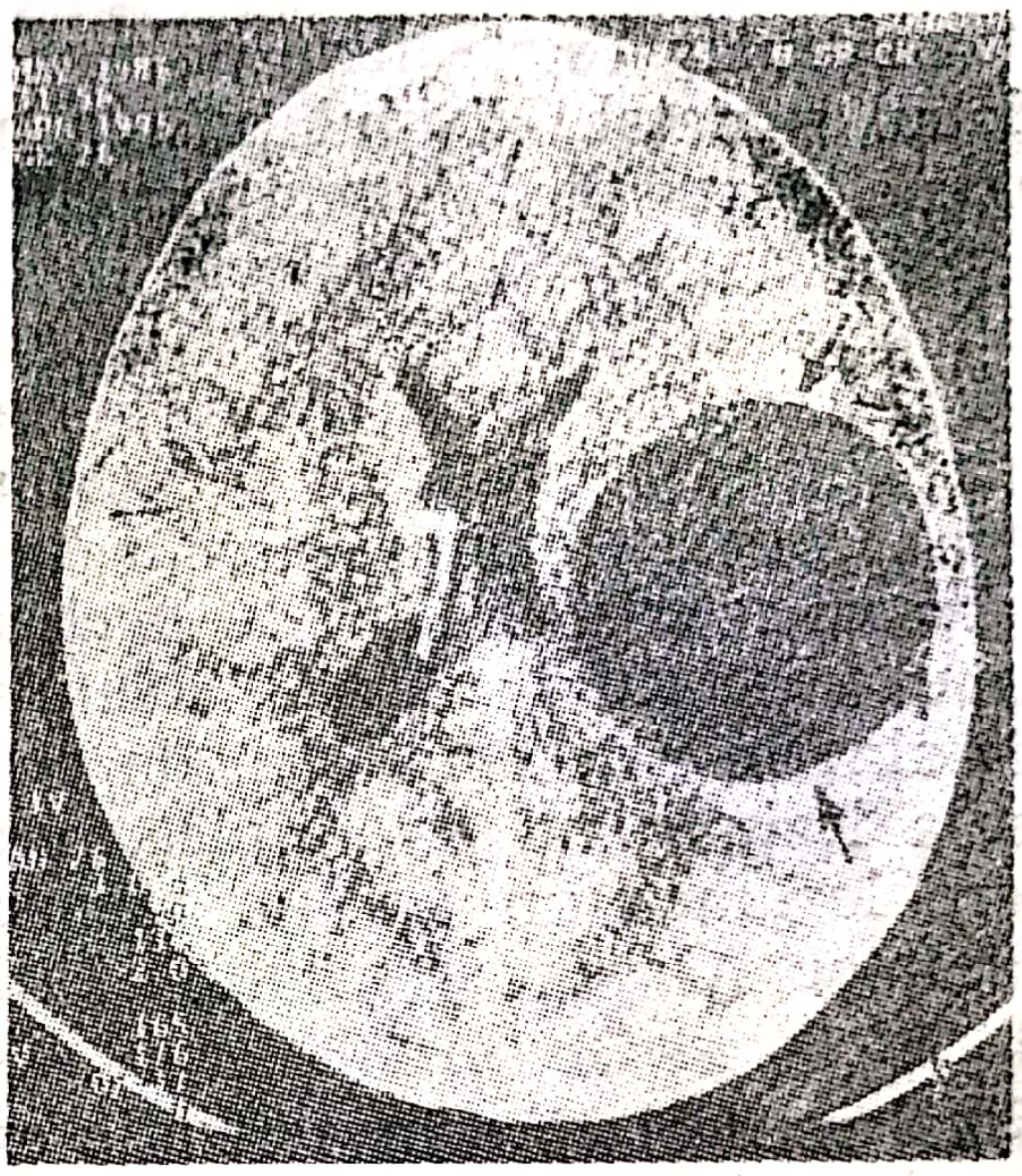

Fig. 9.33. — Imagine *CT-scan:* chist hidatic situat în regiunea temporoparietală stângă.

CT-scan este cea mai eficientă metodă de diagnostic (Abbasioun și colab., 1978) (15). Aspectul Chc pe imaginea *CT-scan* este foarte caracteristic, dacă nu chiar patognomonic atât pentru chisturi unice cât și pentru cele multiple (fig. 9.33 și 9.34). Practic se constată o arie perfect delimitată, rotundă, mare, bine circumscrisă, cu conținut hidric, având câțiva centimetri în diametru. Chis-

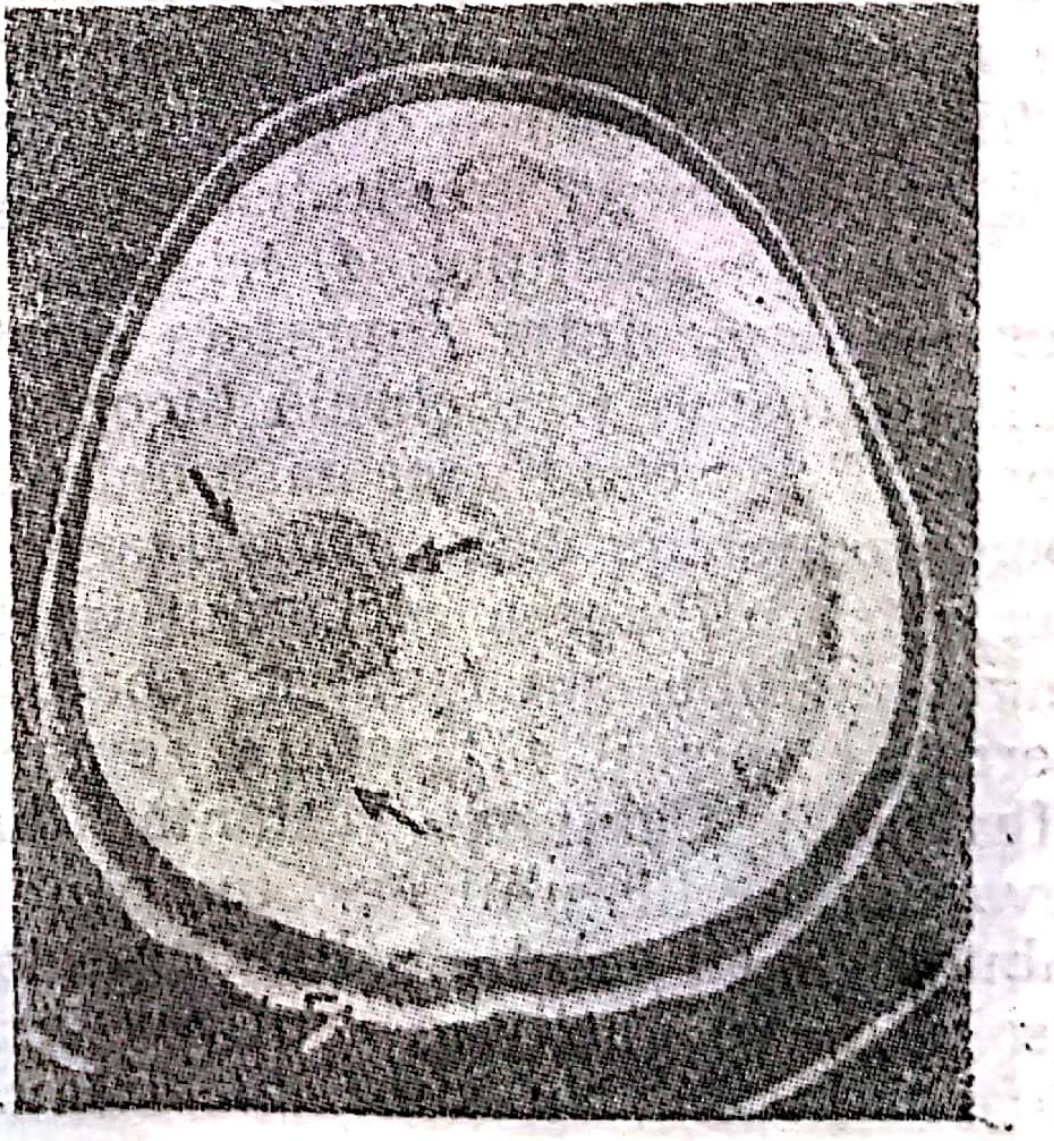

Fig. 9.34 — Imagine *CT-scan:* chisturi hidatice multiple, situate în regiunea parietooccipitală dreaptă.

tul unilocular este situat de obicei în lobul parietal. Nisipul hidatic nu se vizualizează pe *CT-scan* dar RMN are posibilitatea de a detecta conținutul acestor chisturi. Efectul de masă cauzat de aceste chisturi este minor, ținând seama de mărimea leziunii. Atât parenchimul cerebral cât și calvaria se adaptează încet la chist. Edemul cerebral în jurul chistului se întâlnește rar. Prinderea de contrast a leziunii nu este tipică, deoarece leziunea nu are un răspuns inflamator (Ozgen și colab., 1979) (16).

RMN reprezintă o investigație extrem de valoroasă în Chc, mai ales în cele profunde, multiple, de fosă posterioară și de linie mediană.



Fig. 9.35. — Chist hidatic (exereză totală) — piesă operatorie.

Tratament

Tratamentul Chc este chirurgical și constă în evacuarea chistului intact. Scopul operației este de a scoate chistul fără a-i leza pereții, prevenind astfel contactul lichidului hidatic cu țesutul cerebral. Procedeele descrise cu mulți ani în urmă de Schroeder (1935) (17) și Da Gama Imaginario (1952) (18), San Julian și Arana Iniguez (1954) (19) reprezintă un avans în chirurgia Chc și constau în: *1)* volet osteoplastic mare; *2)* expunerea chistului prin incizii radiale ale țesutului nervos (Dew, 1928) (20); *3)* poziționarea declivă a capului, astfel încât gravitatea să ajute la expulzia chistului; *4)* irigarea cu ser fiziologic între suprafața chistului și substanța cerebrală înconjurătoare. Practicând această tehnică, se poate conchide că numai irigarea cu ser, fără utilizarea nici unui instrument metalic sau bumbac, poate determina chistul să iasă în exterior (fig. 9.35). Cavitatea restantă după evacuarea chistului se tamponează abundent cu soluție salină hipertonă (soluție cu acțiune antiparazitară foarte bună). Nu sunt întrebuințate alte substanțe paraziticide (formol, alcool), ele fiind dăunătoare pentru substanța cerebrală.

Chimioterapia cu Albendazol. Evacuarea chirurgicală completă a Chc este adesea imposibilă în formele profunde sau multiple. Datele actuale indică chimioterapia cu Albendazol ca fiind un adjuvant util care, în unele circumstanțe, poate chiar înlocui tratamentul chirurgical. Albendazolul este un medicament antihelmintic cu administrare orală și spectru larg. Acesta blochează pătrunderea glucozei în stadiile larvar și adult ale paraziților suspectați, cu depleția rezervelor de glicogen și scăderea formării de ATP. Ca rezultat, parazitul este imobilizat și moare. S-au raportat cazuri de tratamente eficace cu Albendazol pentru chisturi hidatice din alte părți ale organismului, concomitent cu cel encefalic (Morris și colab., 1985; Golematis și colab., 1989; Singounas și colab., 1992) (21, 22, 23). Albendazolul este foarte bine absorbit în sânge, țesuturi și chisturi. Penetrarea drogului depinde de grosimea peretelui chistului și de prezența calcifierilor în acesta; chisturile cu pereți subțiri, necalcifiați, răspund mai bine la tratament. Tratamentul cu Albendazol constă în: 10 mg/kgcorp, de trei ori pe zi, timp de patru luni. În cazurile de reușită s-a observat calcifierea la locul unde se află Chc (Saimot și colab., 1983; Todorov și colab., 1988) (24, 25). Un studiu multicentric al O.M.S. a arătat clar eficacitatea Albendazolului și a confirmat că pentru o evaluare obiectivă a eficacității sale tratamentul trebuie să fie efectuat cel puțin 12 luni (Davis și colab., 1989) (26). De asemenea, medicamentul poate fi oferit ca un tratament prechirurgical, pentru a reduce considerabil dimensiunile unui chist mare, a omorî scolecșii, a preveni împrăștierea chisturilor-fiice și a reduce riscul diseminării.

Evoluție și prognostic

La copii, dezvoltarea chistului are o perioadă lungă de latență, practic asimptomatică, în care condițiile anatomice ale cutiei craniene permit compensarea mult timp. Decompensarea apărută și manifestată prin fenomene intense de HIC necesită un tratament neurochirurgical imediat. În caz contrar, afecțiunea decompensată și netratată va duce la exitus prin fenomene de angajare. Există și posibilitatea compensării de lungă durată a dezvoltării intracraniene a chistului, dar aceasta se va reflecta prin macrocefalie marcată și prin atrofie optică până la cecitate. Alte situații evolutive, mai rar întâlnite, sunt: involuția și calcifierea, infecția și ruptura chistului. Complicațiile sunt datorate fenomenelor fie de angajare prin dezvoltarea chistului hidatic, fie de fisurarea chistului intraventricular sau în spațiul subarahnoidian, ce poate determina fenomene anafilactice. Toate complicațiile au prognostic extrem de grav.

Prognosticul vital al hidatidozei cerebrale este bun în cazul diagnosticării și aplicării tratamentului chirurgical în timp util. Prognosticul funcțional este de asemenea favorabil, căci odată cu îmbunătățirea tehnicilor chirurgicale, numărul pacienților cu sechele neurologice a scăzut mult. Prognosticul vital și cel funcțional sunt grave în chisturile recidivate, mai ales multiple (fig. 9.36).

Practic, Chc reprezintă o afecțiune neurochirurgicală cu sancțiune perfectă, urmată de *restitutio ad integrum*. Există unele cazuri de deces preoperator, ca rezultat al decompensării hipertensiunii intracraniene. Recurența Chc poate apărea fie după puncția și aspirarea chistului (diagnostic incomplet preoperator), fie în cazul rupturii lui incidentale în timpul operației. Sechelele neuropsihice nu sunt semnificative, posibilitățile de recuperare sunt mari, deoarece țesutul nervos a fost comprimat treptat și nu distrus. Urmărirea EEG are importanță, întrucât focarul de unde delta dispare întotdeauna după extirparea chistului, iar reapariția lui este o indicație de recurență.

Fig. 9.36 — Imagine *CT-scan:* chisturi hidatice multiple în emisfera cerebrală dreaptă, cu efect de masă.

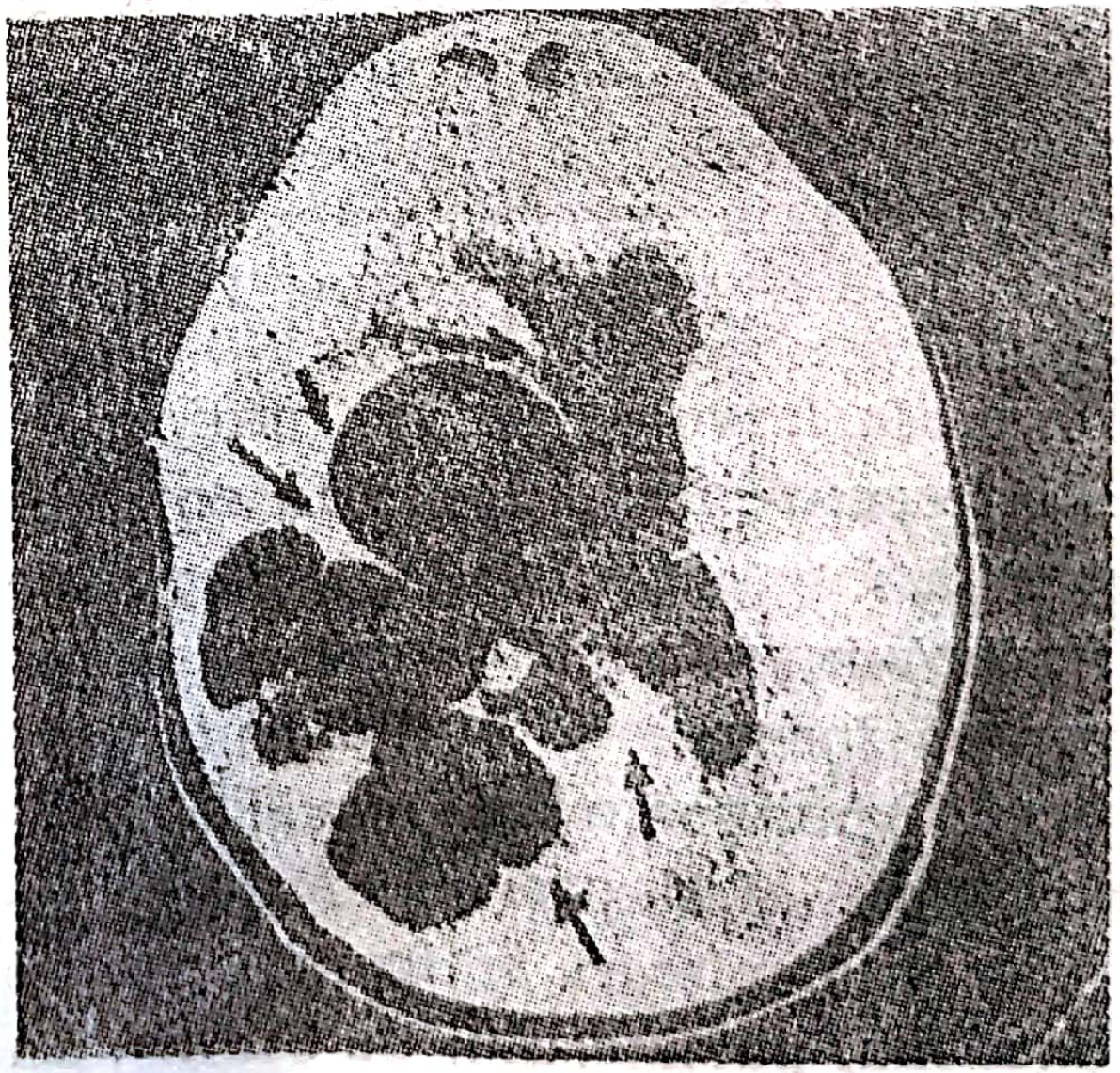

Cisticercoza cerebrală

Cisticercoza cerebrală constituie diseminarea intracerebrală a formei larvate a cestodului *Taenia solium* (*Cisticercus celullosae*) cu acțiune compresivă sau iritantă asupra parenchimului cerebral.

Cisticercoza umană

Agentul patogen este forma larvară de *Taenia solium*. Din punct de vedere taxonomic, *Taenia solium* aparține subîncrengăturii *Plathelmintes*, ordinului *Taenoides*, clasa *Cestoides*, familia *Taenidae*. Parazitul adult, *Taenia solium*, are dimensiuni mari, 2—8 m, este format din cap (scolex), gât și strobilă (lanțul de proglote — colonie liniară de 700—1 000 de proglote). Scolexul este armat cu un dublu cerc de cârlige (22—32) și 4 ventuze relativ mari, ceea ce determină fixarea fermă pe peretele intestinal. În strobilă, importanță au proglotele adulte în care se dezvoltă ouăle (embrioforii) de *Taenia solium*.

Ciclul biologic al parazitului *Taenia solium* necesită două gazde (om și porcine). Gazda definitivă a parazitului adult este omul, în al cărui intestin subțire se localizează; gazda intermediară este reprezentată de porcine, care se infestează de la ingestia dejectelor sau a apei poluată cu ouă de *Taenia solium*. Posibilitatea infestării porcinelor și apoi a realizării întregului ciclu biologic este extrem de facilă în condițiile rurale cu deficiențe igienicosanitare. Embrionii hexacanți, eliberați în intestinul porcinelor din embriofori, pătrund prin peretele intestinal în circulația generală și ajung în musculatura porcinelor, unde se transformă în larve veziculare (cisticerci). Din carnea infestată, insuficient preparată, ingerată de om, scolecșii se fixează în peretele intestinal și încep să formeze adultul *Taenia solium*. Omul poate prezenta și o autoinfestare, când proglotele adulte ajung prin mișcări antiperistaltice în duodenul purtătorului de *Taenia*. La acest nivel, ouăle se desfac și oncosferele eliberate pătrund în venele de absorbție intestinală și, prin vena portă, spre ficat, după care vor infesta întreg organismul. Localizările cele mai frecvente în ordine descrescândă sunt: țesutul subcutanat, encefalul, țesutul muscular, regiunea orbitară, miocardul, ficatul, plămânul etc. Pentru ca oncosfera să devină cisticerc — forma larvară (*Cisticercus celullosae*) — sunt necesare aproximativ două luni. Cisticercul are formă rotundă sau ovoidă, cu diametrul de 5—10 mm și este alcătuit dintr-o membrană albicioasă, din care se invaginează în cavitate un scolex, armat complet cu cârlige și ventuze. Cisticercul poate să involueze spre calcifiere.

Epidemiologie și distribuție geografică

Cisticercoza este extrem de frecventă în toate țările Americii Latine, în bazinul mediteranean și în general în zonele de consum al alimentelor din carne de porc (Arseni C., Samitca D. C., 1961; Dixon și Lipscomb, 1961) (27, 28).

Etiopatogenie

Dintre formele de cisticercoză umană, cea cerebrală este a doua ca frecvență: de aici rezultă și numeroasele studii acordate acestei afecțiuni. Cisticercoza cerebrală este încadrată actualmente în termenul mai cuprinzător de neurocisticercoză. Cisticercoza cerebrală afectează îndeosebi indivizii la vârsta activă, cu preponderență de sex masculin. Copiii sunt mai rar infestați decât adulții, din cauza consumului mai redus al cărnii de porc parazitate (Trelles și Trelles, 1978) (29).

Morfopatologie

Caracteristicile esențiale în cisticercoza cerebrală sunt varietatea și multitudinea leziunilor histopatologice determinate de parazit (localizare, număr, vârstă) și de reacția individuală la acțiunea parazitară.

Cisticercii ajunși în encefal se pot plasa oriunde în masa cerebrală și în leptomeninge. Predominanța localizării corticoleptomeningiene se explică prin distribuția vasculară abundentă. Localizarea frecventă ulterioară a cisticercilor este la nivelul zonei corticosubcorticale. Oncosferele antrenate de curentul sanguin la nivelul encefalului se distribuie pe direcția sistem arterial-spații lichidiene. La nivelul de fixare, oncosferele își pierd cârligele embrionare și se transformă în vezicule (cisticerci). Cisticercii morți se pot calcifia. Uneori, la baza creierului se întâlnesc formațiuni veziculare multiple ce caracterizează cisticercul racemos. Acesta este de fapt un conglomerat de vezicule fără scolecși, dispuse în ciorchine și cuprinse într-o zonă de reacție leptomeningiană. De altfel există și o clasificare anatomică a cisticercozei cerebrale, în forme multiple chistice, racemoase și mixte.

Alterările encefalice, ca reacție la prezența cisticercului, cuprind: capsula reacțională și modificările cerebrale la distanță. Capsula reprezintă reacția parenchimului printr-o membrană conjunctivă, este deci o reacție defensivă a creierului. Odată cu moartea parazitului, capsula dispare, fiind înlocuită cu o cicatrice glioconjunctivală sau lipocalcară. Leziunile meningiene sunt de tipul inflamator cronic, afectând în special leptomeningele de vecinătate. La nivelul ventriculilor, cisticercii produc leziuni ependimare de tip inflamator (Escalante, 1973) (30).

Tablou clinic

Debutul afecțiunii este deseori brusc. Semnele de debut sunt tributare localizării principale a cisticercilor. La copil sunt frecvente două moduri de debut al cisticercozei cerebrale: crize comițiale și sindrom de HIC. Rareori la debut se constată deficite motorii izolate, tulburări de echilibru, sindrom meningian sau tulburări psihice. În neurocisticercoză se constată că intervalul cuprins între primele semne de debut și perioada de stare este cuprins în medie între 6 luni și 2 ani (Cristescu, 1973) (31). În *perioada de stare*, simptomatologia cisticercozei cerebrale este dominată de următoarele sindroame: *1*) sindromul comițial se află pe primul loc în tabloul clinic al acestei parazitoze. Manifestările paroxistice își pun amprenta asupra întregului tablou clinic al evoluției și prognosticului, mai ales la copil; *2*) sindromul de HIC se constată frecvent, fiind în marea majoritate reprezentat de triada clasică (cefalee, vărsături, edem papilar). La copii, fenomenele de HIC urmează imediat ca frecvență celor comițiale; *3*) sindromul meningian este prezent în toate formele anatomoclinice ale afecțiunii, cu preponderență în localizările cisticercozei de la nivelul fosei posterioare; *4*) sindromul neurologic de localizare, în ordinea frecvenței întâlnindu-se: sindrom piramidal, afectarea nervilor cranieni, tulburări senzitive, tulburări de echilibru; *5*) modificările psihice sunt deosebit de frecvente. Se deosebesc trei forme clinice ale cisticercozei cerebrale: forma epileptică, forma de HIC și forma psihică. În cazurile seriei urmărite, tulburările psihice predominante au fost cele de afectare a funcțiilor intelectuale și cele legate de alterarea stării de conștiență.

Forme clinice după localizare. Sindroamele neurologice dezvoltate de cisticercoza cerebrală sunt în raport cu topografia intracerebrală a parazitului. Deci, în funcţie de localizarea cisticercozei, formele clinice pot fi: emisferice, ventriculare, bazale şi generalizate (difuze).

Diagnostic diferenţial

Acesta se impune cu toate formele de epilepsie parţială sau generalizată (mai ales la copil) şi cu toate hidrocefaliile obstructive decompensate, cu sindrom de HIC. Valoarea informaţională a *CT-scan* este majoră.

Investigaţii paraclinice

Au o valoare deosebită în diagnosticul cisticercozei cerebrale.

— *Datele de laborator* sunt extrem de bogate în cisticercoza cerebrală — ele cuprinzând modificările LCS şi reacţiile biologice. *Modificările LCS* constau în pleiocitoză moderată cu predominanţa limfocitelor şi a eozinofilelor, proteinorahie, hipoglicorahie, reacţia de fixare a complementului, cu antigeni de la cisticercii porcini (Weinberg—Pârvu). De altfel, în ţările cu endemie de cisticercoză se descrie un adevărat sindrom lichidian cvasicaracteristic (Lange, 1940) (32). *Reacţiile biologice* constau în: reacţia de fixare a complementului cu antigen de la cisticercii porcini (demonstrată de Weinberg, 1909) (33), pozitivă în 80% din cazuri; intradermoreacţia Robin şi Fiessinger (1911) (34), similară reacţiei Casoni; reacţia ELISA (*Enzyme Liked Immunosorbent Assay*), care pare a fi cea mai sensibilă metodă de depistare a cisticercozei umane, fiind pozitivă în 85% din cazuri în plasmă şi în 95% din cazuri în LCS (Plancarte şi colab., 1987) (35); eozinofilia a fost găsită crescută la peste 50% din cazuri; diferitele reacţii serologice efectuate, de fixare sau de deviere a complementului, folosindu-se drept antigen cisticerci porcini, au dat rezultate pozitive în perioadele de invazie a cisticercozei şi când se distrug paraziţii (eliberează toxine). În celelalte cazuri, aceste reacţii rămân negative. Intradermoreacţia la antigen de *Cisticercus cellulosae* reprezintă un mijloc preţios şi rapid de diagnosticare a cisticercozei cerebrale.

— *EEG* relevă modificări polimorfe: anomalii focale sau difuze. Modificările EEG sunt în general în concordanţă cu simptomatologia clinică comiţială.

— **Radiografia craniană simplă** este deosebit de valoroasă pentru că evidenţiază sindromul radiologic de HIC şi cisticercii calcifiaţi (fig. 9.37). Paraziţii calcifiaţi apar de obicei multiplii, rotunzi, cu aspect caracteristic, de mărimea unui bob de orez, diseminaţi difuz. Prezenţa acestor calcifieri multiple intracranian pune diagnosticul de cisticercoză (Cohen, 1958) (36).

Numai cu interes istoric vom aminti pneumoencefalografia şi ventriculografia. *Pneumoencefalografia*, posibilă numai în cazurile fără fenomene de HIC, poate arăta fie un aspect normal, fie o hidrocefalie internă, datorită leptomeningitei bazale, fie o hidrocefalie externă, ca urmare a atrofiei corticale. În cisticercoza corticală se poate constata semnul veziculei clare, descris de Philippov (1963) (37): imagine de veziculă clară, bine delimitată, înconjurată de un halou. *Ventriculografia* a fost o metodă eficientă în diagnosticul cisticercozei cerebrale. Imaginile obţinute diferă după localizarea parazitozei. Astfel, ventriculii cerebrali pot apărea: mici şi asimetrici (formele corticale), dilataţi cu aspect de hidrocefalie internă (formele bazale) sau cu defecte de umplere, de mici dimensiuni, cu formă rotundă (formele ventriculare).

— **Angiografia cerebrală** este fie normală, fie cu aspect de hidrocefalie internă. Această metodă nu dă imagini concludente în cisticercoza cerebrală.

— *CT-scan* poate releva atât fenomenele de hidrocefalie obstructivă cât și existența cisticercilor intracranieni. Valoarea diagnostică a *CT-scan* este inestimabilă și reprezintă actualmente metoda uzuală pentru diagnosticul cisticercozei cerebrale.



Fig. 9.37 — Cistiocercoză cerebrală. Pe radiografia craniană simplă se observă numeroase calcifieri intracraniene de diferite dimensiuni: *a* — imagine anteroposterioară; *b* — imagine laterală.

Acuratețea diagnostică a *CT-scan* este apreciată la 98% (Carbajal și colab., 1987) (38). Din punct de vedere al *CT-scan*, cisticercoza cerebrală poate fi grupată, după topografie, în forme meningiene (18%), intraventriculare (2—3%), parenchimatoase (66%) și forme mixte (14%). Aspectul cisticercilor pe *CT-scan* surprinde forme în diferite stadii evolutive: forme calcifiate, solitare sau multiple, iodocaptante; forme chistice intracerebrale predominant supratentoriale, cu aspect de microabcese, care captează substanța de contrast; forme cu aspect inflamator acut (forme granulomatoase), solitare sau multiple, cu imagini inelare, captând minim substanța de contrast, cu marcat edem cerebral, care produc o creștere a presiunii intracraniene, cu ventriculi mici, colabați, situați pe linia mediană.

RMN este o investigație de mare acuratețe în diagnosticul neurocisticercozelor.

Forme anatomoclinice

În neurocisticercoză se folosește actualmente o clasificare complexă, pe bază clinică și pe baza datelor furnizate de *CT-scan*, cu implicații neurochirurgicale (tabelul 9.6) (Stern, 1981) (39).

Evoluţie, complicaţii, prognostic

Cisticercoza cerebrală este o boală cronică. Evoluţia depinde de numărul paraziţilor, de localizarea lor şi de reacţia parenchimului nervos în faza infestaţiei. O infestaţie cu puţini cisticerci se manifestă sub formă de epilepsie ani de zile, fără alte simptome. În cazul unei infestaţii masive se instalează forme grave de HIC cu crize comiţiale. Evoluţia este de obicei ondulantă, cu perioade acute, urmate de lungi remisiuni. Primul puseu se datorește invaziei cerebrale cu cisticerci iar celelalte, fie noilor invazii, fie morţii parazitului. Evoluţia cisticercozei cerebrale este în general lungă, internarea în clinică fiind legată de prezenţa fenomenelor de HIC şi de îndesirea crizelor comiţiale.

Prognosticul vital este bun, depinzând doar de tratamentul fenomenelor acute de HIC. Prognosticul funcţional este grav, din cauza degradării psihice a acestor epileptici şi a accentuării cu fiecare puseu a deficitelor neurologice. Desigur că prognosticul este sumbru în cisticercoza bazală şi generalizată.

Tratament

Nu există un tratament etiologic cu valoare certă. Multiplele procedee terapeutice, conservatoare sau chirurgicale, nu reușesc însă să oprească evoluţia parazitozei şi să ducă la o vindecare totală.

Tratamentul conservator cuprinde terapia etiologică şi terapia patogenică. În cisticercoza cerebrală au fost

TABELUL 9.6

CLASIFICAREA NEUROCISTICERCOZELOR

Categoria	Afecţiunea	Caractere
I	Forma parenchimatoasă difuză	fără masă focală; larve moarte, diseminate; reacţie inflamatorie; encefalopatie toxică şi meningită
II	Forma larvară calcifiată cu crize	
III	Forma bazilară adezivă şi racemoasă	arahnoidită/meningită; obliterativă; hidrocefalie; tipuri mixte cu chisturi în cisterne; afectare spinală
IV	Ventriculita	arahnoidită/meningită; hidrocefalie; tipuri mixte cu chisturi; intraventriculare şi/sau cisternale
V	Chisturi intraparenchimatoase, cu efect de masă	solitare; multiple
VI	Chisturi subarahnoidiene şi cisternale	simptomatologie locală; tipuri mixte cu ventriculită; chisturi intraventriculare şi intraparenchimatoase
VII	Chisturi intraventriculare	solitare; multiple; tipuri mixte cu ventriculită şi chisturi cisternale
VIII	Forme spinale	arahnoidită/meningită; forme extra- şi intramedulare

utilizate: Praziquantel (PZQ) și Albendazol. PZQ este o izochinoleină cu efect pozitiv la peste 90% din pacienții cu forme active de neurocisticercoză (Sotelo și Brutto, 1987; Brutto și colab., 1992) (40, 41); o singură cură de PZQ se administrează timp de două săptămâni, în doză de 50 mg/kgcorp/zi; ca efecte secundare se constată cefalee, vărsături și crize convulsive. Albendazolul se administrează în doze de 15 mg/kgcorp/zi, timp de o lună, cu efecte evidente în neurocisticercoză (Brutto și colab., 1992) (41). Tratamentul conservator se aplică în funcție de stadiul exact al evoluției parazitare intracerebrale:

— în formele calcifiate nu se administrează tratament antiparazitar ci numai tratament anticonvulsivant;

— în formele active, în faza encefalitică, se administrează tratamentul antiparazitar;

— în formele cu edem marcat cerebral prin invazie parazitară (aspect de „pseudotumor cerebri") se administrează tratament cu diureză osmotică, steroizi, după care urmează tratamentele antiparazitare.

Tratamentul chirurgical se aplică în conformitate cu atele furnizate de *CT-scan* (Rueda Franco, 1987) (42):

— în formele meningiene, cu hidrocefalie internă, se implantează un drenaj ventriculoperitoneal;

— în formele racemoase, cu leziune chistică largă și efect de masă, se încearcă extirparea leziunii parazitare;

— în formele intraventriculare, cu obstrucția căilor LCS, se încearcă dezobstruarea printr-un procedeu chirurgical și îndepărtarea cisticercilor;

— în formele cu leptomeningită bazală și arahnoidită optochiasmatică se practică decompresiunea chirurgicală optochiasmatică.

Cele două tratamente — conservator și chirurgical — se completează, încercând să aibă o eficiență cât mai mare în aceste afecțiuni parazitare multilezionale ale SNC.

Bibliografie

1. *DEVE F.:* L'échinococcose primitive (Maladie hydatique). Masson et Cie, Paris, 1949.
2. *DEVE F.:* L'échinococcose secondaire. Masson et Cie, Paris, 1946.
3. *ARANA–INIGUEZ R.:* Echinococcus. În: "Handbook of clinical neurology. Infections of the nervous system" (sub red. Vinken P. J. și Bruyn G. W.), vol. XXXV, partea a III-a, North-Holland, Amsterdam–New York–Oxford, 1978, 175–208.
4. *CUSHING H.:* Intracranial tumors. Charles C. Thomas Publ., Springfield, Ill., 1932.
5. *OBRADOR S.:* Cysticercosis cerebri, *Acta Neurochir. (Wien)*, 1962; 10: 300–320.
6. *PAILLAS J. E., BONNAL J., ACQUAVIVA R.:* Formes neurochirurgicales des parasitoses intracraniennes, Encycl. méd.-chir. neurol., vol. 53, 1970.
7. *FABIANI A., TREBINI F., TORTA R.:* Brain hydatidosis: report of two cases, *J. Neurol. Neurosurg. Psychiat.*, 1980; 43: 91–94.
8. *HAMZA R., TOUIBI S., JAMOUSSI M., BARDI–BELLAGHA I., CHTIOUI R.:* Intracranial and orbital hydatid cysts, *Neuroradiol.*, 1982; 22: 211–214.
9. *IVANISEVICH O., RIVAS O. C. I.:* Equinococcosis hidatica. Minist. Educ. Justicia, Buenos Aires, 1962.
10. *ABADA M., CALLI I., BOUSALLAH A., LEHMAN G.:* Kyste hydatique du cerveau, *Neurochir.*, 1977; 25: 195–204.
11. *CIUREA A. V., VASILESCU G., NUȚEANU L., CARP N.:* Cerebral hydatid cyst in children, *Child's Nerv. Syst.*, 1995; 11: 679–686.
12. *SCHROEDER A. H.:* Diagnostico del quiste hidatico cerebral, *Arch. int. Hidatid.*, 1947; 7: 195–218.
13. *MORQUIO L.:* Le kyste hydratique du cerveau chez l'enfant, *Arch. Med. Cirurg. (Madr.)*, 1929; 32: 377–394, 456–475.
14. *ARANA–INIGUEZ R., SAN JULIAN J.:* Angiografia del quiste hidatico cerebral, *Med. contemp.*, 1955; 73: 155–173.

CAPITOLUL 10

Tumorile vertebromedulare

Această categorie de tumori cuprinde: tumorile intramedulare, tumorile extramedulare-intradurale şi tumorile extradurale care de obicei afectează şi coloana vertebrală.

Simptomatologia debutează în cele mai multe cazuri cu dureri locale nocturne, iradiate radicular (1—6). Uneori pareza trece pe primul plan, aceasta depinzând în special de interceptarea vascularizaţiei medulare; este un semn de prognostic rău, chiar în eventualitatea unei decompresiuni adecvate. Leziunile localizate în canalul spinal pot fi atacate prin laminectomie, spre deosebire de cele pornite din corpul vertebral care trebuie abordate pe cale anterioară sau anterolaterală, în funcţie de nivelul localizării. Astfel, leziunile de la nivelul joncţiunii craniospinale pot fi atacate transoral sau retrofaringian (7, 8), în timp ce acelea situate cervical mai jos pot fi abordate anterolateral (9—12). Leziunile toracoabdominale pot fi ataçate prin toracotomie sau abord retroperitoneal, deşi şi abordul posterolateral prin costotransversectomie s-a dovedit util (4, 5, 9, 12). Corpul vertebral trebuie scos cât mai complet şi înlocuit cu grefon sau cu ciment. Pentru leziunile sacrate este necesar abordul combinat, anterior şi posterior, în scopul unui tratament radical (4, 5). Utilizarea potenţialelor evocate somatosenzoriale intraoperator creşte mult actualmente securitatea operatorie. Monitorizarea potenţialelor motorii este posibilă cu ajutorul stimulatoarelor magnetice.

Tabloul clinic

Durerile vertebrale sunt exacerbate de mişcări şi sunt rezistente la analgetice şi narcotice. Bolnavii cu tumori intramedulare pot prezenta disestezii cu caracter de arsură la nivelul membrelor, cu luni de zile înainte (1, 2, 6). Metastazele pot da tumefacţie dureroasă locală, însoţită de crampe musculare. Modificările de statică vertebrală — cifoscolioză, lordoză — pot şi ele apărea, când survin prăbuşirile de corpuri vertebrale, de obicei după traumatisme minore. Nivelul de hipoestezie este delimitat cranial de o bandă de hiperestezie şi se însoţeşte de hiperflexie şi de clonus ale membrelor inferioare cu retenţie urinară (1, 2, 12). În localizările posterioare ale metastazelor poate fi afectată sensibilitatea proprioceptivă.

Localizările *intramedulare* disociază de obicei sensibilitatea datorită prinderii decusaţiei fibrelor spinotalamice, cu sau fără siringomielie (1, 2). Sensibilitatea algotermică este afectată, în timp ce sensibilitatea tactilă şi proprioceptivă este păstrată cel puţin în fazele precoce.

Tumorile intradurale-extramedulare apar iniţial cu tulburări motorii şi semne radiculare. Astfel, un neurofibrom spinal debutează cu durere, deficit motor de tip radicular şi hemipareză spastică cu hiperreflexie distal, după care se instalează sindromul Brown-Séquard. Meningioamele care provin din duroarahnoida periradiculară debutează de obicei cu fenomene motorii datorită sediului lor, cel mai des lateral sau anterolateral (13).

Atât tumorile intramedulare cât și cele intradurale-extramedulare pot debuta cu sindrom de HIC completă, hidrocefalie, cefalee, greţuri și vărsături, edem papilar și ambliopie precum și cu apraxia mersului (14). Neurinoamele și ependimoamele pot bloca, prin cantitatea mare de proteine pe care le secretă, resorbția LCS la nivel spinal. Aceasta ar conduce la HIC (14).

Examene paraclinice

Radiografia

Radiografia reprezintă investigația primă, ea fiind executată obligatoriu în cele două incidențe-standard: A-P și laterală și, eventual, și în alte incidențe: de 3/4 pentru găurile de conjugare sau în poziție de înotător pentru joncțiunea cervicotoracică (6). Metastazele pot apărea sub forma unei distrucții pediculare sau ca o masă extinsă paraspinal. Ele au aspect osteolitic, în special în leziunile cu punct de plecare colic, pulmonar, renal sau de la sân (1, 2, 4, 5), spre deosebire de cele posterioare care sunt osteocondensate (vertebre de fildeș sau ca o formă osteoblastică cu contur osteoscleros). Tumorile primitiv osoase pleacă de obicei de la nivelul corpului vertebral și comprimă măduva în canal, dacă nu survine și o prăbușire vertebrală. Hemangioamele apar cu trabecule verticale (imagine de „catifea reiată"), în timp ce chisturile anevrismale (fig. 10.1) și tumorile cu

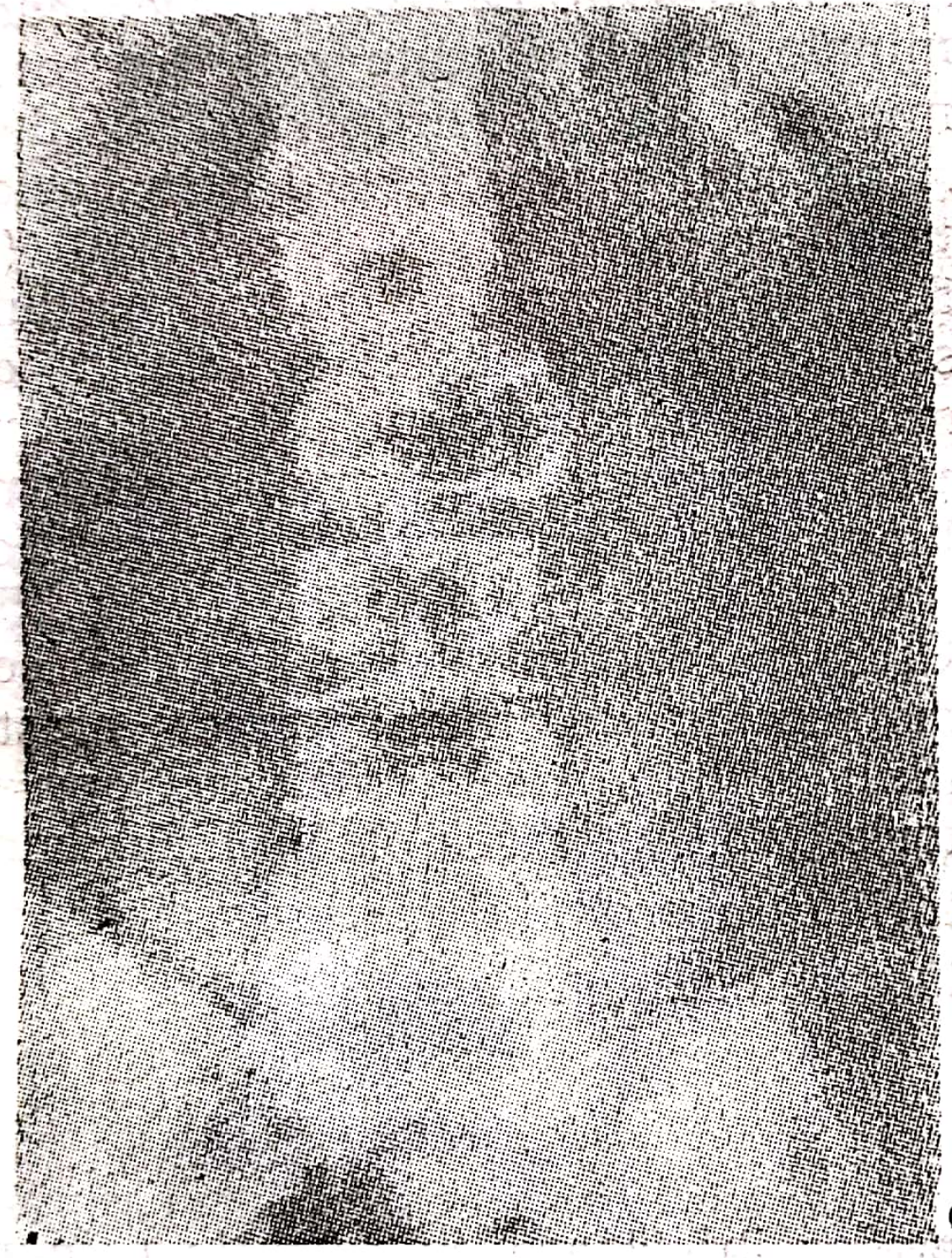

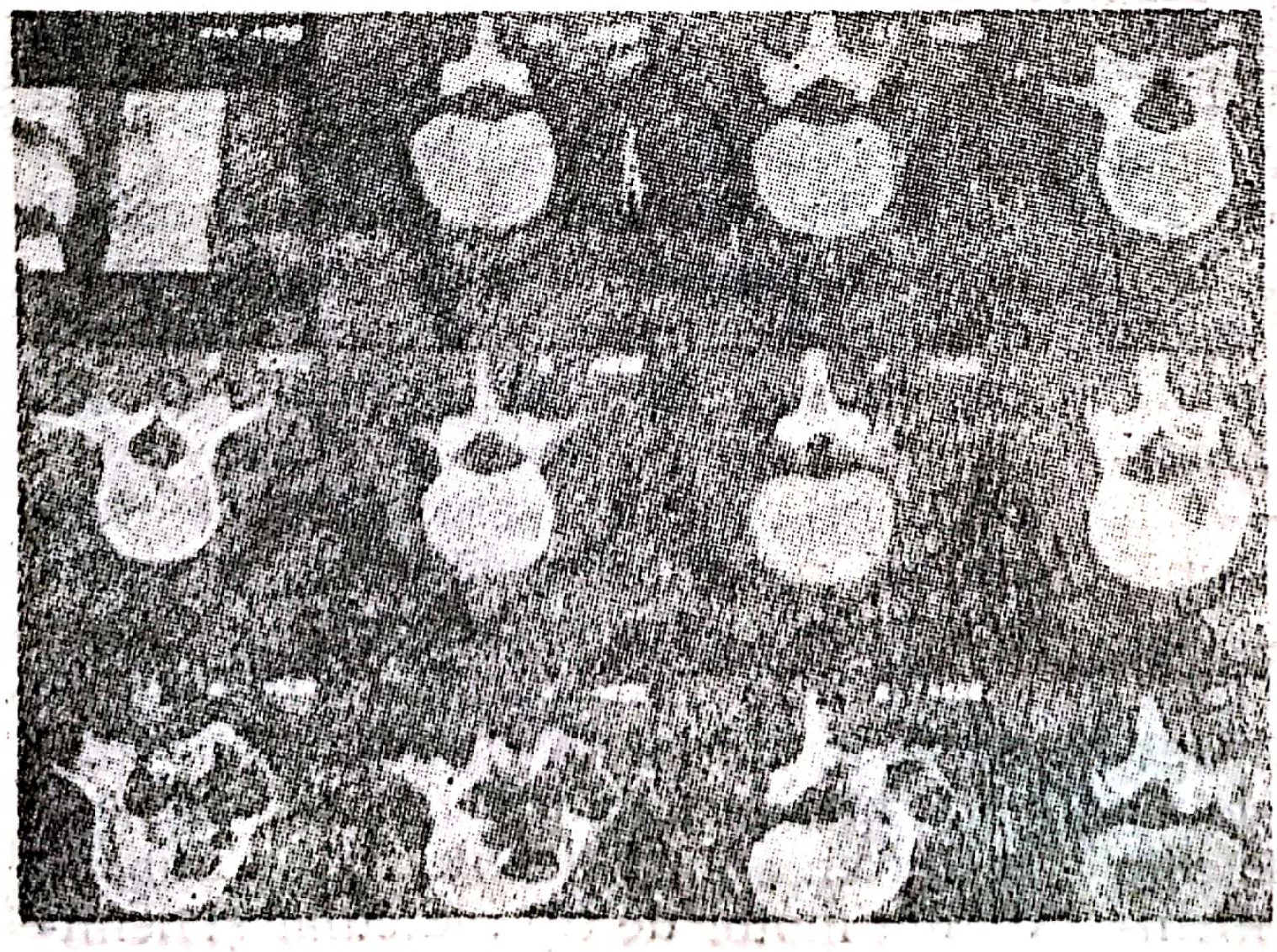

Fig. 10.1 — Chist anevrismal la L_3, în cazul unei lombalizări a vertebrei S_1; *a* — imagine radiografică A—P; *b* — imagine *CT-scan*.

celule gigante produc imagini multichistice.

Osteoamele osteoide, osteoblastoamele sunt osteocondensate (fig. 10.2), în timp ce osteosarcoamele, condrosarcoamele ca și mieloamele multiple apar ca imagini distructive și cu extensie moale paravertebrală. De asemenea cordoamele produc distrucții osoase importante cu calcifiere periferică, amorfă și extensie epidurală moale, întinsă.

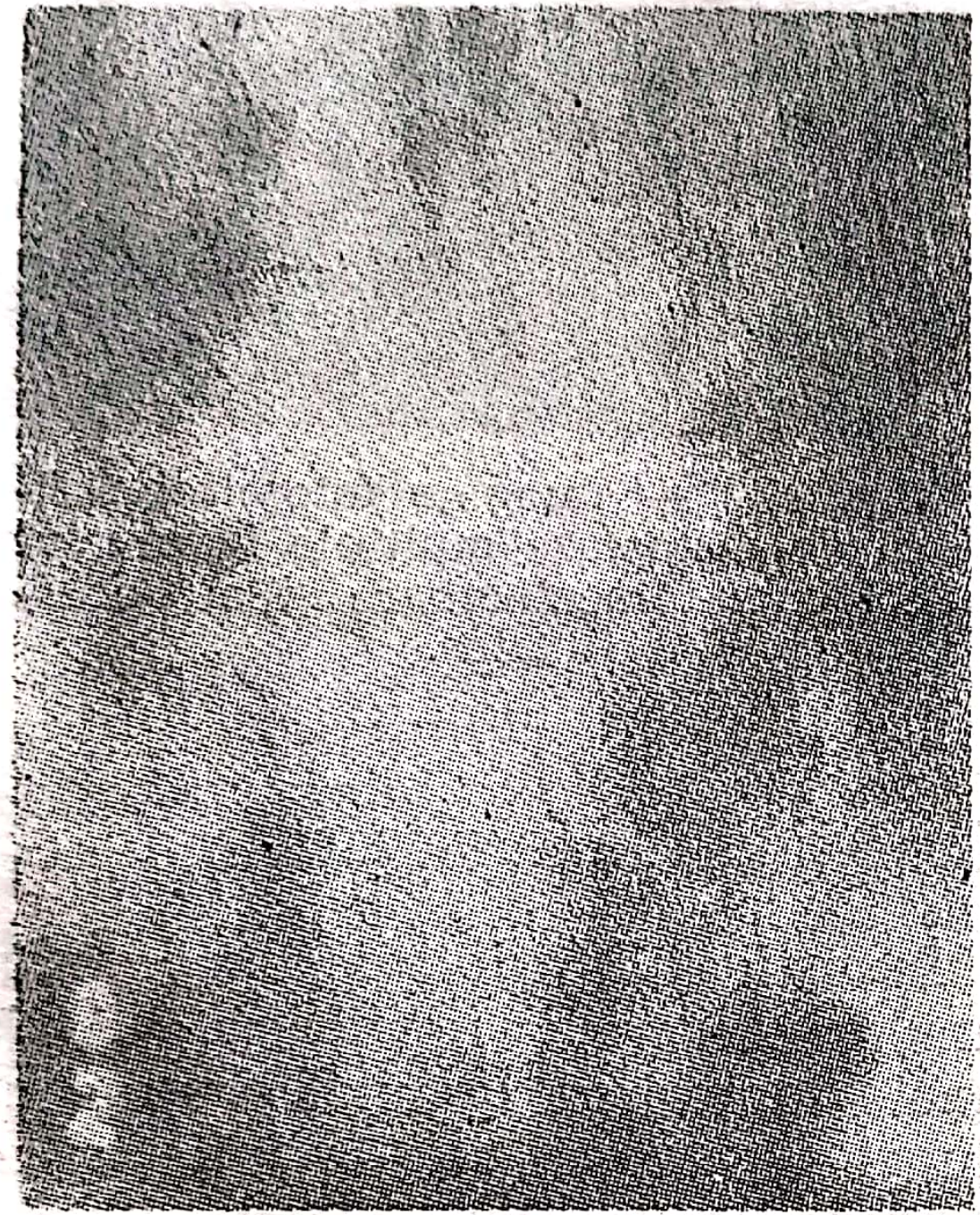

Fig. 10.2 — **Imagine radiologică din incidență A—P într-un caz de osteoblastom situat la L_4—L_5.**

Tumorile intramedulare (ependimoame, astrocitoame) pot ajunge la dimensiuni importante, lărgind distanța interpediculară pe imaginea A-P sau realizând cifoscolioze ori lordoze pe imaginile de profil (1, 2).

Neurofibroamele spinale se remarcă prin lărgirea găurilor de conjugare și săparea unei amprente pe corpul vertebral. În cazul unor neurofibroame în clepsidră, pe radiografia toracică poate apărea porțiunea paravertebrală, adesea gigantă.

Meningioamele spinale prezintă rareori calcifieri asemănătoare psamoamelor cerebrale sau hiperostoză (13).

Imaginile obținute prin RMN

Imaginile obținute prin RMN reprezintă în prezent cea mai valoroasă metodă de investigare a afecțiunilor spinale, întrecând calitativ cu mult metoda *CT-scan* (15). Aceasta se datorește posibilității de a examina și reda imaginea vertebromedulară longitudinal sau transversal, evidențiind mult mai bine decât *CT-scan* modificările părților moi. Administrarea de Gadolinium ca Gd-DTPA subliniază și mai bine leziunile medulare. Angiografia-RMN este capabilă să evidențieze pertinent tumorile vasculare. Metastazele vertebrale apar hipointense în T_1 și hiperintense în T_2, stocând și ele Gadoliniumul; de asemenea compresiunile epidurale exercitate de prezența unor mieloame, limfoame sau cordoame ca și tumorile intramedulare la care se pot diferenția componentele solide de cele chistice.

În cazul hemangioblastoamelor se evidențiază nodulul vascular de masa chistică și se pot uneori identifica și vasele epimedulare. Neurofibroamele, meningioamele apar hiperintense atât în T_1 cât și în T_2 și stochează bine Gadoliniumul. Lipoamele apar hiperintense în T_1. Tumorile osoase în schimb apar mai slab prin RMN decât prin *CT-scan*.

Examenul CT-scan

Examenul *CT-scan* simplu sau asociat cu mielografia (3, 6) dă informații superioare celor obținute prin RMN în ceea ce privește structurile osoase vertebrale. Astfel, în cazul tumorilor primitiv osoase, această metodă deține prioritatea.

Mielografia

Mielografia rămâne o metodă de mare utilitate în depistarea compresiunilor medulare tumorale. Asocierea cu *CT-scan* poate preciza raporturile tumorii cu măduva și spațiile lichidiene spinale. De asemenea, în localizările metatastice multiple poate oferi informații mai prețioase chiar decât RMN în ceea ce privește identificarea localizării celei mai agresive.

Angiografia

Angiografia spinală este utilă pentru că evidențiază artera Adamkiewicz care de obicei apare pe partea stângă, fiind localizată în cele mai multe cazuri la nivel toracic inferior (T_9—T_{10}). Unele tumori hipervascularizate pot beneficia de embolizări, utile pentru reducerea sângerării intraoperatorii. Printre acestea se numără hemangioamele medulare, dintre care cele vertebrale se situează pe primul loc (15). De asemenea angiografia arterelor vertebrale poate informa în privința prinderii lor în masa tumorală ca și în aprecierea preoperatorie a posibilităților de sacrificare eventuală a uneia din ele. **Scintigrafia osoasă vertebrală** rămâne una din cele mai utile și mai puțin invazive metode de depistare a unor localizări metastatice multiple (3—6) (fig. 10.3). Tot astfel se pot depista unele tumori osoase primitive (osteoame osteoide, osteoblastoame), prin stocarea crescută a radionuclidului sau, dimpotrivă, prin imaginea de minus de stocare în alte leziuni tumorale (chisturi anevrismale, hemangioame, mieloame multiple) în care se evidențiază așa-numitele imagini „reci“.

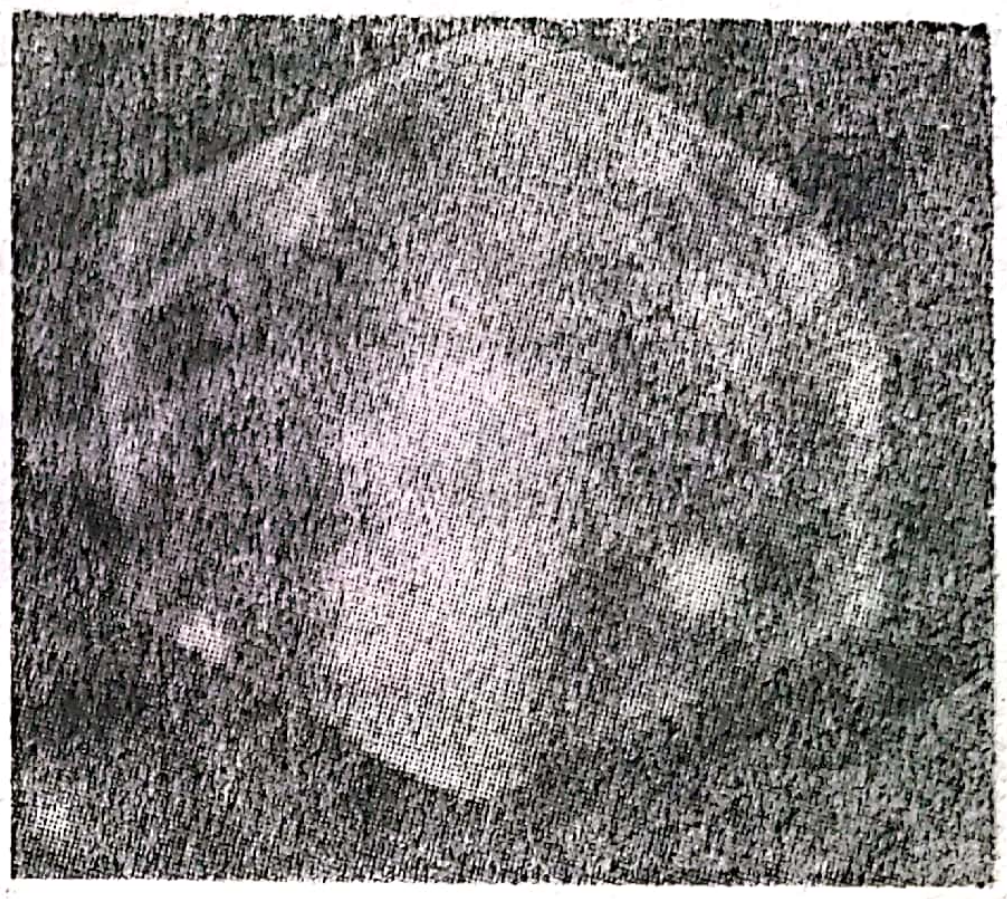

Fig. 10.3 — Imagine fotoscintigrafică de metastaze multiple la nivelul coloanei toracolombare și al coastelor.

Investigațiile biologice

Investigațiile biologice pot aduce unele informații prețioase. Astfel, unele tumori cu răsunet asupra măduvei osoase se pot manifesta cu anemii, leuco- sau trombocitopenii semnificative. Creșterea calcemiei sau a fosfatazelor alcaline pledează pentru existența unor metastaze; mielomul multiplu este sugerat de apariția albumozelor Bence-Jones în urină sau la electroforeza plasmatică. Uneori pot apărea markeri tumorali în cazul unor metastaze, de exemplu: antigenul prostatic specific (PSA) în cancerul de prostată, CA-125 în cancerul ovarian, antigenul carcinoembrionic (CEA) în cancerul de colon, acidul vanilmandelic (VMA) în neuroblastoame (6), niveluri crescute de alfa-fetoproteină (a-FP) și gonadotrofină umană beta-corionică în germinoame și teratoamele mixte (16).

Examenul microscopic al sedimentului LCS poate depista prezența unor celule provenind din limfoame, leucemii, pinealoblastoame, germinoame, meduloblastoame, ependimoame. Examenul LCS ne informează de altfel și în ceea ce privește nivelul glucozei, al clorurilor, al proteinei, al unei eventuale pleiocitoze. Astfel nivelul crescut al proteinorahiei ne poate sugera diagnosticul diferențial între un meningiom și un neurinom, după cum depistarea unor celule tumorale în sedimentul LCS ne poate orienta asupra eventualei varietăți tumorale, de obicei malignă, cu care avem de-a face.

Biopsia intraoperatorie „la rece“

Biopsia intraoperatorie „la rece“ poate furniza un diagnostic cel puțin orientativ asupra varietății tumorale și a prognosticului. Ca exemplu citām diferențierea intraoperatorie între un astrocitom și un ependimom intramedular care ne poate justifica abținerea de a executa o exereză prea largă în primul caz, în care tumoarea astrocitară are o delimitare foarte relativă, spre deosebire de ependimoame, în care se poate recurge la exereza cât mai totală, dat fiind caracterul lor mult mai bine delimitat.

Ultrasonografia intraoperatorie

Ultrasonografia intraoperatorie s-a dovedit extrem de utilă pentru localizarea și identificarea tumorilor intramedulare (6). Sonda ecografică este aplicată pe *dura mater* sau chiar pe măduvă, depistându-se atât întinderea și conturul tumorii cât și existența unei eventuale cavități siringomielice. După extirparea tumorii se poate verifica tot ecografic radicalitatea exerezei.

Tumorile spinale

Tumorile spinale (1, 2, 5, 12). Într-un studiu statistic efectuat în Norvegia (17) asupra tumorilor intraspinale primare se dau următoarele frecvențe: meningioame — 46,7%; ependimoame — 18,6%, neurinoame — 10,8%, astrocitoame — 6%, glioame mixte — 5,3%, glioblastoame — 1,4%, oligodendroglioame — 0,7%, diverse alte tumori — 6,3%.

Meningioamele, cele mai frecvente tumori primitive spinale, afectează îndeosebi sexul feminin (raport 6/1), ependimoamele apărând la femei în proporție de 2/1 față de sexul masculin. Incidența tumorilor intraspinale este de cca 0,3—0,5‰ pe an, indice similar în Norvegia pentru cancerul de sân. Vârful de incidență la bărbați este la tineri (15—29 de ani), în timp ce la femei apare mai târziu (60—74 de ani). Rata de supraviețuire după 5 ani este de 99,5% pentru localizările spinale față de 84% pentru cele endocraniene. Similar pentru ependimoame, acesta este de 88,9% și, respectiv, 24,4%, pentru ca la astrocitoame ele să ajungă aproape egal: 48% față de 44,9% pentru cele endocraniene, iar la glioamele mixte, 50,7% față de 28,1% la cele cerebrale (17).

Tumorile intramedulare

Cele mai frecvente tumori intramedulare sunt deci ependimoamele, ele apărând adeseori cervical și cervicotoracic, deși manifestă predilecție pentru conul medular și *filum terminale* (18, 19). Tumoarea este de obicei fuziformă și întinsă pe 3—5 segmente spinale, pentru a acoperi uneori practic întreaga lungime a măduvei. Durerea, tulburările de sensibilitate și parezele reprezintă semne comune de debut, care precedă adeseori momentul diagnosticării cu 2—3 ani. Vârsta obișnuită de apariție este de 30—40 de ani. Localizările la nivelul cozii de cal sunt cele mai obişnuite la bărbaţi. Ca varietăţi histopatologice, 40% sunt predominant celulare, 21% mixopapilare, 2% epiteliale, 37% fiind mixte (1). Ependimoblastomul constituie un tip rar, foarte malign. Localizările la nivelul cozii de cal debutează prin dureri perineale, tulburări sfincteriene şi sexuale şi parapareză. Uneori se întâlneşte aşa-numitul „sindrom Fincher": hemoragia subarahnoidiană (HSA) instalată brutal, însoţită de sciatică, favorizate de o sarcină sau de o traumă. Ependimoamele din această regiune se dezvoltă din cuiburile de celule ependimare de pe *filum terminale*. Ependimoamele mixopapilare pot proveni din insulele ectopice din afara canalului spinal la nivel sacrat şi pot metastaza în ganglioni, plămâni, ficat şi oase.

În aceste tumori intramedulare se găsesc adeseori cavităţi siringomielice sau chistice (20, 21), acestea din urmă pline cu lichid gălbui hiperalbuminos, filant. În cazul cavităţilor siringomielice, acestea pot însoţi o malformaţie Arnold-Chiari, caracterizându-se prin sindrom centromedular: amiotrofie la nivelul membrelor superioare, „mână în grifă", hiporeflexie şi tulburări disestezice la nivelul feţei şi al gâtului („casca Balaclava"), al umerilor şi membrelor superioare. Se pot găsi cicatrice după arsuri trecute neobservate, sindrom Claude Bernard-Horner prin afectarea coloanei anterolaterale simpatice la nivel T_1.

La membrele inferioare constatăm contractură, hiperreflexie, eventual şi spasticitate. În localizările cervicale înalte putem găsi nistagmus vertical, ameţeli, vertij, cefalee occipitală, rigiditate a cefei, disfagie şi alte semne bulbare, ataxie, dismetrie, tetrapareză spastică.

Elsberg a recomandat în 1925 intervenţie chirurgicală pentru astfel de tumori (22). Tehnica operatorie a înregistrat progrese însemnate prin introducerea microchirurgiei şi în aceste domenii, între anii 1950 şi 1970 (20, 21, 23). Astfel au putut fi rezecate complet numeroase asemenea tumori (18, 21, 24, 26). Acestea sunt de obicei cele delimitate, de natură histologică mai puţin malignă, la care s-a înregistrat lipsa recidivelor, chiar după 5—10 ani (18, 19, 25, 26).

Recuperarea postoperatorie este intim legată de intensitatea deficitelor postoperatorii. Starea bolnavilor paraplegici rămâne de obicei staţionară. Ca morbiditate operatorie se înregistrează de obicei deficite din partea coloanelor dorsale după mielotomie şi tulburări de tip disestezic. Deficitele neurologice se stabilizează de obicei postoperator (21, 22).

Iradierea în cazul ependimoamelor trebuie rezervată leziunilor infiltrative sau foarte maligne (ependimoblastoame), tulburările de tip mielopatic de iradiere fiind frecvente. Reintervenţiile pot fi practicate dar cu mare atenţie, pentru a se evita fistulele de LCS, generatoare de meningite. În localizările la nivelul cozii de cal, rezecţiile totale sunt la fel de posibile ca şi pentru localizările medulare (24), dar de obicei fără retrocedarea tulburărilor sfincteriene. De aceea prognosticul va depinde de existenţa sau inexistenţa acestor tulburări sfincteriene şi senzitive preoperator.

Tumorile infiltrative şi ependimoblastoamele s-au dovedit rezistente la orice tratament.

Astrocitoamele

Astrocitoamele se situează pe locul al doilea printre tumorile intramedulare, urmate de astrocitoamele anaplazice şi de glioblastoame (17). Ele se pot dezvolta oriunde în măduvă, dar de obicei sunt mai frecvente la nivel cervical sau cervicotoracic și mai rare în rest. Simptomatologia seamănă foarte mult cu cea descrisă în cazul ependimoamelor; de asemenea prezența cavităților chistice.

Histopatologic au de obicei malignitate redusă. Evoluția lor durează destul de mult (ani), cele cu evoluție rapidă (luni) fiind de obicei cu malignitate ridicată (27). Astrocitoamele așa-zis „benigne" sunt de obicei cu structură fibrilară sau pilocitice și conțin fibre Rosenthal și microchisturi. Cele care prezintă hipercelularitate, proliferare vasculară, necroze și nuclei hipercromatici sunt anaplazice și similare celor cerebrale. În general se admite că astrocitoamele fiind rău delimitate de măduva înconjurătoare nu pot fi rezecate complet (23, 27), așa încât puțini bolnavi beneficiază de aceste intervenții. Rapoarte mai recente (25, 26—30) menționează ablație totală, cu ameliorări sau stabilizări motorii la 70—80% din cazuri.

În general proporția recidivelor (50% după 5 ani) este superioară ependimoamelor (26). Majoritatea bolnavilor cu tumori maligne nu supraviețuiesc mai mult de 5—6 luni de la debut.

La copii posibilitatea rezecției totale este mai mare (30), tumoarea părând mai curând a deplasa decât a infiltra țesutul înconjurător, similar astrocitoamelor chistice cerebeloase diagnosticate la această vârstă (26, 30). Iradierea ca și chimioterapia par a da rezultate notabile.

Hemangioblastoamele

Hemangioblastoamele sunt tumori intramedulare benigne, rare, cu incidență maximă în decada a IV-a de viață, care afectează în egală măsură ambele sexe. Localizarea de elecție este cervicală sau cervicotoracică. Ele se asociază mai frecvent cu siringomielia și cu chisturile paratumorale și apar mai rar în cadrul bolii Lindau (1, 2, 31, 32).

Un procent de 60—70 din hemangioblastoame se dezvoltă intramedular, de obicei către fața dorsală a măduvei, în timp ce 20—30% se dezvoltă intradural, de obicei la nivel toracic, lângă emergența rădăcinilor. Diagnosticul lor se poate face cu ajutorul RMN și al angiografiei, evidențiindu-se astfel șuntul arteriovenos (15). Adeseori se manifestă la început printr-o HSA însoțită de semne neurologice de focar.

Excizia lor completă a fost mult favorizată de tehnicile microchirurgicale (31), rareori fiind necesar să se recurgă la hipotermie (32).

Oligodendroglioamele

Oligodendroglioamele spinale sunt tumori mai rare, care au în structură calcifieri, chisturi și elemente gliale. Ele pot apărea și ca diseminări ale unor oligodendroglioame cerebrale la nivelul spațiului subarahnoidian spinal (33).

Lipoamele, chisturile dermoide, epidermoide și teratoamele

Sunt relativ rare, ele reprezentând dezvoltări ale unor incluzii embrionare, motiv pentru care afectează mai des vârstele tinere, dar apar și la adulți. La aceștia apar mai frecvent la nivel cervical și toracic, în timp ce la copii frecvența lor este maximă în regiunea lombosacrată (34, 35). Se însoțesc adeseori de alte stigmate: nevi, gropițe, hiperpigmentări, hipertricoze, angioame capilare, lipoame subcutane. De asemenea se însoțesc și de disrafisme.

Lipomul apare la RMN cu un semnal hiperintens în T_1 și hipointens în T_2 datorită conținutului grăsos.

Rezecția completă este îngreunată de aderența strânsă la țesutul pial medular (34, 35).

La copii lipoamele lombosacrate se asociază cu spina bifida ocultă și cu coborârea conului medular. Este intim aderent la rădăcinile cozii de cal, ceea ce-l face greu de extirpat în totalitate (35). Chisturile dermoide se asociază frecvent cu un traiect fistulos și cu disrafism, adeseori și cu hiperpigmentare și hipertricoza tegumentelor supraiacente (36). Leziunea conține elemente epiteliale cu structuri dermice. Se dezvoltă mai frecvent lombosacrat putând debuta cu fenomene meningitice datorate rupturii conținutului chimic iritant al chistului în spațiul subarahnoidian. Chistul este aderent la țesutul nervos și conține adeseori gheme de păr (21, 36).

Chisturile epidermoide sunt asociate și ele cu spina bifida ocultă, dar localizarea lor este predominant toracolombară (37). Tumorile epidermoide conțin cele patru straturi ale pielii normale. Pot avea origine iatrogenă în urma puncțiilor lombare sau pot constitui remanențe după repararea unor meningomielocele. Au fost reproduse experimental la șoareci (38). Teratoamele sunt tumori congenitale rare, cu predilecție pentru conul medular (39). Conțin piele cu structuri dermice, păr, cartilaj. Au tendință la malignizare și diseminare, ceea ce constituie o particularitate îndeosebi a localizărilor sacrococcigiene.

Metastazele canceroase

Metastazele canceroase intramedulare sunt rare. Ele debutează de obicei brutal. Originea lor cea mai frecventă este la nivelul plămânului, sânului și al melanoamelor, dar foarte deseori metastaza constituie primul semn al evoluției unui cancer (40). RMN reprezintă metoda de elecție pentru evidențierea sediului și întinderii procesului metastatic spinal și al edemului ce-l înconjură, ceea ce îl diferențiază de ependimoame ori de astrocitoame.

Rezecția lor este ușurată de planul de clivaj care le separă de obicei de țesutul nervos. Indicația de operație o constituie existența unei metastaze unice cu simptomatologie neurologică parțială. Din păcate prognosticul pe termen lung este dominat de existența cancerului în sine și de rezistența la tratamentele uzuale.

Diseminările spinale ale unor tumori intracraniene

Diseminările spinale ale unor tumori intracraniene se manifestă de obicei prin apariția unor parapareze sau tetrapareze în cursul evoluției unor tumori ale regiunii pineale (pinealoblastoame, pinealocitoame, germinoame, carcinoame embrionare, tumori ale sinusului endodermal, coriocarcinoame etc.), a meduloblastoamelor sau a ependimoamelor (41). Însămânțarea se face pe calea LCS, ceea ce recomandă executarea de examene *CT-scan* sau RMN repetate, pentru a surprinde însămânțarea spinală. Iradierea spinală și chimioterapia fac parte din protocolul preventiv, dar și curativ, al unor asemenea diseminări (15). Rareori astfel de diseminări spinale se întâlnesc ca prim semn al existenței unei astfel de tumori cerebrale.

Paragangliomele

Paragangliomele sunt tumori rare, localizate în regiunea cozii de cal și derivate din ganglionii simpatici și medulosuprarenală, fiind înrudite cu feocromocitoamele și cu tumorile glomice (3, 42). Tumorile se dezvoltă intradural, intraarahnoidian, fiind foarte vascularizate dar benigne. Incidența paragangliomelor este maximă în decada a V-a de viață și predominantă la sexul masculin. Un test recent introdus pentru depistarea acestor tumori este reprezentat de administrarea de metaiodobenzilguanidină (MIBG) care evidențiază paragangliomele oculte, tumorile glomice și feocromocitoamele (3).

Chisturile leptomeningiene

Chisturile leptomeningiene se dezvoltă intra- sau cel mai des extramedular. Debutul este marcat de obicei de dureri, adeseori cu caracter de durere radiculară (43, 44). Ele se manifestă de obicei către decada a IV-a — a V-a de viață. Dintre metodele de investigație, RMN este cea mai fidelă, dar certitudinea o dă examenul histopatologic. Conținutul chistului este similar LCS.

— Chistul arahnoidian, de obicei localizat pe fața dorsală a măduvei (43, 44), reprezintă forma cea mai obișnuită. Este tapetat de un singur strat de celule arahnoidiene, fără epiteliu.

— Chistul ependimar apare de obicei la copii, în partea ventrală a măduvei (45). Prezintă un strat de celule cuboide, ciliate.

— Chisturile enterogene derivă din endodermul primar enterogen, apar de obicei în regiunea cervicotoracică și sunt adeseori asociate cu dedublarea traiectului gastrointestinal și cu anomalii distrofice ale corpurilor vertebrale. Chistul este tapetat de epiteliu multistratificat ciliat, de tip secretor, deci care poate produce mucus, astfel că pe prezența acestuia se poate pune diagnosticul. În mod surprinzător ele sunt situate pe fața ventrală a joncțiunii craniospinale.

— Chisturile branhiogene sunt tapetate de epiteliu de tip respirator și însoțite de anomalii congenitale ale vertebrelor toracice.

Tratamentul acestor chisturi constă din excizia microchirurgicală sau în fenestrarea și drenajul lor subarahnoidian, pleural sau peritoneal (43, 44). De obicei acest tratament este curativ, după care durerea cedează complet.

Tumorile intradurale-extramedulare

Meningioamele

Meningioamele sunt cele mai frecvente tumori intradurale-extramedulare, cca 60—70% fiind localizate la nivel toracic (fig. 10.4) iar 10—20%, cervical (2, 13, 46). Localizările craniospinale și în special cele lombare sunt foarte rare. Ele apar îndeosebi la sexul feminin (5%), cel mai adesea după vârsta de 50—60 de ani (1, 2, 13, 46). Se dezvoltă extramedular tipic, de obicei lateral dar arareori pot să apară și ventral sau dorsal. Între 5 și 10% din cazuri au și o componentă extradurală. Se citează destul de multe cazuri de localizări multiple, asociate cu neurofibromatoză. Mai rare sunt localizările concomitente intracraniene și intraspinale. Meningioamele se dezvoltă din arahnoidă, în vecinătatea tecii unei rădăcini nervoase și cresc lent, simptomele evoluând adesea în decurs de 1—2 ani. Structura lor histopatologică este de obicei de tip sincițial sau tranzițional, formele angioblastice și hemangiopericitice fiind mult mai rare. Calcifierile, formele „en plaque" și hiperostozele sunt de asemenea rare (13). Semnele cordonale, inclusiv deficitele motorii, sunt frecvente datorită în primul rând sediului cel mai adesea lateromedular. Astfel se realizează frecvent sindromul Brown-Séquard cu nivel de sensibilitate bine definit. De aseme-

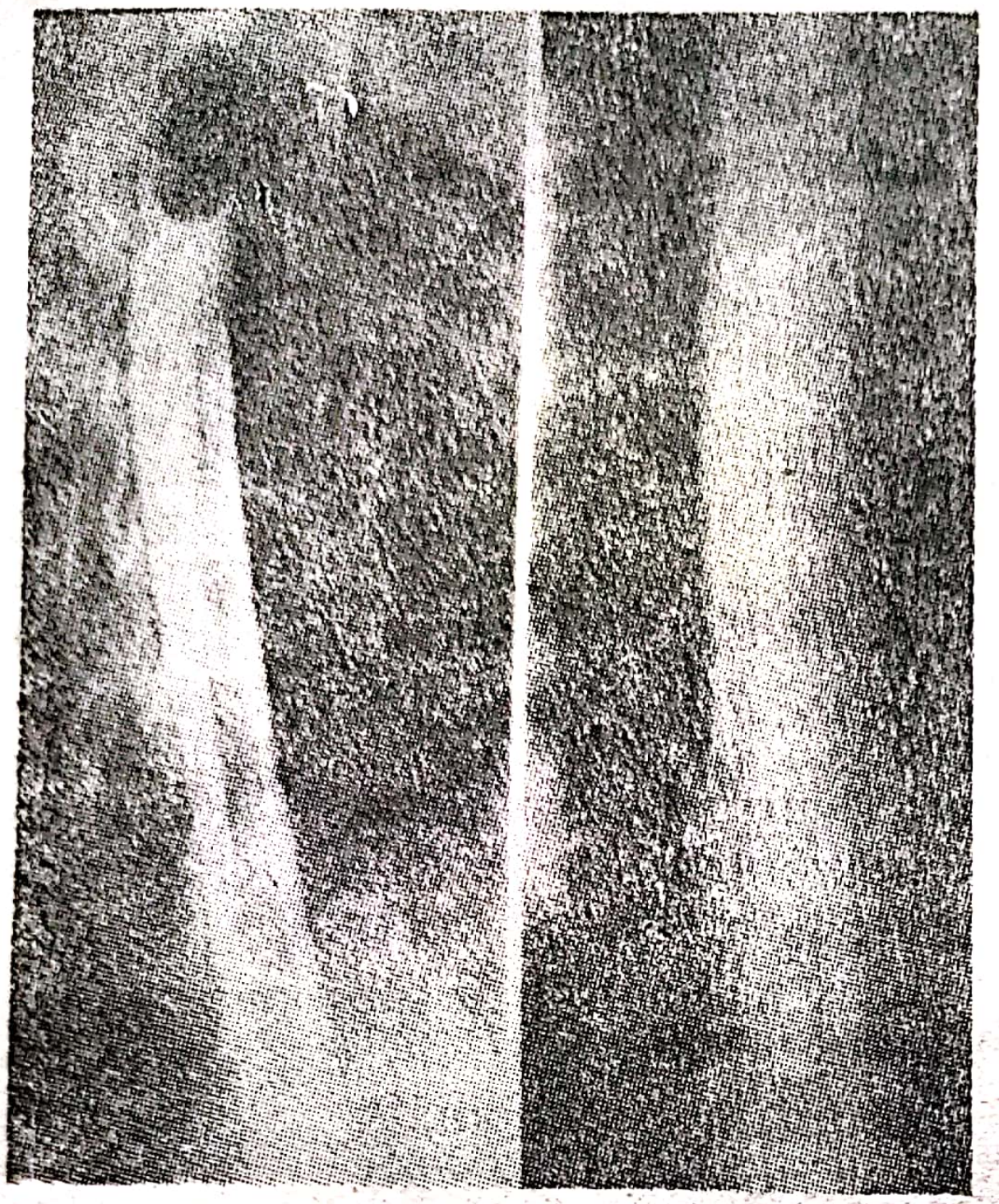

Fig. 10.4 — Imagine mielografică a unui meningiom toracic situat la T_7

nea durerea radiculară, de obicei nocturnă și exacerbată de tuse, este prezentă la nivelul rădăcinilor afectate ca urmare a dezvoltării tumorii.

Meningioamele dezvoltate la nivelul lui *foramen magnum* se manifestă adesea prin hiperestezie la frig, inabilitatea membrelor superioare și topirea mușchilor mâinii. Durerea suboccipitală și redoarea cefei ca și afectarea nervilor accesori (slăbirea puterii la nivelul trapezului și a sternocleidomastoidianului) apar în aceste localizări craniospinale sau cervicale înalte (13, 47). Extirparea chirurgicală trebuie făcută astfel încât măduva să fie cât mai puțin traumatizată, secționând ligamentele dințate pentru a lărgi calea de abord (13), mai ales că meningioamele aderă deseori strâns la aceste ligamente. La nevoie se pot secționa rădăcinile posterioare. Rezecția totală este posibilă în 90—95% din cazuri (46).

Recidivele survin la cca 6% din cazuri după 4—17 ani (46). Excizia durei de inserție este discutabilă, în orice caz aceasta trebuie cauterizată și chiuretată. Peste 80% din bolnavi se remit complet și doar în 5% din cazuri s-au înregistrat agravări postoperator (46). Chiar și bolnavii paraplegici au oarecare posibilități de a-și relua mersul.

Meningioamele localizate ventral pot fi abordate anterior sau anterolateral, în special când sunt situate în regiunea cervicală (7, 8, 48). Crockard (7) recomandă abordul transoral pentru tumorile craniospinale, în timp ce Mc Donnell (8) recomandă abordul transcervical.

Neurinoamele (schwannoamele) și neurofibroamele

Neurinoamele (schwannoamele) și neurofibroamele se situează pe locul al doilea ca frecvență printre tumorile intradurale-extramedulare. De obicei sunt localizate toracic, apoi cervical și mai rar lombosacrat; foarte rar sunt la nivel craniospinal. Cca 70—80% sunt intradurale, 10—20% sunt exclusiv extradurale, iar 10—20% sunt în clepsidră (1, 2, 49). Dintre aceste tumori, 1% se dezvoltă intramedular. Distribuția pe sexe este egală. Și în cazul lor evoluția (1—2 ani) până la diagnosticare este lentă. Ele se dezvoltă de obicei la nivelul rădăcinilor senzitive, rădăcinile ventrale fiind doar comprimate.

În cazul localizărilor cervicale, tumorile ajung uneori la dimensiuni foarte mari, astfel că pot fi palpate la nivelul gâtului.

Durerile radiculare și ocazional paresteziile sunt prezente în peste 80% din cazuri. Deficitele motorii și nivelul de sensibilitate se constată doar în 50% din cazuri. Rareori ele se pot manifesta prin HSA, cu dureri, febră și meningism.

Radiografia simplă poate pune diagnosticul în cca o jumătate din cazuri, spre deosebire de meningioame în care aceste modificări apar doar la 15—20% dintre bolnavi (1, 2, 13). Modificările radiologice constau din lărgirea găurilor de conjugare și săparea de amprente la nivelul corpurilor vertebrale. Lărgirea găurilor de conjugare caracterizează de obicei formele în clepsidră, care atunci când cresc foarte mult în torace sau abdomen, pot fi vizualizate radiologic la aceste niveluri.

O caracteristică a neurinoamelor și neurofibroamelor o constituie nivelul foarte ridicat al proteinorahiei (adeseori peste 4 g‰), în cazul meningioamelor acest nivel nedepășind cu mult 1 g‰. La examenul RMN ele apar ca semnal foarte hiperintens în T_2 în comparație cu țesutul medular.

Histopatologic neurinoamele provin dintr-un singur fascicul nervos cu perineuriumul rămas intact. Ele pot prezenta microscopic doar chisturi și celule Schwann care se dezvoltă și în culturile de țesuturi, fără a găsi fibre nervoase. Neurofibroamele conțin, dimpotrivă, mult colagen, cu axoni dispersați în tumoare, astfel încât extirparea acesteia necesită sacrificarea fibrelor nervoase implicate. Macroscopic neurofibroamele sunt dure și lobulate și mai puțin chistice. Ele degenerează sarcomatos în 13—15% din cazuri. În culturi de țesuturi și ele dezvoltă celule Schwann. Gardner a atras atenția asupra unei caracteristici a tumorilor intraspinale, aceea de a determina dezvoltarea hidrocefaliei prin obstrucția canalului spinal și blocarea spațiilor subarahnoidiene, din cauza conținutului hiperproteic al LCS (14).

Rezultatele extirpării lor sunt deosebit de favorabile. În seria de 66 de cazuri comunicată de Levi și colab. (49) s-au înregistrat 80% remisiuni ale durerii și în 60% remisiuni complete. Doar în 5% din cazuri s-au înregistrat agravări neurologice. Nu au survenit recidive timp de 7 ani. Într-o altă serie, Kim (50) constată după rezecția tumorii și secționarea rădăcinii la 86 de cazuri, tulburări senzitivomotorii minime doar la 23%, ceea ce-l face să conchidă că rădăcinile implicate în dezvoltarea neurinoamelor sunt nefuncționale.

Sarcoidoza

Sarcoidoza reprezintă o manifestare sistemică rară, caracterizată printr-o infiltrare granulomatoasă, necazeoasă. Se manifestă clinic sub trei forme:

— leziuni intramedulare multiple cu arahnoidită focală;

— tumori intradurale-extramedulare mari cu efect de masă și deficite neurologice focale sau mielopatice;

— masă tumorală extradurală sarcoidozică ce infiltrează dura și măduva.

Clinic se manifestă prin parapareză progresivă nedureroasă. Coloana toracică este sediul de predilecție. Tratamentul este chirurgical, prin laminectomie, biopsie și ablația granulomului, urmată de corticoterapie care este foarte eficace. Nivelurile de enzimă de conversie a angiotensinei în ser și LCS pot fi urmărite ca martor al evoluției bolii (51, 52). Istoria naturală a sarcoidozei este ilustrată de evoluția în puseuri a bolii cu remisiuni sub corticoterapie.

Tumorile epidurale

Metastazele canceroase

Metastazele canceroase compresive la nivel mieloradicular apar la cca 5% din bolnavii canceroşi. În cca 10% din cazuri, tumoarea de origine este necunoscută, metastaza apărând ca prim semn (1—6, 10, 53—55). Studii necroptice au arătat prezența de metastaze vertebrale la 50—70% din bolnavii canceroşi, doar un mic procent dintre acestea fiind compresive la nivel medular. Metastazarea se produce de obicei la nivelul corpului, arcul vertebral fiind interesat doar în 1/5—1/7 din cazuri. Metastazarea pare să se producă prin intermediul plexurilor venoase epidurale (Batson). Se presupune că prima însămânțare se face la nivelul pediculilor care apar erodați. În momentul când se pun în evidență radiologic metastaze, cca 50% din corpii vertebrali sunt infiltrați metastatic (1—6, 10, 53—55). În mod obişnuit, metastazele a căror origine este plămânul, sânul şi colonul, se localizează la nivelul coloanei, în timp ce acelea prostatice, testiculare, ovariene sau uterine afectează coloana lombosacrată. În regiunea cervicală se înregistrează mai rar metastazări. Datorită îngustimii relative a canalului vertebral toracic în raport cu conținutul medular, aici se produc efectele compresive maxime (5). Ca atare simptomatologia localizărilor lombosacrate este mult mai discretă şi tardivă.

Simptomatologia metastazelor începe de obicei cu dureri brutal instalate, continue, adeseori cu caracter radicular, accentuate de palpare. Radiografic, în 60% din cazuri se depistează în această fază erodarea pediculilor, prăbuşirea corpilor vertebrali, subluxații, cifoscolioze sau imagine de fus paravertebral (1—3, 5, 6). În peste 50% din cazuri sunt prezente semne severe de mielopatie, tulburările sfincteriene existând în peste 25% din cazuri (1, 2, 4, 5, 6, 53—55). Nivelul deficitelor motorii este mai semnificativ pentru localizare decât cel al tulburărilor de sensibilitate. Hiperreflexia, semnul Babinski şi tulburările de sensibilitate proprioceptivă sunt de asemenea semne frecvente. Examenul RMN cu Gd-DTPA pune în evidență peste 95% din metastazele spinale, fiind examenul de elecție. Se pot detecta eventualele niveluri multiple, gradul de compresiune medulară şi se poate diferenția o suferință tumorală de o eventuală infecție osoasă. De asemenea, examenul cu radioizotopi are o valoare deosebită, deoarece poate evidenția precoce şi fidel existența leziunilor vertebrale multiple (56). Examenul *CT-scan* poate aduce şi el informații utile despre gradul de leziune osoasă şi a compresiei nevraxiale consecutive.

Indicațiile operatorii sunt foarte diverse, în funcție de afectarea biologică generală, de implicațiile *quo ad vitam* ale leziunii primare etc.; ele trebuind a fi puse în concordanță cu consultul oncologic. Existența unei compresiuni medulare unice, patente, poate pune unele indicații de intervenție de urgență atunci când nu există o componentă vasculară la originea deficitului neurologic şi îndeosebi în cazurile în care instabilitatea coloanei se situează pe primul plan al tabloului clinic. Prezența unei tumori radiosensibile (limfom, seminom, plasmocitom, mielom, neuroblastom) care a evoluat rapid, în ciuda tratamentului iradiant, impune intervenția decompresivă cât mai urgent.

Iradierea postoperatorie şi corticoterapia pot constitui tratamente adjuvante utile.

În general zelul intervenționist trebuie temperat de starea biologică generală precară a pacientului și de existența unor perspective de viață limitate, mai ales atunci când există și alte localizări metastatice.

În seriile operatorii vechi pentru metastazele spinale, laminectomia decompresivă constituia tratamentul de elecție, ceea ce desigur nu prelungea cu nimic viața. Recent noile căi de abord ale corpilor vertebrali — transtoracic, transpedicular, retroperitoneal sau lateral — au modificat și acest prognostic vital (53—55). Astfel Sundaresan (53) a obținut la 54 de bolnavi cu metastaze spinale confirmate, dintre care 24 imobilizați la pat, ameliorări postoperatorii notabile (cu revenirea posibilității de mers pentru cel puțin 2 ani, cât au supraviețuit), practicând abordul anterior la 45 de cazuri și laminectomia în 7 cazuri. Tumorile au fost reprezentate de metastaze de sarcoame de părți moi, de tumori ale rinichiului, sânului și plămânului. Recidivele metastatice locale s-au produs în 25% din cazuri. Cu toate acestea durerile și deficitele motorii au fost ameliorate mult chiar și în aceste cazuri. În concluzie, operabilitatea unor metastaze vertebrale trebuie luată în considerație pe cazuri selecționate, iradierea rămânând ca tratament complementar postoperator.

Lipomatoza epidurală

Lipomatoza epidurală este o afecțiune rară care determină compresiune medulară. Simptomatologia se caracterizează prin durere acută și mielopatie progresivă. Ea se manifestă îndeosebi la nivel toracic și apare la bolnavi cărora li s-a administrat mult timp corticoterapie, la cei cu boală Cushing, obezitate și hipotiroidism (3, 57, 58). RMN evidențiază un semnal hiperintens retromedular în T_2. Tratamentul constă în laminectomie decompresivă întinsă, cu rezultate bune (57, 58).

Angiolipoamele

Angliolipoamele sunt tumori rare, compuse din lipocite mature și o proliferare angiomatoasă cu sau fără alte elemente mezenchimale (mușchi, cartilaj); apar îndeosebi în regiunea toracică și afectează în egală măsură ambele sexe (59). Se manifestă printr-o parapareză lent progresivă. În mod obișnuit sunt tumori multiple, chistice și încapsulate. Mai rar infiltrează corpul vertebral și spațiul extradural și au tendință la recidivă (59). Deși recidivante, ele nu se malignizează și nu necesită iradiere. Vertebrectomia anterioară sau laminectomia sunt necesare pentru excizia completă (59). Diagnosticul diferențial se face cu hemangiomul vertebral, cu atât mai mult cu cât la radiografia simplă ca și la *CT-scan* apar cu aspect trabecular. RMN evidențiază un semnal de intensitate înaltă la nivelul corpului vertebral datorită conținutului bogat lipomatos al infiltrării tumorale.

Tumorile osoase maligne

Cordoamele

Cordoamele sunt tumori destul de rare, provenite din notocordul primar, de obicei dezvoltate la nivelul clivusului (al sincondrozei sfenooccipitale) și al regiunii sacrococcigiene. Mai rar apar la nivelul coloanei cervicale. Sunt mai frecvente la sexul masculin (1,5—1—2/1), cu incidența maximă între 50 și 60 de ani. Tumoarea este invazivă și se dezvoltă lent, manifestându-se prin dureri în peste 70% din cazuri (1—5, 10, 60).

Cele localizate cervical apar ca mase mai dezvoltate retrofaringian și dau dureri cervicale și disfagie. Cele dezvoltate sacrococcigian apar ca mase moi, situate presacrococcigian; provoacă dureri lombare joase și dureri rectale, însoțite de tulburări sfincteriene cu tendința la retenție.

Cordoamele de clivus se manifestă cu cefalee, tulburări ale ultimelor perechi de nervi cranieni (sindrom de *foramen magnum*) și ataxie a mersului.

Radiologic apar ca mase expansive, distructiv osoase, dar și cu apoziții calcifiate. Ele se dezvoltă de obicei epidural și doar rareori intradural. La examenul RMN apar ca mase moi extradurale, cu semnal intens în T_2, în timp ce *CT-scan* și radiografia simplă evidențiază efectele osteolitice și neocalcifierile (15).

Anatomopatologic apar ca mase moi cu pseudocapsule, fiind alcătuite din două tipuri celulare: pachete compacte de celule stelate și celule fisaliforme (vacuolizate, cu nuclei în pecete, deplasați excentric). Cele fisaliforme au tendința la recidivă și la diseminare, cu toate tratamentele complementare aplicate (iradiere, chimioterapie etc.). Datorită acestei tendințe mari la recidivă (80—90%), cu tot aspectul macroscopic de ablație totală, tratamentul lor curativ este practic imposibil (60, 62). În general pot fi considerate ca radiorezistente, deși unele încercări cu brahiterapie (61) par a fi dat oarecare rezultate. În general supraviețuirea după zece ani se situează în jurul procentului de 15 (60—62), metastazarea fiind principala cauză de mortalitate.

Mieloamele multiple și plasmocitoamele

Mieloamele multiple și plasmocitoamele reprezintă majoritatea tumorilor vertebrale maligne, cu maximum de incidență între 60 și 80 de ani (1—5, 10) și o slabă predilecție pentru sexul masculin. Structura corpilor vertebrali este înlocuită de plasmocite cu caracter malign, ceea ce determină durere locală și pierdere ponderală, anorexie și stare generală proastă. Umoral se constată anemie, hipercalcemie și creșterea VSH.

Prezența lor poate fi confirmată și prin electroforeza urinară sau plasmatică, prin vârfurile gamma monoclonale determinate de proteina Bence-Jones.

Radiografia simplă și *CT-scan* evidențiază un aspect ca „mâncat de molii“ al osului, cu prezența de fracturi-luxații. Prin RMN se decelează scăderea intensității semnalului la nivelul mai multor corpi vertebrali, ceea ce seamănă cu metastazele multiple. Examenul scintigrafic este însă adeseori negativ, spre deosebire de metastaze, la care apar ca spoturi „calde“.

Tratamentul inițial este conservator: chimic și radioterapic. Durerea poate fi ameliorată net prin radio- și corticoterapie. Dacă apar fenomenele compresive mieloradiculare, se recomandă decompresiune chirurgicală pe cale anterioară sau posterioară, în funcție de localizare, cu stabilizare spinală. Cu toate tratamentele adjuvante, supraviețuirea după cinci ani, în cazul mieloamelor multiple, este de cca 30% (1—5, 10).

Mai rar infiltrarea plasmocitară poate afecta un singur corp vertebral (plasmocitomul). Prognosticul este mai favorabil în aceste forme autolimitate, dar cca 10—20% dintre bolnavi evoluează către forme de mielom multiplu. Tratamentul formelor unice este vertebrectomia cu consolidare locală și iradiere postoperatorie. Prin tratament agresiv al plasmocitomului se realizează o supraviețuire după cinci ani de cca 60% (63).

Osteosarcoamele

Osteosarcoamele sunt rare, ele putând fi în egală măsură primitive sau metastatice, plecate de la nivelul unor localizări în oasele membrelor (3—5, 64). Pot apărea la nivelul unor vechi zone de iradiere, dar de obicei însoțesc boala Paget. Vârsta medie afectată de obicei este de 40 de ani, cu o ușoară preponderență a sexului masculin. Distribuția la diverse niveluri spinale este uniformă. Simptomatologia este reprezentată în mod obișnuit de durere, deficitele neurologice apărând de obicei în 70% din cazuri (3—5, 64). Sunt localizate mai ales la nivelul corpului vertebral și apar radiologic ca arii de liză împreună cu arii de osteoscleroză. Sunt rezistente la orice fel de tratament. Mai puțin de 10% dintre bolnavi supraviețuiesc după cinci ani (3—5, 64).

Condrosarcoamele

Condrosarcoamele, rare ca frecvență, provin din cartilaje. De obicei apar la membre, pelvis și la baza craniului, în 6% din cazuri afectând coloana vertebrală (3—5, 65). Sunt localizate în mod obișnuit la nivelul corpului și afectează cu predilecție vârsta cuprinsă între 40 și 60 de ani. Simptomatologia constă din durere locală, ca și la osteosarcoame. Radiologic aspectul este caracteristic: arii „pufoase", globulare, de tumoare scleroasă alternează cu arii transparente de liză osoasă. Pe angiografie apar ca o tumoare hipervascularizată. Ca și în osteosarcoame, prognosticul este sumbru, cu toate tratamentele aplicate.

Tumorile osoase benigne

Osteocondroamele

Osteocondroamele, unice sau multiple, sunt cele mai frecvente tumori osoase benigne (3—5, 66). Deși localizate rareori la nivel spinal, când totuși apar, au efect de masă, cu compresiuni mieloradiculare importante. În general apar la bărbați mai tineri de 30 de ani și se localizează de obicei la nivelul apofizelor spinoase și al arcurilor neurale. Durerea apare rar, fenomenele mielopatice fiind de obicei pe primul plan.

Radiologic aspectul este caracteristic, de tumoare osoasă cu opacitate crescută, înconjurată de o zonă mai transparentă de tip cartilaginos. Sunt localizate de obicei cervicotoracic.

Tratamentul este chirurgical și nu survin recidive decât în cca 10% din cazuri de boală Ollier ereditară sau sindrom Maffuci, de condromatoză multiplă cu tendință de malignizare (condrosarcoame sau, mai rar, osteosarcoame) (3—5, 66).

Osteoblastoamele și osteoamele osteoide

Osteoblastoamele și osteoamele osteoide sunt tumori benigne ce apar de obicei la bărbați tineri, sub 30 de ani (3—5, 67).

Osteoblastoamele se localizează preferențial pe arcul neural și pe apofizele spinoase și transverse; se traduc clinic prin scolioze, rigiditate vertebrală, dureri vagi, niciodată nocturne și neinfluențate de medicația antiinflamatoare.

La examenul radiologic sau *CT-scan* tumorile apar cu o arie centrală mai transparentă, înconjurată de o margine sclerotică, totul având un diametru mai mare de 1,5 cm. Osteoblastoamele sunt mai frecvente la nivelul femurului și al tibiei, dar în cca 35% din cazuri apar și la nivel spinal (3—5, 67).

Examenul RMN arată un contrast crescut în T_1 după administrarea de Gd-DTPA și un semnal puternic în T_2. Scintigrafic apar cu aspect „cald“, intens.

Osteoblastoamele apar local-agresive, putând atinge dimensiuni considerabile, cu efect de masă și scolioză asociată. Tratamentul este chirurgical: rezecție în bloc și consolidare spinală. Chiuretajul minuțios și grefarea osoasă dau rezultate bune, în ciuda recidivelor destul de frecvente datorită caracterului infiltrativ al tumorii. Iradierea este ineficientă și poate chiar determina sarcomatizarea focarului.

Osteoamele osteoide

Osteoamele osteoide, deși histologic identice cu osteoblastoamele, au drept caracteristică prezența durerilor nocturne care cedează la antiinflamatoare. Mărimea lor nu depășește în general 1,5 cm diametru. Și ele apar mai frecvent la nivelul femurului și al tibiei, iar prezența lor spinală este de cca 10% (3—5, 67). Și ele sunt foarte bine vizualizate scintigrafic, centrul translucid fiind „rece“, iar marginea sclerotică apărând „caldă“, ceea ce poate oferi o informație prețioasă în legătură cu radicalitatea extirpării operatorii. Și ele apar puternic „contrastate“ de administrarea Gadoliniumului la examenul PMN.

Ele apar la oameni și mai tineri (în jurul vârstei medii de 19 ani), având o localizare predominant lombară. Și ele se dezvoltă de obicei la nivelul arcului neural.

Simptomul cel mai obișnuit este scolioza dureroasă la adolescenți (3—5, 67). Excizia lor completă reprezintă cura radicală și posibilă. Scolioza retrocedează rapid după excizie, dacă nu a persistat prea mult timp. Durerea dispare și ea (3—5, 67) iar recidivele lipsesc.

Tumorile cu celule gigante (osteoclastoamele)

Sunt tumori benigne rare, compuse din celule gigante multinucleate, cu o stromă formată din celule mononucleate (3—5, 68). De obicei apar în epifizele și metafizele oaselor lungi, la adolescenții și adulții tineri, cu preponderență la sexul feminin. La coloana vertebrală apar de obicei în regiunea toracică, la nivelul corpilor vertebrali. Au dimensiuni importante și sunt bogat vascularizate. Dau de obicei dureri radiculare și, rar, fenomene de compresiune medulară.

Radiografic apar ca mase voluminoase, osteolitice, cu aspect de „spumă de săpun“. La RMN se evidențiază creșterea dimensiunilor osoase și a componentei moi, tumorale cu reducerea semnalului în T_2.

Tratamentul chirurgical constă din ablația „în masă“, chiuretarea patului tumoral cu reconstrucție osoasă. Recidivele locale sunt foarte frecvente (peste 50%), tumorile gigante metastazând în 15% din cazuri (68). Radioterapia postoperatorie pare indicată.

Chisturile anevrismale

Chisturile anevrismale sunt leziuni osoase benigne. De obicei apar la nivel lombar (3—5, 69), la femei, în vârstă de 10—30 de ani, cu localizare predominantă la arcul neural. Mai rar afectează corpii vertebrali la mai multe niveluri. Scolioza dureroasă reprezintă semnul cel mai des întâlnit. Tumoarea poate evolua ca o masă tumorală moale în canalul spinal, determinând deficite neurologice în cca 60% din cazuri (3—5, 69).

Histopatologic tumoarea conține cavități chistice pline cu lichid, separate de septuri fibroase.

Radiologic au aspect de fagure. Pe angiografie pot apărea ca „lacuri“ vasculare multiple. La RMN apar ca procese expansive moi, conținând chisturi lichidiene despărțite de septuri.

Ablația chirurgicală completă pare posibilă, dar se citează o rată a recidivelor de 15—25%, cu tot chiuretajul atent (3—5, 69). Iradierea cu doze reduse (20—30 Gy) pare a micșora rata recidivelor și poate fi luată în considerație și în cazurile în care ablația a fost posibilă doar parțial.

Hemangioamele

Hemangioamele par să fie cele mai frecvente tumori benigne, cu evoluție asimptomatică și descoperite doar necroptic în 9—13% din totalul autopsiilor (3—5, 70). În 33% din cazuri afectează mai multe vertebre, de obicei toracice sau lombare. De obicei asimptomatice, sunt descoperiri radiologice fortuite. Ele apar mai frecvent la sexul feminin (raport 1,5/1) la vârste între 30 și 50 de ani (3—5, 70).

Se manifestă în mod obișnuit simptomatologic prin fracturi vertebrale și mai rar prin hematoame epidurale. Ele produc în acest moment dureri locale spontan și la palpare, cu contractură paravertebrală și semne de mielopatie.

Radiologic (prin radiografie simplă sau *CT-scan*) se pun în evidență trabeculele de la nivelul corpilor vertebrali ce despart imagini vasculare importante. La RMN apar semnale foarte intense atât în T_1 cât și în T_2, cu evidențierea expansiunii tumorale atât intraspinal cât și în afară.

Angiografic se evidențiază atât lacunele vasculare intravertebrale cât și vasele aferente ce urmează a fi embolizate (70).

Tratamentul lor poate fi simptomatic, cu doze mici de radiații ce pot reduce durerea. În caz de compresiune medulară trebuie recurs la vertebrectomie și stabilizare spinală. Pentru reducerea hemoragiei intraoperatorii abundente se recomandă embolizarea preoperatorie a aferentelor arteriale.

Hemangioamele asimptomatice sunt lăsate în pace, dar bolnavii trebuie ținuți sub observație, pentru a sesiza apariția fenomenelor neurologice, situație în care trebuie intervenit, prognosticul bolnavilor operați în faze precoce fiind foarte bun, iar recidivele absente (3—5, 70).

Granuloamele eozinofile

Granuloamele eozinofile reprezintă cele mai frecvente tumori benigne la băieți, cu o incidență maximă între 5 și 10 ani de vârstă (3—5, 71). Osul este infiltrat și distrus de histiocite și eozinofile. Leziunea poate reprezenta însă și o boală de sistem de tip Hand-Schüller-Christian cu implicațiile sale de malignitate (reticuloendotelioză). Granulomul eozinofil apare de obicei la nivel cranian, dar în 10—15% din cazuri se poate localiza și vertebral (3—5, 71). Se localizează de obicei toracic și debutează cu dureri toracice, cifoscolioză și, rar, cu semne neurologice.

Semnul radiologic clasic este de „vertebră plană“ (3—5, 71). Tratamentul constă din puncție vertebrală bioptică și chiuretare, după care bolnavului i se aplică un corset gipsat și radioterapie în doze mici (5—10 Gy). Granuloamele eozinofile sistemice trebuie tratate chimioterapic (3—5, 71). Rareori compresiunile mieloradiculare pe care le pot determina necesită operație decompresivă și stabilizare (71).

Bibliografie

1. *YOUMANS J. R.:* Neurological Surgery. W. B. Saunders Co., Philadelphia, 1988.
2. *WILKINS R. H., RENGACHARY S. S.:* Neurosurgery, vol. I—III. Mc Grave Hill, New York, 1985.
3. *WILKINS R. H., RENGACHARY S. S.:* Neurosurgery, Update I—II, Mc Grave—Hill Book Co., New York, 1991.
4. *ROTHMAN R. H., SIMEONE F. A.:* The Spine. W. B. Saunders Co., Philadelphia, 1982.
5. *FRYMOYER J. W.:* The Adult Spine. Raven Press Hewlet, New York, 1991.
6. Congressof Neurological Surgeons: *Clin. Neurosurg. Proc.*, vol. 30, 37, 38, The Williams and Wilkins Co., Baltimore, 1983, 1991, 1992.
7. *CROCKARD H. A., SEN C. N.:* The transoral approach for the management of intradural lesions at the craniovertebral junction, *Neurosurg.*, 1991; 28: 88—97.
8. *Mc DONNELL D. E.:* Anterolateral cervical approach to the craniovertebral junctions. În: "Neurosurgical Operative Atlas" (sub red.: Rengachary S. S., Wilkins R. H.), vol. I, nr. 3. The Williams and Wilkins Co., Baltimore, 1991, 147—164.
9. *SEEGER W.:* Microsurgery of the Spinal Cord and Surrounding Structures. Springer Verlag, New York, 1982.
10. *BAILEY R. W., SHERK H. H.:* The cervical Spine Research Society. J. B. Lippincott Co., Philadelphia, 1983.
11. *DUNSKER S. H.:* Cervical Spondylosis. Raven Press, New York, 1981.
12. *SCMIEDEK H. H., SWEET W. H.:* Operative Neurosurgical Techniques, vol. I și II. Grune and Stratton Inc., New York, 1982.
13. *AL—MEFTY O.:* Meningiomas. Raven Press Hewlet, New York, 1991.
14. *GARDNER W. J., SPITLER D. K., WHITTEN C.:* Increased intracranial pressure caused by increased protein content into the CSF. An explanation of papilledema in certain cases of small intracranial and intraspinal tumors and in the Guillain—Barré syndrome, *N. Engl. J. Med.*, 1954; 250: 932—936.
15. *KUCHARCZYK W.:* MRI in Central Nervous System, J. B. Lippincott Co., Philadelphia, 1990.
16. *BRUCE J. N., STEIN B. M.:* Pineal tumors, *Neurosurg. Clin. North Amer.*, 1990; 1: 123—138.
17. *HELSETH A., MORK S.:* Primary intraspinal neoplasms in Norway, *J. Neurosurg.*, 1989; 71: 842—845.
18. *Mc CORMICK P. C., TORRES R., POST K. D., STEIN B. M.:* Intramedullary ependymoma of the spinal cord, *J. Neurosurg.*, 1990; 72: 523—532.
19. *FISCHER G., MANSUY L.:* Total removal of intramedullary ependymoma: Follow-up study of 16 cases, *Surg. Neurol.*, 1980; 14: 243—249.
20. *GREENWOOD J. Jr.:* Total removal of intramedullary tumors, *J. Neurosurg.*, 1954; 11: 616—621.
21. *STEIN B. M.:* Surgery of intramedullary spinal cord tumors, *Clin. Neurosurg.*, 1979; 26: 529—542.
22. *ELSBERG C. A.:* Tumors of the Spinal Cord. Paul B. Hoeber, New York, 1925.
23. *MALIS L. I.:* Intramedullary spinal cord tumors, *Clin. Neurosurg.*, 1978; 25: 512—539.
24. *SCHWEITZER J. S., BATZDORF U.:* Ependymoma of the cauda equina region. Diagnosis, treatment and outcome in 15 patients, *Neurosurg.*, 1992; 30: 202—207.
25. *COOPER P. R., EPSTEIN F.:* Radical resection of intramedullary spinal cord tumors in adults, *J. Neurosurg.*, 1985; 63: 492—499.
26. *COOPER P. R.:* Outcome after operative treatment of intramedullary spinal cord tumors in adults. Intermediate and long-term results in 51 patients, *Neurosurg.*, 1989; 25: 855—859.
27. *GUIDETTI B., MERCURI S., VAGNOZZI R.:* Long-term results of the surgical treatment of 129 intramedullary spinal gliomas, *J. Neurosurg.*, 1981; 54: 323—330.
28. *SANDLER H. H., PAPADOUPULOS J. M., THORNTON A. F., ROSS D. A.:* Spinal cord astrocytomas. Results of therapy, *Neurosurg.*, 1992; 30: 490—493.

CAPITOLUL 11

Afecțiuni cerebrovasculare cu implicații neurochirurgicale

În cadrul incidenței ridicate a afecțiunilor cardiovasculare, care le situează pe primul loc printre cauzele de mortalitate generală și care afectează și populația țării noastre, bolile cerebrovasculare au o importanță aparte. Dintre acestea, în afara accidentelor ischemice sau hemoragice situate intraparenchimatos, care reprezintă marea lor majoritate, implicațiile neurochirurgicale privesc în primul rând malformațiile vasculare ale sistemului nervos central: anevrismele și malformațiile arterio-venoase (MAV). Aceste afecțiuni își fac simțită prezența îndeobște prin complicația lor hemoragică, manifestată subarahnoidian sau intraparenchimatos, în funcție de cum sunt localizate. Pentru ilustrarea particularităților acestor aspecte vom aborda în cele ce urmează, în ordine, subcapitolele: hemoragia subarahnoidiană și anevrismele cerebrale, MAV ale SNC, hemoragiile intraparenchimatoase, fistulele carotidocavernoase și sindroamele ischemice cu implicații neurochirurgicale.

Hemoragiile subarahnoidiene (HSA) și anevrismele SNC

Exceptând HSA secundare (posttraumatice, cele rezultate dintr-un focar hemoragic intraparenchimatos exteriorizat în spațiile subarahnoidiene, cele datorate unor vasculite, bolii moya-moya și cele ce provin dintr-o hemoragie intratumorală), cele „primitive“ au ca origine ruptura unei malformații vasculare cerebrale sau medulare. Incidența HSA crește odată cu vârsta, ea fiind maximă în decada a VI-a de viață. De obicei ruptura anevrismală este la originea unei astfel de HSA. De aceea ne vom referi la HSA concomitent cu aspectele legate de anevrismele SNC. Aceste leziuni se prezintă anatomopatologic ca anevrisme saculare, fusiforme (aterosclerotice), disecante și micotice. Anevrismele saculare reprezintă aspectul cel mai frecvent și face de obicei obiectul intervențiilor de clipaj. Prevalența lor se situează la cca 5% din totalul autopsiilor (1); gravitatea deosebită a acestor rupturi este ilustrată de procentul de mortalitate de 50 (2). În cazul anevrismelor intracraniene unice, cca 40% sunt localizate pe carotida internă (majoritatea lor la nivelul emergenței arterei comunicante posterioare), cca 33% la nivelul arterei cerebrale anterioare și al comunicantei anterioare, cca 20% la nivelul arterei cerebrale medii (de obicei la trifurcarea sa), restul aparținând circulației posterioare cerebrale, majoritatea la nivelul bifurcației arterei bazilare. În 20% din cazuri, localizările anevrismelor cerebrale sunt multiple. În general anevrismele saculare sunt considerate drept leziuni congenitale. Ele se dezvoltă ca rezultat al proceselor degenerative ale peretelui arterial, conjugate cu efectele „turbulenței" hemodinamice, prezente îndeosebi la nivelul bifurcațiilor traiectelor arteriale intracraniene. Hipertensiunea acționează de obicei ca factor agravant la acești bolnavi cu fond vascular precar (3). Drept cauze adjuvante ale degenerării pereților arteriali se menționează: uzura de vârstă, de sarcină, contraceptivele orale, alcoolismul, abuzul de droguri, fumatul, abuzul alimentar (în special îngrăsimi animale), defectele de colagen, moya-moya, rinichii polichistici, mixomul cardiac (4, 5).

Se admite în general că arhitectonica peretelui arterial cerebral are ca element particular funcția regulatoare particulară a membranei elastice, ceea ce reprezintă elementul principal de rezistență la creșterile tensionale, ea rezistând fără a se deforma la presiuni de peste 600 mmHg (6). Alterarea structurii tunicii medii, predominantă la nivelul bifurcărilor arterelor cerebrale, face ca treptat aici să se producă deformări și degenerări ale elasticei (7), cu apariția anevrismelor al căror perete rămâne alcătuit doar din intimă și adventice. Ruptura se produce de obicei la nivelul fundului anevrismal sau la coletul său, acolo unde și solicitările create de hemodinamică și degenerescența parietală sunt maxime (8).

Efectele rupturii sacului anevrismal în spațiul subarahnoidian sunt: unul local, reprezentat de tamponada locală exercitată de coagulul ce se dezvoltă aici și unul difuz, de creștere a presiunii intracraniene care poate retroceda sau poate să se prelungească (9). Presiunea LCS și edemul cerebral consecutiv cresc, pentru a reveni lent către normal. Acesta este răspunsul trifazic la HSA (10, 11). Suferința cerebrală difuză este determinată de HSA însăși. Ea se datorește scăderii presiunii de perfuzie cerebrală sub 30 torri (10, 12), ca urmare a creșterii presiunii intracraniene. Rezultatul este că cca 30% din bolnavii cu HSA mor înainte de instituirea oricărui tratament.

Creșterea progresivă a dimensiunilor anevrismale se datorește unei combinații de factori hemodinamici: presiunea fluxului sanguin, combinată cu slăbirea structurilor parietale și, în primul rând, a rezistenței elastice (8, 13). Peretele este astfel insultat de oscilațiile armonice și rezonanța produsă de fluxul turbulent și de vibrațiile sale (13). Creșterea dimensiunilor anevrismale survine adesea rapid (14).

Creșterile bruște ale tensiunii arteriale generate de diverse ocazii (defecație, coit, emoții) pot produce adeseori rupturi la nivelul peretelui anevrismal slăbit în prealabil de factorii sus-menționați (8).

Reacții în LCS. Sângele exteriorizat suferă o hemoliză care începe la 6 ore de la HSA și înregistrează un maximum în ziua a 5-a, fiind în general completă către ziua a 9-a (15). Persistența sângelui în LCS se traduce clinic prin persistența semnelor de iritație meningiană a căror durată se prelungește până la două săptămâni.

Leukotriena C_4, derivată din acidul arahidonic, apare în condiții de ischemie și poate determina vasospasm (16). Enolaza, enzimă citoplasmică ce acționează în procesul de glicoliză, are origine neuronală fiind definită ca NSE *(neuron-specific enolase)* (17). Ea apare în sânge și LCS după lezarea SNC, existând o relație cantitativă între concentrația sa în aceste medii și severitatea acestei leziuni. Astfel bolnavii cu scor Hunt și Hess

I și II au un nivel normal al NSE în sânge, în timp ce aceia la care scorul este III și IV au acest nivel crescut. Utilizând dozările repetate ale NSE în sânge se poate prognostica și gradul deficitelor induse de cronicizarea vasospasmului (17, 18).

Catecolaminele (adrenalina și noradrenalina) apar de asemenea crescute în serul și LCS la bolnavii cu HSA. S-a presupus că ele ar sta la originea vasospasmului și a ischemiei cerebrale, nivelul lor fiind mai mare la bolnavii cu HSA care prezintă deficite neurologice, precum și la cei cu evoluție gravă. Nivelul lor mare a fost depistat și în prezența unor suferințe hipotalamice severe după HSA (19).

Ruperea barierei hematoencefalice (BHE) și pierderea autoreglării

Ruperea barierei hematoencefalice (BHE) și pierderea autoreglării survine în HSA ca efect al creșterii presiunii intracraniene și a prezenței cheagurilor în spațiile subarahnoidiene (20, 21). Cel mai important mecanism al ruperii BHE îl reprezintă deschiderea legăturilor endoteliale strânse și activarea pinocitozei endoteliale datorită cărora componentele plasmatice pătrund în peretele arterelor cerebrale importante pe care îl îngroașă (20). Alterarea consecutivă a vasoreactivității și, ca atare, a autoreglării determină paralel cu vasospasmul vaselor mari și vasodilatația vaselor distale. Astfel presiunea de perfuzie cerebrală scade și ea (21). Pierderea autoreglării și a vasoreactivității la CO_2 (așa-numita vasoparalizie) este paralelă cu severitatea HSA și cu gravitatea stării clinice (22). Autoreglarea poate fi restaurată prin hiperventilație (23). Vasoparalizia a fost acuzată a fi la originea unor tulburări ischemice tardive ce pot apărea la bolnavi cu deficite minime, inițial chiar și în cazuri în care cliparea anevrismală s-a făcut înainte de apariția vasospasmului. Pierderea reactivității la CO_2 se poate detecta intraoperator cu ajutorul electrozilor de conducție termică (22).

Tulburările cardiace pot apărea ca efect al iritației hipotalamice determinată de HSA și pot explica unele cazuri de moarte brutală, precipitată de producerea HSA. Modificările ECG pot apărea în 50—70% din cazurile de HSA (24). Acestea sunt: unde T largi, intervale QT prelungite, unde Q patologice, unde U accentuate, diverse aritmii și chiar semne de infarct (25, 26), produse de vasospasmul coronarian. Aceasta determină o inerție electrică a miocardului, fără moarte celulară. Histopatologic se constată hemoragii și degenerări subendocardice (miocitolitice, miofibrilare și fucsinofilie) (24, 26). Se pare că la originea acestor modificări ar sta inundația de catecolamine în sânge (24).

Istoria naturală a anevrismelor arată prezența lor la cca 5% dintre oameni (27). Acest procent include și micile leziuni întâlnite la hipertensivii în vârstă, la care însă incidența de rupturi este redusă. Marea majoritate a anevrismelor (95%) sunt asimptomatice până la prima ruptură. În acest stadiu anevrismele se pot prezenta cu o simptomatologie de împrumut: efecte de masă, compresiune de traiecte nervoase, embolii. Riscul de repetare a unor anevrisme mai mici de 5 mm în diametru este de 2% pe an; cele mai mari au o rată de ruptură mult mai ridicată (28). Șansa de trombozare spontană a unui anevrism după ruptură este minimă (29). Maximum de rupturi apar la anevrismele de 4—7 mm diametru. Anevrismele bilobate au o tendință mai mare de rupere. Pericolul de repetare a rupturii atinge procentul de 3—5 pe an. Astfel anevrismele mai mari de 5 mm în diametru se recomandă a fi operate (30).

Tabloul clinic

Mai mult de 75% dintre anevrismele care sunt simptomatice înainte de prima ruptură au un diametru ce depășește 10 mm. Simptomul cel mai comun este cefaleea, adeseori localizată periorbitar. Anevrismele dezvoltate pe carotida internă intracraniană afectează cel mai adesea nervii oculomotori (de obicei cele vestigiale, de comunicantă posterioară, dar și cele de bifurcare carotidiană). Anevrismele carotidooftalmice dau frecvent dureri retroorbitare sau afectare de nerv optic. Ruptura anevrismelor de arteră comunicantă anterioară, cea mai frecventă localizare, are o simptomatologie foarte diferită, determinată de direcția spre care inundă jetul de sânge provenit din anevrism (hipotalamus frontobazal etc.). Anevrismele de arteră cerebrală medie dau de obicei, prin ruperea lor, deficite motorii controlateral.

În general prezența anevrismelor intracraniene se traduce prin trei categorii de semne mai importante (31, 32):

— semne de creștere a anevrismului și compresiunea unor formații de vecinătate (cefalee localizată, pareze de nervi cranieni, deficite vizuale);

— semne de avertizare: cefalee brutală, grețuri, dureri spinale;

— semne de ischemie de obicei tranzitorie, uneori cu semne neurologice de focar.

Desigur simptome ca fotofobia și semnele de iritație meningiană sunt patognomonice pentru o HSA, dar din păcate ele se instalează abia la 4—8 ore de la ruptură. În general după debutul deosebit de brutal, caracterizat prin cefalee atroce „nemaiîntâlnită“ până atunci, însoțită de grețuri și vărsături, în rare cazuri se instalează și tulburări de conștiență. Instalarea unei eventuale come se produce precoce după ruptură (33). Nu arareori durerea poate surveni în somn, ruptura putându-se produce fără o cauză adjuvantă din cele cunoscute. Localizarea durerii poate orienta rareori asupra lateralității și a sediului anevrismului (retroocular în anevrismele de pe trunchiul carotidei interne, bifrontal în cele de comunicantă anterioară etc.). Durerea poate persista chiar și o săptămână. Semnele de avertizare, sub forma unor cefalei ce pot preceda cu 1—2 săptămâni ruptura mare (cefaleea-santinelă), apar în cca 60—70% din cazuri și se datoresc fisurării straturilor peretelui arterial sau chiar unor mici rupturi (32, 34, 35). Uneori acest interval între „durerea-santinelă“ și marea ruptură se poate extinde chiar și la patru luni (36). Semne mai precise de localizare nu apar decât în cazul anevrismelor situate la nivelul carotidei (intracavernos sau la originea comunicantei posterioare), când parezele nervilor oculomotori conduc spre diagnostic.

Destul de rar se înregistrează hemoragii subhialoidiene în vitros (semnul Terson), cu ambliopie secundară, tranzitorie (37, 38).

Evaluarea diagnostică

Evaluarea diagnostică include ca examene neuroradiologice *CT-scan*, urmată de angiografie. Examenul RMN deși poate aduce informații asupra existenței leziunii, nu a devenit unul dintre examenele de rutină. Examenul prin RMN poate detecta, în afara hidrocefaliilor precoce după SAH, și eventualele mici infarcte (39). Marele dezavantaj al examinării prin RMN îl constituie timpul lung al examinării, ceea ce poate induce numeroase artefacte la bolnavii agitați. Examenul *CT-scan* fără contrast, făcut imediat după HSA, decelează prezența sângelui în cisterne, eventualele hematoame, deplasări ale liniei mediane sau chiar apariția precoce a unei hidrocefalii. *CT-scan* este de mare ajutor în cazul anevrismelor multiple, identificându-l pe cel rupt.

Puncția lombară poate informa asupra prezenței și vechimii HSA (40). Prezența sângelui în cisternele bazale la *CT-scan* efectuată inițial poate avea valoare predictivă, legată de apariția spasmului și a urmărilor sale (41). Aprecierea cantitativă a sângelui din cisternă, deși subiectivă, poate fi destul de fidel făcută (42). Angiografia rămâne examenul neuroradiologic de elecție în cazul unei HSA, deoarece poate pune cel mai bine în evidență mărimea și situarea exactă a anevrismului, configurația sa, localizarea și particularitățile coletului său, relația sa cu vasele din jur. Varianta digitală a examenului angiografic, deși mai bine tolerată de bolnav, este departe de a oferi amănunte suficient de exacte asupra caracterelor malformației. S-a constatat că angiografia executată în primele trei zile de la ruptură este mai bine tolerată (43). Cateterismul retrograd, substracția digitală a imaginilor angiografice și utilizarea mediilor de contrast nonionice au crescut substanțial tolerabilitatea angiografiei și au îmbunătățit în aceeași măsură calitatea informației (44). Etiologia exactă a HSA este documentată angiografic în cca 80% din cazuri. Rareori însă, repetarea sa după retrocedarea spasmului poate evidenția un anevrism care scăpase neobservat la prima examinare (45). În 20% din cazurile de HSA sursa rămâne obscură. Rata de resângerări la acești bolnavi este scăzută (46, 47).

Originea posibil spinală a unor HSA pune în discuție și utilitatea executării serioangiografiilor spinale și a unor examene mielografice.

Eventualitatea, într-adevăr rară dar posibilă, a unei origini intraselare a HSA dintr-o necroză hemoragică a unui adenom hipofizar impune efectuarea, în astfel de cazuri, a unor examene *CT-scan*, cu secțiuni foarte apropiate la nivelul șeii, ocazie cu care se poate evidenția de asemenea și instalarea precoce a unei hidrocefalii (48).

Gradarea clinică

Prognosticul final al bolnavilor cu HSA este strâns legat de starea neurologică imediat consecutivă rupturii. De aceea a apărut necesitatea elaborării unor scale de gradare a acestei stări evolutive.

Prima scală de acest fel a fost elaborată de Botterell și colab. în 1956 (49). Simplificarea ei în 1968 de către Hunt și Hess (50) a făcut ca aceasta să fie și în prezent utilizată în majoritatea studiilor (tabelul 11.1), în ciuda apariției ulterioare și a altor modificări ale ei (51). Aceeași necesitate, de a găsi și a aplica o scală bazată pe clasificarea cât mai simplă și comod de utilizat, a stat și la baza scalei recomandată de Nibbelink și colab. în 1977 (52) (tabelul 11.2).

Instalarea unei hipertensiuni intracraniene (HIC) și a vasospasmului poate fi concomitentă. Măsurile de combatere a lor diferă însă. Prezența HIC fiind legată adesea de dezvoltarea unei hidrocefalii acute, poate necesita instituirea unui drenaj lichidian. Prezența alterării persistente a stării de conștiență ce are la origine adeseori atât HIC cât și vasospasmul, necesită combaterea lor cât mai energică, pentru ca bolnavul să poată deveni operabil, cu șanse bune de recuperare.

TABELUL 11.1

CLASIFICAREA STATUSULUI CONSECUTIV UNEI HSA
(HUNT ŞI HESS, 1968)

Gradul I — asimptomatic ori doar cefalee şi rigiditate minimă a cefei
Gradul II — cefalee moderată sau severă, redoare a cefei dar fără deficite neurologice, în afara unor pareze de nervi cranieni
Gradul III — somnolenţă, confuzie sau pareză facială minimă
Gradul IV — stupor, hemipareze, posibil rigiditate de decerebrare şi tulburări vegetative
Gradul V — comă profundă, rigiditate de decerebrare, aspect preagonic

TABELUL 11.2

DEFINIREA STĂRII NEUROLOGICE
(NIBBELINK, 1977)

Gradul I — asimptomatic
Gradul II — simptome minore (cefalee, irigaţie meningiană, diplopie)
Gradul III — deficite neurologice majore, dar bolnav perfect alert
Gradul IV — stare de conştienţă afectată, dar reacţii păstrate şi adecvate la stimuli nociceptivi
Gradul V — reactivitate slabă, dar stare vegetativă stabilă
Gradul VI — reactivitate anulată sau neadaptată la stimuli nociceptivi şi instabilitate vegetativă progresivă

Complicaţii ale HSA

O nouă sângerare constituie cea mai devastatoare complicaţie a unei rupturi anevrismale. Aceasta trebuie suspectată în cazul unei reagravări brutale a tabloului clinic şi poate fi verificată prin repetarea *CT-scan* ori a unei puncţii lombare. Mortalitatea în cazul resângerărilor anevrismale se ridică la 80% (53, 54). Rata de resângerări în primele 24 de ore este de cca 4,1% (55). Rata cumulativă de resângerări în primele două săptămâni se ridică la 20%. La bolnavii trataţi cu antifibrinolitice această rată se reduce la jumătate (54, 55).

În studiile comparative asupra anevrismelor (2) se raportează că frecvenţa maximă a resângerărilor se situează la şapte zile de la debut. Se pare că şi gravitatea stării clinice iniţiale este paralelă cu riscul de resângerare (54).

Gravitatea deosebită legată de pericolul de resângerare recomandă de la sine practicarea cât mai precoce a intervenţiei de clipare, bineînţeles atunci când starea clinică o permite.

Vasospasmul arterelor cerebrale

Vasospasmul arterelor cerebrale deşi pare că ar preveni producerea unei sângerări, în realitate induce un factor de gravitate deosebită în evoluţia unui anevrism rupt prin gravele tulburări de ordin ischemic pe care le determină (fig. 11.1). El re-

Fig. 11.1 — Spasm arterial difuz după ruptură anevrismală.

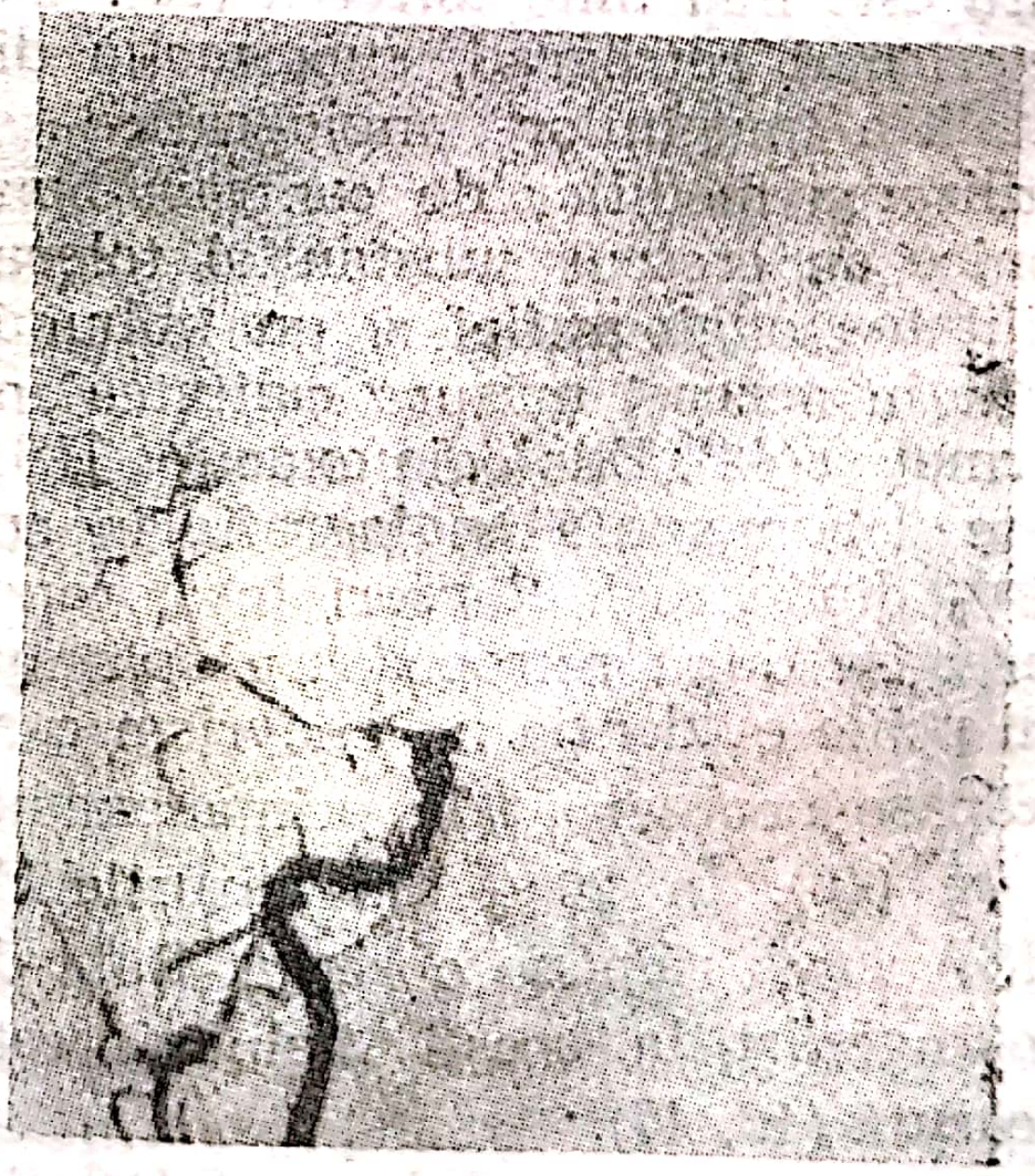

prezintă factorul principal de morbiditate şi mortalitate postoperatorie. Cauza sa nu este încă perfect elucidată iar diversele tratamente aplicate nu au dat totdeauna rezultate bune. Decelarea unor viteze de circulaţie crescută la nivelul poligonului Willis şi al magistralelor arteriale cerebrale prin determinările Doppler transcranial constituie dovada existenţei vasospasmului cerebral. Agenţii antifibrinolitici (acidul epsilonaminocaproic sau acidul tranexamic) ar agrava vasospasmul (56, 57, 58).

Particularităţile nutritive ale vaselor cerebrale le fac permeabile la produşii de dezintegrare proveniţi din cheagurile din cisterne. Acest lucru este posibil datorită sistemelor de comunicaţie directă dintre peretele arterelor şi LCS (59), prin care proteine cu greutate moleculară mare pot pătrunde direct în straturile parietale, acţionând asupra lor şi generând vasospasmul (60). Gravitatea vasospasmului este proporţională cu volumul de sânge aflat în cisterne şi cu durata persistenţei lui aici. Resângerările chiar în volum mic accentuează puternic spasmul (61). Spasmul se instalează în ziua a 3-a de la ruptură şi este maxim către ziua a 7-a, tinzând să se rezolve către ziua a 14-a, dar putând persista şi timp mai îndelungat. Modificările de tip degenerativ care survin în tunicile peretelui arterial şi care au ca rezultat îngroşarea intimei şi rigiditatea mediei pot face ca revenirea să întârzie (62, 63). Printre factorii spasmogeni eliberaţi de cheagurile de sânge din cisternă se pare că oxihemoglobina, radicalii liberi superoxidanţi, eicosanoizii, eliberarea de endotelină, ar juca un rol important. La aceştia probabil se adaugă şi alţi factori proveniţi din hematii, trombocite şi endoteliu. Methemoglobina şi bilirubina nu ar avea acţiune spasmogenă. Conversia oxihemoglobinei în methemoglobină determină şi cedarea spasmului (64, 65, 66, 67, 68).

Măsurile terapeutice de lizare a spasmului s-au dovedit până acum ineficiente. Măsurile de prevenire par mai promiţătoare. Blocanţii de calciu specifici vascularizaţiei cerebrale (Nimodipina), administraţi parenteral şi nu intratecal s-au dovedit parţial eficienţi (69). Aplicarea experimentală de fibrinolitice plasminogenice intratecal, pentru eliminarea sângelui din spaţii s-a dovedit eficientă (70). De asemenea aplicarea directă de papaverină intraoperator s-a dovedit benefică uneori. Tratamentul actual al vasospasmului cronicizat pare a fi: reducerea vâscozităţii sângelui şi creşterea tensiunii arteriale, ambele măsuri periculoase pentru un bolnav cu anevrism rupt şi neclipat. De aceea se impune cliparea cât mai precoce a anevrismului.

S-a recomandat de asemenea o eventuală angioplastie (71), deşi este greu de conceput acţiunea unei astfel de intervenţii în vasospasmul difuz (!).

Monitorizarea evoluţiei vasospasmului a devenit posibilă după introducerea metodei Doppler transcranial, pentru măsurarea neinvazivă a vitezelor de circulaţie la nivelul vaselor cerebrale.

Inundaţia ventriculară

Inundaţia ventriculară însoţeşte de obicei un hematom intraparenchimatos rezultat din ruptura anevrismală (fig. 11.2 a, b şi c). Bolnavii prezintă de obicei grade superioare de suferinţă (Hunt şi Hess peste III). Cca 75% mor sau rămân sever handicapaţi (72). În general masivitatea inundaţiei este paralelă cu gravitatea (72, 73). Astfel dilataţia ventriculară poate servi ca factor de apreciere a prognosticului. Drenajul ventricular extern trebuie instituit cât

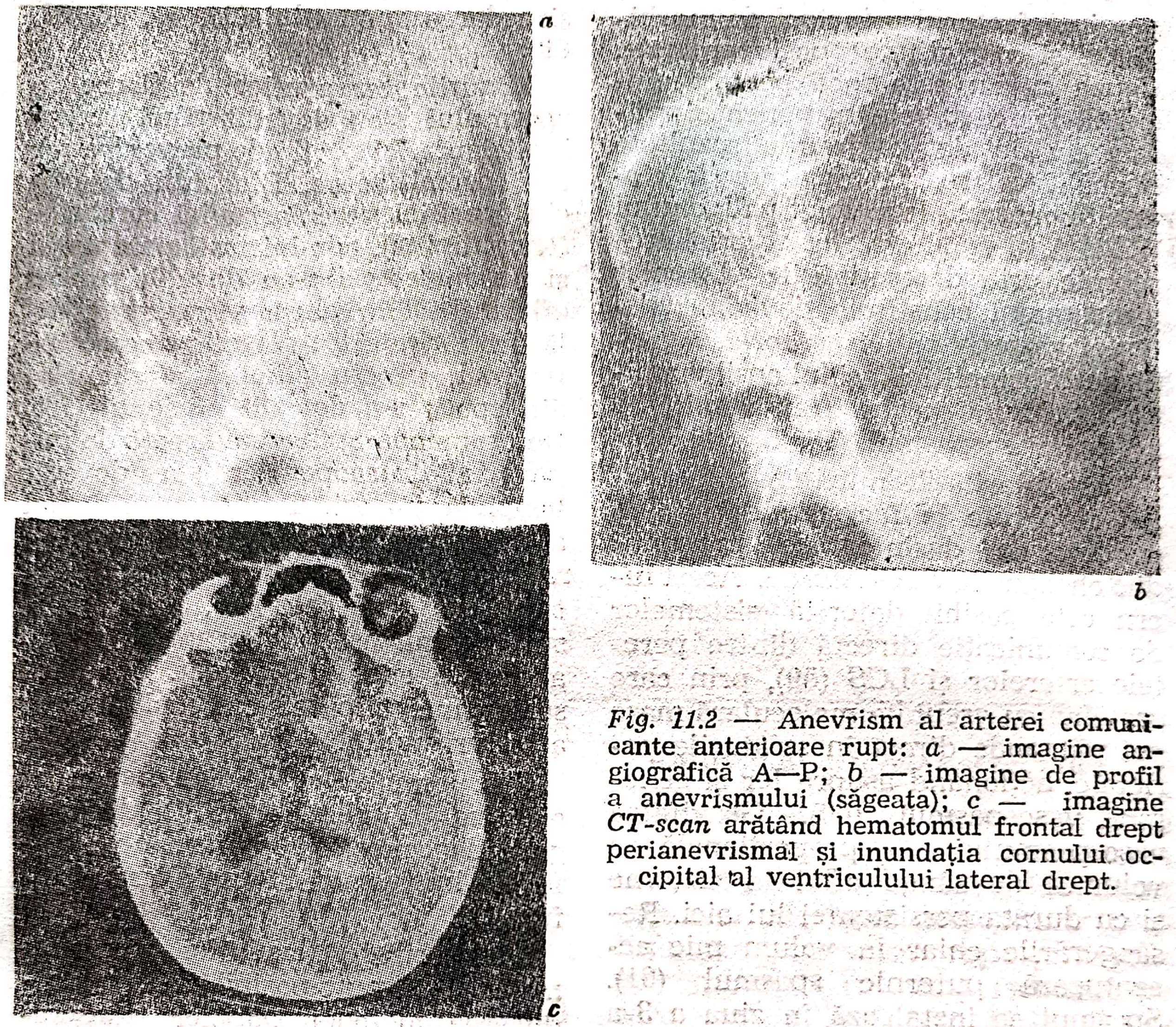

Fig. 11.2 — Anevrism al arterei comunicante anterioare rupt: *a* — imagine angiografică A—P; *b* — imagine de profil a anevrismului (săgeata); *c* — imagine *CT-scan* arătând hematomul frontal drept perianevrismal și inundația cornului occipital al ventriculului lateral drept.

mai precoce și adeseori necesită transformarea sa în drenaj intern continuu.

Hidrocefalia

Hidrocefalia se dezvoltă adesea foarte precoce după ruptură și poate determina apariția de crize, agitație și semne piramidale care pot dispărea la instituirea drenajului (74, 75). Dezvoltarea probabilă a hidrocefaliei acute se datorește blocajului scurgerii LCS. Ea este dependentă de cantitatea de sânge intraventricular (76). Hidrocefalia însoțește și are drept cauză comună cu vasospasmul prezența cheagurilor în cisterna și în căile de scurgere a LCS (77, 78). Instituirea drenajului extern cât mai precoce este obligatorie, pentru redresarea semnelor de deteriorare precoce după rupturi, dacă printr-un examen *CT-scan* se constată debutul hidrocefaliei la nivelul coarnelor frontale (75, 76, 78). Acest drenaj extern poate servi și la monitorizarea hipertensiunii intracraniene. Măsurarea elastanței cerebrale și a complianței intracraniene (79, 80), făcută cu ajutorul determinării indicelui de presiune-volum lichidian după introducerea unei cantități cunoscute de lichid intraventricular, permite aprecierea capacității de revenire cerebrală și, ca atare, ne poate dispensa de necesitatea transformării drenajului extern în drenaj intern, mai ales având în vedere incidența crescută a resângerărilor în urma instalării unui astfel de drenaj intern, posibil prin mobilizarea cheagului de la nivelul rupturii, în urma scăderii presiunii intracraniene (81).

Hidrocefalia cronică după SAH este de obicei de tip comunicant și se datorează blocării vilozităților arahnoidiene resorbante. Prezența sângelui în contact cu vilozitățile determină fibroza lor. Clinic ea se manifestă prin ataxie, gatism și deteriorare intelectuală.

În concluzie, drenajul extern ar trebui rezervat hidrocefaliei acute iar drenajul intern, celei cronice. Instalarea ventriculostomiei trebuie pusă în balanță cu pericolul resângerării. Pentru evitarea acesteia se recomandă a se menține o presiune intraventriculară de cca 15—20 torri.

Tratamentul medical al HSA

Obiectivele sale constau în prevenirea resângerării și în combaterea efectelor HSA, menținând un flux sanguin cerebral normal. Măsurile vor ține desigur seama de starea clinică a pacientului. Măsurile generale sunt de supraveghere a funcțiilor vitale și a presiunii intracraniene. Se urmărește nivelul de conștiență. Bolnavul este poziționat cu capul ridicat la 30°, având grijă ca presiunea de perfuzie cerebrală să fie normală. Se administrează droguri antihipertensive, dacă presiunea de perfuzie cerebrală crește peste 80 torri. Se acordă toată atenția îngrijirilor generale (respiratorii, nutriționale, circulatorii), precum și celor speciale privind profilaxia resângerărilor și a vasospasmului.

Prolifaxia resângerărilor. Administrarea de acid epsilonaminocaproic (EACA — 1,5 g/oră) sau de acid tranexamic (AMCA — 6 g/zi) a fost considerată ca eficientă pentru inhibarea lizei trombusului de la nivelul rupturii. Întrucât această acțiune a lor interferă cu dorita lizare a cheagurilor de la nivelul cisternelor, utilizarea lor este actualmente căzută în desuetudine (82, 83), cea mai eficientă măsură de prevenire a resângerării rămânând operația precoce (84).

Profilaxia vasospasmului se bazează pe efectul blocanților de Ca^{2+}, care relaxând musculatura peretelui arterial, contribuie la vasodilatație. Dintre aceștia Nimodipina (60 mg la fiecare 4 ore) s-a dovedit a acționa specific la nivelul vascularizației cerebrale (85, 86). Mai mult, s-a sugerat că ar avea și o acțiune protectoare independentă de vasodilatație (87). Există totuși și păreri contrare (88). Tratamentul ar avea efect numai dacă ar fi instituit precoce după HSA. El este aplicat timp de 21 de zile. O atenție deosebită trebuie acordată bolnavilor care primesc și beta-blocante, la care există pericolul de agravare a unor aritmii datorită blocadei de conducere cardiacă (88). Operația precoce (în primele 48 de ore de la HSA) cu posibilitatea evacuării cheagurilor ar reprezenta, și în ceea ce privește profilaxia vasospasmului, o armă promițătoare (89), deși unii autori s-au arătat rezervați (90). Cercetările experimentale efectuate cu activatorul de plasminogen tisular pentru clarificarea LCS hemoragic și rezolvarea spasmului par a deschide perspective de aplicare clinică și la om, prin administrarea intratecală (91, 92).

Tratamentul chirurgical al anevrismelor intracraniene

Ligatura carotidiană introdusă de Horsley în 1907 (93) pentru interceptarea fluxului arterial către sediul anevrismal își mai păstrează actualmente indicația doar într-un număr limitat de localizări: anevrisme gigante, localizări intracavernoase etc. (94). Aceste ocluzii carotidiene se fac de obicei prin clampări progresive timp de 4—5 zile, pentru a testa posibilitățile de adaptare a creierului la interceptarea circulației respective (95). O altă metodă de testare a suportabilității ocluziei carotidiene o constituie introducerea în acest scop, prin cateterism femural retrograd, a unui balonaș în artera carotidă internă cu ajutorul căruia se obliterează lumenul arterial. Sub control monitorizat prin EEG, Doppler transcranial și măsurarea debitmetriei regionale prin SPECT se testează această suportabilitate. Cca 70% dintre oameni tolerează o astfel de anulare a fluxului carotidian. Pe baza unui asemenea test se poate practica chiar întreruperea completă de la început a circulației, fără a mai fi necesar să se recurgă la ocluzia progresivă sus-menționată. În cazul intoleranței țesutului, se recomandă instituirea înainte de ligatură a unui șunt extra-intracranial.

Cliparea anevrismului și *wrapping*-ul. în cazul unor ectazii anevrismale, rămân metodele de elecție pentru rezolvarea unei surse hemoragice, de această origine. Momentul optim de intervenție a trecut de la cele două săptămâni de așteptare preferate anterior (pentru retrocedarea edemului provocat de spasmul de după HSA) la primele 24—72 de ore, deci înainte de instalarea acestei reacții spastice. O condiție importantă pentru practicarea eficientă a clipării precoce o constituie însă existența unui scor Hunt și Hess de maximum 2 (96, 97, 98, 99). La pacienții cu un scor superior, intervenția chirurgicală trebuie temporizată, adeseori cei cu scor 3 ajungând după câteva zile la condiții acceptabile, pentru a putea fi operați cu bune rezultate (100). Operația se execută în decubit dorsal, cu capul ușor întors de partea opusă. Anestezistul trebuie să aibă acces ușor la sonda de intubație, cateterul urinar și drenajul de LCS, dacă se instituie un astfel de drenaj pentru reducerea edemului cerebral. Trebuie asigurat un reflux venos liber și o ventilație bună, care împreună cu administrarea de Manitol soluție 20% și de diuretice reducând astfel edemul, facilitează accesul la malformația arterială.

O altă metodă adoptată relativ recent constă în *abordarea intraluminală a anevrismelor* prin introducerea de balonașe, spirale metalice sau de alte materiale embolizante, sub control radiologic.

Complicațiile cele mai redutabile, legate de chirurgia anevrismelor, în afara celor comune intervențiilor endocraniene (complicații septice, respiratorii etc.) sunt cele de ordin ischemic, determinate de apariția spasmului. Pentru combaterea lui, în afara blocantelor canalelor de calciu, au fost recomandate: reducerea vâscozității sângelui prin administrarea de lichide suficiente, de substituenți de plasmă și prin asigurarea unei tensiuni arteriale care să asigure buna irigare a creierului.

Utilizarea microscopului operator reduce apreciabil morbiditatea și mortalitatea operatorie, ceea ce-l face să fie preferat de tot mai mulți neurochirurgi.

Aplicarea clipurilor temporare pentru reducerea pasageră a presiunii în artera respectivă, în cursul disecției și al clipării anevrismului, s-a dovedit deseori deosebit de utilă pentru prevenirea fisurării peretelui arterial, fiind superioară din punct de vedere al morbidității peroperatorii, hipotensiunii controlate care dă un procent net mai mare de efecte ischemice difuze. Ocluzia arterială prin clip temporar nu trebuie să dureze în nici un caz mai mult de 20 de minute, depășirea acestui timp ducând aproape sigur la ramolisment cerebral (101). Cu atât mai mult aplicările repetate de astfel de clipări predispune la o astfel de complicație (102). De asemenea la nivelul unei intime mai deteriorate a pereților arteriali aplicarea acestor clipuri poate determina unele leziuni, urmate de depuneri de fibrină și trombocite care pot conduce la tromboze și embolii. Aspirarea conținutului anevrismal sub protecția aplicării în amonte a unui astfel de clip temporar poate fi foarte utilă în disecarea anevrismelor, în special când au dimensiuni mai mari (103).

Clipurile definitive, de modele sau mărimi din cele mai diferite, adaptate specificului anevrismelor respective, servesc la desființarea malformației arteriale. Structura lor nonferomagnetică le poate face compatibile cu RMN, aspect foarte important pentru păstrarea posibilităților imagistice postoperatorii (104, 105).

Craniotomia pterională, recomandată de Yasargil (106), reprezintă în prezent calea de abord preferată de majoritatea neurochirurgilor pentru anevrismele localizate la nivelul cercului Willis, inclusiv al bifurcației trunchiului bazilar (107, 108). Bolnavul este așezat în decubit dorsal, cu capul ușor ridicat și întors cu 45° de partea opusă. Incizia urmărește descoperirea unei porțiuni suficiente din rebordul orbitar și fosa temporală. Pentru păstrarea intactă a conturului orbitar, gaura de trepan anterioară este plasată înapoia apofizei zigomatice a osului frontal. Se completează conturul voletului frontotemporal astfel încât să se pună în evidență atât aripa mare cât și aripa mică a osului sfenoid. Se lărgește cu pensa ciupitoare și cu freza accesul la originea fisurii sylviene și la cisternele bazale astfel încât să se reducă la minimum retracția lobului frontoorbitar și a polului temporal. Se continuă sub microscop explorarea regiunii opticocarotidiene, deschizându-se cisternele bazale și aspirându-se LCS, ceea ce facilitează accesul la ramurile carotidei interne. Pentru aceasta se disecă, de preferat cu ajutorul cârligelor și al microfoarfecelor, arahnoida, evitându-se pe cât posibil tracționările cu instrumente boante, pentru a reduce la minimum riscul rupturii anevrismului sau a arterei purtătoare. Pentru lărgirea accesului la anevrism, în special în cazul anevrismelor carotidooftalmice, de mare ajutor este ablația cu freza a apofizelor clinoide anterioare, după incizarea durei bazale la nivelul lor. Pentru a accede la nivelul bifurcației bazilare, este necesară incizarea membranei Lilliequist (membrană arahnoidiană ce se întinde între corpii mamilari și apofizele clinoide posterioare) și aspirarea LCS din cisternele interpedunculară și prepontină. Trebuie evitată lezarea ramusculelor arteriale carotidiene ce hrănesc structurile opticochiasmatice ca și artera oftalmică ce emerge din trunchiul anterior al sifonului carotidian sub nervul optic. Nervul oculomotor comun este reperat lateral de emergența arterei comunicante posterioare (PCoA), pe fața laterală a carotidei supraclinoidiene. Trebuie ferite ramurile emise de PCoA. Anevrismele vestigiale, situate la emergența PCoA din artera carotidă internă pot fi de obicei clipate laterocarotidian, după simpla disecție a coletului lor, fără a fi nevoie să fie disecate în întregime.

Originea arterei coroidiene anterioare este situată de obicei la nivelul bifurcației arterei carotide interne în cele două ramuri terminale ale sale: artera cerebrală anterioară (A_1) și medie (M_1). Disecția arahnoidei la acest nivel deschide originea văii sylviene. Din această porțiune proximală a arterelor A_1 și M_1 provin de asemenea numeroase ramuscule perforante ce se adresează nucleilor bazali și capsulei interne, ceea ce impune evitarea lezării lor. Anevrismele de la originea arterei coroidiene anterioare sunt adeseori aderente la aceste ramuri perforante ca și la spațiul perforat anterior. Pentru a evita lezarea lor, se poate uneori favoriza cliparea coletului anevrismal, fără a diseca fundul anevrismal, coagulând înainte de clipare acest colet.

Continuându-se disecția arterei sylviene se ajunge la trifurcarea sa, sediul cel mai frecvent al anevrismelor arterei sylviene. Adeseori ele înglobează sursa ramurilor sylviene, ceea ce le face dificil de izolat. De asemenea localizarea unor adenoame la acest nivel poate determina deraparea clipurilor. În orice caz, cliparea anevrismală trebuie să evite interesarea originii ramurilor sylviene în porțiunea M_2. Disecarea arterei cerebrale anterioare conduce la evidențierea anevrismelor ei (situate de obicei la originea arterei Heubner și la abordarea celor localizate la nivelul arterei comunicante anterioare (de la joncțiunea A_1-A_2). Numeroasele variante anatomice ce caracterizează artera cerebrală anterioară (aplazie cu proveniența ambelor artere pericaloase dintr-o singură parte), situarea anevrismelor arterei comunicante anterioare în profunzimea șanțului interemisferic, raporturile strânse dintre fundul anevrismului și planșeul ventriculului III ridică adeseori numeroase dificultăți în disecarea acestor anevrisme. Disecția lor trebuie făcută începând cu coletul, evitându-se lezarea ramurii perforante cu adresă frontobazală sau hipotalamică. Adeseori disecția este ușurată de protecția unor clipuri temporare la nivelul A_1.

Disecția anevrismelor este mult înlesnită de reducerea edemului cerebral prin perfuzarea de soluții hiperosmotice (Manitol 0,5—1,5 mg/kgcorp în soluție 20%), administrarea la începutul operației de Furosemid (10—30 mg), hiperventilație (până la 28 torri de PCO_2). Presiunea centrală venoasă este menținută la cca 3 cm H_2O. Deschiderea cisternelor bazale și aspirația LCS reduce de asemenea simțitor edemul cerebral. Uneori se poate recurge chiar la instituirea drenajului bazilar intraoperator al LCS. Chiar o rezecție parcelară de parenchim produce mai puține efecte negative decât o retracție agresivă a creierului (109).

În cazul anevrismelor sylviene, o alternativă la tactica de mai sus o reprezintă abordarea directă a trifurcației, prin deschiderea văii sylviene. Acest abord este dificil atunci când porțiunea M_1 este scurtă și deci trifurcația este profundă. Abordarea unor anevrisme de arteră comunicantă anterioară situate profund în fisura interemisferică poate fi ușurată prin rezecția girusului rectus, ceea ce de obicei nu induce deficite neurologice.

Localizările anevrismale pe arterele pericaloase, mult mai rare, sunt situate de obicei la nivelul genunchiului corpului calos. Abordul coronal interemisferic este de obicei suficient, eventual cu incizarea genunchiului, dacă anevrismul este sub nivelul genunchiului, pentru a se putea controla artera și proximal de anevrism (110, 111). Bifurcarea trunchiului bazilar poate fi abordată atât prin originea fisurii sylviene (abord pterional) cât și pe cale subtemporală (112, 113, 114, 115). Calea transsylviană evită lezarea perechii a III-a de nervi cranieni și dă posibilitatea vizualizării bifurcației bazilare cu emergența tuturor arterelor învecinate (ambele cerebeloase posterioare cât și ambele cerebrale posterioare). Disecția largă a văii sylviene și tracționarea arterelor carotidă internă și M_1 reprezintă dezavantajul metodei. Abordul combinat al trunchiului arterei bazilare pe cale subtemporală și retrolabirintică este unul din cele mai sofisticate dar și mai eficiente moduri de rezolvare a anevrismelor de arteră cerebeloasă anteroinferioară (AICA), arteră cerebeloasă posterosuperioară (PSCA) și a celor de la nivelul cerebralelor posterioare (116).

Anevrismele situate la nivelul arterei cerebeloase posteroinferioară (PICA) pot fi abordate cu o retracție minimă a cerebelului, pe cale laterală transcondiliană (117, 118, 119, 120).

Ruperea intraoperatorie a anevrismului necesită o abordare atentă sub protecția unei eficiente aspirații și, eventual, prin utilizarea unui clip temporar proximal pentru excluderea rupturii, tamponadele masive nefiind adeseori eficiente deoarece sub masa de tampoane hemoragia continuă și dilacerează parenchimul (121).

Măsurile de reducere a efectelor ischemiei cerebrale

Măsurile de reducere a efectelor ischemiei cerebrale secundare unor eventuale incidente intraoperatorii vizează reducerea pe diverse căi a ratei de metabolizare cerebrală a O_2 ($CMRO_2$). Astfel administrarea de agenți hiperosmolari crește irigatul sanguin atât la nivelul creierului normal cât și al celui ischemiat (122). Perfuzarea unei soluții de Manitol 20% (1 g/kgcorp) cu 5 min înaintea aplicării unui clip temporar asigură o protecție pentru țesutul cerebral ischemiat pentru 30 min (123). Administrarea unor factori anestezici (barbiturice, Izofluran) reduce activitatea electrocorticală până la aspectul izoelectric al EEG (124, 125). Aceasta și efectul rapid reversibil al acțiunii Izofluranului îl face anestezicul de elecție în chirurgia anevrismală (126). Administrarea barbituricelor (Tiopental în dozele anestezice) reduce $CMRO_2$ cu 50%, putându-se ajunge, prin creșterea dozelor, până la linia izoelectrică a EEG (126). Peste acest nivel acțiunea lor protectoare nu devine mai eficientă. În orice caz administrarea barbituricelor apare drept cea mai eficientă pentru protecția antiischemică (124). Ele realizează o redistribuire a sângelui în zonele ischemice (127), eliminând radicalii liberi și împiedicând peroxidarea acizilor grași (128, 129). Doza inițială „de somn“, de 3—5 mg/kgcorp este urmată de o doză de întreținere de 1—2 mg/kg corp. Administrarea „în bolus“ a unei doze de 6—8 mg/kgcorp poate determina o scădere a presiunii arteriale până la 30—40 torri, foarte necesară în cazul rupturii acute (130). Desigur, fluxul sanguin trebuie restabilit într-un interval rezonabil de timp (131).

Aplicarea hipotermiei profunde cu oprire cardiacă a fost utilizată pentru cliparea unor anevrisme gigante, considerate până atunci drept inoperabile (132, 133). Golirea, disecarea și excluderea anevrismală pot fi executate cu ușurință într-un câmp exang. Unul din dezavantaje, în aceste cazuri, rezidă în transparentizarea vaselor mici perforante, care pot fi astfel lezate. De asemenea problemele legate de „coagulopatia de reîncălzire“ reprezintă și ele unele dificultăți, ce țin de această tehnică. Timpul permis de oprire cardiacă depinde de hipotermia realizată: 3,5 min la 37°, 31 min la 19° și 65 min la 13° (134).

Considerații speciale

Anevrismele gigante

Anevrismele gigante sunt considerate cele al căror diametru depășește 2,5 cm, fiind mai frecvente la femei (135, 136). Ele se pot dezvolta prin lărgirea unui anevrism sacular sau, în varietatea lor fusiformă, prin slăbirea progresivă a peretelui arterial. Peretele lor poate cuprinde originea unor arteriole colaterale sau poate fi sediul unor depuneri ateromatoase importante. Efectul lor este mai puțin generator de rupturi și mai curând pseudotumoral (fig. 11.3). În cazurile care se pretează la embolizare (anevrisme seculare), această metodă poate da rezultate bune. Alteori excluderea lor din circulație prin ligatura carotidiană (de preferat carotida internă) și cliparea endocraniană a carotidei interne distal de anevrism, în cazurile în care hemodinamica cerebrală o permite, dă rezultate foarte bune. Pericolul unei eventuale ischemii cerebrale în teritoriul irigat de carotida respectivă necesită practicarea unui *by-pass* extra-intracranian, care presupune păstrarea permeabilității carotidei externe respective (137). De aceea ligatura progresivă a carotidei este bine a fi făcută la nivelul carotidei interne și nu al carotidei comune. Apariția în timpul ocluziei progresive a semnelor de intoleranță ischemică impune deschiderea cât mai neîntârziată a clampului (136). Cliparea coletului acestor anevrisme, atunci când este posibil, necesită de obicei clipuri de dimensiuni și tipuri speciale.

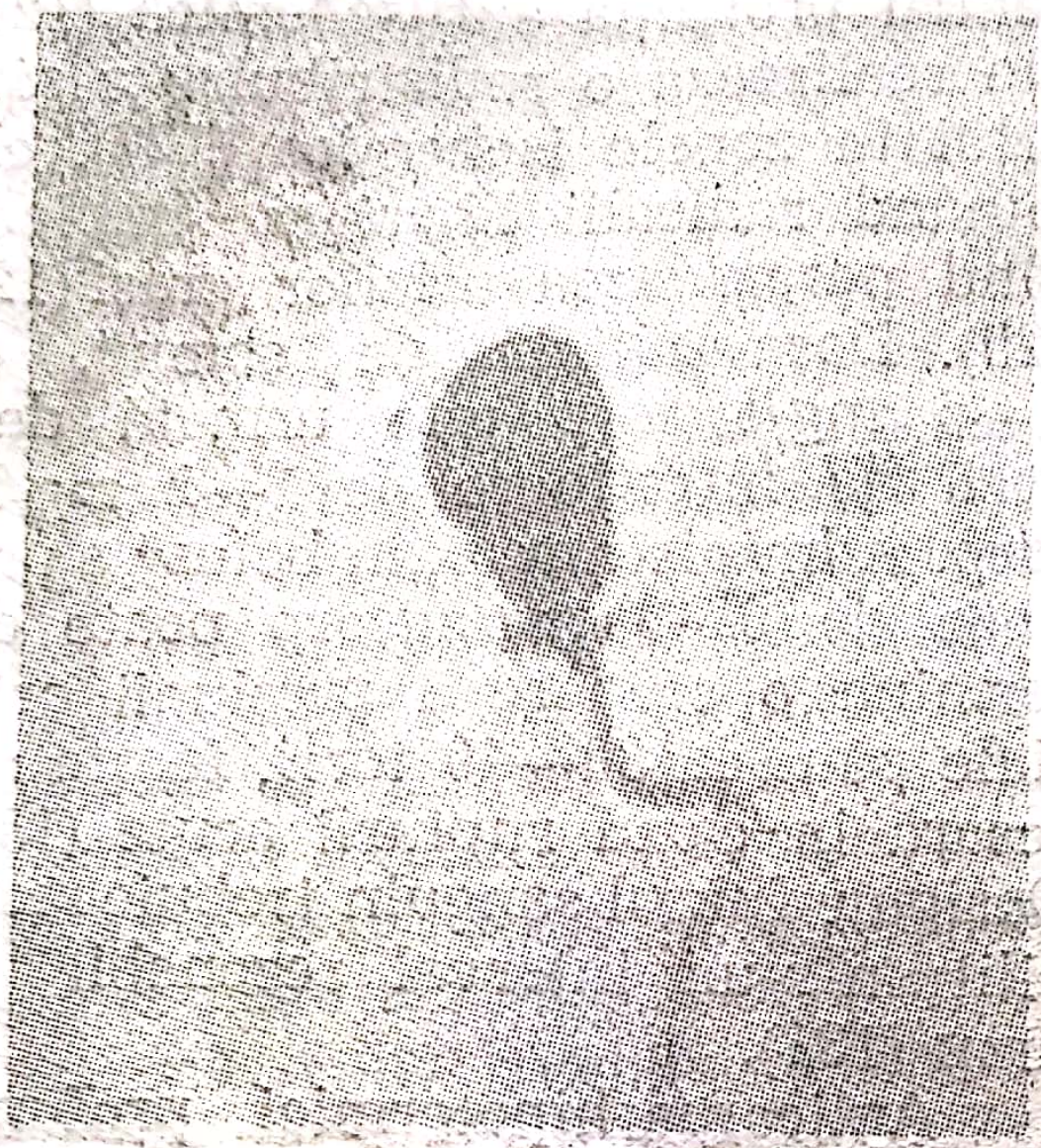

Fig. 11.3 — Anevrism gigant al arterei comunicante anterioare cu prezența unui spasm arterial cerebral difuz.

Anevrismele intracavernoase

Anevrismele intracavernoase nu se manifestă prin HSA ci prin comprimarea nervilor oculomotori și a nervului V, fie prin cheagul rezultat din ruptură, fie prin creșterea malformației. Durerile peri- sau retroorbitare și oftalmoplegia brusc instalate caracterizează prezența unei astfel de leziuni malformative intracavernoase. Uneori o hemoragie masivă intracavernoasă se poate exterioriza prin exoftalmie cu chemozis sau chiar prin epistaxis sau otoragie. În acest fel un asemenea anevrism poate genera o fistulă carotidocavernoasă spontană. Tratamentul acestor leziuni constă din embolizarea lor sau din excludere (operația de *trapping*). S-a realizat de asemenea și abordul direct intracavernos al anevrismului (138). Anevrismele carotido-oftalmice reprezintă localizarea de elecție a unor anevrisme carotidiene gigante. Ele afectează vederea. Nu rareori ele se dezvoltă bilateral, în oglindă. Expunerea lor chirurgicală necesită adeseori frezarea apofizelor clinoide anterioare și lărgirea canalului optic sau chiar deschiderea sinusului cavernos (139).

Anevrismele bifurcației carotidiene

Anevrismele bifurcației carotidiene de asemenea ridică cel mai frecvent probleme dificile de tratament nu numai în varietățile adeseori gigante, generatoare de hidrocefalie (140) ci și datorită vecinătății numeroaselor ramuscule arteriale provenite din A_1 și M_1 și care irigă structuri cerebrale bazale foarte importante.

Localizările bazilare

Localizările bazilare, îndeosebi cele de la bifurcare, au efect compresiv asupra trunchiului superior, determinând tulburări psihice, de personalitate, fenomene pseudobulbare sau de mers prin dezvoltarea unei hidrocefalii. Coletul lor adeseori ateromatos poate îngloba originea cerebralelor posterioare. Abordarea lor, așa cum s-a menționat, poate fi dificilă, necesitând și un eventual *bypass* arterial la nivelul cerebralei posterioare, în cazul ligaturii bazilare (136, 141).

Localizările vertebrale permit mai des excluderea prin *trapping*, datorită circulației colaterale bogate, asigurată prin arterele cerebrale posterioare și artera vertebrală controlaterală. Abordul lateral al arterelor vertebrale menționat mai sus poate ușura accesul la aceste localizări anevrismale (117, 118, 120); de asemenea accesul combinat subtemporal-retrosigmoidian (116). Leziunile aterosclerotice fuziforme pun probleme deosebit de dificile având în vedere atât unele localizări (carotida internă, trunchiul bazilar) cât și patogenia vasculopată progresivă a bolii.

Anevrismele posttraumatice

Anevrismele posttraumatice, accidentale sau iatrogene, îmbracă trei forme: *adevărate*, a căror adventice este intactă, *false*, în care peretele anevrismal este neoformat în interiorul unui cheag și are o structură complet diferită de cea a unui perete arterial și *disecante*, în care dilatația se dezvoltă între intimă și elastica internă. Ele apar de obicei la un interval de cca 14 zile de la un traumatism craniocerebral important. Simptomatologia lor variază mult, în funcție de localizare și mărime. Prezența lor poate fi suspectată prin examen *CT-scan* sau RMN, diagnosticul exact rămânând totuși de domeniul angiografiei. Prezența lor poate fi bănuită în special după leziunile suferite prin înjunghiere.

Anevrismele familiale

Anevrismele familiale au fost descrise coextistând cu o serie de afecțiuni cu caracter ereditar: rinichi polichistici, stenoze ale arterelor renale, boli de colagen, tulburări metabolice de ordin nutrițional, consanguinitate. Ele ar fi mai frecvente la nivelul carotidei interne (50%), al arterei cerebrale medii (25,4%) și mai rar al arterei comunicante anterioare (16%) (142). Apar adeseori cu localizări multiple (143). Bolnavii cu sindrom Ehlers-Danlos prezintă adeseori anevrisme, produse datorită defecțiunilor de colagen din pereții arteriali care determină și friabilitatea deosebită a acestora.

La acești bolnavi cu predispoziții familiale la anevrisme intracraniene se recomandă efectuarea de angiografii — RMN sau *CT-scan* — cu rezoluție înaltă, pentru a surprinde prezența malformației înainte de ruperea sa (144), îndeosebi la oamenii tineri.

Anevrismele la copii

Anevrismele la copii sunt rare (sub 3%), în special înainte de vârsta de 10 ani (sub 1%) (145). La copii, spre deosebire de adulți la care defectele de la nivelul mediei sunt la originea formării malformației (146), cauza dezvoltării anevrismale rezidă în calitatea defectuoasă a elasticei interne, combinată cu solicitările hemodinamice (147). Se înregistrează o frecvență mai mare la băieți, cu localizări predominant la nivelul circulației vertebrobazilare, localizările carotidiene fiind îndeosebi la bifurcare și având dimensiuni mari în peste 50% din cazuri (148). Sunt evidențiate de obicei prin HSA, copilul prezentând de obicei hipertensiune arterială și cefalei repetate, de tip pseudomigrenos. Adeseori pacientul prezintă și coarctație de aortă sau rinichi polichistic. Mortalitatea este ridicată (de ordinul a 50%), la aceasta contribuind hemoragiile masive. Vasospasmul este și aici prezent dar cu o determinare mult mai redusă de infarcte. Tratamentul trebuie să fie exclusiv chirurgical, adeseori fiind necesare manevre suplimentare: *trapping*, *by-pass* etc., datorită dimensiunilor mari ale anevrismului. Trebuie ținut seama de calitatea proastă a peretelui arterial la copii.

Anevrismele micotice

Anevrismele micotice au drept cauză o diseminare septică în pereții arteriali, apărând în special în endocardite (4—15%). Rămân de obicei asimptomatice (149). Germenii obișnuiți sunt streptococul, stafilococul auriu și enterococul. În urma introducerii medicamentelor imunosupresoare au apărut și cazuri de germeni în mod obișnuit saprofiți: *Aspergillus, Candida* (150, 151). Apariția unei hemoragii cerebrale în cursul unei endocardite trebuie să ne facă să ne gândim la originea sa dintr-un anevrism micotic. Efectul de masă al hemoragiei va decide intervenția chirurgicală. Altfel tratamentul rămâne antibiotic, cu monitorizare prin angiografii repetate, multe din aceste leziuni vindecându-se în acest fel (152). Atacarea chirurgicală a unui astfel de anevrism este impusă de creșterea leziunii, cu tot tratamentul cu antibiotice aplicat și este de preferat a fi temporizată până când peretele malformației se mai îngroașă prin fibrozare. Localizările intracavernoase sunt de obicei secundare unor tromboflebite orbitare (149).

Anevrismele multiple și alte leziuni vasculare asociate

Anevrismele multiple (fig. 11.4 a și b) se găsesc la 30% dintre bolnavii cu HSA. De obicei în decelarea sur-

Fig. 11.4 — Anevrisme multiple carotidiene infra- și supraclinoidiene, dintre care cel cu localizare gigantă erodează baza craniului în regiunea selară și paraselară dreaptă (vezi radiografia de bază în incidența Hirtz).

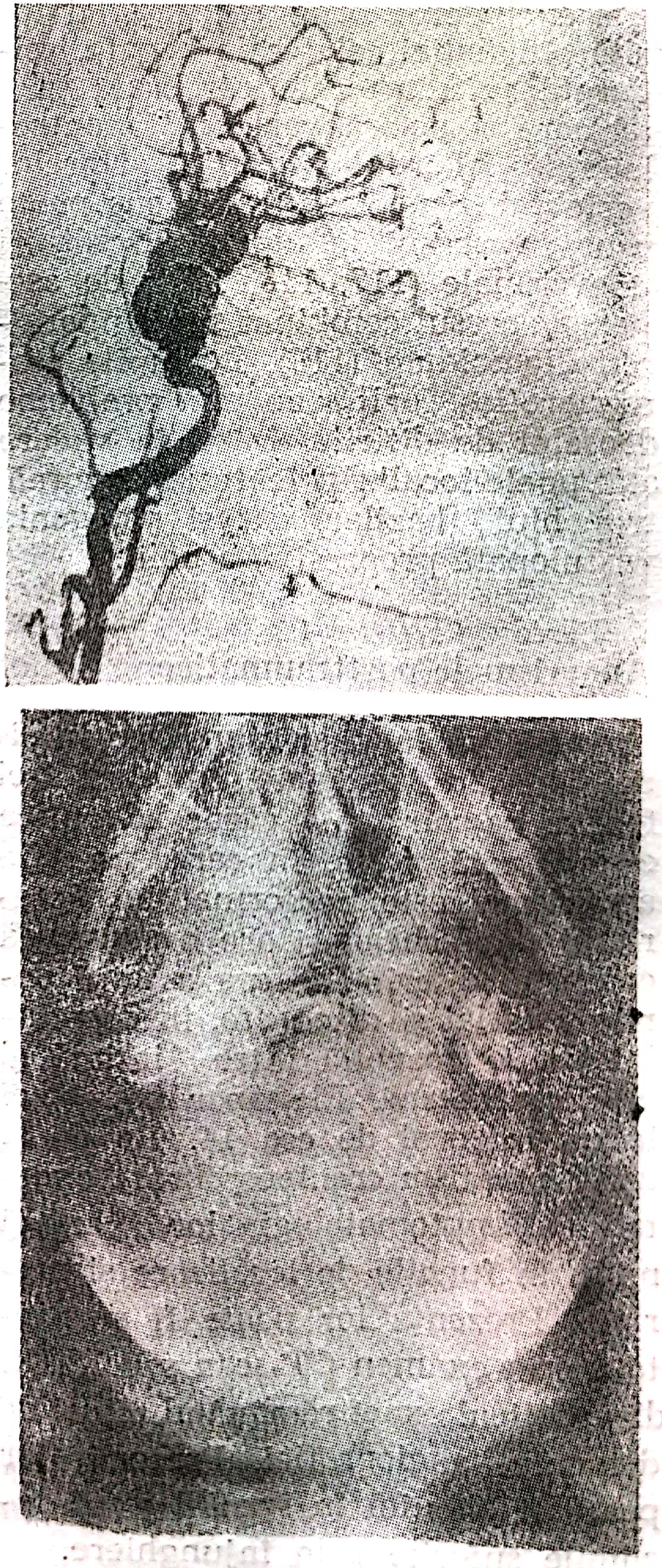

sei hemoragice un ajutor important îl poate da imagistica *CT-scan* sau RMN. Cliparea celorlalte malformații poate fi făcută în același timp operator, când sunt atacabile prin același abord. Controlateral se recomandă a se interveni ulterior, știindu-se că rata unei ruperi iterative este de 11,5% într-un răstimp de 10 ani (153).

Anevrismele pot coexista cu MAV în 4—10% din cazuri. La acești pacienți, sângerarea se produce din anevrism în 78% din cazuri și din MAV în celelalte 22% din cazuri (154). Tratamentul operator poate aborda ambele leziuni concomitent, dar obligatorie este tratarea sursei hemoragice. Sângerarea anevrismului după excizia MAV poate fi favorizată de modificările hemodinamice consecutive.

Stenozele carotidiene asociate unor eventuale anevrisme în teritoriul respectiv pot avea un efect protector pentru ruperea acestora. De aceea o intervenție dezobstruantă este mai puțin indicată înainte de cliparea anevrismală.

În concluzie se poate spune că rata medie actuală de mortalitate postoperatorie situându-se sub aceea de mortalitate prin recidiva hemoragică, se recomandă intervenția obstruantă ca fiind cea mai bună atitudine terapeutică. La aceasta au contribuit în mod esențial ameliorările tehnice de intervenție dar și prevenirea și combaterea spasmului după HSA și a urmărilor sale. Practicarea precoce a intervenției a ușurat mult actul operator și a ameliorat apreciabil evoluția postoperatorie. La aceasta a contribuit și posibilitatea practicării unor intervenții adiacente de creștere a aportului de sânge la nivelul cerebral.

Bibliografie

1. *WEIBERS D. O., TORNER J. C., MEISSNER I. :* Impact of unruptured intracranial aneurysms on public health in the United States, *Stroke,* 1992; 23: 1 416—1 419.
2. *LOCKSLEY H. B. :* Report on the cooperative Study of Intracranial Aneurysms and Subarachnoid Hemorrhage, based on 6 368 cases, *J. Neurosurg.,* 1966; 25: 321—368.
3. *STEHBENS W. E. :* Review article: Etiology of intracranial berry aneurisms, *J. Neurosurg.,* 1989; 70: 823—831.
4. *ARSENI C., CONSTANTINOVICI A., MIHĂILĂ G. :* Anevrismele cerebrale. Experiența noastră pe 482 de cazuri, *Neurol. Psihiat. Neurochir. (Buc.),* 1972; 17 (5): 395—418.
5. *OSTERGAARD J. R. :* Review article: Risk factors in intracranial saccular aneurysms, *Acta Neurol. Scand.,* 1989; 80: 81—98.
6. *GLYNN L. E. :* Medial defects in the circle of Willis and their relation to aneurysms formation, *J. Pathol. Bacteriol.,* 1940; 51: 213—221.
7. *SAHS A. L. :* Observations in the pathology of saccular aneurysms, *J. Neurosurg.,* 1966; 24: 792—806.
8. *FERGUSON G. G. :* Physical factors in the initiation, growth and rupture of human intracranial saccular aneurysms, *J. Neurosurg.,* 1972; 37: 666—677.
9. *KAMIYA K., KUYAMA H., SYMON L. :* An experimental study of the acute stage of subarachnoid hemorrhage, *J. Neurosurg.,* 1983; 59 · 917—924.
10. *Mc. CORMICK P. W., Mc. CORMICK I., ZIMMERMAN R.:* The pathophysiology of acute SAH. BNI, *Quarterly,* 1991; 7 (3) · 18—26.
11. *TROJANOWSKI T.:* Early effects of experimental arterial SAH on the cerebral circulation, *Acta Neurochir.,* 1984; 72: 79—94.
12. *STEINER L., LOFGREN J., ZWETNOW M. N.:* Characteristics and limits of tolerance in repeated subarachnoid hemorrhage in dogs, *Acta Neurol. Scand.,* 1975; 52: 241—267.
13. *SEKHAR L. N., HEROS R. C.:* Origin, growth and rupture of saccular aneurysms, *Neurosurg.,* 1981; 8: 248—260.
14. *YAMAKI T., YOSHINO E., HIGUCHI T.:* Rapidly growing aneurysms, *Surg. Neurol.,* 1986; 26: 301—305.

152. *BINGHAM W. F.:* Treatment of mycotic intracranial aneurysm, *J. Neurosurg*, 1977; 46: 428–437.
153. *HEISKANEN O.:* Risk of bleeding from unruptured aneurysm in cases with multiple intracranial aneurysms, *J. Neurosurg.*, 1981; 55: 524–526.
154. *BETJER H., SUSS R. A., SAMSON D.:* Intracranial AVM associated with aneurysms, *Neurosurg.*, 1986; 18: 29–35.

Malformațiile arteriovenoase ale SNC

Malformațiile arteriovenoase (MAV) reprezintă, după anevrisme, cea de a doua cauză a HSA (1) la copii, situându-se chiar pe primul loc. Prezența lor se manifestă cel mai frecvent prin crize, dar și prin hemoragii intraparenchimatoase adeseori masive, care pot duce uneori la moarte. O altă consecință fiziopatologică a lor o reprezintă sindromul „de furt“, caracterizat clinic prin deficite motorii sau, uneori, prin insuficiență cardiacă secundară unei întoarceri venoase în exces, mai frecvent întâlnită la copii. MAV fac parte din grupul hamartoamelor, ele stabilind un scurtcircuit masiv arteriovenos, cu deprivarea circulației capilare din teritoriul respectiv și din cel înconjurător de aportul sanguin normal. Ele se formează aproximativ în a treia săptămână a vieții intrauterine, când apar vasele mari, comunicarea directă arteriovenoasă substituindu-se dezvoltării patului capilar (2). Mc Cormick (3) a clasificat MAV în patru grupe de afecțiuni: MAV, cavernoame, malformații venoase și teleangiectazii. Rigamonti și colab. (4) consideră cavernomul și teleangiectaziile drept expresiile extreme ale unui același grup de malformații. La aceste malformații trebuie adăugate fistulele arteriovenoase ce apar de obicei spontan sau posttraumatic.

MAV apar de obicei cu un „nidus“ hrănit de un număr variabil de artere („feeders“) și drenate de o serie de vene hipertrofiate. În interiorul nidusului se găsesc de obicei structuri cavernoase care nu pot fi clasificate nici ca vene, nici ca artere. În parenchimul înconjurător se pot observa focare hemoragice cu macrofage și dispariții ale neuronilor, dar și arii ischemiate (5). Vasele prezintă numeroase leziuni de hialinizare parietală și tromboze. Localizarea deseori paraventriculară a nidusului explică frecvența revăratelor intraventriculare, în cazul acestor rupturi. Sursele arteriale cele mai frecvente se găsesc la nivelul arterelor cerebrale medii, urmate de arterele cerebrale anterioare și apoi de cele posterioare. Adeseori ramurile arteriale hrănitoare parcurg un traiect tortuos la nivelul sulcusurilor, înainte de intrarea în nidus. Țesutul nervos înconjurător al nidusului apare gliotic și nefuncțional. Uneori însă MAC apare difuz, cu parenchim normal în interiorul său, ceea ce-l face mai greu extirpabil. Incidența generală a MAV este încă incertă, Mc Cormick (3) apreciind-o la 0,5%. În general se admite că frecvența MAV reprezintă 50% din cea a anevrimelor.

Tabloul clinic

Simptomatologia așa cum menționam, este determinată de prezența crizelor și a hemoragiilor. Crizele îmbracă de obicei aspect focal. Hemoragiile sunt intraparenchimatoase, ele exteriorizându-se însă de obicei și în spațiile subarahnoidiene. În general efectul hemoragiilor este mai puțin devastator decât în cazul anevrismelor, ca și procentul recidivelor hemoragice (6). Ruptura lor este însă cel mai frecvent întâlnită la copii. Deteriorările neurologice progresive pot fi întâlnite și fără hemoragii, ele fiind atribuite tulburărilor ischemice datorate „furtului". În afara cefaleelor de tip adeseori migrenos se pot cita ambliopii pasagere, edeme papilare, atribuie hipertensiunii venoase intracraniene. Aceste fenomene de „pseudotumor cerebri" dispar de obicei după extirparea malformației (7).

Istoria naturală a MAV este dificil de stabilit din cauza variabilității mari a simptomatologiei lor. Pe serii mai mari sau mai puțin mari s-a înregistrat o mortalitate de cca 25% în decurs de 12—24 de ani (8, 9, 10). S-a constatat pe aceleași serii o rată a recidivelor hemoragice de cca 4% pe an și o morbiditate combinată cu o mortalitate de cca 2,7% pe an. Cu toate acestea, cca 68% dintre acești bolnavi reușeau să ducă o viață relativ normală (9). Mortalitatea după prima hemoragie a unui MAV este de cca 10%, iar pentru următoarele ajunge la 20—40% (11). La copiii sub 15 ani, prognosticul este mai bun (12). Ca elemente care ar favoriza ruptura ar fi: dimensiunea mică, localizarea și rezistența hemodinamică ridicată (13). Introducerea tehnicilor de embolizare conjugată cu abordarea selectivă a unor leziuni superficiale, de dimensiuni limitate, survenite la tineri a dat un nou impuls atacării prehemoragice a acestor leziuni (14, 15).

S-au citat și unele cazuri sporadice de regresie spontană a unor leziuni chiar de dimensiuni mai mari, dar care aveau o singură sursă de alimentare și una de drenaj (16). Astfel de regresiuni spontane par a fi legate de producerea unor episoade hemoragice, de tratamente iradiante sau de un puseu trombotic, relevat adeseori prin instalarea unor deficite neurologice suplimentare. Urmărirea cu ajutorul angiografiilor repetate pe durate cuprinse între 5 și 28 de ani (17) au arătat următoarele evoluții: 20% creștere în dimensiuni, 20% dispariții și 40% rămase staționar. S-au notat 35% resângerări în această serie. În general creșterea în dimensiuni a fost înregistrată la tineri iar reducerea, la persoanele mai în vârstă. Regresia spontană survine doar în mod excepțional și ține desigur și de tendința la fibroză vasculară progresivă și de hipercoagulabilitate la subiectul în cauză. În general însă evoluția MAV se traduce prin apariția unor focare ischemice ce survin posthemoragic, determinând apariția unor deficite neurologice.

Metode de diagnostic

Examenul *CT-scan* constituie o primă metodă de evidențiere fie a malformației în sine, fie a focarului hemoragic consecutiv rupturii, eventual cu inundație ventriculară (18). Malformația în sine este contrast-captantă și apare cu un aspect „vermicular", adeseori pe fond de abiotrofie. Imaginea vaselor malformate se suprapune adesea pe cea a focarelor hemoragice (fig. 11.5 a).

Imaginile de RMN evidențiază și mai pregnant elementele constitutive ale nidusului și ale vaselor de alimentare și drenaj. Nidusul apare cu aspect de „fagure de miere", în relație cu vasele de alimentare și drenaj. RMN este capabilă să detecteze chiar leziuni mici (19). Angio-RMN poate da cu atât mai mult informații asupra acestor leziuni și asupra caracteristicilor fluxului sanguin.

Angiografia rămâne examenul care oferă cele mai bogate informații: asupra caracterelor nidusului, ale vaselor hrănitoare și ale celor de drenaj (fig. 11.5 b). Sub controlul ei se practică și tentativele de embolizare.



Fig. 11.5 — Imagine *CT-scan (a)* și angiografică *b)* a unei malformații arteriovenoase frontobazale stângi.

Ca substanțe, în acest scop, s-au utilizat alcoolul polivinilic, particulele de gelfoam, balonașele etc. Metoda Doppler transcranian, eminamente neinvazivă, este capabilă să informeze fidel asupra vitezei fluxului sanguin în diversele artere importante. Scăderea presiunii de perfuzie este compensată de mecanismele de autoreglare prin scăderea rezistenței cerebrovasculare. În prezența MAV rezistența la flux este mai redusă față de rezistența normală. Presiunile de perfuzie cronic scăzute la nivelul creierului normal, ca efect al „furtului MAV", prognozează apariția edemului postoperator (20). Determinările de flux la nivelul MAV cu ajutorul metodei Doppler transcranian pot contribui efectiv la asigurarea securității în timpul extirpării operatorii a malformației (21).

Sistemele de gradare a MAV

Sistemele de gradare a MAV au fost stabilite pentru a crea parametri de standardizare a irigației, mărimii, localizării și drenajului malformației, în vederea stabilirii unui procent de morbiditate și mortalitate pentru fiecare caz în parte (22). Acest sistem, propus de Spetzler și Martin, este cel mai utilizat; el cuprinde șase grade, fiecare referindu-se la mărimea, localizarea și drenajul venos. Mărimea este măsurată la nivelul diametrului angiografic maxim al MAV.

Localizarea, ținând seama de funcția ariei cerebrale unde se găsește MAV, va marca sediul în aria senzomotorie, a limbajului sau a cortexului vizual, în diencefal, capsula internă, trunchiul cerebral sau cerebelar profund.

Drenajul venos ridică probleme speciale în cazul când sistemul galenic este implicat în drenaj.

La cazurile încadrabile în gradul III sau într-un grad mai mare (tabelul 11.3) este probabilă o morbiditate operatorie ridicată. În cazul gradului V, mortalitatea operatorie poate interveni și ea, cazurile din gradul VI fiind considerate inoperabile.

Embolizarea preoperatorie ca și operația parțial seriată pot reduce gradul de risc operator (23, 24).

TABELUL 11.3

FACTORII DETERMINANȚI AI GRADĂRII MAV

			Punctajul
Factorul	Mărimea MAV	sub 3 cm	1
		3—6 cm	2
		peste 6 cm	3
	Localizarea și elocvența funcțională	neelocvent	0
		elocvent	1
	Drenajul venos	exclusiv de suprafață	0
		profund sau în sistemul galenic	1

Prin însumare se poate realiza un grad maxim V, la care se adaugă gradul VI, inoperabile.

Localizări particulare

MAV localizate în ariile funcțional elocvente (senzomotorii, verbale, vizuale) ca și în structurile profunde (striatum, talamus, trunchi cerebral etc.) ridică probleme deseori dificile în ceea ce privește alegerea metodei (ablația clasică sau radiochirurgie) ca și a tehnicii propriu-zise.

Localizările în striatum și talamus

Localizările în striatum și talamus reprezintă cca 8—18% din localizările MAV. În ciuda morbidității operatorii ridicate (hemiplegie, afazie, hemianopsii, afectări ale memoriei, hidrocefalii) s-au citat și rezecții operatorii reușite (25). Desigur la instalarea deficitelor sus-menționate contribuie decisiv hemoragia produsă în structuri importante funcțional (capsula internă, nucleii bazali). Abordul chirurgical se face prin deschiderea văii sylviene și cliparea ramurilor perforante ce hrănesc malformația (26). Se deschide ventriculul lateral și se excizează leziunea, incluzând plexul coroid care reprezintă alimentarea profundă a nidusului. S-a înregistrat o mortalitate de cca 6% (27), dar în același timp și remisiuni ale unor deficite motorii importante existente preoperator, prin restabilirea funcției parenchimului înconjurător (28).

Abordul leziunilor talamice a fost descris atât pe cale interemisferică transcalos, cât și transsplenium (29).

Localizările în trunchiul cerebral pot fi criptice sau uneori demonstrabile angiografic, constituind sursa unor hemoragii catastrofice la nivelul trunchiului sau exteriorizate în unghiul pontocerebelos. RMN reprezintă modalitatea optimă de evidențiere a leziunii de origine a hemoragiei, care adeseori scapă diagnosticului angiografic. Aceste leziuni pot fi abordate cel mai bine radiochirurgical. Totuși, abordul direct microchirurgical al leziunii a dat rezultate favorabile (30, 31, 32).

MAV cu interesarea venei Galen

Anevrismele venei Galen sunt adeseori asociate unor MAV ale corpului calos cu alimentare atât din arterele pericaloase cât și din arterele cerebrale posterioare, arterele cerebeloase posterosuperioare și din ramurile perforante ale sistemului bazilar-coroidian posterior (33). Leziunile sunt rare, dar simptomatologia include atât semne cardiovasculare cât și neurologice. Se descriu patru categorii de semne, în funcție de momentul apariției lor (34): *grupul I* — apare în perioada neonatală cu un zgomot intracranian și insuficiență cardiacă, cu cianoză, ce survin rapid după naștere; *grupul II* — reprezintă zgomot intracranian și insuficiență cardiacă moderată, care se accentuează în cele 1—6 luni de după naștere; *grupul III* prezintă cardiomegalie instalată în primele 1—12 luni de viață, concomitent cu zgomotele intracraniene intermitente; *grupul IV* prezintă la câțiva ani după naștere cefalee și sincope la eforturi. De asemenea pot apărea hemoragii subarahnoidiene.

Tratamentul vizează desființarea șuntajului și reducerea în acest mod a *output*-ului cardiac. Megalocefalia este produsă prin hidrocefalia obstructivă, prezentă în peste 80% din cazuri (35). Mortalitatea, atât cea preoperatorie în grupul I, cât și cea postoperatorie în general este foarte mare. Corectarea preoperatorie a insuficienței cardiace este de asemenea îndoielnică.

În cazul MAV, excizia reprezintă tratamentul indicat. În cazul anevrismelor venei Galen, închiderea fluxului arterial spre compartimentul venos este de recomandat (36, 37). Față de abordul deschis al fistulei arteriovenoase, embolizarea cu ajutorul *coils*-urilor introduse percutan transtorcular (38) apare ca favorabilă. Embolizarea, deși adeseori nu poate desființa complet malformația, reduce cantitatea de sânge șuntat, ameliorând notabil insuficiența cardiacă și favorizând un eventual abord deschis ulterior, care poate da rezultate bune în cca 60% din cazuri (39).

Localizările din fosa posterioară

Localizările din fosa posterioară sunt mai rare. Adeseori ramurile hrănitoare ale malformației sunt comune cu cele ale structurilor normale ale fosei, astfel încât ele pot fi ocluzate numai atunci când au destinație exclusiv în nidus, altfel putându-se produce ramolismente deosebit de grave în trunchi sau cerebel (40). Evidențierea lor se face de obicei prin hemoragie, care în mod obișnuit beneficiază de tratament chirurgical. Morbiditatea operatorie și mortalitatea însumează cca 20% din cazuri (41). Tratamentul lor operator este de dorit, având în vedere caracterul lor înșelător. În localizările cerebeloase înalte, peritecale se poate utiliza abordul transtentorial (42).

Tratamentul

Indicațiile de tratament ale unui MAV urmăresc:

— eliminarea pericolului vital al unei hemoragii;

— prevenirea degradării neurologice progresive;

— prevenirea crizelor;

— prevenirea creșterii progresive a șuntului arteriovenos cu agravarea tulburărilor hemodinamice generale;

— eliminarea riscului unei vieți amenințate continuu de un posibil accident hemoragic (43).

Pentru a fi eficientă, excizia leziunii trebuie să fie completă, persistența unor resturi putând predispune la resângerare. Selecția metodei terapeutice între chirurgia clasică, embolizare sau radiochirurgie este determinată de particularitățile cazului. Uneori este utilă combinarea acestor metode de tratament. La bolnavii tineri se recomandă un tratament mai radical, îndeosebi în localizările polare. În general resângerările sunt mai probabile decât o ruptură inițială.

Embolizările servesc deseori ca timp pregătitor pentru o intervenție de exereză ulterioară. Se pot utiliza pentru embolizări sfere de silastic, Gelfoam, polimeri care se solidifică în contact cu sângele sau *coils*-uri. În general operația radicală se recomandă să fie făcută la o săptămână după embolizare. Deficite neurologice permanente survin în general doar la 2—3% după embolizări (44, 45).

Tehnica chirurgicală

Îndepărtarea totală a MAV cu prețul unei injurii cât mai reduse a restului parenchimului cerebral, care reprezintă mobilul principal al intervenției, este relativ lesne de executat prin interceptarea pediculilor arteriali principali dilatați, proveniți din arterele superficiale și secționarea principalelor vene emisare în drumul lor către sinusurile venoase din profunzime (fig. 11.6 a, b, c și d). Astfel nidusul poate fi disecat de parenchimul înconjurător cu minima agresare a acestuia. Se individualizează în acest fel, printre aferențele arteriale, arterele circumferențiale, cele terminale și cele penetrante, care se deosebesc de arteriolele de șuntaj ce se continuă direct la nivelul nidusului cu structurile venoase. Ramurile arteriolare ce se adresează parenchimului înconjurător trebuie, pe cât posibil, menajate de clipaj, ceea ce se poate realiza cu ajutorul mijloacelor optice măritoare (46). Urmărirea prin electrocortigrafie intraoperatorie a apariției eventualelor focare de unde anormale, sub anestezie locală, desigur a fost sugerată de unii autori (47).



Fig. 11.6 — Imagine angiografică într-un caz de MAV temporală posterioară stângă: *a* — imagine A—P și *b* — imagine de profil preoperator; *c* și *d* — imagini din aceleași incidențe după cliparea și ablația malformației.



c

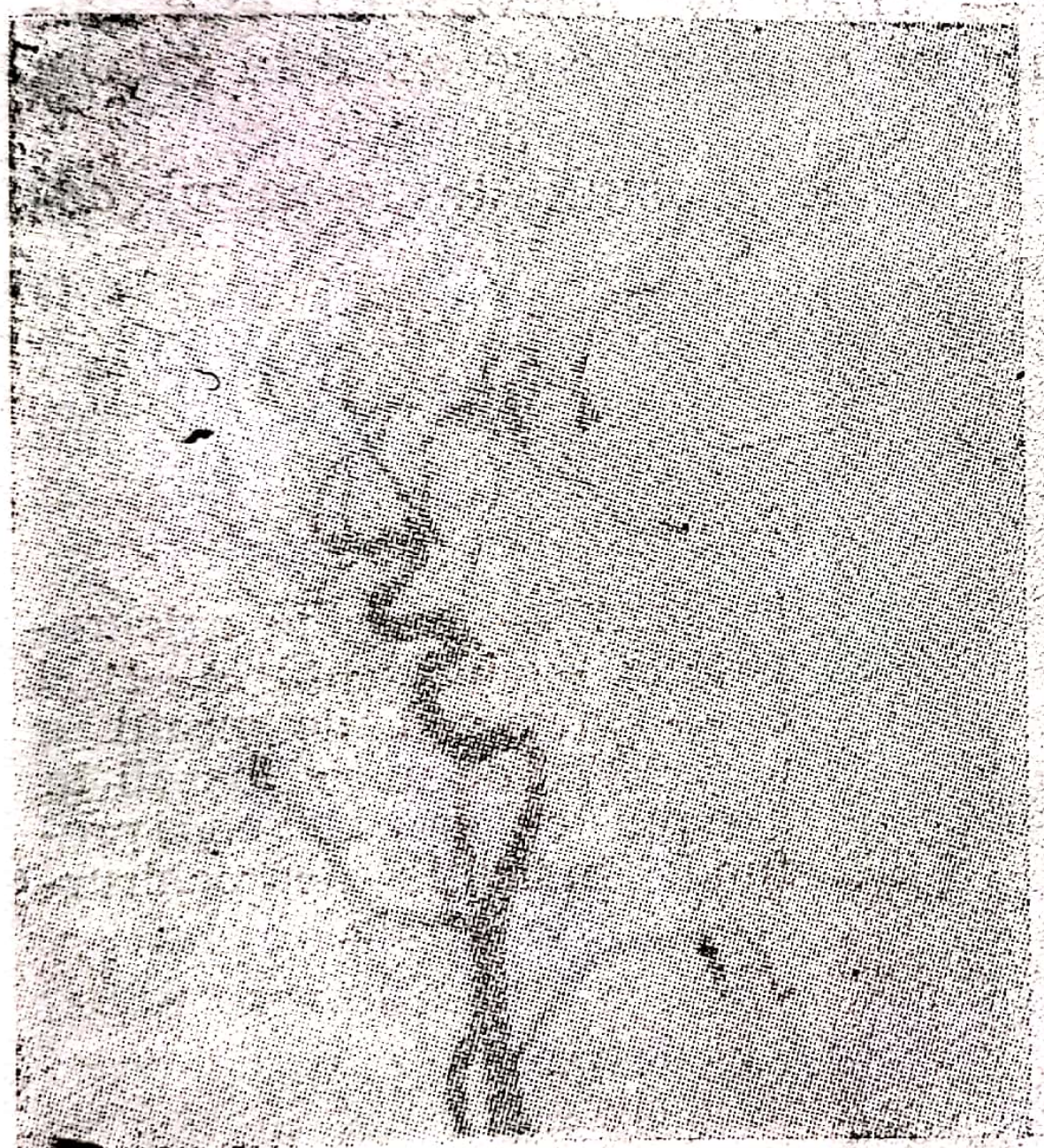

d

Hipotensiunea controlată (în jurul a 40—60 mmHg) cât și embolizarea preoperatorie a principalelor „feeders“ pot reduce substanțial hemoragia intraoperatorie și feri de prejudiciu arterial eventualele zone „elocvente“ înconjurătoare (48).

Leziunilor malformative situate în nucleii bazali, talamus sau trunchiul cerebral le trebuie rezervate de obicei procedurile de embolizare sau de radiochirurgie (fig. 11.7 a și b), tehnicile microchirurgicale putând fi aplicate doar în cazuri selecționate (49).

MAV gigante pot beneficia uneori de operații succesive. Ele primesc irigarea adeseori și din artera carotidă externă prin vasele durale, depășesc în mod obișnuit 6 cm în diametru și afectează arii funcționale importante (gradul V în clasificarea Spetzler). Se începe prin embolizări, urmate de atacarea leziunii, eventual de asemenea prin intervenții seriate, interceptându-se la început aportul arterial de la periferie și refăcându-se considerabil presiunea de perfuzie la nivelul MAV. În acest fel se poate ameliora irigarea zonelor funcționale adiacente și se pot preveni tulburările hiperemice de irigare după extirparea MAV (50, 51). Unii autori de prestigiu se opun acestor intervenții succesive (52). Ele par să-și păstreze totuși indicația în MAV gigante, cu flux arterial masiv.

Complicațiile intervențiilor de exereză a MAV

Morbiditatea postoperatorie dominată de edem și hemoragii atinge 20%, mortalitatea înregistrând și ea 3,6% (53). Posibilele lor cauze par a fi: ischemia, infarctele venoase, sângerările din porțiunile reziduale ale MAV și creșterea exagerată a fluxului sanguin în ariile înconjurătoare, prin căderea autoreglării în aceste arii. Aceasta poate avea ca rezultat hemoragii atât în patul malformației, cât și intraventricular, ceea ce se poate preveni prin rezecții în etape succesive sau, și mai sigur, prin embolizări cu câteva zile înaintea intervenției de rezecție.

Producerea hemoragiilor în patul malformației poate fi favorizată și de o eventuală ocluzie a drenajului venos înaintea celei a vaselor hrănitoare (54).

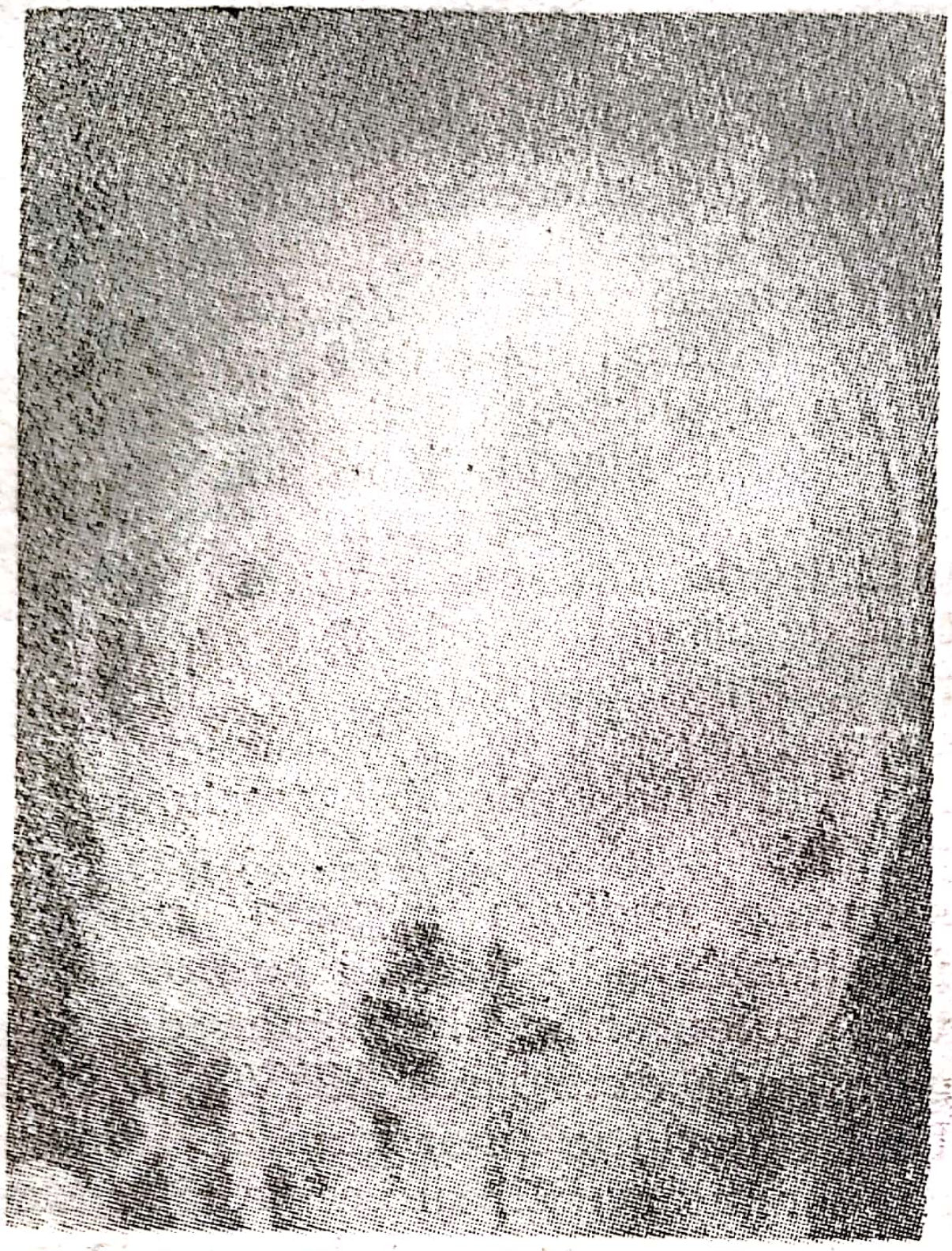
a

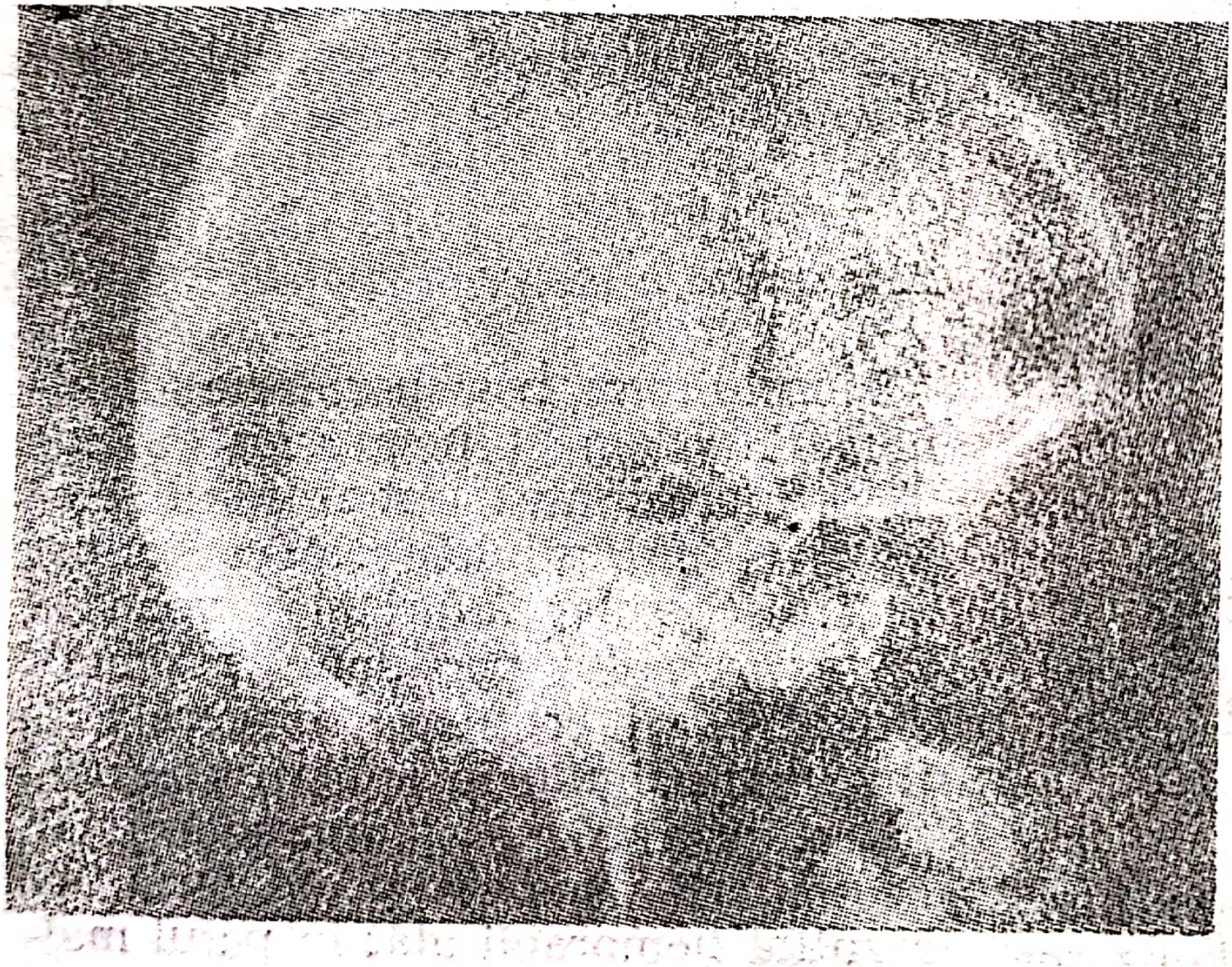
b

Fig. 11.7 — Imagine agiografică: *a* — incidență A—P și *b* — incidență de profil a unei MAV de nuclei bazali în dreapta, cu drenaj venos profund. Indicație neurochirurgicală.

Anevrismele asociate

Anevrismele asociate apar în cca 10% din cazuri. În cadrul coexistenței acestor două feluri de malformații vasculare intracraniene se descriu patru tipuri de localizare:

— Tipul I: anevrismul este localizat proximal, la nivelul unei artere ipsilaterale MAV. Este cea mai frecventă situație. Adeseori anevrismele sunt multiple. Producerea unei hemoragii are sediul anevrismal în 50% din cazuri. Tratarea primordială a MAV poate duce la ruperea postoperatorie a anevrismului prin creșterea presiunii de perfuzie în arterele care odinioară alimentau MAV. Efectuarea unui examen *CT-scan* poate preciza cel mai adesea originea hemoragiei.

— Tipul I A: anevrismul este localizat tot proximal, dar pe o arteră controlaterală MAV.

— Tipul II: anevrismul este localizat la un nivel distal, pe o arteră hrănitoare superficială a MAV.

— Tipul III: anevrismul este situat proximal sau distal, dar pe o arteră hrănitoare profundă a MAV.

— Tipul IV: anevrismul este situat pe o arteră care nu e în relație cu MAV.

Rata de mortalitate în cazul coexistenței celor două feluri de malformații variază între 2 și 10% în diversele serii publicate.

Hemodinamica în MAV

Studiile Doppler efectuate intraoperator au decelat fluxuri cuprinse între 150 și 900 ml/min, în funcție de mărimea malformației (55). Arterele hrănitoare ale MAV prezintă presiune intravasculară scăzută, viteză de circulaţie crescută, rezistenţă periferică scăzută şi o foarte slabă reactivitate vasomotorie. Rezecţia MAV determină o creştere cu 60% faţă de presiunea normală în vasele hrănitoare (56). Unele studii *in vitro* au arătat persistenţa reactivităţii vaselor hrănitoare la aplicarea de vasoconstrictoare, frecvenţa complicaţiilor fiind mai mare în cazul în care arterele hrănitoare sunt mai puţin reactive (57).

Tratamentul iradiant

Tratamentul iradiant sub forma radiochirurgiei stereotactice reprezintă una din realizările recente cele mai importante. Ea concentrează asupra nidusului o iradiere bine focalizată, fie sub forma unui număr de fascicule bine colimate de radiaţii gamma *(gamma-knife)*, fie sub forma unor iradieri focalizate şi intense cu ajutorul acceleratoarelor lineare sau al unui flux de protoni (58, 59, 60). Obliterarea MAV este realizată în cca 80% din cazuri, într-un interval de aproximativ doi ani. În acest interval de timp pot surveni, în unele cazuri, hemoragii la nivelul nidusului. Radiochirurgia este eficientă în leziuni cu diametrul de maximum 3 cm.

Iradierea externă convenţională poate fi aplicată cu unele rezultate bune în MAV întinse. Eficienţa ei ar atinge 20% din cazuri, cu o rată anuală de hemoragii de cca 3%, egală cu cea a istoriei naturale a MAV (61).

Controlul crizelor convulsive

Incidenţa epilepsiei în prezenţa MAV fără accidente hemoragice este de 17—40%. La cca o treime dintre bolnavii operaţi se pot înregistra asemenea crize (62). Acestea au cel mai frecvent focarul la nivelul amigdalei.

Patogenia crizelor din cadrul MAV s-ar explica fie prin existenţa unei ischemii în jurul malformaţiei prin furtul exercitat de MAV, prin glioza rezultată după rupturi subclinice repetate, fie prin existenţa unor focare epileptogene secundare, ce apar îndeosebi la nivelul lobului temporal. Crizele persistă postoperator îndeosebi în cazul unor leziuni întinse. Efectuarea precoce a operaţiilor reuşeşte să evite persistenţa postoperatorie a crizelor, precum şi apariţia unora postoperator, îndeosebi la tineri (63, 64). În orice caz se recomandă administrarea de anticonvulsivante la bolnavii operaţi de MAV.

Riscuri legate de coexistenţa sarcinii

Aparent sarcina nu ar favoriza riscul hemoragiei, dacă aceasta nu a preexistat sarcinii. Acest risc nu a depăşit 3,5%. La femeile cu sângerări în antecedente acest risc ajunge la 6% (65), ele apărând în special la tinere. Dacă prima hemoragie survine în cursul sarcinii, riscul de a se reproduce este de 25%. Apariţia unei hemoragii cerebrale dintr-o MAV, în cursul sarcinii este — după alţi autori — de 20—48%, cu o mortalitate maternă care atinge 28% (66). Intervenţia operatorie pentru MAV în cursul sarcinii trebuie decisă în funcţie de indicaţiile obişnuite de tratament ale acesteia. În general se preferă practicarea exerezei MAV după naştere. Trebuie în orice caz evitate toate circumstanţele care ar favoriza producerea unei hemoragii în cursul travaliului.

Hipertensiunea arterială sau preeclampsia poate favoriza producerea hemoragiei. Prezenţa sarcinii impune luarea măsurilor de apărare a fătului de iradierea produsă de angiografii. Protecţia se realizează cu un şorţ plumbat aplicat deasupra abdomenului. Substanţa de contrast iodată pentru angiografie nu este con-

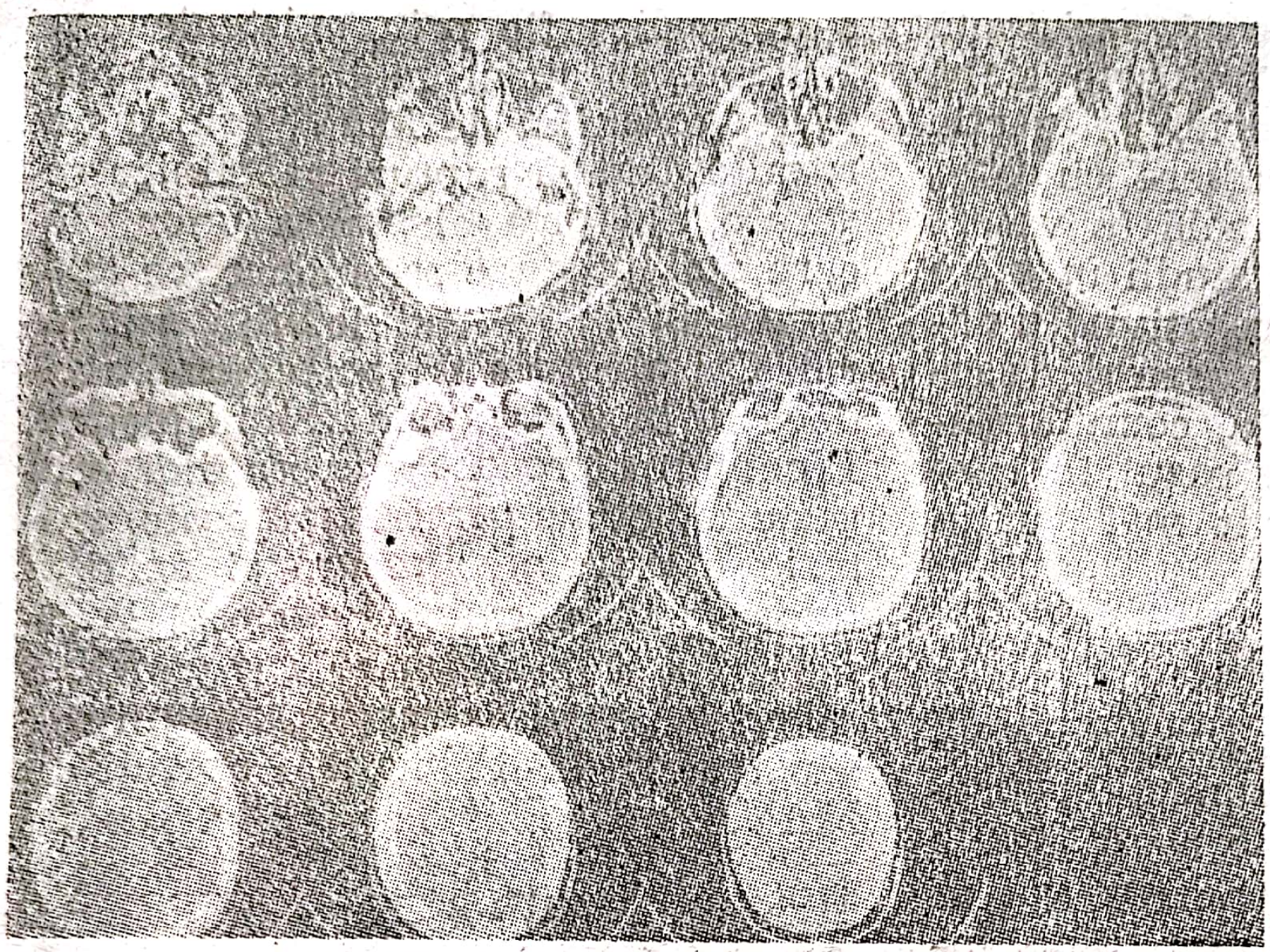

Fig. 11.8 — Cavernom frontal stâng; *a* — imagine *CT-scan* nativă și *b* — imagine RMN mult mai performantă, la același caz.

traindicată. Nu se cunoaște efectul teratogen al derivaților de Gadolinium în cazul examenului RMN, de aceea nu se recomandă administrarea acestuia (66).

Cavernoamele

Cavernoamele, considerate până nu demult ca malformații rare (cca 5—13%), se pot localiza în orice regiune a creierului. Introducerea metodelor radiologice moderne și îndeosebi a RMN a evidențiat incidența lor mult mai mare, în special în T_2 (fig. 11.8 a și b), multiplicitatea lor și localizarea lor și la nivel medular (67, 68, 70).

Ele se exprimă prin crize, hemoragii și efecte de masă în egală măsură (69). Histopatologic apar ca spații sinusoidale, variind ca mărime între câtiva milimetri și mai mulți centimetri, cu pereți adeseori hialinizați și impregnați cu calciu și hemosiderină; conțin sânge lichid sau sub formă de cheaguri. Arterele hrănitoare sunt subțiri, neevidențiabile angiografic. Cavernoamele sunt bine delimitate, cresc lent și pot fi multiple.

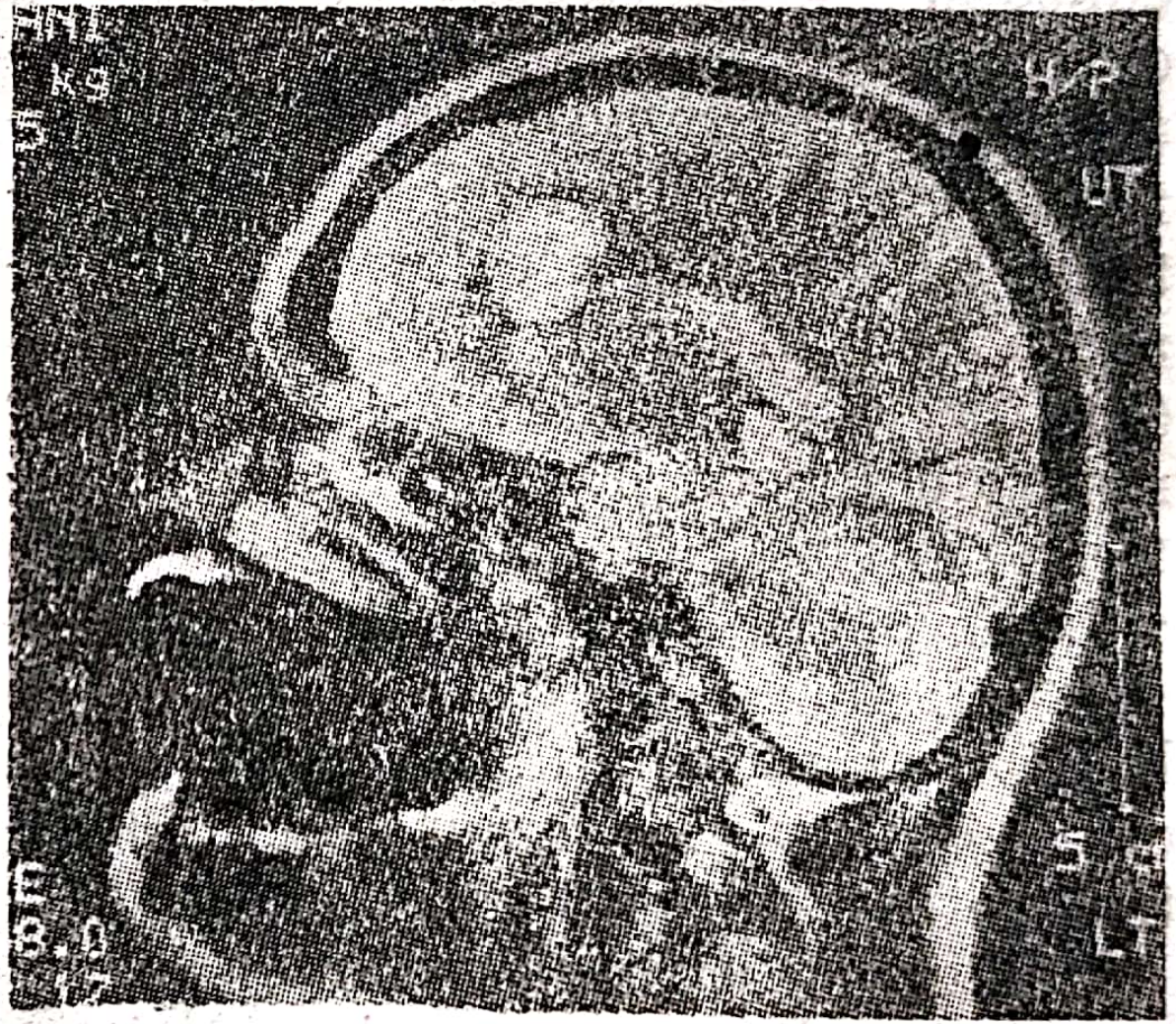

Cavernoamele aparțin hamartoamelor, fiind alcătuite din spații vasculare limitate de pereți subțiri, lipsiți de musculatură (71, 72). Uneori pot fi localizate și la nivelul durei (73). Leziunea cavernoasă nu conține de obicei elemente gliale între vasele componente, dar lobulii de cavernom pot invada creierul adiacent. Creierul înconjurător este adeseori gliotic, impregnat cu hemosiderină și conține arteriolele hrănitoare și venele de drenaj ale malformației. Imposibilitatea de a le evidenția angiografic sau prin *CT-scan* le-a făcut să fie ignorate *intra vitam*. La examenul RMN apar ca un nucleu central reticular, cu semnale de intensităţi diferite, înconjurate de o capsulă cu semnal de intensitate mai redusă ce conţine hemosiderină (70, 74). Leziunile mici pot apărea ca pete negre.

În cavernoamele supratentoriale simptomul obişnuit îl constituie crizele convulsive. Angioamele asimptomatice pot deveni simptomatice în cca 40% din cazuri (72). Leziunile de la nivelul trunchiului cerebral pot da deficite neurologice de focar cu accentuarea simptomatologiei posthemoragice (74).

Cavernoamele sunt localizate în 80—90% din cazuri supratentorial şi în 10—20% infratentorial, acestea din urmă evidenţiindu-se de obicei prin semne de focar (74, 75). Simptomatologia se exacerbează prin repetarea unor hemoragii reduse ce pot apărea precoce în timpul sarcinii (72). Frecvenţa hemoragiilor în cazul cavernoamelor este de cca 0,1—1% pe an (69), aceasta fiind condiţionată de mărimea malformaţiei. Cavernoamele cresc lent, prin repetarea hemoragiilor (76). Hemoragiile pot îmbrăca adeseori forme severe care, ca şi repetarea crizelor convulsive impun operaţia. Abordarea chirurgicală constituie tratamentul de elecţie în leziunile relativ superficiale şi chiar în unele cazuri de localizări la nivelul trunchiului cerebral (74). Tratamentul radiochirurgical este mai rar indicat, aceste leziuni fiind mai radiorezistente (77).

Cavernoamele durale pot atinge dimensiuni mari şi pot sângera abundent la tentativa de excizie. Iradierea lor preoperatorie poate reduce sângerarea (78).

Teleangiectaziile

Teleangiectaziile constituie mici pachete de capilare lipsite de musculatură sau de ţesut elastic, separate de elemente gliale, de obicei localizate la nivelul punţii sau al acoperişului ventriculului IV, dar şi la nivelul cortexului. Ele sunt adeseori întovărăşite de boala Sturge-Weber sau Rendu-Osler şi rareori dau HSA. Nu sunt evidenţiabile prin *CT-scan* sau angiografie. De obicei constituie descoperiri necroptice. Dau rareori hemoragii masive, dar pot fi uneori descoperite microscopic pe pereţii unor chisturi hematice intraparenchimatoase (11).

Ceea ce le deosebeşte histopatologic de cavernoame este prezenţa în cazul lor a ţesutului cerebral gliotic între vasele teleangiectatice (4). Rareori necesită intervenţie neurochirurgicală (3, 4).

Malformaţiile vasculare criptice

Malformaţiile vasculare criptice sunt reprezentate de mici fistule vasculare care pot exista atât supra- cât şi infratentorial şi sunt mute din punct de vedere simptomatic (79). Pot însă sângera. Pot fi găsite şi în pereţii unor hematoame intraparenchimatoase, uneori coexistând chiar cu anevrisme (80). Nu apar pe angiografii, din cauza dimensiunilor lor mici sau a comprimării lor prin cheag sau hematom. *CT-scan* sau RMN contribuie în mod esenţial la evidenţierea lor imagistică. Pe *CT-scan* apar ca arii moderat hiperdense, iar la RMN apar ca arii luminoase, separate de focare de semnal slab sau absent în T_1 cât şi în T_2 (81).

Indicaţia operatorie este pusă de hemoragia rezultată din ruptura lor. Comparativ cu MAV, ele apar mai frecvent la bărbaţii tineri. Prezintă de obicei hemoragii mai discrete, dar repetate din cauza dificultăţii de a le depista imagistic. Morbiditatea lor neoperatorie se datoreşte de obicei crizelor care apar cu aceeaşi frecvenţă ca şi în MAV (27%) (82). Nu trebuie uitat nici faptul că mici hemoragii spontane, însoţite de imagini neomogen-clare la RMN pot apărea şi în prezenţa unor tumori care necesită în mod obligatoriu intervenţia chirurgicală.

Angioamele venoase

Angioamele venoase sunt lipsite de o componentă arterială şi sunt formate de obicei de o venă profundă, dilatată, ce drenează sângele venos dintr-o zonă a parenchimului cerebral către venele profunde sau către cele corticale. Pot fi situate atât supra- cât şi infratentorial, fiind de obicei asimptomatice. Pe *CT-scan* cu contrast apar de obicei ca o formaţiune lineară hiperdensă, profundă. La RMN apar ca un semnal de flux lent (83). Între ramurile venoase se găseşte ţesut glial. Aspectul angiografic este „în cap de meduză". Histologic venele conţin elemente musculare, dar sunt lipsite de fibre elastice, iar elementele arteriale sunt rare (84). Considerate mult timp ca descoperiri necroptice fără semnificaţie patologică, au fost remarcate în ultimul timp ca producătoare uneori de hemoragii importante (85). Pe angiografie, angioamele venoase apar de obicei cu faza arterială tardivă sau capilară precoce, dar pot apărea şi în faza venoasă (86).

Simptomatologia depinde de localizare. Crizele caracterizează localizările frontale; în cazul producerii hemoragiilor pot apărea episoade paretice postcritice. Localizările lor în fosa posterioară (trunchiul cerebral sau cerebel) se pot traduce prin puseuri de ataxie, diplopie sau pareze.

Angioamele venoase pot fi evidenţiate angiografic, dar *CT-scan* este considerată investigaţia de elecţie: apar ca noduli hiperdenşi, vasele putând da imagini individualizate. De asemenea se poate vizualiza foarte bine prezenţa hemoragiei. La RMN imaginea lor apare tubulară, ca semnal slab în substanţa albă (87). În T_2 apare ca o imagine ovalară de semnal intens ce se extinde către centrul oval (88).

Indicaţiile operatorii sunt puse de repetarea episoadelor hemoragice. La luarea acestei decizii trebuie să ne asigurăm că nu coexistă o altă leziune care să explice simptomatologia şi că în timpul ablaţiei structurii venoase respective nu vom intercepta drenajul venos al vreunei zone funcţional importante din creier (83).

Fistulele carotidocavernoase şi ale durei mater

Fistulele carotidocavernoase sunt de obicei rezultatul unor leziuni traumatice produse la nivelul pereţilor arterei carotide interne în traiectul său intracavernos (fig. 11.9). Ele pot apărea însă şi „spontan" (89, 90, 91). Alte fistule sunt situate la nivelul

Fig. 11.9 — Fistulă carotidocavernoasă posttraumatică dreaptă în care fluxul sanguin şuntat umple şi sinusul cavernos controlateral.



durei mater și constituie șuntări ale fluxului ramurilor arterelor meningiene (cu proveniența din carotida externă) și cu drenaj venos în sinusurile durale sau în venele corticale. Fistulele carotidocavernoase posttraumatice se manifestă clinic printr-un zgomot ca „de locomotivă“, sincron cu sistola, audibil în regiunea temporoorbitară respectivă și prin dezvoltarea unui edem și chemozis conjunctival și periorbitar cu proptozis al ochiului ipsilateral. Treptat se poate instala și ambliopie. Hipertensiunea venoasă retrogradă poate avea ca rezultat infarctizarea venoasă cerebrală.

Fistulele carotidocavernoase spontane pot fi împărțite în *fistule directe*, cu flux rapid, de obicei rezultat al rupturii unui anevrism carotidian intracavernos și *fistule durale*, care reprezintă comunicări cu flux lent între ramuri ale arterelor carotide interne sau externe și sinusul cavernos sau o venă corticală (92).

O fistulă carotidocavernoasă spontană atipică este cea care apare la femei în vârstă, așa-numitul „sindrom de șunt cu ochi congestiv“. De obicei nu prezintă zgomot, iar proptozisul este limitat. Pericolul este legat în aceste cazuri de dezvoltarea unui glaucom. Tulburarea se rezolvă de obicei spontan (93). Pentru evidențierea unei fistule spontane se poate utiliza serioangiografia cu substracție digitală care pune în evidență ambele sisteme carotidiene: intern și extern (94, 95).

Tratamentul fistulelor carotidocavernoase a trecut prin mai multe stadii de evoluție. Inițial s-a utilizat operația de „trapping“ carotidian intern, cu obstruarea seriată, întâi prin ligatură progresivă la gât și apoi prin cliparea endocraniană pe cale subfrontală a carotidei interne supracavernoase. Apoi Hamby (96) a clipat carotida supracavernoasă după care a embolizat fistula, pe cale carotidiană internă cervicală, cu fragmente de mușchi.

Ulterior Serbinenko și Debrun au utilizat tehnici de embolizare cu balonaș detașabil, introdus sub control radiologic pe cale femurală sau direct carotidiană (97, 98). Balonașul este manevrat către sediul fistulei și apoi umflat și detașat. În majoritatea cazurilor se păstrează permeabilitatea carotidei interne.

Alte tehnici introduc balonașul intracavernos pe cale venoasă (99, 100). Parkinson (101, 102) introduce abordul deschis, direct asupra sinusului cavernos, metodă pentru care cunoașterea anatomiei interne a sinusului cavernos este imperios necesară (103, 104). Parkinson a utilizat intraoperator hipotermia și *by-pass*-ul cardiac. Ulterior s-a utilizat abordul transcavernos fără oprirea circulației (105). În prezent embolizarea cu balonaș detașabil este preferată în majoritatea centrelor neurochirurgicale.

Multe fistule cu flux redus se închid spontan, îndeosebi în cele alimentate de o ramură a carotidei externe. Pericolul major este reprezentat de afectarea vederii. De aceea desființarea alimentării durale se impune eventual prin interceptarea carotidei externe ca timp pregătitor al abordării durale, cu atât mai mult cu cât folosirea unui cateter intravascular la o fistulă durală este deosebit de dificilă (106).

Malformațiile vasculare spinale

Malformațiile vasculare spinale sunt clasificate în general ca *fistule durale* sau ca *malformații vasculare intradurale* (107, 108). Malformațiile intradurale se compun, la rândul lor, din *cavernoame* și *malformații „juvenile“*. Cu ajutorul angiografiei selective s-au clasificat aceste malformații în următoarele tipuri (109, 110):

— tipul I a fost descris sub forma unui singur vas atașat dorsului măduvei, cu originea toracică inferioară și mers ascendent. Sunt cele mai frecvente;

— tipul II, descris ca „glomus“ sau „nidus“, este reprezentat de un ghem vascular situat la suprafața măduvei sau pătrunzând în adâncimea ei și care este alimentat de vase medulare;

— tipul III, cel „juvenil“ sau „difuz“ a fost descris ca o colecție difuză de artere și vene ce înlocuiesc practic complet un segment al măduvei. Se numește „juvenil“ pentru că a fost descoperit la copii și tineri. În general tipul I reprezintă o fistulă durală, tipul II este un cavernom, tipul III corespunde structurii unei MAV cerebrale.

Descoperirea mielografică a unei malformații este adesea dificilă — de obicei se constată doar lărgirea canalului medular. Chiar angiografic nu se pot evidenția leziunile de tip angiom cavernos (111). Introducerea RMN a simplificat net diagnosticul.

Malformațiile vasculare epidurale își au de obicei originea în structura vertebrelor și apar de obicei la radiografia acestora.

Fistulele durale

Fistulele durale sunt reprezentate de aglomerări arteriovenoase situate pe suprafața sau în structura internă a durei (112). De obicei sunt alcătuite dintr-o singură arteră hrănitoare care se continuă cu elementele venoase ce traversează foramenul vertebral. Uneori există mai multe artere hrănitoare. Acestea pătrund transdural și se continuă cu o venă arterializată, situată pe fața posterioară a măduvei și care merge ascendent. Această venă dorsală este conectată la plexul venos care asigură drenajul venos medular. Arterializarea venei dorsale a măduvei crescând presiunea intravenoasă, reduce presiunea de perfuzie la nivelul medular și provoacă ischemia acesteia și, consecutiv, mielopatia (113, 114). Acest fenomen a fost observat și în cazul unor fistule intracraniene care se drenează în venele medulare (115).

Fistulele durale spinale provin din regiunea toracică inferioară și lombară și sunt mai frecvente la bărbații de vârstă mijlocie.

Simptomatologia este reprezentată de tulburări senzoriomotorii distal de sediul malformației și uneori de suferințe radiculare la nivelul fistulei (116). Fluxul sanguin la nivelul acestei vene medulare dorsale arterializate este în general lent, existând de obicei obstacole la vărsarea ei în plexurile venoase extratecale. Vasele hrănitoare ale fistulei sunt de obicei separate de vasele radiculare ce hrănesc măduva. Prin RMN se poate evidenția un semnal de intensitate crescută în T_2, la nivelul obstacolului în scurgerea venoasă (117). Mielografia este și ea de obicei elocventă: evidențiază „serpentina“ tipică a defectului de umplere cu substanță de contrast.

Tratamentul fistulelor spinale durale constă din întreruperea continuității arterei hrănitoare cu vena arterializată. Aceasta se poate realiza prin embolizări (118), întreruperea venelor arterializate la nivelul tecilor radiculare sau coagularea venelor la acest nivel. În trecut se exciza vena spinală dorsală arterializată, dar s-a constatat că acest vas se trombozează dacă majoritatea „feeders“-urilor radiculare sunt întrerupte.

Malformații cavernoase intradurale

Sunt reprezentate de mici colecții de vase cu pereți subțiri, localizate la suprafața sau în interiorul măduvei. Uneori aceste cavernoame se pot găsi chiar în structura durei. A fost raportată o astfel de leziune la nivelul cozii de cal (119). În măduvă, cavernoamele sunt înconjurate de țesut glial, încărcat cu hemosiderină. Adeseori se găsesc microchisturi cu sânge stagnant din hemoragii anterioare. Arterele hrănitoare și venele de drenaj traversează acest țesut glial înconjurător. Fluxul sanguin are viteză redusă, ceea ce înlesnește actul operator (120).

Cavernoamele spinale apar clinic cu deteriorări senzorimotorii lent progresive, adeseori însoțite de dureri, de asemenea exacerbate de episoadele hemoragice.

Excizia microchirurgicală poate fi eficientă, fără a accentua deteriorarea neurologică. Abordul se face prin mielotomie mediană sau prin „entry-zone“, în cazul localizărilor laterale (120). Disecția trebuie făcută imediat în jurul nidusului.

Malformații juvenile sau difuze

Malformațiile juvenile sau difuze sunt situate de obicei la nivelul cervical sau toracic superior și afectează predominant membrele superioare. Contrar cavernoamelor, în interiorul pachetului vascular se găsește țesut glial. Viteza sângelui în aceste malformații este mare. Deteriorarea neurologică este lent progresivă sau în puseuri. Pe radiografie, distanța interpediculară este crescută. Mielografic se pot constata uneori stopuri în scurgerea substanței de contrast. Se pot evidenția și vasele mari. Vasele hrănitoare pot fi evidențiate angiografic prin aortografie (120, 121). Afectarea profundă a măduvei prin situarea și caracterul difuz al leziunii face ca excizia să fie foarte dificilă. Embolizările prealabile au contribuit în mod semnificativ la facilitarea intervențiilor (122).

Bibliografie

1. *STEIN B. M., SOLOMON R. A.:* Arteriovenous malformation of the brain. În: „Neurological Surgery" (sub red. Youmans J. R.), ed. a III-a. W.B. Saunders Co., 1 831—1 863, Philadelphia, 1990.
2. *Mc. LONE D. G., NAIDICH T. P.:* Embriology of the cerebral vascular system. În: Cerebral Vascular Disease in Children and Adolescents" (sub red. Edwards M.S.B., Hofman H. J.), 1—16, The Williams and Wilkins Co., Baltimore, 1989.
3. *Mc. CORMICK W. F.:* Pathology of vascular malformations of the brain. În: „Intracranial Arteriovenous Malformations" (sub red. Wilson L. B., Stein B. M.), 44—63, The Williams and Wilkins Co., Baltimore, 1984.
4. *RIGAMONTI D., JOHNSON P. C., SPETZLER R. F.:* Cavernous malformations and capillary teleangectasia. A spectrum within a single pathological entity, *Neurosurg.*, 1991; 28: 60—64.
5. *FINK G. R.:* Effects of cerebral angiomas on perifocal and remote tissue. A multivariate positron tomography study, *Stroke*, 1992; 23: 1 099—1 105.
6. *GRAF C. J., PERRET G. E., TORNER J. C.:* Bleeding from cerebral AVM-s as part of their natural history, *J. Neurosurg.*, 1983; 58: 331—337.
7. *BARROW D. L.:* Unruptured cerebral AVM-s presenting with intracranial hypertension, *Neurosurg.*, 1988; 23: 484—490.
8. *TROUPP H., MARTILLA I., HALONEN V.:* AVM-s of the brain. Prognosis without operation, *Acta Neurochir.*, 1970; 22: 125—128.
9. *SVIEM H. J., Mc. RAE J. A.:* AVM of the brain. Fate of patients not having definitive surgery, *J. Neurosurg.*, 1965; 23: 23—28.
10. *ONDRA S. L., TROUPP H., GEORGE E. D., SCHWAB K.:* The natural history of symptomatic AVM-s of the brain. A 24-year follow-up assessment, *J. Neurosurg.*, 1990; 73: 387—391.
11. *WILKINS R. H.:* Natural history of intracranial vascular malformation. A review, *Neurosurg.*, 1985; 16: 421—430.

Neuroradiologia intervențională

Disciplină apărută recent, a câștigat rapid în opțiunile majorității neurochirurgilor datorită eleganței și gradului redus de invazivitate cu care se rezolvă cazuri dintre cele mai dificile. Apariția sa a fost posibilă datorită, pe de o parte, dezvoltării tehnice a echipamentelor radiologice și pe de alta, gamei tot mai largi de posibilități de cateterizare și embolizare a vaselor mici, realizată în ultimii ani. Ca în orice metodă terapeutică nouă, succesul ei va depinde nu numai de perfecționarea tehnicilor utilizate, ci în primul rând de alegerea judicioasă a cazurilor, într-adevăr adecvate acestei metode.

Indicațiile neuroradiologiei intervenționale

Indicațiile neuroradiologiei intervenționale sunt dintre cele mai diverse:

I) tratamentul neoperator al unor tumori solide ale sistemului nervos: embolizarea meningioamelor hipervascularizate, chimioterapia intraarterială a unor tumori maligne;

II) leziuni vasculare diverse: unele MAV, fistule arteriovenoase, malformații ale venei Galen, unele anevrisme, malformații vasculare spinale etc.;

III) intervențiile de tromboliză a unor leziuni intracraniene reprezintă de asemenea un domeniu în care radiologia intervențională a fost utilizată. Mai trebuie menționate angioplastiile percutane transluminale ale ramurilor importante din sistemul carotidian și vertebrobazilar.

Tumori solide

Mengioamele hipervascularizate

Meningioamele hipervascularizate își au sursele vasculare nu numai din sistemul carotidian extern, prin intermediul arahnoidei din care provin (vilozitățile arahnoidiene), ci și din vasele piale cu proveniență din sistemul carotidian intern și care participă la hrănirea vaselor superficiale tumorale (1, 2). Tratamentul optim al acestor tumori fiind rezecția totală, embolizările ce precedă intervenția pot ușura rezecția, diminuând hemoragia și uneori producând chiar unele zone de necroză a tumorii (3). Embolizarea trebuie să fie selectivă și e bine să se facă cu microparticule de polivinil-alcool (PVA) de 150—300 microni. Utilizarea unor particule mai mici (pudră de Gelfoam) sau agenți lichizi poate da efecte secundare nedorite. Se recomandă protejarea vascularizației nervului facial care provine din ramura petroasă a carotidei externe (2, 4).

Paragangliomele

Paragangliomele, cunoscute și ca chemodectoame sau tumori glomice, provenite de obicei din țesutul necromafin de la bifurcarea carotidei, urechea medie sau ganglionul nervului vag, se dezvoltă mai rar și la nivelul laringelui, orbitei, nasului sau arcului aortic (5). Majoritatea acestor leziuni sunt nesecretorii, dar în 5% din cazuri secretă catecolamine, manipularea lor putând produce episoade hipertensive (3, 4). Rezecția sau embolizarea acestor tumori poate duce la hipotensiuni persistente. De aceea *preoperator* se recomandă dozarea în urină a acidului vanilmandelic sau a acidului 5-hidroxiindolacetic și eventualul tratament cu alfa-blocante și plasma-expanderi.

Tumorile de acest fel, dezvoltate în regiunea bifurcației carotidiene și a ganglionului vagal, primesc vascularizația din carotida externă, în timp ce acelea dezvoltate în regiunea jugulotimpanică, în afara aceleia primite din artera faringiană ascendentă, mai primesc irigație sanguină și din sistemul vetrebrobazilar. După cateterizarea celor două sisteme carotidiene ipsilaterale se trece la embolizarea cu microparticule sau agenți lichizi.

Chimioterapia intraarterială a tumorilor cerebrale a fost recomandată pentru reducerea toxicității acestor tratamente asociate. De aceea s-a recomandat administrarea prin cateterism intraarterial a chimioterapicelor (6).

Una din tehnici utilizează plasarea capătului cateterului în segmentul cervical al carotidei interne și injectarea prin el a citostaticului. S-au înregistrat în această situație dureri oculare intense, creșterea tensiunii intraoculare și chiar pierderea vederii (7).

O a doua modalitate o reprezintă plasarea capătului cateterului distal de emergența arterei oftalmice. Aceasta ar crește însă neurotoxicitatea metodei (8), inclusiv disfuncția progresivă emisferică (9, 10). Nitrozoureile par a avea cele mai reduse efecte secundare.

Leziuni vasculare

MAV se hrănesc de obicei mixt, din sistemele carotidian intern și extern (11). Neuroradiologia intervențională presupune cateterismul și angiografia superselectivă a fiecărui pedicul hrănitor, pentru detectarea existenței unor ramuri cu adresă în parenchimul înconjurător și evitarea în acest mod a ocluzionării lor prin embolizare. Se poate efectua în acest sens și testul Wada pentru decelarea modificărilor EEG după injectarea amitalului. Absența unor astfel de modificări poate permite embolizarea arterei respective. Cel mai utilizat material embolizant îl constituie acrilatele. De asemenea se pot utiliza PVA, firele de mătase și balonașele. Utilizarea acrilatelor favorizează oprirea lor la nivelul nidusului și evitarea penetrării în drenajele venoase și, ca atare, unele embolii pulmonare (12). În malformațiile mari, embolizarea poate fi urmată de rezecție sau radiochirurgie.

Fistulele arteriovenoase durale

Fistulele arteriovenoase durale au adesea alimentare dublă, din arterele meningiene și din cele piale.

În cazul aplicării drenajului în sinusul lateral se poate încerca la început compresiunea manuală a arterei occipitale retromastoidian, timp de 30 minute (13), manevră care poate determina trombozarea malformației. Se recomandă evitarea acestui gen de manevre la bolnavi cu tendință de hipercoagulabilitate sau în prezența unor infecții. Ca agenți embolizanți se recomandă particulele de PVA, agenții lichizi sau polimerizanți putând determina accidente ischemice cerebrale (14).

Fistulele arteriovenoase traumatice

Fistulele arteriovenoase traumatice sunt localizate de obicei la nivelul carotidocavernos și beneficiază de tratament optim cu balonaș. Cateterul cu balonaș detașabil se introduce transfemural până la sinusul cavernos însuși, la nivelul căruia se umflă (3, 15). În unele cazuri selectate s-a utilizat și introducerea de *coils*-uri pe calea sinusului petros inferior (16) sau prin vena oftalmică (17).

Indicațiile intervenției de urgență, în cazul fistulelor carotidocavernoase, sunt constituite de: ambliopia progresivă, creşterea rapidă a presiunii intraoculare, epistaxisuri masive, operaţia unui pseudoanevrism în sinusul sfenoidal, hemiplegia acută fără hematom intraparenchimatos sau HSA.

S-au mai descris fistule arteriovenoase între arterele vertebrale şi plexurile venoase epidurale sau între artera carotidă internă şi vena jugulară internă (18).

Malformaţiile venei Galen

Malformaţiile venei Galen au fost clasificate de Yasargil (19) în patru tipuri:

— tipul I: fistule situate în peretele unei ectazii, dezvoltată din *feeders*-urile provenite din arterele coroidiene anterioare sau posterioare şi/sau pericaloase;

— tipul II: fistule cu *feeders*-urile provenite din arterele transmezencefalice şi transdiencefalice;

— tipul III: o combinaţie a tipurilor I şi II;

— tipul IV: MAV diencefalice sau mezencefalice ce drenează într-o venă Galen dilatată dar în rest normală.

Malformaţiile venei Galen pot fi abordate pe cale transarterială sau transvenoasă. Pentru calea transvenoasă se poate utiliza abordul prin cateterism retrograd al venei femurale sau prin abord transtorcular, utilizând cranioectomia. Abordul depinde de tipul leziunii, starea bolnavului şi opţiunea neuroradiologului. Embolizarea emergentă a malformaţiilor venei Galen se ia în considerare la nou-născuţi cu insuficienţă cardiacă refractară, hidrocefalie simptomatică sau deficite neurologice severe (20, 21). Tipul de material embolizant depinde de opţiunea neuroradiologului. Pentru abordul transarterial se pot utiliza cleiurile lichide sau *coils*-urile care trebuie plasate cât mai aproape de fistulă. În abordul transvenos se utilizează *coils*-urile.

Tratamentul endovascular al anevrismelor

Tratamentul endovascular al anevrismelor a fost descris pentru prima dată de Serbinenko, în 1974 (22). Indicaţiile sale au fost codificate astfel:

1 — tentativă precedentă nereuşită de clipare;

2 — localizare anatomică dificil de abordat;

3 — anevrism fuziform (!?);

4 — incapacitatea bolnavului de a suporta anestezia generală (!);

5 — bolnavi cu circulaţie colaterală precară, la care nu se poate face un *by-pass* arterial (!);

6 — anevrismele cu risc mare datorită mărimii sau localizării. (Punctele 3, 4, 5 apar ca discutabile!)

De obicei se recomandă calea transfemurală; cel mai adesea se utilizează balonaşele — eventual se pot folosi mai multe, în cazul malformaţiilor gigante. Se pot de asemenea asocia *coils*-uri (23, 24). Obstruarea incompletă poate permite însă creşterea în continuare a unor anevrisme sau chiar mişcarea balonaşului intraanevrismal (23). Detaşarea prematură a balonaşului poate emboliza artera distal de anevrism. De asemenea s-au descris şi rupturi ale malformaţiei la umflarea balonaşului, precum şi accidente tromboembolice tardive.

Guglielmi a dezvoltat sistemul de *coils*-uri de platină cuplat cu electrotromboză, care urmăreşte formarea unui cheag intraanevrismal (25).

Tratamentul endovascular al malformațiilor vasculare spinale

MAV spinale

MAV spinale sunt adevărate leziuni congenitale. Embolizarea trebuie considerată ca o strategie primordială (26, 27). În mod curent se utilizează microparticule. Inconvenientul ar consta din recanalizarea arterelor. Utilizarea lichidelor ca agenți ar fi mai eficientă, dar poate duce la apariția unor tulburări ischemice acute cu infarcte medulare, îndeosebi când este implicată și artera spinală anterioară în structura malformației.

Hemangioamele vertebrale

Hemangioamele vertebrale pot afecta atât corpul cât și arcul vertebral. Pot fi mute simptomatologic, dar pot fi și foarte agresive, caz în care embolizarea trebuie luată în considerare înaintea abordului chirurgical propriu-zis. Embolizarea se poate face percutan, injectându-se acrilat în corpul vertebral. Se poate realiza astfel eliberarea măduvei de compresiunea exercitată de malformație.

Tromboliza în bolile ocluzive arteriale intracraniene

Încercată cu urokinază ori cu activator tisular de plasminogen, nu este indicată în multe cazuri de infarcte cerebrale, din cauza complicațiilor hemoragice intraparenchimatoase pe care le poate genera introducerea agentului trombolitic printr-un cateter inserat intraarterial, cât mai aproape de sediul trombozei. Totuși tromboliza rămâne o tehnică de încercat în accidentul foarte recent (28).

Angioplastia percutană transluminală

Angioplastia percutană transluminală (APT) s-a dovedit utilă în stenozele bifurcației carotidiene la gât, care nu pot fi abordate chirurgical sau la care administrarea susținută a tratamentului anticoagulant s-a dovedit ineficientă (29, 30). De asemenea metoda de dilatare intraluminală arterială a fost aplicată cu succes și la unii bolnavi cu vasospasme severe după HSA (31).

APT a subclaviei ca și a arterelor vertebrale a fost de asemenea utilizată cu succes (30). Drept complicații au fost citate tulburări ischemice tranzitorii în timpul aplicării metodei și unele spasme arteriale consecutive ei.

Bibliografie

1. *HODGES F. J. III :* Meningioma. În : „Radiology, Diagnosis, Imaging, Intervention" (sub red. Taveras J. M., Ferrucci J. T.), vol. III, cap. 4. J. B. Lippincott Co., Philadelphia, 1986, 1—11.
2. *SHEPORAITIS L. A., OSBORN A. G., SMIRNIOTOPOULOS J. G. :* Intracranial meningioma, *AJNR.*, 1992 ; 13 : 29—37.
3. *LASJAUNIAS P., BERENSTEIN A. :* Surgical Neuroangiography, vol. II, Springer, New York, 1987.
4. *HALBACH V. V., HIESHIMA G. B., HIGASHIDA R. T., DAVID C. :* Endovascular therapy of head and neck tumours. În : „Interventional Neuroradiology" (sub red. Vinuela F., Halbach V. V., Dion J. E.), cap. II, Raven Press, Hewlet, New York, 1992, 17—28.
5. *DUNCAN A. W., LACK E. E., DECK M. F. :* Radiological evaluation of paragangliomas of the head and neck, *Radiol.*, 1979 ; 132 : 9—105.

30. *THERON A. J.*: Angioplasty of brachiocephalic vessels. În: „Interventional Neuroradiology" (sub red. Vinuela F., Halbach V. V., Dion J. E.) cap. XIII. Raven Press, Hewlet, New York, 1992; 167—180.

31. *PISTOIA F., HORTON J. A., SEKHAR L., HOROWITZ M.*: Imaging of blood glow changes following angioplasty for treatment of vasospasm, *AJNR*, 1991; 12: 446—448.

Accidentele vasculare cerebrale cu implicații neurochirurgicale

Atât printre cauzele de mortalitate cât și prin gradul important de invaliditate pe care-l determină, accidentele vasculare cerebrale (AVC) se situează pe unul din primele locuri. Astfel în S.U.A. ocupă locul al treilea după bolile cardiovasculare și cancer între cauzele de mortalitate (1). Printre sursele de invaliditate ocupă locul prim (2). Majoritatea acestor accidente (75%) sunt de tip ischemic (3).

Ischemia cerebrală

Ischemia cerebrală se instalează la un nivel de perfuzie situat sub 18 ml/100 g/min, față de o cifră normală de cca 60 ml/100 g/min (4). Cca două treimi din infarctele cerebrale din teritoriul sylvian se datoresc embolilor plecați din leziunile carotidiene extracraniene (5).

Chirurgia poate acționa pentru îndepărtarea unei stenoze, îndepărtarea unor surse de embolii sau poate să crească debitul de perfuzie (6, 7, 8). Încercările chirurgicale de redeschidere a unei ocluzii complete de obicei eșuează (9). De asemenea revascularizările prin *by-pass*, nu de mult devenite modă, în prezent au aplicabilitate mult mai limitată (10). Unele leziuni ischemice generatoare de edeme masive pot beneficia de intervenții decompresive prin îndepărtarea efectului de masă ce poate duce la deces.

Ocluzia unor vase mari este de obicei de natură embolică, dar ea se poate produce și prin disecția peretelui vascular, prin prezența unui aterom sau vasospasm prelungit. Producerea ca și întinderea infarctului depind și de calitatea circulației colaterale. În general, după ocluzia acută a unei carotide, 2—12% din bolnavi se pot remite, 40—60% rămân invalizi definitiv, iar 16—55% mor (9). Ocluzia arterelor terminale penetrante se soldează de obicei cu infarcte „lacunare" profunde, limitate ca întindere (11).

Emboliile au ca surse obișnuite: endocardul, plăcile ateromatoase ulcerate de la nivelul arterelor mari, trombii proaspeți din aceste artere, vegetațiile de la nivelul valvelor mitrale sau pot fi iatrogeni, din catetere sau injecții intraarteriale. Nu rareori acești emboli se lizează, dacă infarctizarea nu a apucat să se facă (12, 13), artera repermeabilizându-se. Alteori însă un embol septic poate genera consecutiv abcedarea infarctului.

Modificările neuronale se succedă adesea cu mare rapiditate în cursul ischemiei acute: depolarizarea membranei neuronale (chiar 20 s), pătrunderea în cantitate mare a sodiului în celulă cu ieșirea potasiului în spațiile extracelulare, eliberarea calciului de către mitocondrii și reticulul endoplasmic afectând transformările energetice intracelulare. Rezultă edemul interstițial și edemațierea astrocitară, ceea ce împiedică transferul de oxigen. În plus are loc o pierdere a rezervelor energetice prin scăderea fosfocreatininei și a adenozintrifosfatului (ATP), ceea ce determină un metabolism anaerob cu creșterea cantității de acid lactic. Aceste modificări se desfășoară în decurs de câteva ore și pot fi reversibile dacă fluxul sângelui oxigenat este restabilit. Altfel se intră în cerc vicios, ischemia generând la rândul ei ischemie (14). Se ajunge astfel la moarte celulară (15).

Metaboliții acidului arahidonic (AA) au și ei un efect direct asupra integrității membranei celulare, a agregării plachetare și a permeabilității microvasculare. Aceștia cuprind prostaglandinele (PG), tromboxanul (TXA) și leucotrienele (LT), compușii derivați ai eicosanoizilor, acizi grași nesaturați. PG și TXA au acțiune opusă asupra trombocitelor și a pereților vasculari. LT cresc permeabilitatea celulară. PG și LT determină creșterea edemului. De asemenea se eliberează și radicali liberi, care au și ei efecte nocive asupra integrității membranei celulare. Conversia PG este inhibată de aspirină și de antiinflamatoarele nesteroidice. TXA, metabolitul major al AA, este responsabil de agregarea plachetară și are și efect vasoconstrictor. Dimpotrivă, PG tind să inhibe agregarea plachetară și sunt vasodilatatoare. LT, eliberată de obicei în cursul proceselor imune, stimulează contracția mușchilor netezi și cresc permeabilitatea vasculară. Ele stimulează sinteza TXA. PG tind să inhibe sinteza LT (16).

În ischemia cerebrală, distrugerile celulare eliberează acizi grași, inclusiv AA care este convertit în eicosanoizi. Predominanța sintezei de TXA contribuie la formarea microtrombilor plachetari; este împiedicată astfel microcirculația și apare ischemia (16).

Clinica accidentelor ischemice

Clinica accidentelor ischemice depinde de localizarea, de durata obstrucției vasculare și de severitatea modificărilor induse. Termenul de atac ischemic tranzitor (TIA) a fost aplicat în cazul unor episoade de deficit neurologic de origine vasculară, cu o durată mai scurtă de 24 ore. Dacă fenomenele neurologice depășesc 24 ore, dar tind să se remită în maximum trei săptămâni, accidentul se va numi *deficit neurologic ischemic tranzitor* (RIND). Denumirea de „stroke progresiv“ a fost aplicată deficitelor neurologice ce depășesc șase ore și sunt progresive. Numele de „stroke complet“ a fost dat deficitelor stabilizate, de peste 72 ore. Incidența infarctelor este mai mare la bolnavii care au prezentat TIA-uri, deși acestea precedă infarctele în mai puțin de 10% din cazuri (17). Riscul de „stroke“ este maxim în prima lună după un TIA (15).

Cefaleea este un semn premonitor al ischemiei cerebrale, prezent la 25% dintre bolnavii cu TIA (18). În cazul bolnavilor la care deficitele și simptomele evoluează progresiv, în câteva ore, se poate vorbi de un „TIA crescendo“, perioadă în care aplicarea unui tratament eficient poate preveni „stroke“-ul. Din păcate cca 64% dintre cei care ajung la infarcte ca și 54% dintre cei cu HSA ajung la medic după 24 ore (19). Leziunile ischemice carotidiene determină deficite senzorimotorii controlateral și hemianopsie, care în cazul emisferei dominante se însoțesc de tulburări disfazice, dispraxice, acalculie. Tulburările de conștiență se înregistrează în 25% din cazuri (2).

„Amaurosis fugax“ este echivalentul ocular al TIA; 79% dintre bolnavii cu acest sindrom prezintă plăci ateromatoase în carotida ipsilaterală. Ocluzia cerebralei anterioare determină deficite senzorimotorii predominant la nivelul membrului inferior controlateral, ca și tulburări de comportament. O leziune bilaterală de acest fel poate determina mutism akinetic cu infarctizarea capului nucleului caudat și a porțiunii anterioare a girusului cinguli și a corpului calos (20). Epilepsia precoce apare rar după infarctizare (3% din cazuri), tardiv putând ajunge la 9,5% (21, 22).

Hemoragia poate complica infarctizarea acută, dacă țesutul afectat este supus la presiune normală (23). Această complicație a apărut mai frecvent după administrarea de antifibrinolitice sau practicarea unor intervenții de revascularizare.

Edemul masiv care se dezvoltă după infarctizările întinse conduce de obicei la exitus în cca o săptămână de la producere. Decesul survine prin afectarea progresivă a irigației sanguine endocraniene. Decesele mai tardive au drept cauză de obicei complicațiile respiratorii, urinare ori stările septice. Factorii de risc ce conduc în mod obișnuit la tulburări ischemice țin de modul de viață, de fumat, consum de alcool și alte droguri. Factorii constituționali, cei familiali, hiperlipidemiile, diabetul zaharat, HTA, policitemia, hipotiroidismul pot și ei favoriza producerea unor astfel de AVC.

Evaluarea bolnavilor predispuși la *stroke* poate fi făcută clinic sau instrumental, identificându-se eventualele TIA-uri, RIND-uri sau prezența de sufluri la nivel cervical, cu atât mai mult dacă există o tendință la hipercoagulabilitate sau alți factori care să sugereze o vasculopatie.

Acești bolnavi trebuie testați cu ajutorul *CT-scan* și RMN, EEG, Doppler, a examinării cardiologice, hematologice, eventual angiografice.

Examenul *CT-scan* craniocerebral poate evidenția eventualele arii de infarctizare corticală și le poate diferenția de unele infarcte lacunare. De asemenea poate deosebi un infarct produs de ocluzia proximală a unui vas mare de aceea produsă în aria sa terminală. Se pot evidenția și unele edeme consecutive masive, cu efect de masă care să reprezinte o indicație de decompresiune chirurgicală. În fosa posterioară se pot evidenția arii de hipodensitate sau, dimpotrivă, focare hemoragice generatoare sau nu de hidrocefalie secundară. RMN este foarte sensibilă la detectarea ariilor de edem sau de infarctizare chiar înaintea *CT-scan*. Se poate evidenția și scurgerea sângelui în vasele importante.

EEG apare normală doar la 25% din bolnavii cu un „stroke“ recent (2). În general apar focare de unde lente chiar și în absența crizelor. Apariția crizelor este importantă pentru diferențierea leziunilor lacunare de cele striat-capsulare (24).

Dacă examenul oftalmodinamometric sau Doppler-ul orbitar poate decela modificările induse de o stenoză strânsă sau de o ocluzie a carotidei interne, Doppler-ul duplex și color pot detecta într-un stadiu mult mai precoce astfel de leziuni carotidiene (2, 25), prin determinarea vitezei de circulație și detectarea eventualelor turbulențe de la acest nivel. Examenul Doppler transcranian (TCD) s-a dovedit de asemenea o metodă foarte fidelă de depistare a obstrucțiilor vaselor mari endocraniene. Examenul angiografic continuă să rămână cel mai precis mijloc de evidențiere a prezenței și a gradului de obstrucție carotidiană. Desigur, practicarea sa precoce după un *stroke* este grevată de o morbiditate foarte ridicată și de aceea nu se recomandă a fi făcut. Indicațiile sale rămân:

— detectarea prin metoda Doppler a unei leziuni stenotice cervicale;

— infarctizarea cerebrală posttraumatică;

— suspiciunea existenței unei leziuni disecante a intimei;

— leziunile ce survin la tineri;

— progresivitatea tulburărilor induse de *stroke*.

Angiografia este neindicată în leziunile de tip lacunar sau când se cunoaște sursa cardiacă a emboliilor și devine chiar contraindicată la oamenii foarte bătrâni, debilitați sau care prezintă maladii asociate care să o contraindice.

Se recomandă a se începe investigațiile cu o angiografie cu substracție digitală care evită manipularea directă a vasului stenozat (26). Desigur imaginea este destul de puțin precisă, uneori necesitând cantități mult mai mari de substanță de contrast, cu posibile efecte adverse (27). Pentru efectuarea actului chirurgical este necesară excutarea prealabilă a unei angiografii pe cale arterială (26).

Practicarea de rutină a examenului EEG poate detecta modificări la 50—60% dintre bolnavii cu infarcte cerebrale (2). Detectarea chiar a unor infarcte miocardice vechi ne poate sugera existența unei surse emboligene intraventriculare.

Ecocardiograma poate investiga calitatea vaselor, a motilității cardiace sau existența unui eventual mixom cardiac (28).

Tulburările de ordin hematologic ce pot favoriza producerea unui *stroke* și care trebuie depistate sunt: anomaliile în liza cheagurilor, anomaliile funcționale plachetare, hipervâscozitatea etc. Trebuie căutate îndeosebi la tineri sau în cazul repetării *stroke*-ului. Anticorpii ce apar în cursul unor forme de lupus eritematos pot favoriza tendința la hipercoagulabilitate, tromboze și infarctizări miocardice sau cerebrale (29). Alte cauze favorizante pot fi: diabetul zaharat, HTA, arterioscleroza, hiperlipidemiile etc.

Cauze particulare care favorizează dezvoltarea unor infarcte sunt: moya-moya, displazia fibromusculară, arteritele inflamatorii, sindromul Takayashu.

Boala moya-moya

Boala moya-moya reprezintă o afecțiune arterială ocluzivă cu evoluție progresivă ce afectează sifonul carotidian și carotida internă terminală cu ramurile sale, la originea lor. Incidența bolii înscrie două maxime: una la copii și adolescenți și alta în jurul vârstei de 40 de ani. A fost inițial descrisă de Takeuchi în 1957 (30) în populația asiatică. Ocluzia aferențelor arteriale ale poligonului Willis determină dezvoltarea unei rețele dense de vase anastomotice transdurale ca și în vascularizația terminală a nucleilor bazali. Aspectul angiografic al bolii a sugerat denumirea de moya-moya, ceea ce în japoneză înseamnă ceață, vârtej de fum. Uneori există și unele episoade inflamatorii în regiunea capului sau a gâtului (31).

Bolnavii prezintă episoade repetate de pareze, tulburări de vorbire, alterări mentale. Ele pot apărea ca TIA-uri, dar cel mai adesea ca *stroke*-uri complete. Tulburările oculare intermitente — scotoame, anauroze, diplopii, hemianopsii — pot apărea, dar bineînțeles fără o justificare oculară. La bolnavii mai vârstnici pot apărea hemoragii, sursa acestora fiind uneori anevrismală (30, 32), dar de obicei din vasele dezvoltate în pereții ventriculari (31).

Tratamentul chirurgical urmărește creșterea aportului sanguin prin șunturi extra-intracraniene. Sinangiozele pot fi și ele eficiente, dar uneori nu lipsite de unele complicații (33, 34). Caracterul progresiv al bolii impune prevenirea instalării unor deficite de ordin ischemic printr-o intervenție chirurgicală de revascularizare (35).

Displazia fibromusculară

Displazia fibromusculară este o boală stenozantă a arterelor renale și a carotidei interne de cauză nearteriosclerotică și neinflamatorie. Apare de obicei la femeile tinere și pare a fi moștenită. Bolnavii sunt adeseori asimptomatici dar pot prezenta HTA, *stroke* sau alte fenomene de insuficiență vasculară cerebrală. Boala afectează oricare din tunicile peretelui arterial și îndeosebi media. Carotida internă este afectată de obicei la nivelul C_2, unde artera este mai solicitată de mișcările capului. Displazia intimei apare îndeosebi la tineri și îmbracă aspectul unei strâmtorări tubulare (36).

Displazia fibroasă poate să rămână stabilă dar mai ales în formele renale ea progresează adesea. Pare a fi agravată de fumat. Ergotamina produce modificări asemănătoare. Contraceptivele orale pot induce stenoze, sarcina însă, nu. Stenozele arterelor renale pot determina HTA. Enzimele inhibitoare de conversie apar eficiente în combaterea acestei HTA (36).

În formele cerebrale bolnavii acuză cefalee, amețeli, tinitus, oboseală, TIA-uri, *stroke* și HSA ce pot apărea la 30% din bolnavi, ca și disecții spontane ale pereților vasculari (37).

Prognosticul rămâne totuși favorabil având în vedere tendința de stabilizare a bolii (36).

Insuficiența vertebrobazilară

Insuficiența vertebrobazilară secundară unei stenoze, situată de obicei la nivelul arterelor vertebrale, se poate manifesta clinic chiar în condițiile existenței controlateral a unei vertebrale patente (38). Arterele vertebrale pot fi de asemenea jenate și la nivelul foramenelor transverse prin care trec. Etiopatogenia exactă poate fi de obicei stabilită angiografic. Simptomatologia obișnuită constă din amețeli repetate, uneori și din pierderi de cunoștință ce pot surveni la mișcări bruște ale capului.

Furtul subclavian

Furtul subclavian se manifestă în condițiile unei obstrucții la originea unei subclavii sau a trunchiului nenumit, proximală față de emergența arterei vertebrale, care astfel fură din fluxul adus de vertebrala opusă, pentru umplerea subclaviei purtătoare de stenoză proximală. Simptomatologia se caracterizează prin vertije însoțite adeseori de amauroze fugace, pareze sau parestezii. De asemenea pot exista și semne cerebeloase (39).

Ocluzia arterei bazilare

Ocluzia arterei bazilare are prognostic sever, tratamentul cu anticoagulante fiind adesea ineficient (40). La gravitatea sindromului contribuie și caracterul cvasiterminal al ramurilor arterei bazilare care emerg de obicei în unghi drept, originea lor fiind adesea compromisă prin leziunile arteriosclerotice bazilare.

Și în acest caz simptomatologia constă din vertije, cefalei, grețuri, hemipareze, diplopie, disartrie, care au drept caracter comun instalarea brutală. Bolnavii pot evolua spre un „locked-in syndrome“ și spre comă.

Potențialele evocate și un Doppler transcranian pot da informații prețioase pentru stabilirea diagnosticului.

Ocluziile vasculare extracraniene traumatice

Ocluziile vasculare extracraniene traumatice se pot produce la nivelul arterelor vertebrale sau carotide prin traume la nivel cervical. Mortalitatea în astfel de cazuri poate ajunge la 40% (41). Artera carotidă internă este de obicei injuriată traumatic în dreptul vertebrei C_2 fiind strivită de apofiza transversă a acestei vertebre în hiperextensia sau rotația capului. Lezarea peretelui acestor artere, ca și în cazul vertebralelor în canalul foramenelor transverse, poate determina disecarea peretelui, formarea unui pseudoanevrism sau ocluzia arterei.

Depistarea acestor leziuni înainte de instalarea fenomenelor de insuficiență vasculară cerebrală este mai dificilă, actualmente efectuarea examenelor angiografice la traumatizați fiind înlocuită prin *CT-scan*. Prezența unui sindrom Claude Bernard-Horner poate sugera diagnosticul de leziune carotidiană. De aceea examenul angiografic își păstrează valoarea, atunci când simptomatologia nu este explicată de *CT-scan* (42).

Tratamentul ischemiei cerebrale

Tratamentul ischemiei cerebrale urmărește restabilirea unui flux sanguin suficient pentru creier. Aceasta se poate realiza îndepărtând sau ocolind leziunile ocluzive, administrând fluidifianți și anticoagulante, combătând producerea emboliilor. Tratamentul trebuie să fie atât profilactic în ceea ce privește prevenirea *stroke*-ului cât și curativ, pentru creșterea fluxului.

Tratamentul medical

Tratamentul medical va viza așadar limitarea factorilor de risc și combaterea surselor emboligene. Sursele cele mai frecvente sunt cele cardiace, și anume: aritmii, infarct miocardic cu insuficiență cardiacă globală, leziuni valvulare. Toate acestea trebuie tratate. Anticoagulantele trebuie administrate cu prudență având în vedere pericolul de hemoragie. Administrarea i.v. de heparină în TIA, în tromboza de vase importante (când nu se evidențiază un infarct cerebral) și în cazul emboliilor cu origine cardiacă rămâne totuși obligatorie (43, 44). Timpul de protrombină trebuie menținut la dublul valorilor de control.

Acțiunea heparinei fiind încă destul de controversată (45), atenția cercetătorilor s-a îndreptat spre activatorul tisular de plasminogen (TPA), care determină conversia plasminogenului în plasmină activă, principala enzimă fibrinolitică (43). Administrarea de anticoagulante pe cale orală (compuși de Warfarină) este rezervată doar pentru evitarea repetării TIA-urilor (44).

Agenții antiagreganți își păstrează rolul profilactic anti-*stroke*. Administrarea unei doze matinale de 385 mg de aspirină, care inhibă conversia AA către TXA, este capabilă să reducă mortalitatea prin accidente ocluzive cardiace și cerebrale cu 18%, deși pericolul de transformare hemoragică a *stroke*-ului persistă (46). Combinarea aspirinei cu Dipiridamol (inhibitor al fosfodiesterazei) reduce pericolul de *stroke* cu 30% (47).

Ticlopidina este un alt antiagregant plachetar al cărui timp de înjumătățire este mai lung decât durata medie de viață a trombocitelor. O doză de 250 mg administrată de două ori pe zi reduce riscul de ischemie cerebrală cu 21—46% dar poate determina diaree, *rash* cutanat și neutropenie (48).

Administrarea parenterală de lichide, soluții Ringer și plasmaexpanderi pentru creșterea volumului sanguin contribuie prin creșterea presiunii de perfuzie la ameliorarea irigației cerebrale. Există însă desigur și pericolul creșterii edemului cerebral. Hiperglicemia trebuie de asemenea evitată, deoarece poate contribui la creșterea cantității de acid lactic în regiunile ischemiate ale creierului, agravând edemul și infarctizarea cerebrală (15, 47). Hemodiluția cu reducerea hematocritului s-a crezut că va duce la ameliorarea fluxului capilar (49). Nu s-a putut confirma rolul ei benefic în creșterea consumului de oxigen (47). De asemenea nici utilizarea corticosteroizilor nu a înregistrat un efect favorabil în reducerea edemului citotoxic sau vasogenic în ischemia cerebrală (47).

Tratamentul bolnavilor cu „stroke“

Se urmărește în general limitarea pe cât posibil a efectelor neurologice, prevenirea și tratamentul eventualelor complicații ivite și tratamentul bolilor asociate.

Prima grijă este asigurarea unei bune oxigenări cerebrale cu un pO_2 de minimum 100 torri, ca și asigurarea unui volum de sânge circulant optim prin administrarea de fluide (soluție Ringer lactat), agenți oncotici și, eventual, Dopamină pentru menținerea tensiunii arteriale optime. Anticoagulantele sunt rareori indicate la bolnavii cu infarcte recent constituite. Dacă ischemia cerebrală produsă de embolii, spasm vascular, obstrucții arteriale nu a ajuns la infarctizare, se recomandă heparinizarea continuă, în vederea practicării eventualei endarteriectomii. În cazul unor cardiopatii cronice importante (fibrilații atriale, pregătire pentru proteze valvulare) se poate recurge la anticoagulante administrate *per os*. Administrarea timp îndelungat de anticoagulante este rareori recomandată pentru boala ocluzivă intracraniană. Activatorii tisulari de tromboplastină și urokinaza, agenți de liză a cheagurilor recente, sunt încă în studiu. Ei pot eventual preveni infarctizarea. Aplicarea lor în trombozele arterei bazilare ar fi dat unele rezultate favorabile, cu condiția ca durata comei să nu fi depășit 6 ore (50). Terapia chirurgicală cuprinde în general endarteriectomia, intervențiile de *by-pass* arterial sau sinangioza (fig. 11.10), eliminarea unor eventuale hematoame sau intervenții de reducere a pericolului de angajare în edemele masive cu compresiunea trunchiului cerebral.

Compresiunile arterelor vertebrale produse prin osteofite, luxații sau manevre chiropractice trebuie corectate chirurgical prin realinierea coloanei, ablația eventuală a osteofitelor sau deschiderea apofizelor transverse. Existența unor stenoze la ostiumul vertebral necesită intervenții de *by-pass*. Producerea ocluziilor vasculare traumatice nu impune intervenția dezobstruantă imediată. Administrarea heparinei timp de trei săptămâni, urmată de administrarea de anticoagulante pe cale orală timp de șase luni poate opri progresia stenozei. Ligatura carotidiană poate preveni embolia din franjurii intimei lezate, dar nu este întotdeauna suplinită de circulația colaterală, necesitând *by-pass* extra-intracranian; nici acesta însă nu este întotdeauna eficient (51).

Cantitățile importante de sânge pierdut în leziunile cervicale deschise necesită măsuri energice de deșocare și oprire a hemoragiei.

Endarteriectomia carotidiană

Endarteriectomia carotidiană reduce riscul de *stroke* la bolnavii cu stenoze strânse (peste 70% din fluxul arterial) (52, 53). Studiul longitudinal postendarteriectomie a constatat restenozarea la 10% din cazuri (comparativ cu 26% progresie a stenozei de partea controlaterală). Incidența reapariției tardive a unor *stroke*-uri s-a situat sub 1% după trecerea primei luni după endarteriectomie (54).

Tehnica endarteriectomiei. Se izolează artera carotidă comună pe 3—5 cm proximal de bifurcație și carotida internă și externă pe alți 2—3 cm după bifurcație. Se administrează heparină (100 U/kgcorp). Se clampează carotida comună, apoi cea externă și apoi cea internă. Unii chirurgi inseră de rutină un *by-pass* imediat ce deschid lumenul arterial. Alții îl folosesc numai atunci când apar semne de insuficiență a irigației cerebrale după clampare: tulburări ale stării de conștiență (sub anestezie locală de-

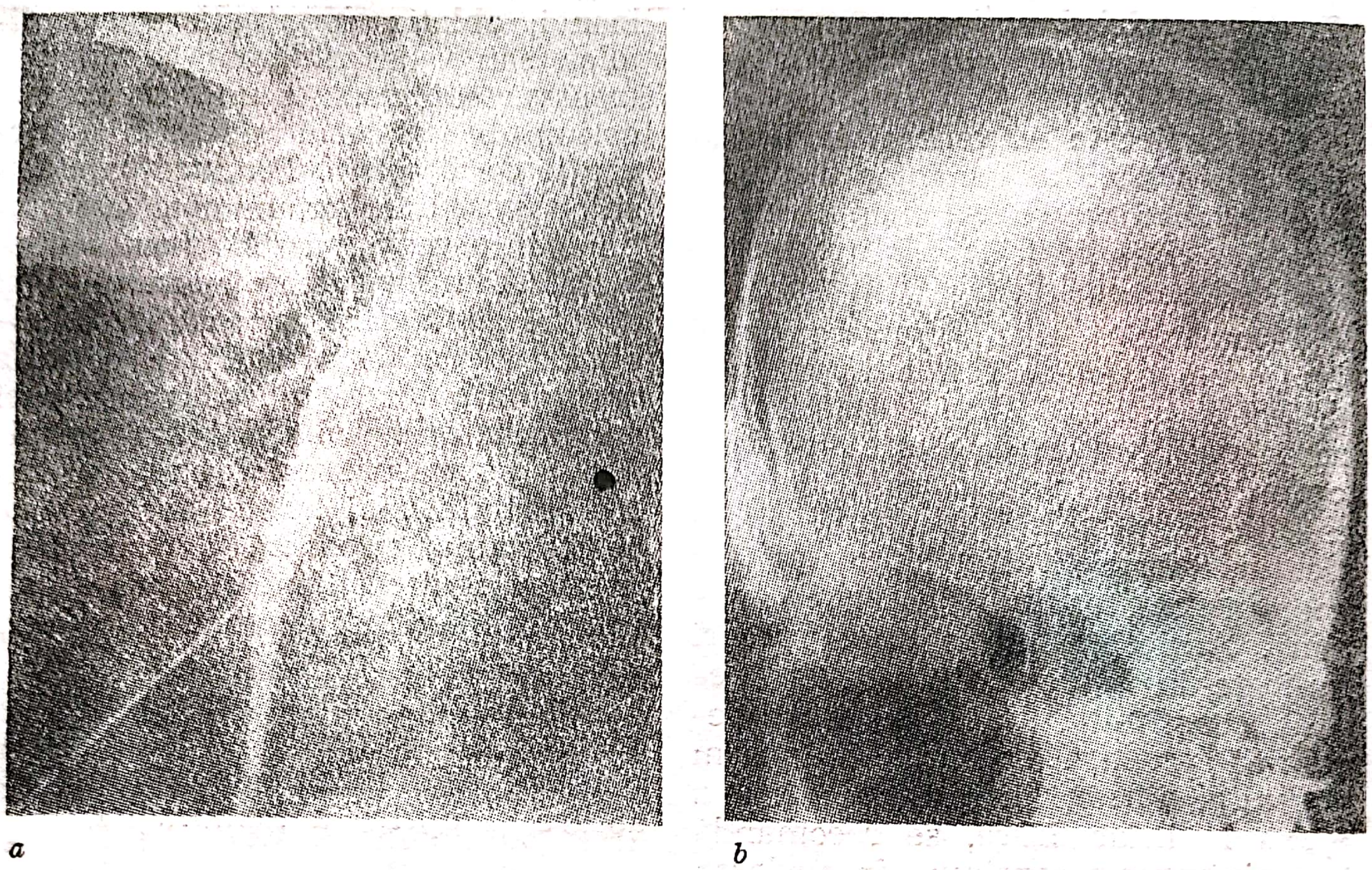



Fig. 11.10 — Imagini angiografice într-un caz de tromboză a aterei carotide interne la emergență, tratat prin miosinangioză temporosylviană: *a* — imaginea de tromboză; *b* — imagine angiografică din incidență A—P la 3 luni după miosinangioză, care arată umplerea retrogradă a arborelui arterial al emisferei stângi din carotida externă; c — același fenomen pe imaginea de profil.

sigur), retur slab din carotida internă deschisă, aplatizarea difuză sau focală a activității electrice corticale la înregistrarea intraoperatorie continuă a EEG. Placa aterosclerotică este excizată prin disecție ascuțită și boantă. Cel mai important timp îl reprezintă fixarea marginilor distale ale intimei secționate la peretele arterial, pentru a preveni disecarea acestei tunici de către fluxul sanguin restabilit, ceea ce poate duce la reocluzia lumenului arterial. Inactivarea heparinei circulante cu sulfat de protamină la sfârșitul operației nu este obligatorie. Necesitatea efectuării unei excizii întinse, tubulare a intimei degradate poate reclama ligatura arterială permanentă, pentru evitarea reproducerii embolismului, distal. Uneori însă este necesară interpunerea unei grefe atunci când ocluzia definitivă a arterei nu este tolerată.

Bolnavii cu stenoze carotidiene necesită adeseori și *by-pass*-uri coronariene, ei fiind suferinzi polivasculari. Uneori ambele operații sunt făcute simultan.

By-pass-uri arteriale cerebrale

By-pass-uri arteriale cerebrale au fost imaginate pentru redresarea irigației cerebrale. Un studiu efectuat prin cooperare internațională în 1985 a arătat însă limitele acestei operații în ceea ce privește eficacitatea (10) și, ca urmare, i-a redus drastic ulterior indicațiile.

Examinarea prin PET poate determina remanența unor arii ischemiate, dar cu funcționalitate încă păstrată, care ar putea beneficia de revascularizare.

Se ridică apoi întrebarea dacă surplusul de irigat adus de o anastomoză STA-MCA (de cca 25—50 ml/min) este suficient sau este necesar un aport de minimum 100 ml/min, pe care-l poate asigura doar o anastomoză prin grefă venoasă largă (55).

În orice caz, aceste *by-pass*-uri își păstrează valoarea când devine necesară efectuarea unui *trapping* carotidian (56) sau la pacienții cu boala moya-moya (35, 57). Efectuarea unui *by-pass* precoce după *stroke* poate determina transformarea hemoragică a țesutului cerebral infarctizat, care nu mai posedă o barieră hematoencefalică intactă (58). În aceste cazuri, fluxul redus de sânge adus de o anastomoză simplă STA-MCA poate avea chiar un rol protector din acest punct de vedere, menajând zona de penumbră (59). Insuficiența vertebrobazilară datorită posibilei lipse a fluxului sanguin colateral ar reprezenta cea mai clară situație când instalarea unui astfel de *by-pass* devine necesară (60), mai ales dacă tratamentul medicamentos a fost ineficient. Utilizarea arterei cerebeloase posterosuperioare s-a dovedit destul de dificilă (61).

În concluzie, intervențiile de *by-pass* își păstrează eficiența pentru unele cazuri, acelea în care avem de-a face cu leziuni ocluzive multiple, cu TIA-uri repetate, în ciuda tratamentului medical corect (62). La astfel de bolnavi s-a constatat ameliorarea stării clinice după practicarea anastomozei (63). Ca atare, *by-pass*-ul în general nu trebuie să prezinte tratamentul de primă intenție, ci va fi aplicat doar în caz de eșec al celorlalte tratamente simple.

Limitările *by-pass*-ului STA-MCA sunt impuse în primul rând de insuficiența sursei donatoare, ceea ce va determina un flux insuficient prin anastomoză, chiar în cazul plasării anastomozei în fisura sylviană, imediat după trifurcare (68); aceasta motivează preferința pentru utilizarea unui grefon vascular din safenă (64, 65). Desigur nici astfel de grefoane nu sunt lipsite de dezavantaje: incongruența de diametru între grefon și artera receptoare, *kinking* sau compresiuni asupra traiectului grefonului, reacții endoteliale ale acestuia (66). În consecință devine necesară luarea unor măsuri adecvate în cursul recoltării grefonului venos (67).

În concluzie, *by-pass*-ul reprezintă o intervenție ce trebuie aplicată unor cazuri selectate, la care însă rezultatele pot fi excelente.

Indicațiile ocluziei carotidiene

Inițial utilizată ca tratament în cazul unor anevrisme carotidiene imposibil de abordat direct, în prezent indicațiile s-au schimbat în primul rând din cauza intoleranței la întreruperea fluxului carotidian prin incompetența circulației colaterale la nivelul poligonului Willis (69). Pentru închiderea progresivă a carotidei s-au utilizat diverse tipuri de clampuri (Cruthfield, Selverstone), scopul fiind adaptarea progresivă a creierului la condiții de hipoirigație.

În momentul de față nu atât chirurgia anevrismelor necesită aceste ligaturi carotidiene, cât unele tumori dezvoltate pe endobază, în vecinătatea imediată a traseului carotidian.

Pentru testarea modului cum este suportată ocluzia carotidiană s-au imaginat diverse metode. Astfel se poate ocluza cu ajutorul balonașelor introduse intracarotidian. Pacientul este supravegheat clinic și EEG. De asemenea cu ajutorul metodei Doppler se pot detecta modificările de direcție și viteză a fluxului sanguin intracranian. Determinările de flux sanguin cerebral regional (rCBF) cu ajutorul inhalării de Xe radioactiv pot informa fidel asupra fluxului sanguin colateral.

Studiile cu ajutorul SPECT, utilizând ^{99m}Tc HMPAO (hexametilpropilenaminoxim) au oferit date precise semicantitative asupra ratei de perfuzie în timpul ocluziei cu balonaș (70, 71).

Trombozele sinusurilor venoase

Datorită particularităților de alcătuire a sistemului venos la nivelul creierului, cu numeroasele sale colaterale, tromboza acestor sinusuri, de obicei prin invazia neoplazică de vecinătate sau prin blocaj traumatic, rămâne asimptomatică din punct de vedere clinic. Grefarea unui proces septic determină însă o simptomatologie severă prin extinderea acestui proces tromboflebitic la parenchimul cerebral. Este binecunoscut dramatismul tabloului clinic al tromboflebitei sinusului cavernos. Întreruperea traumatică, adesea iatrogenă a treimii posterioare a sinusului longitudinal superior induce de asemenea un tablou clinic de deficit foarte sever. Infarctizarea venoasă are o tendință hemoragică mult mai accentuată față de cea ischemică (72). Venele emisare corticale importante (cele cu diametrul mai mare de 2—3 mm) trebuie cruțate (73).

Simptomatologia este dominată de cefalee, pe fondul căreia apar crizele, apoi deficitele în focar. În cazul sinusurilor cavernoase, febra, proptozisul și oftalmoplegia, urmate de edem papilar și de amauroză sunt simptomele caracteristice. Diagnosticul este confirmat prin imaginile de edem și hemoragie la examenul *CT-scan*. Semnul „delta goală“ pe imaginea cu contrast, indicând congestia venoasă în jurul unui sinus hipodens, este semnul *CT-scan* caracteristic și anunță un prognostic grav (74). Angiografia este examenul care confirmă diagnosticul (75). De asemenea, RMN — prin informațiile pe care le dă asupra vitezei fluxului sanguin în sinusurile durale — poate înlocui informația angiografică (76).

Tratamentul constă din susținerea stării generale și administrarea de anticoagulante sistemice — heparină, Warfarină — cu prudența necesară în legătură cu transformarea hemoragică a zonei infarctizate. Intervenția chirurgicală directă, de ablație a cheagului nu a dat rezultate deosebite. Mai curând administrarea locală de urokinază și streptokinază a avut efect mai favorabil (77). De asemenea sunt în curs de evaluare rezultatele tratamentului cu activator tisular de plasminogen (TPA).

Hemoragiile cerebrale spontane (*stroke*-ul hemoragic)

Incidența pare în scădere în cadrul *stroke*-urilor (cca 17%) (78). Printre cauze, în afara HTA cronice, care rămâne drept cauza principală, mai intervin: coagulopatiile, tumorile cerebrale, anomaliile vasculare, trombozele venoase, arteritele și abuzul de droguri (78).

Sediul cel mai frecvent îl constituie vasele perforante profunde ale porțiunilor proximale ale arterelor cerebrală anterioară, comunicantă posterioară și bazilară, care sunt destinate nucleilor bazali, talamusului, punții și cerebelului. În 60% din cazuri nucleii bazali reprezintă sediul. La nivelul pereților acestor vase se evidențiază leziuni degenerative, caracterizate prin depozite fibrinoide. Acestea sunt însoțite de îngroșări ale pereților, alternând cu porțiuni subțiate ale acestora, pe care se pot constata chiar microanevrisme de tip Charcot-Bouchard (79). Fibrele din substanța albă, disecate și nu interceptate de dezvoltarea hemoragică, își pot relua activitatea după resorbția hemoragiei, ceea ce explică posibilitatea recuperării clinice. Dacă însă revărsatul sanguin depășește 50 ml și survine și infarctizarea hemoragică, deficitele neurologice provocate de hemoragie rămân definitive. Hemoragia este resorbită de macrofage în decurs de câteva luni, dar lasă în urmă o cicatrice fibroglială chistică (78) (fig. 11.11 a și b). De obicei hematomul nu recidivează. În 3% din cazuri însă el poate crește progresiv în orele și zilele ce urmează primei rupturi și evolua infaust (80).

Simptomatologia diferă în funcție de sediul și de masivitatea hemoragiei. O hemoragie masivă în nuclei, talamus sau punte se termină prin comă; una mai mică poate determina doar hemiplegie cu deviere conjugată spre partea leziunii. Efracționarea parenchimului de către hematom determină inundarea ventriculilor sau/și a spațiilor subarahnoidiene și ridică probleme de diagnostic diferențial cu HSA. În cazul hematoamelor intracerebrale primare, instalarea cefaleei, a grețurilor și vărsăturilor este mai tardivă de-

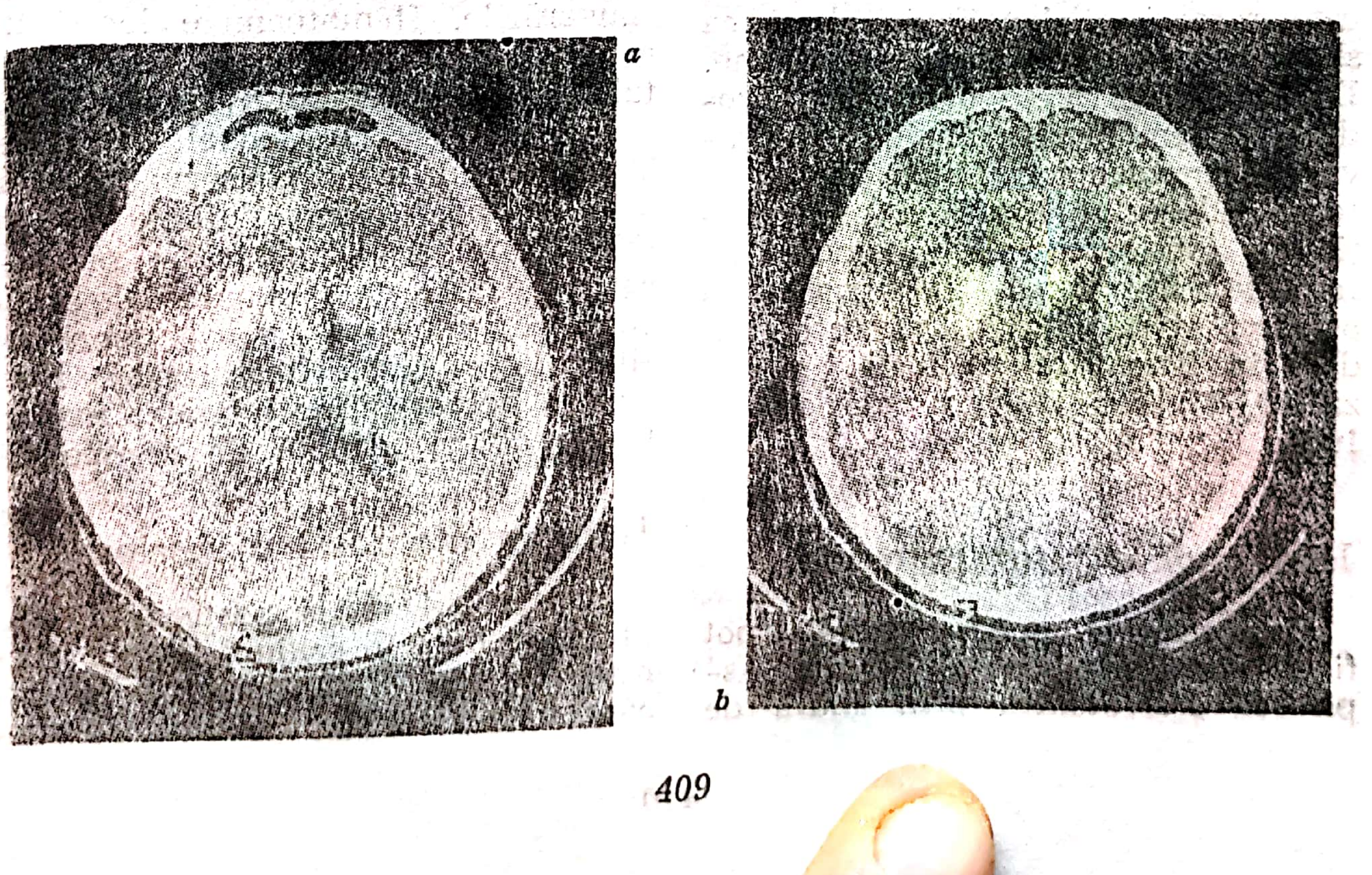

Fig. 11.11 — Imagini *CT-scan* într-un caz de hemoragie paranucleară fără efect de masă important: *a* — imaginea inițială; *b* — imaginea după 10 zile de resorbție spontană.

cât în cel al HSA (81). Hemoragiile la nivel talamic se manifestă predominant prin tulburări senzitive și hemianopsie. Coma și alterările stării de conștiență însoțesc hemoragiile severe, profunde (82). Cefaleea occipitală severă însoțită de ataxie, la care se adaugă deseori vărsăturile explozive, caracterizează de obicei sediul cerebelos al hemoragiei. De asemenea pot apărea alterări ale conștienței cu deteriorare rapidă a funcțiilor vitale și apariția reacțiilor de decerebrare. Astfel de semne însoțite de mioză și de afectarea motilității oculare caracterizează hemoragiile pontine.

Confirmarea diagnosticului de localizare trebuie făcută prin *CT-scan* fără contrast, care evaluează în plus prezența și gradul efectului de masă produs. De asemenea trebuie efectuate probele biologice pentru decelarea unor eventuale coagulopatii. RMN aduce mai puține informații în stadiul acut al hemoragiei, dezoxihemoglobina fiind paramagnetică.

Tratamentul hemoragiilor intraparenchimatoase spontane este încă subiect de controverse. Evacuarea unor hemoragii devastatoare, în cazul unui bolnav profund stuporos, este rareori eficientă, de altfel ca și evacuarea unor mici hematoame. Dacă însă în zilele următoare producerii hemoragiei survine o agravare a fenomenelor clinice, prin creșterea edemului însoțitor, intervenția de evacuare a hematomului se impune. Evacuarea intempestivă a oricărei colecții sanguine, recomandată în literatura medicală japoneză (80, 83), este încă în curs de evaluare (84, 85).

Hemoragiile supratentoriale

Hemoragiile supratentoriale pot fi evacuate prin diverse tehnici. Aspirarea stereotaxică prin gaură de trepan este minim distructivă, dar cheagurile proaspete sunt greu aspirabile prin canulă. De aceea s-au imaginat fie dispozitive rotatorii de fragmentare a cheagurilor (83, 85), fie introducerea de streptokinază pentru lizarea cheagurilor (86).

În majoritatea cazurilor se practică evacuarea printr-o craniotomie cu aspirarea hematomului sub control al vederii (82). Craniotomia se practică în punctul cel mai superficial al colecției, bineînțeles evitându-se abordul prin zonele elocvente funcțional. Se recomandă lăsarea unor mici cheaguri la nivelul vaselor suspectate a fi la originea hemoragiei, pentru a evita resângerările și, ca atare, coagularea acestor vase, adeseori importante (78). Pentru hemoragiile în putamen s-a recomandat abordul prin deschiderea văii sylviene și aspirarea transoperculară a conținutului hematomului (82). Evacuarea microchirurgicală a hematoamelor a fost de asemenea recomandată de unii neurochirurgi (80). În acest sens s-a subliniat avantajul identificării surselor hemoragice și îndeosebi a arterei lenticulostriate (sursa cea mai frecventă a hemoragiei), care poate fi astfel coagulată, evitându-se resângerările. Hematoamele localizate în substanța albă a unor lobi (frontal, occipital, temporal) pot fi evacuate practic cu sechele minime. Tratamentul lor conservator, în schimb, poate lăsa deficite severe (87). Examenul angiografic preoperator poate decela eventualele malformații vasculare sau tumori ca fiind la originea hemoragiei. Evacuarea hemoragiilor talamice nu este de obicei urmată de recuperări.

Hemoragiile fosei posterioare

Hemoragiile fosei posterioare (fig. 11.12) trebuie în schimb tratate operator în mod obligatoriu, atunci când exercită chiar un efect de ma-

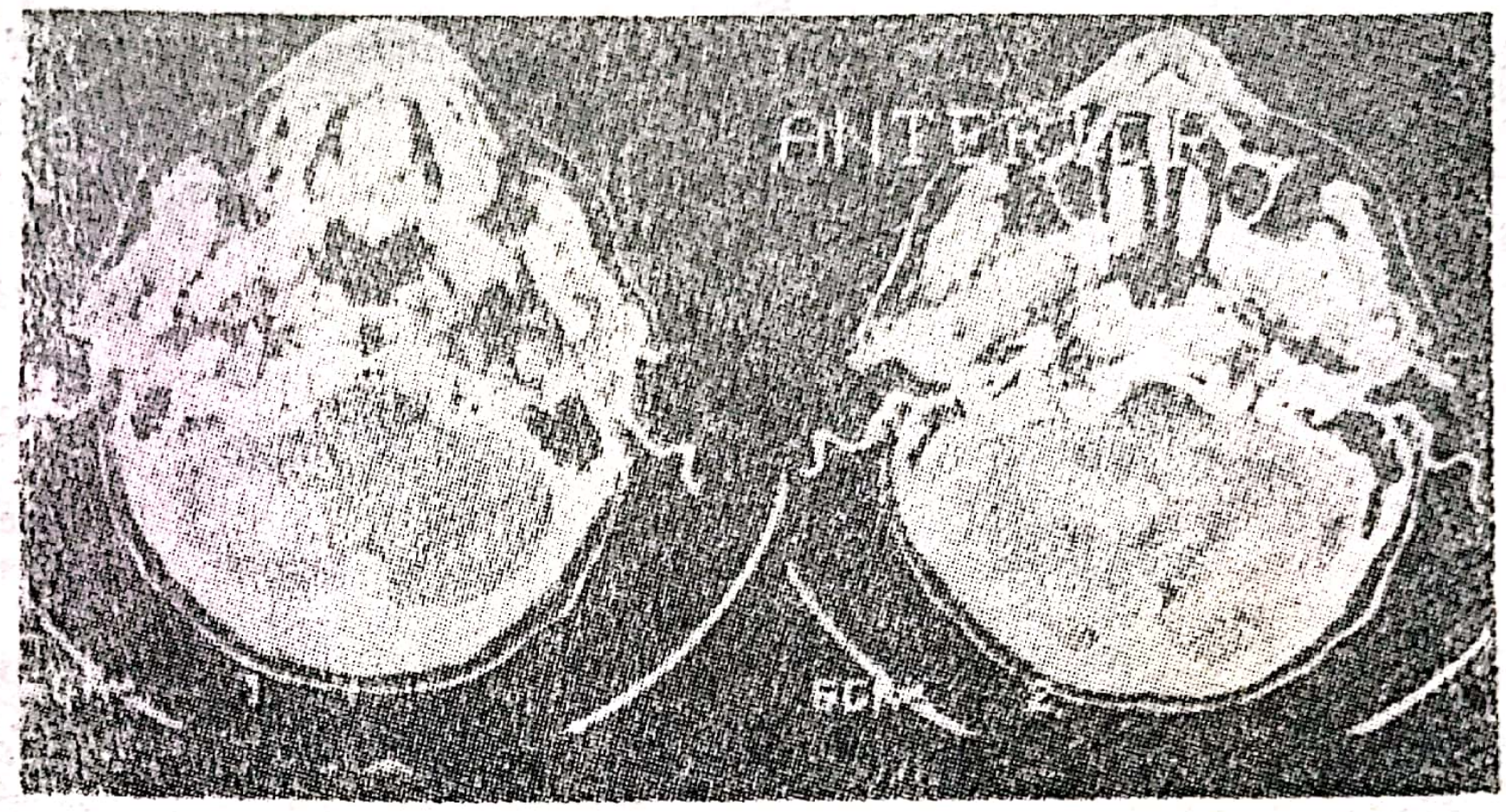

Fig. 11.12 — Imagine *CT-scan* de hematom de emisferă cerebeloasă dreaptă cu efect de masă notabil asupra ventriculului IV.

să moderat (88) sau când determină tulburări vegetative. Craniotomia limitată de fosă posterioară și aspirarea hematomului constituie tratamentul de elecție (89).

Inundația intraventriculară

Inundația intraventriculară a fost considerată mult timp un element de prognostic grav. Cantitatea de sânge intraventricular poate fi estimată cu ajutorul *CT-scan*. Cele mai frecvente cauze netraumatice de inundație ventriculară sunt rupturile anevrismale, MAV, tumorile și coagulopatiile (81). Tratamentul cu hipotensoare și Dexametazonă are eficiență redusă (90). Evacuarea chirurgicală de asemenea este de utilitate limitată, din cauza situării profunde a structurilor ventriculare. O malformație vasculară desigur că trebuie tratată operator. Drenajul are adeseori eficiență tranzitorie datorită colmatării cateterului (81). Clarificarea conținutului ventricular poate fi făcută prin instilarea de urokinază (10—12 mii U), urmată de clamparea drenului timp de o oră și apoi declamparea lui (86). Se poate aplica o dată sau de două ori pe zi, până când se clarifică aspectul *CT-scan* al ventriculilor III și IV. Apariția hidrocefaliei impune instalarea unui drenaj intern permanent. Apariția tardivă a hidrocefaliei s-ar datora însă mai curând iritației subarahnoidiene produsă de sânge decât prezenței acestuia în ventriculi (91).

Bibliografie

1. *TRANMER B. I., KINDT G. W., GROSS C. E.*: Medical management of acute cerebral ischemia. În: „Neurological Surgery" (sub red. Youmans J. R.), ed. a III-a, cap. 48. W. B. Saunders Co., Philadelphia, 1988, 1 516—1 533.
2. *TOOLE J. F., BURROW D. D.*: Pathophysiology and clinical evaluation of ischemic vascular disease. În: „Neurological Surgery" (sub red. Youmans J. R.), cap. 47, ed. a III-a. W. B. Saunders Co., Philadelphia, 1988, 1 463—1 515.
3. *WHISNANT J. P., BASFORD J. R., BERENSTEIN E. F.*: Classification of cerebrovascular disease: III. Special report from the NINDS. *Stroke*, 1990; 21: 637—676.
4. *SULLIVAN H. G., KINGSBURY T. B., MORGAN M. E.*: The rCBF response to Diamox in normal subjects and cerebrovascular disease patients, *J. Neurosurg.*, 1987; 67: 525—534.
5. *LHERMITTE F., GAUTIER J. C., DEROUESNE C.*: Nature of occlusion of the middle cerebral artery, *Neurol.*, 1970; 20: 82—88.

CAPITOLUL 12

Malformațiile congenitale ale sistemului nervos central și ale învelișului osos (craniovertebrale)

Prin malformații înțelegem anomalii ale funcției, ale structurii și ale formei organismului în totalitate sau anomalii ce cuprind numai anumite organe și sisteme și care sunt determinate de tulburări ale proceselor de diferențiere, în cursul perioadelor precoce ale ontogenezei. Termenul de „malformație" este încă mult discutat; unii autori propun pentru aceste afecțiuni încadrarea nosologică de anomalie de dezvoltare sau defect congenital (Bareliuc și Neagu, 1977) (1). Întrucât termenul de „malformație" este consacrat, pentru a nu preta la interpretări eronate, îl vom folosi în cele ce urmează. Termenul de „congenital" se adaugă pentru a defini malformațiile prezente la naștere, indiferent dacă sunt induse de factori genetici sau de mediu (deci congenital nu este sinonim cu ereditar).

Procesul apariției malformațiilor congenitale este provocat fie de factori ereditari, progenetici, fie de factori externi, metagenetici. Acești factori pot acționa izolat sau se pot asocia. După Joppich și Schulte (1968) (2), malformațiile pot fi: determinate de factori genetici (20%), consecutive aberațiilor cromozomiale (10%), consecutive infecțiilor virotice (10%) sau datorate factorilor exogeni și necunoscuți (60%).

Factorii ereditari (progenetici) produc malformații congenitale prin alterarea a însăși bazei ereditare, adică a genotipului, indiferent de condițiile de mediu extern în care acționează.

Factorii externi, de mediu ambiant (metagenetici, peristazici), își exercită acțiunea în perioada intrauterină, fiind nocivi practic în primele trei luni de sarcină. Perioada de sensibilitate teratogenă maximă este cuprinsă între zilele a 12-a și a 60-a de dezvoltare intrauterină. Înainte de ziua a 12-a acțiunile factorilor teratogeni rămân fără efect sau sunt letale, iar după ziua a 60-a, schema corporală fiind completă, efectul teratogen devine nul. Malformațiile congenitale provocate de factorii de mediu au fost denumite și fenocopii, pentru că mimează tulburări asemănătoare de origine genetică, simulând transmisia ereditară.

Asocierea factorilor ereditari cu factori externi (afecțiuni poligenice). Pentru producerea malformațiilor congenitale, în unele cazuri acționează atât factorii ereditari cât și cei externi, de mediu ambiant, favorizându-se reciproc. Acțiunea lor se bazează pe penetrația factorului ereditar, genetic, și pe intensitatea factorului extern, metagenetic. Astfel, acțiunea unui factor malformativ extern în perioada critică, dar cu o intensitate infraliminară, poate provoca malformație congenitală dacă embrionul are o alcătuire genetică particulară. Cele mai frecvente malformații sunt tocmai rezultatul interacțiunii dintre cei doi factori, fapt relevat de datele experimentale și de tendința malformațiilor de a apărea la mai mulți membri ai aceleiași familii.

Clasificarea malformațiilor sistemului nervos o include și pe cea a malformațiilor craniovertebrale, datorită interdependenței dintre țesutul nervos și învelișul său osos. Astfel distingem:

I. Malformații ale axului neural cerebrospinal, în cadrul cărora sunt cuprinse:

A. *Malformații congenitale datorate unor tulburări de închidere a tubului neural (malformații disrafice):*

1 — cranium bifidum, cu multiple forme anatomoclinice:

— cranioschizisul total, în care calota craniană este absentă, encefalul expus fiind mai mult sau mai puțin afectat;

— meningoencefalocelele, constând în hernierea conținutului intracranian printr-un defect osos, de obicei median;

2 — spina bifida, care cuprinde, în ordinea gravității, următoarele forme anatomoclinice:

— rahischizisul complet (tubul neural nu este închis, țesutul nervos fiind expus);

— spina bifida chistică sau meningomielocelele (defect osos vertebral ce permite hernierea conținutului intrarahidian);

— spina bifida ocultă (defect osos de arc vertebral cu modificări locale mediane, cutanate și subcutanate);

2 — sinusul dermal cranian și spinal (traiect fistulos median de la tegumente în profunzime, cu lungime variabilă, uneori ajungând până la sistemul nervos central).

B. *Malformații congenitale care pot fi urmarea mai multor cauze de modificare a dezvoltării embrionare,* fie o posibilă tulburare disrafică, fie o altă tulburare disgenetică. În acest grup sunt cuprinse agenezia de corp calos, diastematomielia, siringomielia, malformația Arnold-Chiari, sindromul Dandy-Walker.

C. *Malformații congenitale datorate unor defecte de dezvoltare în afara tulburărilor de închidere a tubului neural.* Aici se pot încadra chisturile arahnoidiene, agenezia corticală, microgiria, hipoplazia coasei, hipoplazia tentoriului etc., precum și malformațiile cu tulburări marcate în dinamica lichidiană, ca hidrocefalia congenitală, stenoza de apeduct etc.

II. Malformații craniovertebrale constând în multiple anomalii craniene și vertebrale, adeseori asociate cu malformațiile sistemului nervos central; amintim lacunele craniene congenitale, anomalii ale joncțiunii craniorahidiene, craniostenozele etc.

Malformații ale axului neural cerebrospinal

Malformații congenitale datorate unor tulburări de închidere a tubului neural (malformațiile disrafice)

Prin stare disrafică sau complex disrafic înțelegem toate malformațiile congenitale ale sistemului nervos central datorate unor tulburări de închidere a tubului neural. Acest defect de închidere a tubului neural poate îmbrăca aspecte anatomoclinice variate, de la forme foarte grave, incompatibile cu viața (craniorahischizis total), până la forme minore (spina bifida ocultă). Malformațiile disrafice domină ca frecvență în cadrul malformațiilor sistemului nervos central, ocupând astfel un loc important în patologia neurochirurgicală pediatrică. Malformațiile disrafice pot fi însoțite și de alte malformații ale organismului (extremități, aparat urinar etc.).

Malformațiile disrafice fac parte din categoria malformațiilor sistemului nervos central consecutive unor tulburări ale organogenezei, spre deosebire de celelalte două categorii de malformații, cauzate de anomalii cromozomiale (boli cromozomiale) și de anomalii de histogeneză (Joppich și Schulte, 1968) (2). În ceea ce privește concepția despre formarea malformațiilor disrafice, toți autorii sunt de acord că acestea își au originea în viața embrionară timpurie — săptămâna a 2-a până la a 4-a —, adică tocmai în perioada de închidere a tubului neural, perioada dezvoltărilor teratogene. Închiderea tubului neural începe în regiunea cervicală și progresează în ambele direcții, cranial și caudal. Capătul cefalic se închide în ziua a 25-a, iar cel caudal, în ziua a 29-a, formând o cavitate continuă ce constituie ventriculii primitivi și canalul central al măduvei. Faptul că închiderea tubului neural se face cel mai tardiv în regiunea caudală explică marea frecvență a afecțiunilor disrafice în această regiune.

În mecanismul de formare a malformațiilor disrafice există două teorii: ipoteza desfacerii, a eruperii tubului neural, datorită hipertensiunii lichidiene, într-un tub hidrocefalomielic și ipoteza creșterii exagerate a tubului neural, elaborată pe baza studiilor pe embrion uman. Probabil că intervin ambele mecanisme, defectul de închidere reprezintă factorul principal, determinant, iar distensia prin hipertensiune lichidiană favorizează hernierea. În ceea ce privește factorul de creștere exagerată a tubului neural, acesta este un element ocazional. Datele actuale relevă că alături de factorul genetic, în tulburările de închidere a tubului neural intervine și descreșterea mucopolizaharidelor (glicozaminoglicanii) Di Rocco și Rende, 1987) (3).

În cadrul malformațiilor disrafice vom descrie *cranium bifidum, spina bifida* și sinusul dermal cranian și spinal.

Cranium bifidum

Formele anatomoclinice sunt: cranioschizisul total și meningoencefalocelele.

Cranioschizisul total

Reprezintă forma cea mai gravă de *cranium bifidum*, în care calota craniană este absentă, creierul expus fiind mai mult sau mai puțin afectat. Este o malformație incompatibilă cu viața, care exclude posibilitatea unui tratament și care înglobează diferite forme:

Anencefalia constă într-o malformație congenitală caracterizată prin calota craniană deschisă, existând practic doar baza craniului; creierul este reprezentat printr-o masă spongioasă, vasculară, incomplet diferențiată, aria cerebrovasculară. Există diferite forme de anencefalie. Astfel, uneori se constată absența numai a telencefalului, alteori absența telencefalului și a diencefalului, iar în unele cazuri nu există decât creierul posterior. Individul, de obicei neviabil, prezintă și alte malformații ale axului cerebrospinal (*spina bifida*, sindromul Klippel-Feil etc.) sau alte anomalii ale organismului.

Exencefalia reprezintă o herniere a resturilor de țesut nervos prin marele defect cranian. Malformația, incompatibilă cu supraviețuirea, face trecerea de la anencefalie spre meningoencefalocele.

Meningoencefalocelele

Meningoencefalocelele (ME) reprezintă o herniere de conținut intracranian (meninge, țesut nervos, ventricul) printr-un orificiu anormal, congenital, cel mai adesea pe linia mediană și la granița dintre condro- și desmocraniu. Aceste afecțiuni congenitale, bine cunoscute pediatrilor și chirurgilor, nu pun atât probleme de diagnostic cât, mai ales, de indicație operatorie.

Etiopatogenie. Frecvența ME variază între 1/2 500 și 1/25 000 de nașteri. Din totalul tulburărilor disrafice ale sistemului nervos central, ME reprezintă 10—15%.

Clasificare. ME trebuie clasificate atât după conținutul pungii herniate cât și după sediu.

După conținutul pungii herniate, ME se împart în:

a — encefalocele, când conțin țesut cerebral;

b — meningocele, când conțin numai învelișuri meningiene și LCS;

c — meningoencefalocele care conțin encefal, meninge și LCS și constituie cele mai frecvente situații anatomice (fig. 12.1);

d — encefaloventriculocele, când conțin și porțiuni de ventricul;

e — meningoencefaloventriculocele, când conțin meninge, LCS, encefal și ventricul.

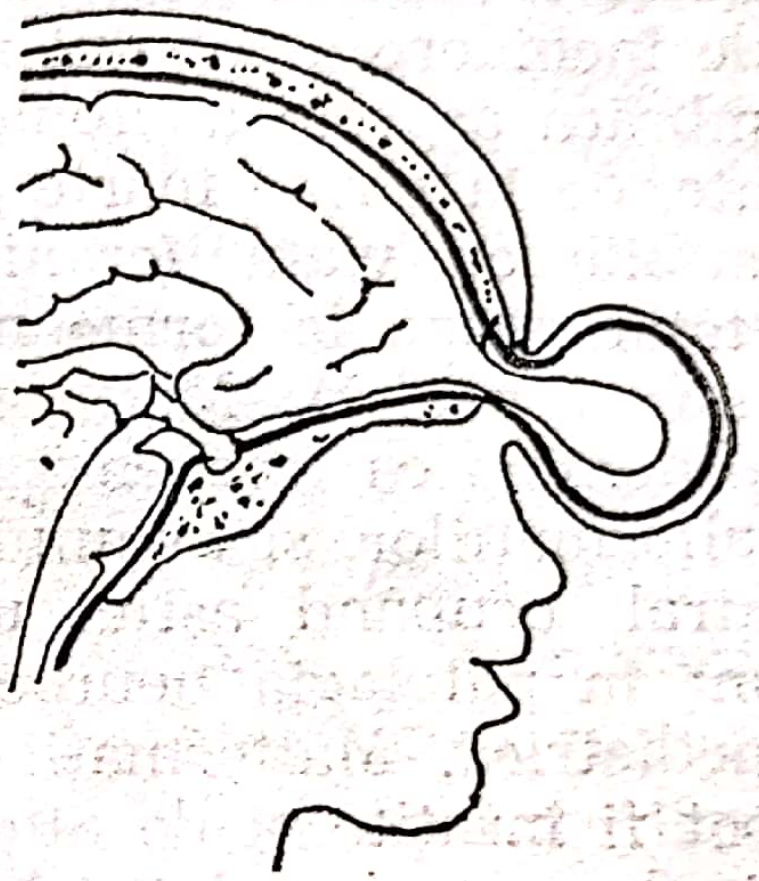

Fig. 12.1 — Prezentare schematică a meningoencefalocelelor (secțiune sagitală la un meningoencefalocel situat anterior).

În practica clinică utilizăm termenul generic de meningoencefalocele.

După sediu, ME pot fi defalcate, după Suwanwela și Suwanwela (1972) (4), astfel (fig. 12.2):

1) ME de convexitate care cuprind:

a — ME occipitale: superioare (situate deasupra tentoriului și conținând țesut cerebral), inferioare (situate intratentorial și conținând cerebel) și mixte (supra- și subtentoriale, când și tentoriul este herniat alături de țesutul nervos);

b — ME parietale;

c — ME frontale (interfrontale);

d — ME laterale (de pterion).

2) ME bazale, care pot fi sau nu vizibile la suprafață.

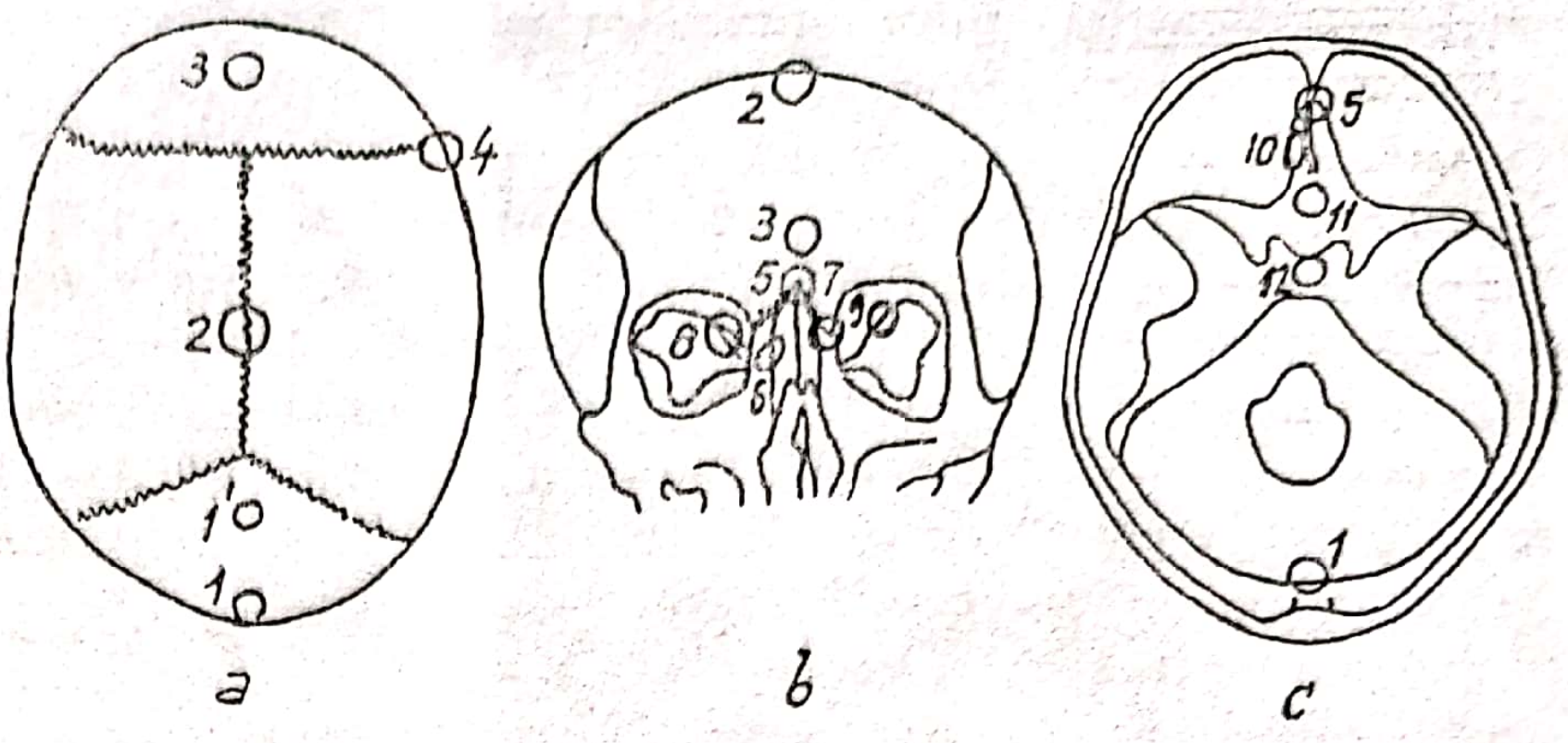

Fig. 12.2 — Clasificarea meningoencefalocelelor după sediul defectului osos: *a* — ME de convexitate; *1* — occipital inferior; *1'* — occipital superior; *2'* — interparietal; *3* — frontal; *4* — pteronal; *b* — ME anterobazale (vizibile); *5* — nazofrontal; *6* — nazoetmoidal; 7 — nazoorbitar (orbitar anterior); c — ME bazale nevizibile; *8* — sfenoorbitar (orbitar posterior); *9* — sfenomaxilar; *10* — nazofaringian; *11* — sfenoetmoidal; *12* — *sfenofaringian.*

a — ME bazale vizibile sunt constituite din meningoencefalocele frontoetmoidale (defectul osos este situat între etmoid și frontal, adică la granița dintre condroși desmocraniu), care cuprind: ME nazofrontale; ME nazoetmoidale; ME nazoorbitare.

b — ME bazale nevizibile la suprafața craniului cuprind:

— ME sfenoorbitare;

— ME sfenomaxilare;

— ME sfenoetmoidale;

— ME sfenofaringiene.

Privitor la preponderența ME, se constată în datele publicate că cele bazale (89%) sunt mult mai frecvente decât cele de convexitate (11%) craniană (Arseni și Horvath, 1984) (5).

Tabloul clinic. Pentru descrierea clinică este necesară de la început o delimitare a ME vizibile exocranian de cele profunde, nevizibile la suprafața craniului. ME de convexitate și bazale vizibile au aspectul unei tumori exocraniene congenitale, unice, situată pe linia mediană sau paramediană, constituind deseori singura manifestare clinică și fiind recunoscute ușor chiar de la naștere (fig. 12.3, 12.4, 12.5, 12.6). Mărimea lor este variabilă, de la dimensiunile unei alune până la o masă monstruoasă, cât un cap de făt. Malformația se prezintă sub forme foarte diferite: pediculată sau sesilă, acoperită de piele sănătoasă, întinsă, glabră sau cu părul crescut în jur, la nivelul calvariului. Tegumentele supraiacente pot fi uneori subțiate, cu desen vascular intens și cu pete angiomatoase sau chiar ulcerate și fistulizate. La palpare se constată o formațiune pulsatilă sau nu, care se mărește în unele cazuri odată cu

Fig. 12.3 — Meningoencefalocel anterior nazofrontal.

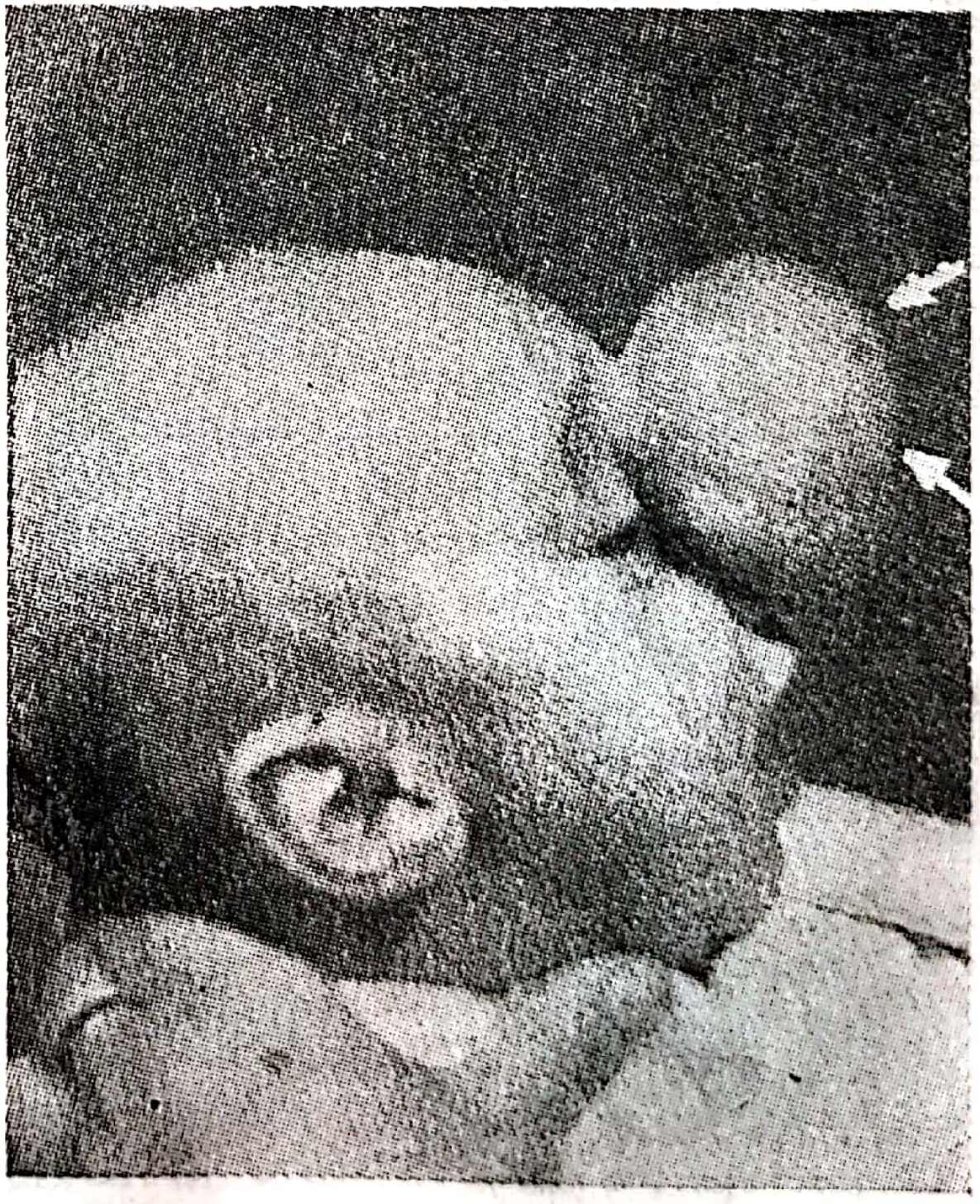

Fig. 12.4 — Meningoencefalocel anterior nazoetmoidal bilateral.

creșterea tensiunii intracraniene (de exemplu, tuse). Defectul cranian se palpează cu destulă dificultate.

Fig. 12.5 — Meningoencefalocel anterior nazoorbitar stâng.



Fig. 12.6 — Meningoencefalocel occipital inferior.

Semnele neurologice lipsesc de obicei. Cele semnalate, ca deficit motor, convulsii, tulburări de vedere, strabism, întârziere în dezvoltarea psihomotorie, indică o suferință cerebrală concomitentă subiacentă. La ME situate anterior (frontoetmoidale), dezvoltarea formațiunii va duce la dispariția oaselor proprii ale nasului cu îndepărtarea și deformarea orbitelor. Simptomatologia neurologică este deseori dependentă de dimensiunea disrafiei.

Pot coexista și alte malformații, ca microcefalie, hidrocefalie, meningomielocel, lipom sacrat, sinus dermal, malformații ale extremităților, microftalmie sau anoftalmie, alte malformații faciale sau ale altor organe. În cazul hidrocefaliei, asociate, se recomandă ca prim timp operator rezolvarea acesteia și ulterior a ME (Gamache, 1995) (6).

ME sfenoorbitare (orbitare posterioare) se traduc clinic prin exoftalmie unilaterală, pulsatilă sau nu, și sunt influențate de poziția copilului (se micșorează sau chiar dispar în clinostatism și apar sau se accentuează în ortostatism). Aceste forme sunt rare.

ME bazale profunde, propriu-zise, sunt rare (fig. 12.7). Deși sunt malformații congenitale, ele pot provoca tulburări la copilul școlar, care se prezintă la medicul ORL-ist fie pentru obstrucție nazală, fie pentru rinoree lichidiană.

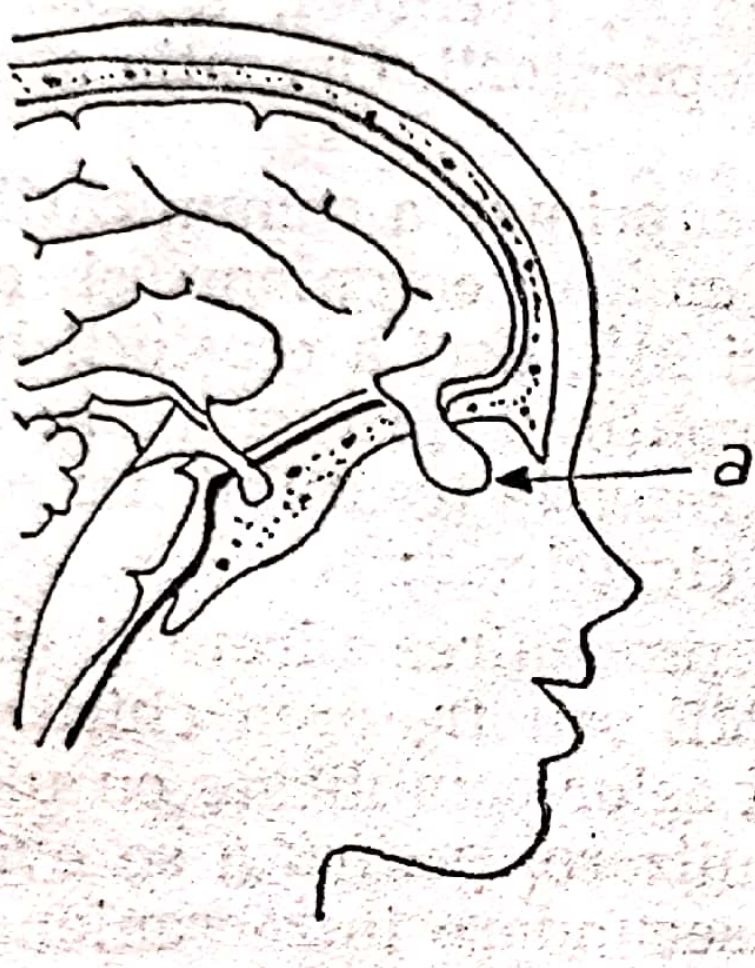

Fig. 12.7 — Prezentare schematică a unui ME bazal nevizibil (*a* — sfenoetmoidal).

Investigații paraclinice. Radiografia simplă a craniului este deosebit de utilă pentru că arată în toate cazurile sediul și dimensiunea exactă a defectului osos, conturând uneori malformația. Pentru ME bazale, tomografia convențională furnizează date informaționale asupra defectului osos.

CT-scan simplă, și cu reconstrucție, constituie investigația principală în ME, complet neinvazivă și prin care putem obține multiple date asupra malformației, defectului osos, structurii parenchimului cerebral, dispunerii sistemului ventricular, precum și asupra altor malformații ale SNC.

Radiocisternografia cerebrală cu Yterbiu^{198} este utilizată pentru diagnosticul fistulei (fig. 12.8) craniene bazale, în ME bazale endonazale fistulizate.



Fig. 12.8 — Radiocisternografie cerebrală cu ^{198}Yterbiu: se evidențiază meningoencefalocelul bazal sfenoetmoidal.

Diagnostic diferențial. În cazul ME de convexitate este necesar să se facă diagnosticul diferențial cu cefalhematomul sugarului, unde nu se constată defect osos, iar radiografia craniului arată o bombare a tablei externe cu aspect de „fagure“ al diploiei; chisturile dermoide și lipoamele, situate pe linia mediană și care nu sunt însoțite de defect osos congenital; tumorile osoase ale craniului, la care examenul radiologic arată o liză osoasă progresivă, cu margini neregulate; fracturile progresive ale craniului, afecțiuni cu sediul în regiunea oaselor craniene, adică la locul de predilecție al fracturilor la sugar, aspectul radiografic arătând un defect osos cu margini neregulate, subțiate; sinusul pericranian, în vecinătatea sinusului longitudinal superior, reprezentând radiografic un mic defect osos cu margini net delimitate, poate fi redus cu ușurință la compresiune digitală și este influențat evident de manevrele de creștere a presiunii venoase intracraniene.

În cazul ME bazale frontoetmoidale, diagnosticul diferențial trebuie făcut cu: tumorile dermoide, care au mai frecvent sediul în unghiul intern al orbitei, sunt dure, bine delimitate, neaderente în profunzime; hemangioamele orbitare, mai ales că modificările tegumentare la ME pot să prezinte deseori pete angiomatoase sau o rețea vasculară superficială evidentă; mucocelele, tumori moi cu punct de plecare din mucoasa sinusurilor, apar la copilul mare; chisturile parazitare (hidatidoza orbitară), neîntâlnite la sugar și la copilul mic, cu tumefacție edematoasă a pleoapei.

ME sfenoorbitare, care prin dezvoltarea lor retrooculară determină exoftalmie, uneori pulsatilă, pot duce la confuzie cu fistula carotido-cavernoasă, afecțiune de origine predominant traumatică, neîntâlnită în experiența clinicii noastre la copii sub 7 ani.

ME bazale propriu-zise, cu dezvoltare endonazală, necesită un diagnostic diferențial cu polipul nazal, la care biopsia sau ablația așa-zisului „polip“, efectuată în serviciile ORL, poate avea drept consecință rinoree lichidiană cu meningită secundară sau recidiva meningoencefalocelului.

Evoluție, complicații, prognostic. ME de convexitate au în majoritatea cazurilor un caracter evolutiv, ajungând în scurt timp la dimensiuni gigante. Această creștere făcându-se pe seama meningelor și a encefalului, duce la afectarea gravă a SNC. Spre deosebire de acestea, ME bazale sunt în majoritatea cazurilor neevolutive sau lent evolutive. Dintre complicații menționăm că ME au tendința la ulcerare sau fistulizare. Deseori acoperirea tegumentară este parțială, evidențiindu-se exulcerarea țesutului nervos, predispus la hemoragii și infecții. Alteori, tegumentele subțiate ale ME se ulcerează și se fistulizează secundar, ducând la meningoencefalită. ME neavând protecția cutiei craniene, sunt expuse ușor la traumatisme externe, deci la riscul de ruptură a malformației.

Prognosticul vital în ME nu este implicat decât în formele gigante. Prognosticul funcțional este deseori rezervat din cauza inclavării unei porțiuni importante de țesut nervos în malformație (Gallo, 1992) (7).

Tratament. ME beneficiază numai de tratament chirurgical: cura radicală a malformației. Rămâne însă deschisă problema alegerii momentului operator optim, a tehnicii chirurgicale și, eventual, a contraindicațiilor operatorii. Operația are drept scop:

1) — suprimarea comunicării anormale endo-exocraniene și oprirea evoluției ME, deci a creșterii herniei de conținut intracranian;

2) — rezecția țesutului nervos modificat, cicatriceal;

3) — prevenirea ulcerării și fistulizării ME sau tratarea chirurgicală, în cazul celor complicate cu ulcerare sau fistulizare, pentru a se evita infecțiile secundare intracraniene (meningoencefalita);

4) — corectarea estetică a formațiunii exocraniene.

Alegerea atât a momentului operator, cât și a tehnicilor chirurgicale depinde de sediul și de starea locală a meningoencefalocelului.

În cazul ME de convexitate este indicată cura radicală a malformației într-un singur timp operator. Ținând seama de caracterul evolutiv și de posibilitatea de ulcerare și de fistulizare, cu complicații infecțioase consecutive, este de preferat indicația operatorie timpurie. Pe baza experienței noastre considerăm că momentul operator cel mai propice este între săptămâna a 4-a și 3 luni, perioadă în care sugarul poate suporta intervenția în bune condiții și când ME nu a ajuns la mari dimensiuni. În ME gigante, pediculate, mai ales situate occipital inferior, manevrele operatorii trebuie să fie blânde, pentru a nu deplasa brutal malformația, ceea ce poate tracționa sistemul nervos central cu consecință



Fig. 12.9 — Meningoencefalocel gigant pediculat, situat occipital superior.

letală prin edem cerebral și hemoragii. Conținutul herniat este rezecat, deoarece țesutul nervos din hernie este de cele mai multe ori cicatriceal, deci nefuncțional; chiar dacă acest țesut este normal, încercarea de repunere în cutia craniană are efect compresiv (fig. 12.9).

În cazul ME bazale frontoetmoidale, care sunt fie staționare, fie lent evolutive, cura malformației se va efectua în doi timpi: timpul prim, intracranian, și timpul secund, extracranian. Timpul operator intracranian fiind o intervenție chirurgicală laborioasă, greu de suportat de sugar, momentul operator optim este la vârsta de 1—2 ani, în funcție de starea pacientului (Arseni și Horvath, 1984) (5). Mai recent, alți autori recomandă abordul în primele 6 luni de viață (Mahapatra și colab., 1994) (8).

Primul timp, intracranian, se face prin volet frontal bilateral: se rezecă țesutul cerebral herniat la nivelul defectului dural, se suturează defectul dural, apoi se chiuretează extradural, prin defectul osos, țesutul nervos herniat și se aplică o placă de superacril, lipită etanș pe breșa osoasă. Cu această metodă originală am obținut rezultate operatorii bune. Plastia defectului osos se poate face fie cu material osos de la bolnavi (grefe osoase liofilizate), fie cu diferite substanțe plastice polimerizate.

Timpul doi, exocranian, se efectuează după un interval optim de minimum trei luni, deoarece uneori formațiunea diminuează în dimensiune sau chiar dispare dacă meningocelul a fost mic. Acest timp reprezintă operația estetică, operație care rezolvă de fapt principalul motiv al internării (fig. 12.10).

Există autori care rezolvă ME bazale anterioare într-un singur timp operator, prin abord frontonazoorbitar, cu rezecția malformației, închiderea durei mater și rezolvarea estetică a masivului facial, într-un singur timp operator (Sargent și colab., 1988) (9).

În ceea ce privește cura neurochirurgicală a ME endonazale (bazale profunde), deși tehnica operatorie este aceeași ca la ME frontoetmoidale, totuși, întrucât sunt situate bazal profund și mai posterior, în apropierea regiunii optochiasmatice și a arterelor carotide, expunerea acestei regiuni este mai dificilă și fixarea plăcii de acrilat comportă mai multe riscuri, cu atât mai mult cu cât aceasta o facem prin lipirea marginilor ei cu un instrument supraîncălzit. ME endonazal este o

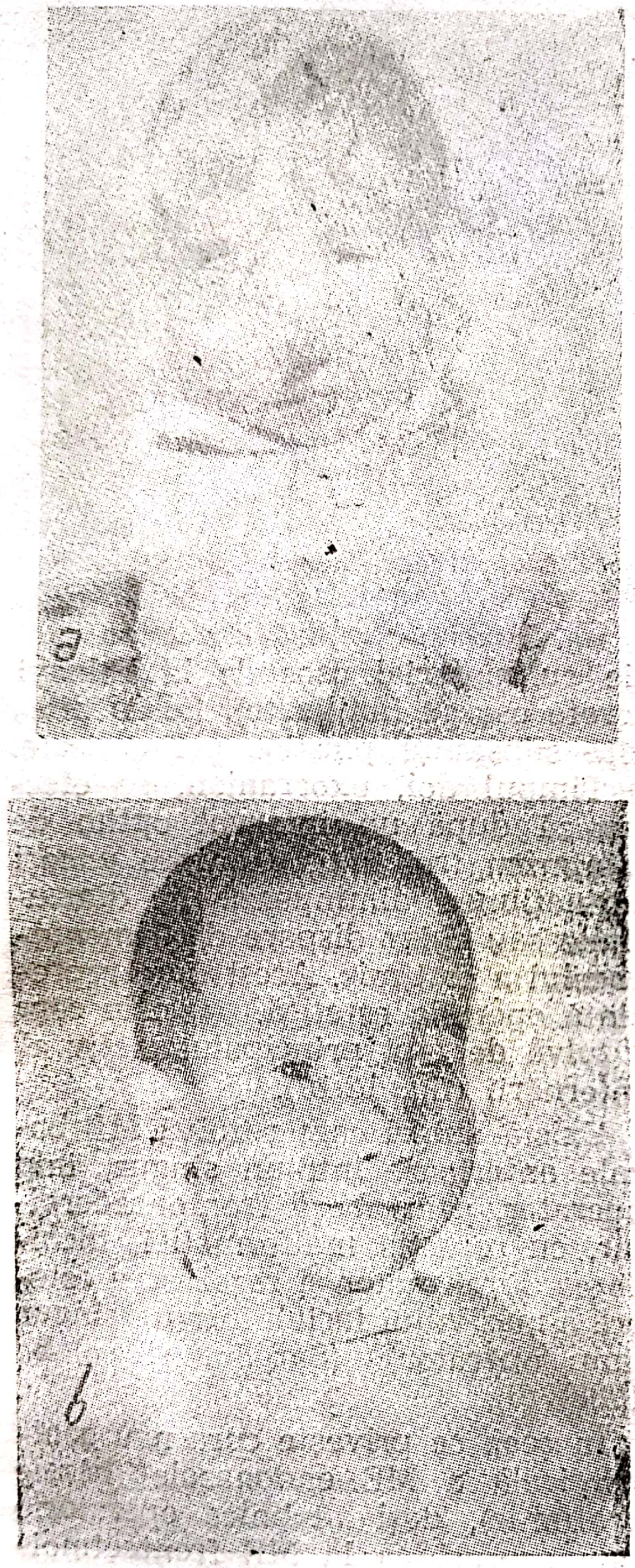

Fig. 12.10 — Meningoencefalocel anterior: *a* — imagine anteroposterioară preoperatorie; *b* — imagine anteroposterioară postoperatorie.

afecţiune ce aparţine specialităţii ORL, unde se prezintă bolnavul pentru acuzele sale şi unde se pune diagnosticul. Neurochirurgului îi revine sarcina de a rezolva cura endocraniană, urmând ca, atunci când este necesar, adică în cazul persistenţei obstrucţiei nazale, specialistul ORL să efectueze cura exocraniană endonazală.

Pentru ME fistulizate spontan sau traumatic se pune indicaţia operatorie de urgenţă, indiferent de sediul malformaţiei şi de vârsta copilului. Rezolvarea lor chirurgicală vizează în primul rând închiderea fistulei LCS; dacă este posibil se va face, după caz, şi cura radicală a formaţiunii.

ME ulcerate vor fi tratate întâi până la epitelizarea lor şi ulterior vor fi operate.

Contraindicaţiile operatorii sunt reprezentate de stările plurimalformative grave, starea alterată a copilului, ME gigante exulcerate şi infectate.

Asocierea cu alte malformaţii ale SNC impune prioritatea de tratament doar a hidrocefaliei, pentru scăderea presiunii intracraniene.

Rezultate. Tratamentul corect al ME după o investigare corectă a SN are toate şansele să se soldeze cu rezultate favorabile, funcţionale.

Spina bifida

Spina bifida, ca malformaţie disrafică a SNC cuprinde, în ordinea gravităţii, următoarele forme anatomoclinice:

1 — rahischizisul complet (tubul neural nu este închis, ţesutul nervos fiind expus);

2 — spina bifida chistică sau meningomielocelele (defect osos vertebral ce permite hernierea conţinutului intrarahidian);

3 — spina bifida ocultă (defect osos de arc vertebral cu modificări locale mediane, cutanate şi subcutanate).

Rahischizisul complet

Această malformaţie disrafică se caracterizează printr-o largă deschidere a coloanei vertebrale în regiunea posterioară, cu expunerea măduvei spinării. Malformaţia este incompatibilă cu supravieţuirea.

Spina bifida chistică sau meningomielocelele

Meningomielocelele (MM) sunt malformaţii congenitale consecutive unui defect de închidere a tubului neural şi a formaţiunilor mezenchimale învecinate, prin care herniază conţinutul intraspinal (meninge, ţesut nervos), cu sau fără afectare tegumentară.

Etiopatogenie. Aceste afecţiuni apar în orice punct al coloanei vertebrale pe linia mediană posterioară, dar sediul de predilecţie este regiunea lombară inferioară şi lombosacrată. Fiind însoţite deseori de leziuni neurologice grave (motorii, sfincteriene, trofice), pe lângă asocierea frecventă a hidrocefaliei şi a altor stări malformative concomitente, MM ridică multiple probleme atât din punct de vedere medical, cât şi social. Defectele de închidere a tubului neural spinal se observă aproape exclusiv în regiunea mediană, posterioară, a coloanei, ducând la diferite forme de spina bifida posterioară. În mod excepţional există însă şi defecte de închidere anterioare sau laterale, care vor duce la constituirea aşa-ziselor spine bifide anterioară sau laterală. În practica curentă, prin spina bifida înţelegem însă spina bifida posterioară.

Este necesar să delimităm de la început cele două principale afecţiuni disrafice cuprinse sub denumirea de spina bifida, şi anume:

1 — spina bifida ocultă, tulburare de închidere ce are drept semn principal disrafia (despicătura) arcului vertebral, cu părţi moi de acoperire de obicei normale;

2 — spina bifida chistică grupează meningocelele şi MM cu diferitele forme anatomice. Preferăm termenul de MM termenului de spina bifida chistică, deoarece defineşte însăşi leziunea anatomică. Dacă tubul neural spinal este interesat disrafic pe toată lungimea lui, se poate vorbi de rahischizis dorsal total, afecţiune incompatibilă cu viaţa.

Incidenţa MM este considerată de 1—4 cazuri la 1 000 de născuţi vii (Nirmel şi Chapman, 1987) (10). Toate datele din literatură arată incidenţa crescută a MM în Irlanda, Scoţia şi Wales, adică de aproximativ 2,5—4,5 la 100 000 de nou-născuţi vii (Stark, 1977) (11).

Clasificare. După *sediul* MM, acestea sunt: cervicale, toracice, lombare şi lombosacrate. Incidenţa maximă este la nivelul regiunii lombare şi lombosacrate iar minimă, la nivelul celei toracice.

După *aspectul tegumentelor* la nivelul tubului neural malformat se disting:

1) formele deschise;
2) formele închise (acoperite);
3) formele complicate.

1 — *Formele deschise* sunt cele în care măduva malformată se află liberă la suprafaţa corpului, ceea ce constituie aşa-numita „spina bifida aperta“.

2 — *Formele închise* (acoperite) sunt cele în care tegumentele normale sau modificate, dar fără soluţie de continuitate, acoperă defectul de dezvoltare al ţesutului nervos şi canalul vertebral. De subliniat că nu există o concordanţă între mărimea exterioară a malformaţiei şi mărimea defectului osos. În cadrul formelor închise se pot distinge:

— mielocistocelul, în care herniază măduva şi canalul central, care este destins şi umplut cu lichid, fiind transformat într-o adevărată cavitate;

— mielocistomeningocelul, acumularea de lichid având loc atât în canalul central cât și la nivelul meningelor moi;

— meningocelul, forma cea mai benignă de spina bifida chistică, în care acumularea de lichid are loc în spațiul subarahnoidian și nu există participare medulară (fig. 12.11). Deseori, formele închise se asociază cu tumori grăsoase ale pielii, combinație denumită lipomeningocel.

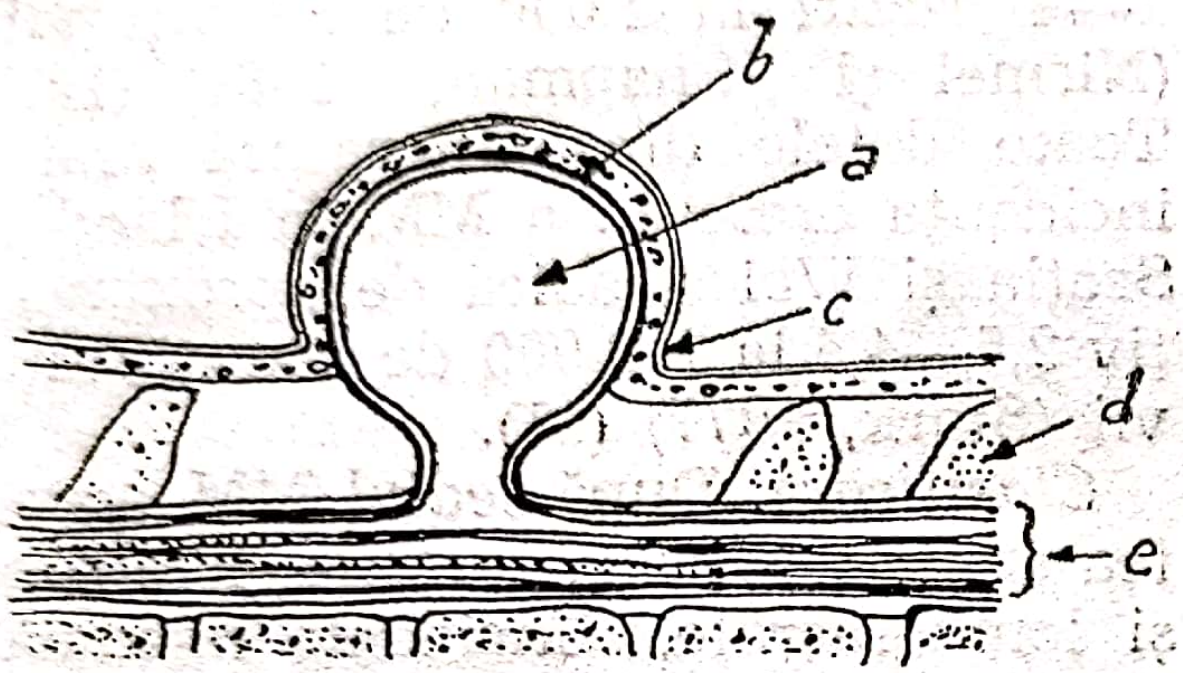

Fig. 12.11 — Reprezentarea schematică a meningocelului spinal, pe secțiune longitudinală; *a* — LCS; *b* — *dura mater;* *c* — tegumentul; *d* — apofizele spinoase; *e* — sacul dural.

3 — *Formele complicate* (ulcerate, fistulizate) reprezintă acele forme în care tegumentele de acoperire subțiate realizează o soluție de continuitate spontană sau traumatică. În formele ulcerate, tegumentele de acoperire a malformației sunt macerate, de obicei prin iritația permanentă locală a urinii și a decubitului dorsal; apoi se exulcerează și se infectează secundar.

Diagnosticul clinic. Simptomatologia clinică cuprinde semne locale, semne neurologice și malformații însoțitoare.

Semnele locale sunt semnele clinice principale și totodată patognomonice pentru tabloul clinic. Ele se manifestă de la naștere printr-o tumefacție de mărime variabilă, situată pe linia mediană posterioară (fig. 12.12, 12.13, 12.14). Aspectul clinic variază după forma clinică.



Fig. 12.12 — Meningomielocel cervical.

Formele acoperite au aspect tumoral, cu tegumentele normale sau modificate (subțiate, marmorate sau cu cicatrice), uneori hiperpigmentate, cu posibil angiom cutanat în jur. Deseori se poate constata o pilozitate anormală. Mărimea formațiunii este foarte variată, de la volumul unei nuci până la o masă monstruoasă cât un cap de făt. La palpare, con-

Fig. 12.13 — Meningomielocel toracic.

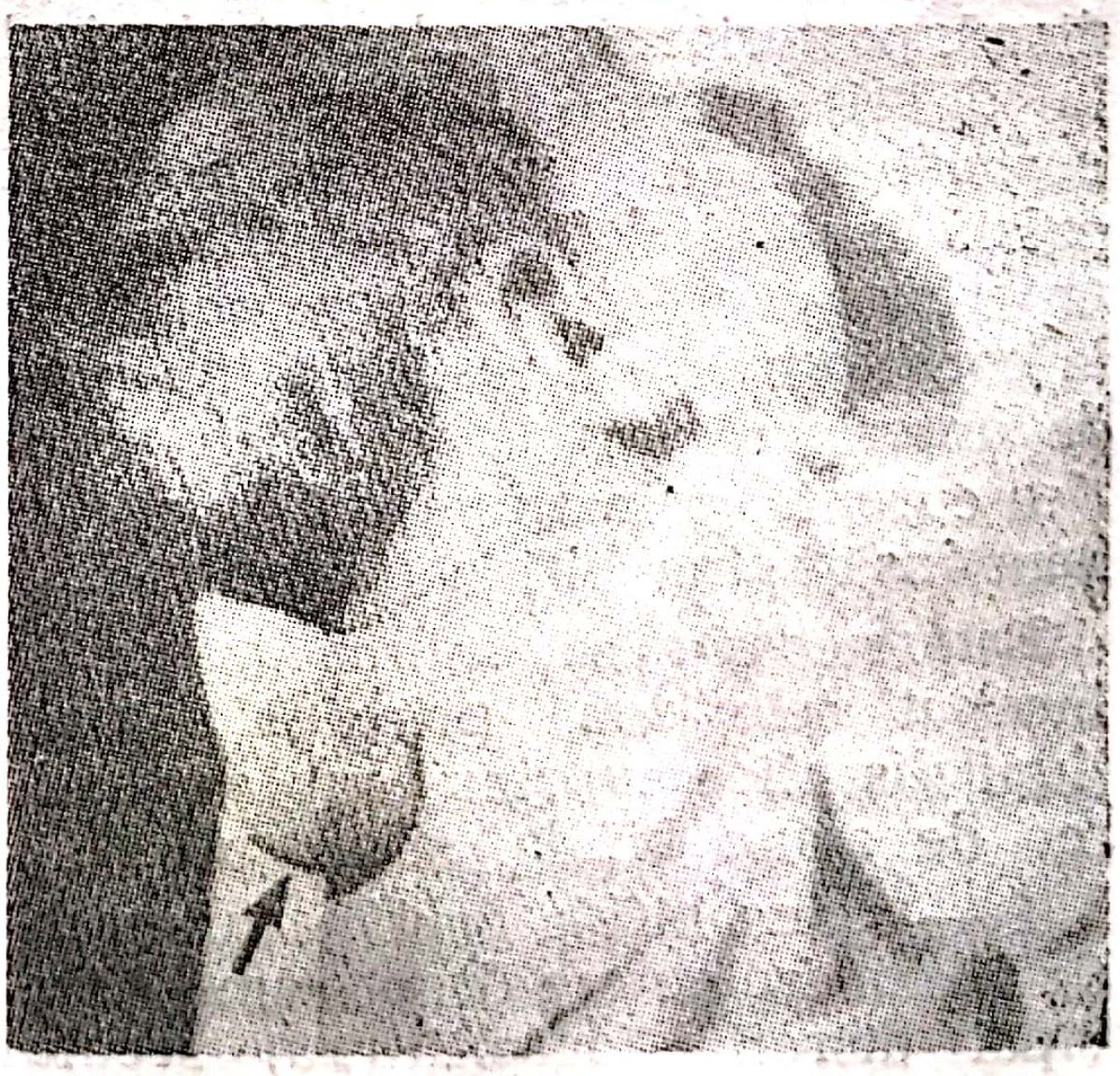

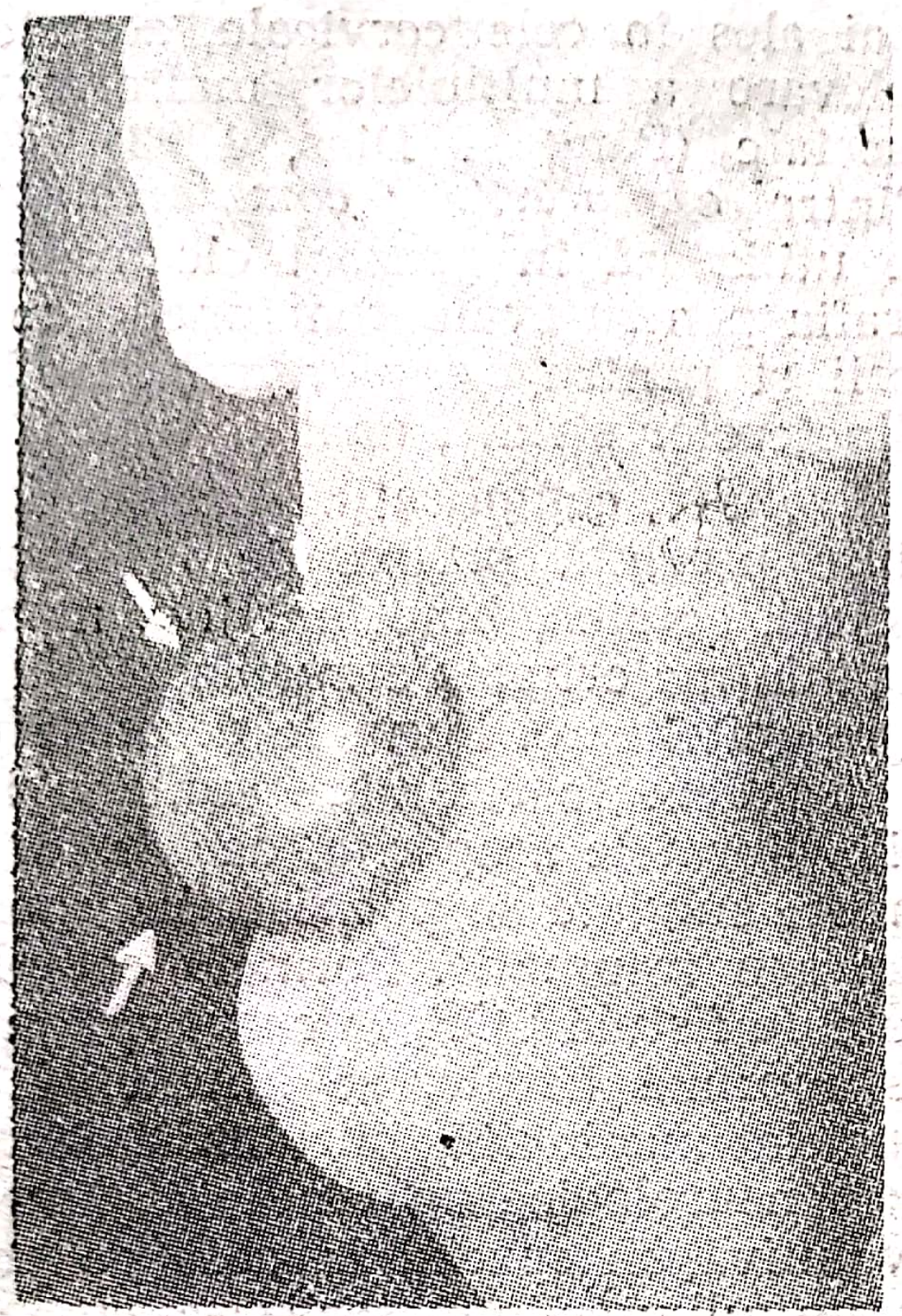

Fig. 12.14 — Meningomielocel lombo-sacrat.

sistența poate fi fluctuentă, renitentă sau chiar dură, în funcție de conținut. Baza de implantare poate fi mai mult sau mai puțin largă, aspectul general este cel sesil, formele pediculate sunt rare. Formele acoperite, cu baza largă și cu tumefacție mai puțin bombată conțin de obicei sub tegumente un lipom. Uneori se pot palpa marginile defectului osos. În formele acoperite complicate se observă tegumentele fie ulcerate, fie fistulizate.

Formele deschise se manifestă printr-o tumefiere de obicei minoră, mai aplatizată, având o întindere variabilă, cu masa medulovasculară zemuind la suprafață, cu scurgere de LCS, înconjurată de aria epitelioseroasă și zona dermică ce face trecerea spre tegumentele sănătoase. În jur se poate constata, ca și la formele închise, hiperpigmentație sau un angiom cutanat. Formele deschise domină ca frecvență la naștere.

Semnele neurologice sunt legate de gravitatea disrafiei. De obicei absente sau minore în meningocele, sunt aproape totdeauna prezente în MM și cu intensitate crescută în formele deschise. Semnele neurologice constau în tulburări motorii, senzitive (dificil de controlat la sugari), trofice și sfincteriene, de intensitate variabilă, ajungând uneori până la sindroame complete de secțiune medulară sau de coadă de cal. Tulburările motorii se manifestă sub forma de paralizii discrete sau evidente, de obicei flaște, la nivelul membrelor inferioare, mai ales distal (MM sunt localizate cel mai frecvent în segmentele vertebrale inferioare). În teritoriile interesate se constată atrofii musculare. Tulburările sfincteriene, care privesc atât sfincterul anal cât, mai ales, sfincterul vezical, sunt mai dificil de apreciat la sugar. Paralizia sfincterului anal se poate recunoaște prin prezența anusului beant, prin absența reflexului anal și, ocazional, prin prolaps rectal.

MM situate în regiunea cervicală trebuie examinate cu deosebită atenție, datorită malformațiilor asociate, de joncțiune craniospinală, care produc modificări importante la nivelul trunchiului cerebral; acestea se pot accentua în perioada postoperatorie (Nishimura și Mori, 1996) (12).

Malformații însoțitoare. Acestea sunt multiple și trebuie diagnosticate cu atenție.

Cea mai frecventă malformație însoțitoare este hidrocefalia. Postoperator, hidrocefalia nu apare la copiii la care sistemul ventricular era normal preoperator. Apariția hidrocefaliei în meningomielocele este explicată în mod diferit. Unii autori sunt de părere că singura cauză a hidrocefaliei este malformația Arnold-Chiari, care duce la blocajul ventriculului IV. O altă cauză a hidrocefaliei poate fi persistența patologică a hidrocefaliei fiziologice din timpul perioadei embrionare. După datele clasice publicate de Stark (1977) (11), dintre malformațiile asociate, două domină ca incidență: hidrocefalia și craniolacunia.

MM sunt însoțite uneori și de alte malformații disrafice, ca meningoencefalocelul sau sinusul dermal. De asemenea pot fi însoțite și de malformații existente în afara sistemului nervos central, ca picior strâmb congenital, luxație coxofemurală congenitală, malformații ale aparatului urinar etc. MM cervicale sunt însoțite de cele mai multe malformații asociate — hidromielia, Klippel-Feil, hidrocefalia, malformația Chiari, diastematomielia, modificări vertebrale (Delashaw și colab., 1987) (13).

Diagnosticul pozitiv este pus de la naștere prin aspectul și prin poziția malformației, putându-se indica totodată și forma clinică.

Diagnosticul diferențial. În cazul formelor deschise nu se pun probleme de diagnostic diferențial. În formele acoperite, diagnosticul diferențial va fi făcut cu tumorile disembrioplazice de la nivelul liniei mediane sau paramediane posterioare. Astfel sunt teratoamele, care au sediul de predilecție în regiunea sacrococcigiană, și chisturile dermoide, ambele afecțiuni necesitând tratament chirurgical. Regiunea lombosacrată este sediul preferențial și al lipoamelor, care uneori pot coexista cu meningomielocelele. În lipoamele subcutanate pure coloana vertebrală este intactă.

Investigații paraclinice. *Transiluminarea* poate fi utilă în cazul meningocelelor și va arăta acumularea de lichid. *Radiografia coloanei vertebrale* pune în evidență absența parțială a arcului posterior cu lărgirea canalului vertebral pe mai multe segmente. *CT-scan* simplă și cu reconstrucție evidențiază atât malformația disrafică cât și afectarea completă a SN și, de asemenea, celelalte malformații posibile. *RMN* are o valoare deosebită în investigarea MM, mai ales în cele cervicale, zona de relevare a multiplelor malformații asociate (Pang și Dias, 1993) (14). Dintre *explorările complementare* se utilizează în prezent electromiografia pentru evaluarea funcției motorii și pentru explorarea funcției sfincterelor striate, anal și vezical.

Evoluție, complicații. Formele deschise prezintă pericol de infectare. Totuși, acestea, bine îngrijite, manifestă în majoritatea cazurilor tendința spre epitelizare. Formele deschise pe o întindere foarte mare sunt neviabile. Formele acoperite, dar cu tegumente subțiate se pot fistuliza spontan sau traumatic. Formele complicate de fistulă LCR, în cazul când nu se suprimă fistula, se infectează și duc la meningită purulentă. Semnele neurologice au tendință discret evolutivă, în special în ceea ce privește tulburările motorii, așa cum au arătat datele EMG. Studiul EMG a permis să se pună în evidență, în cazurile unde nu s-a intervenit terapeutic, agravarea neurologică motorie după mai multe luni.

Prognosticul depinde de sediul, de întinderea leziunii și în special de elementele anatomice interesate în malformație. Trebuie să avem în vedere atât prognosticul vital, cât și pe cel funcțional. Astfel rahischizisul total și formele întinse care interesează și regiunile dorsale deasupra lui D_{10} sunt neviabile. Formele cu leziuni neurologice grave au posibilități de ameliorare minime din cauza leziunilor anatomice existente. Formele acoperite cu interesarea numai a meningelor (meningocelele propriu-zise) au prognostic funcțional bun. Cel mai greu de influențat sunt tulburările sfincteriene, mai ales cele urinare, care predispun la infecții urinare repetate sau cronice cu răsunet renal, periclitând prognosticul vital.

Tratamentul acestei malformații este chirurgical: cura radicală a malformației cu prognostic vital și funcţional favorabil. Aceasta este atitudinea în toate cazurile de MM cu sindroamele neurologice absente sau minime. Situaţia MM întins cu paralizii, cu tulburări trofice şi sfincteriene, este mult diferită: repararea defectului malformativ este urmată de multiple intervenţii urologice şi ortopedice şi, în final, de un posibil handicap fizic şi, uneori, intelectual.

În ceea ce priveşte momentul operator propice, majoritatea autorilor sunt adepţii unei intervenţii precoce, în primele ore ale vieţii (maximum în primele 48 ore după naştere). Această indicaţie se referă, datorită pericolului infecţiei, la MM deschise. Zachary (1965) (15) arată că, după 48 ore de la naştere, orice MM poate fi considerat infectat şi deci nu se mai pretează la o închidere primară din cauza riscului de meningită. După 48 ore, închiderea malformaţiei trebuie întârziată până ce se produce epitelizarea naturală. Shurtleff şi Foltz (1967) (16) apreciază că parezele pot retroceda printr-o închidere timpurie, mortalitatea fiind mult mai mică. Din studiile EMG repetate pre- şi postoperator, care au permis urmărirea obiectivă a funcţiei motorii a membrelor inferioare şi a funcţiei sfincterelor, reiese că intervenţia trebuie făcută cât mai devreme, dacă se poate în primele 24 ore.

Alţi autori, printre care Lorber (1971) (17), Hide şi colab. (1972) (18), Smith (1965) (19), Stark şi Drummond (1973) (20), Naglo şi Hellstrom (1976) (21) ca şi Oberbauer (1977) (22) opinează pentru selectarea cazurilor în vederea tratamentului chirurgical, pledând pentru un tratament conservator, mai ales în cazurile de *spina bifida aperta* sau în cele cu tulburări neurologice grave. Părerea noastră este că, respectându-se contraindicaţiile absolute, trebuie indicată operaţia cât mai repede posibil, adică în primele 48 ore. Pentru aceasta sunt necesare condiţii de izolare perfectă a copiilor într-o secţie de nou-născuţi. În cazul când există contraindicaţii pentru operaţia timpurie, intervenţia va fi efectuată după 3 luni, când se pot aprecia eventuala evoluţie a hidrocefaliei şi starea tulburărilor neurologice (motorii, sfincteriene, trofice). Formele complicate fistulizate, ca urmare a perforării sacului, pun indicaţia operatorie de urgenţă. Rezolvarea chirurgicală a acestor cazuri vizează în primul rând închiderea fistulei, făcându-se şi cura radicală a malformaţiei atunci când nu s-a instalat încă meningita.

Hidrocefaliile moderate nu constituie o contraindicaţie datorită drenajelor ventriculoperitoneale. Se pune însă problema momentului de efectuare a drenajului LCS, şi anume dacă hidrocefalia trebuie operată în primul timp şi meningomielocelul în timpul secund sau invers. În cazul când copilul este adus în primele 48 ore, deci când hidrocefalia însoţitoare este minimă, se va proceda la intervenţia primară asupra MM. Atunci când copilul este adus mai târziu şi se constată o hidrocefalie evolutivă, se va rezolva în primul rând hidrocefalia şi ulterior se va interveni chirurgical asupra MM (Gamache, 1985) (6).

Tratamentul urmăreşte atât menţinerea în viaţă a pacienţilor, cât şi ameliorarea stării lor, cu scopul de a-i putea integra în societate şi de a le asigura o existenţă independentă. Tratamentul meningomielocelelor este deosebit de complex şi îndelungat şi constă în tratament chirurgical, ortopedic, urologic, de reeducare motorie şi sfincteriană, local (igienic, antiseptic).

Tratamentul chirurgical care trebuie efectuat într-un serviciu de neurochirurgie (unde beneficiază de o investigare completă a SN şi de un tratament corespunzător) are drept scop: ablaţia malformaţiei exteriorizate jenante; rezecţia ţesutului nervos modificat cicatriceal şi repunerea în canalul spinal a măduvei rudimentare izolate și a rădăcinilor nervoase; refacerea sacului dural și a pasajului lichidian; închiderea plăgii fără tensiune în tegumente normale; prevenirea infecției (fig. 12.15). Un rol important trebuie acordat procedeelor terapeutice de închidere a MM fără ca tegumentele să fie în tensiune, folosindu-se procedee de alunecare tegumentară (Cheek și colab., 1983) (23). În perioada postoperatorie se va urmări atent clinic și prin *CT-scan*, aspectul dezvoltării craniocerebrale, pentru aprecierea unei eventuale hidrocefalii evolutive. Apariția acesteia impune rapid efectuarea unui drenaj LCS.

Complicațiile postoperatorii pot fi hidrocefalia acută secundară, fistula LCS, meningoencefalita, dehiscența suturilor și infecția plăgii.

Contraindicațiile operatorii sunt reprezentate de stările plurimalformative grave, starea generală alterată, *spina bifida aperta* cu defecte cutanate mari, *spina bifida aperta* cu nivel superior lui D_{10}, meningoencefalita, hidrocefalia gravă sau hidrancefalia.

Tratamentul ortopedic este indicat atât în cazul deformării extremităților, cât și în cel al malformațiilor congenitale osoase coexistente (luxație congenitală coxofemurală, picior strâmb congenital etc.). Se va face tratament ortopedic conservator sau chirurgical, care se va continua cu reeducarea motorie.

Tratamentul urologic. Tulburările urinare constituie handicapul principal fizic și psihic al acestor pacienți. Funcția sfincteriană anală are un prognostic mult mai bun decât cea vezicală, deoarece cu timpul, prin măsurile de educație, 80% dintre copii ajung să aibă continență anală, ceea ce permite recuperarea lor socială. Pentru funcția urinară, perspectivele nu sunt atât de favorabile din cauza incontinenței persistente și a posibilităților de infecție ascendentă (pielonefrita cronică).

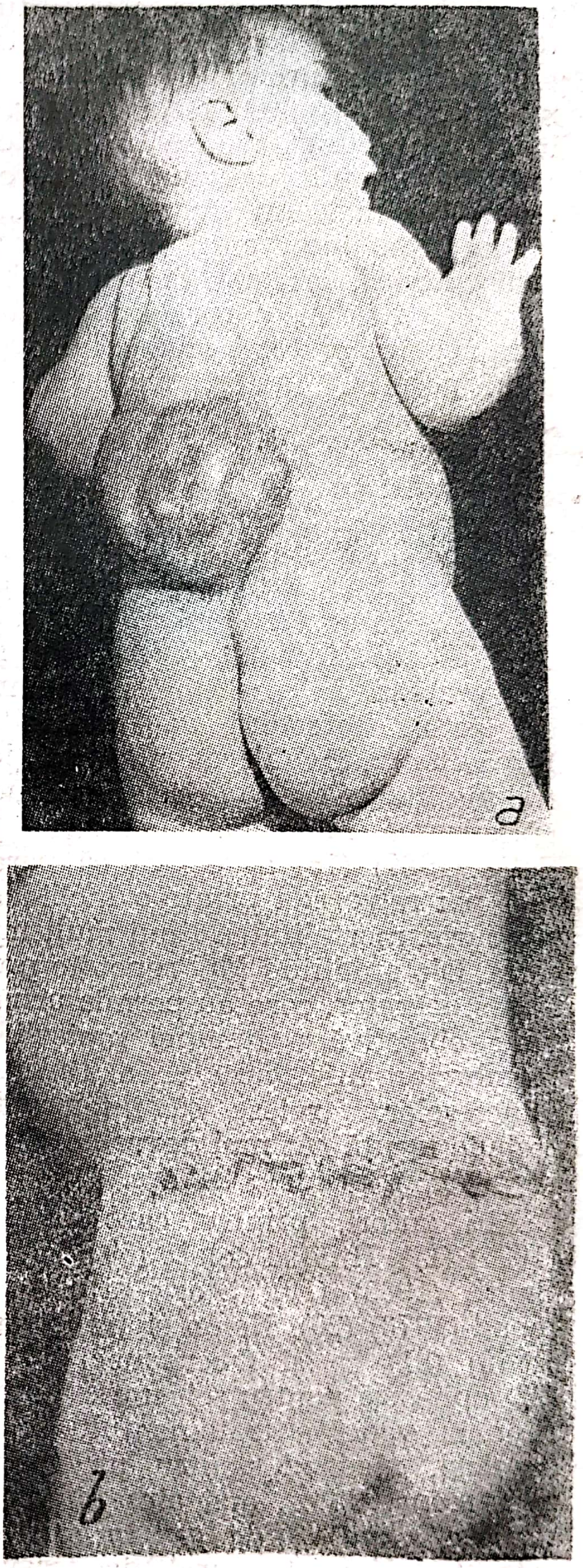

Fig. 12.15 — Meningomielocel: *a* — aspect preoperator; *b* — aspect postoperator.

Tratamentul de reeducare motorie

și sfincteriană. Reeducarea trebuie să se efectueze cât mai repede și necesită o muncă susținută, uneori chiar toată viața. Aceasta constă în fizioterapie, kinetoterapie și gimnastică medicală.

Tratamentul local. Ținând seama de insuficiența sfincteriană, anală și vezicală și de apropierea acestor regiuni de zonele de intervenție chirurgicală, pe de o parte este necesară menținerea permanentă a unei igiene perfecte a regiunii perineale, iar pe de altă parte, folosirea de substanțe antiseptice până la vindecarea locală completă postoperatorie. În continuare, tratamentul local are scopul de a preveni atât eventualele ulcerații sau macerații ale tegumentelor perineale, cât și tulburările trofice neurologice.

Rezultate. Respectarea întocmai a indicațiilor operatorii după o investigare amănunțită a SN și a organismului, privitoare la alte malformații, duce la obținerea unor rezultate operatorii favorabile în MM. Desigur că în cazul intervențiilor neurochirurgicale în primele 48 ore, deficitele neurologice restante sunt minore. Un element important îl constituie tratamentul rapid și corect al hidrocefaliei. Rezolvarea chirurgicală a MM este elementul principal, urmat de celelalte tratamente — ortopedice, urologice, kinetoterapeutice —, care se desfășoară timp îndelungat.

Spina bifida oculta

Spina bifida oculta reprezintă o tulburare de închidere a arcului vertebral, ca semn principal, fără protruzia conținutului intraspinal la suprafață, cu părți moi de acoperire, de obicei normale. De la început trebuie deosebită anatomic și clinic malformația disrafică, încadrată ca *spina bifida oculta,* de tulburarea de osificare privitoare la închiderea arcului vertebral și la dezvoltarea apofizelor spinoase, care are loc tardiv sau deloc. Aceste ultime forme, denumite *despicături simple de arc vertebral,* nu prezintă nici o valoare patologică până la vârsta de 14—16 ani, fiind greu de deosebit de *spina bifida oculta* până la pubertate. De aceea este greu de efectuat o statistică reală asupra incidenței spinei bifide oculte.

Sediul de predilecție este coloana lombosacrată, mai rar regiunea cervicală și excepțional regiunea toracică.

Malformații asociate. Alături de modificările arcului vertebral, care constituie semnul principal, pot exista și alte semne disrafice:

— anomalii ale tegumentelor în regiunea despicăturii vertebrale: pilozitate anormală (hipertricoză), angioame cutanate, tulburări de pigmentare, orificii cât o gămălie de ac (sinus dermal);

— anomalii subcutanate: lipoame situate pe linia mediană sau paramediană, de diferite dimensiuni;

— modificări ale învelișurilor medulare: aderențe extradurale și subdurale. *Dura mater* poate fi aderentă de ligamentul longitudinal posterior la nivelul defectului osos sau la acest nivel se pot găsi țesuturi heterotopice. Aceste aderențe pot provoca secundar lezarea măduvei și a rădăcinilor nervoase. Uneori pot coexista tumori malformative și chisturi cu acțiune compresivă asupra măduvei;

— modificări primare ale măduvei spinării și ale rădăcinilor pot apărea concomitent sub forma de cavități siringomielice, glioze periependimare sau anomalii de formă, mărime și poziție ale rădăcinilor nervoase și ale filumului terminal.

Tabloul clinic. Este caracterizat prin semne locale patognomonice și, uneori, prin semne neurologice. *Semnele locale* constau în anomaliile cutanate și subcutanate descrise anterior și în posibila palpare cu dificultate a despicăturii arcului posterior.

Semnele neurologice sunt reprezentate de tulburări sfincteriene, tulburări trofice, tulburări motorii și senzitive ale membrelor inferioare.

— Tulburările sfincteriene au fie aspectul unui fals enurezis nocturn, mai rar encoprezis, fie se prezintă sub forma unor tulburări vezicoanale de tipul incontinenței. La copilul mic, aceste tulburări sunt trecute cu vederea, pentru ca mai târziu să se constate întârzierea apariției sau lipsa totală a controlului sfincterian. Prin presiune abdominală ușoară se obține la acești copii evacuarea urinii și totodată se poate constata sfincterul anal relaxat.

— Tulburările trofice se manifestă îndeosebi prin deformări ale picioarelor (picior scobit), deformări ale degetelor „în gheară“, modificări în *varus* sau *valgus* etc. Totodată, la membrele inferioare apar atrofii musculare, scurtarea reală sau aparentă a unui membru. De asemenea se constată modificări ale coloanei (scolioză, cifoză), tulburări de mers și de statică secundare.

— Tulburările motorii și de sensibilitate, provocate prin afectarea conului medular și a cozii de cal, constau în pareze distale și în tulburări de sensibilitate în șa.

Există foarte multe varietăți și combinații posibile de sindroame neurologice. Acest tablou clinic corespunde celor mai frecvente forme de *spina bifida oculta,* cele cu localizare lombosacrată.

Spina bifida oculta poate rămânea uneori *latentă,* când tulburările neurologice nu se manifestă toată viața. Alteori, acuzele apar târziu în copilărie, la adolescent sau chiar la adult. Apariția tardivă sau evoluția progresivă cu accentuarea simptomelor se datorește fie tracțiunii exercitate asupra măduvei, care crește mai încet decât vertebrele, fie gliozei medulare evolutive, fie dezvoltării lent progresive a diferite tumori disembrioplazice ce comprimă măduva.

Diagnosticul diferențial se efectuează, în primul rând, cu despicăturile vertebrale simple, care nu aparțin malformațiilor disrafice, situație în care lipsesc atât semnele locale cutanate sau subcutanate, cât și cele neurologice.

Investigații paraclinice. *Examenul radiografic simplu* al coloanei pune în evidență despicătura arcului posterior. La sugar și la copilul mic, examenul radiografic este mult mai dificil de interpretat datorită lamelor foarte subțiri și absenței osificării. Radiografia coloanei poate arăta, în afara defectului vertebral, și alte modificări, ca lărgirea anormală a canalului spinal, anomalii ale corpurilor vertebrale, spiculi osoși, scolioză. În unele cazuri, *mielografia* indică defecte de umplere, în cazul compresiunii sau al blocajului lichidian parțial sau total. *CT-scan* cu reconstrucție furnizează multitudinea de date informaționale asupra malformației disrafice și asupra altor malformații ale sistemului nervos.

Evoluție. *Spina bifida oculta* fiind însoțită în primul rând de tulburări sfincteriene predominant nocturne, dă o stare de infirmitate acestor copii, ceea ce duce la o posibilă afectare nevrotică. De menționat că toate tulburările date de *spina bifida oculta* sunt evolutive, cu accentuarea fenomenelor la pubertate. *Spina bifida oculta* constituie o afecțiune cu complicații grave neurologice, urologice și ortopedice.

Prognostic. Prognosticul depinde de vârsta bolnavilor, de intensitatea tulburărilor neurologice, de diagnosticarea precoce și de tratamentul corect, conservator și, eventual, chirurgical.

Tratament. Este necesară alegerea cu mult discernământ a unui tratament adecvat în funcție de vârsta și de tulburările neurologice constatate.

În caz de *spina bifida oculta* cu „enurezis nocturn“, pe primul plan va fi tratamentul conservator, care constă în regim igienodietetic, medicamentos (Antideprin), fizioterapic, kinetoterapic (gimnastică medicală), eventuale corectări ortopedice (tenotomii, tenoplastii, ghete ortopedice etc.), tratamentul local al ulcerelor trofice.

Tratamentul chirurgical este indicat în cazurile de deficite neurologice grave, existente de la naștere, și în cazurile cu prezența locală a unor lipoame sau aderențe (banda fibrocartilaginoasă Lery). Operația are scopul de a înlătura afectarea măduvei și a rădăcinilor prin desfacerea acestora din malformație, ceea ce se realizează, pe de o parte, prin îndepărtarea aderențelor și a malformațiilor și prin refacerea structurilor normale.

Semnificația spinei bifida oculta. Reamintim că o despicătură de arc vertebral la un copil până la vârsta de 14—16 ani poate fi o stare fiziologică; de aceea, copiii cu enurezis la care se efectuează o radiografie a coloanei, care evidențiază o despicătură minoră a arcului vertebral, limitată la una-două vertebre, nu pot fi etichetați ca purtători de *spina bifida oculta.* Pentru susținerea acestui diagnostic este necesar să existe fie și alte semne de disrafie, fie un rahischizis larg pe mai multe vertebre. În majoritatea cazurilor, enurezisul nocturn are o altă cauză, iar găsirea spinei bifide prin examen radiologic este o coincidență. Este adevărat că *spina bifida oculta* este foarte des însoțită de „enurezis“, dar enurezisul la copii este cu mult mai frecvent decât *spina bifida oculta.* În orice caz trebuie să existe o leziune a măduvei sacrate și a rădăcinii S_3, care să conducă la tulburarea funcției detrusorului vezical. Existența unui picior scobit cu sau fără degete „în gheară“ la un copil trebuie să atragă atenția medicului, aceasta fiind totdeauna o manifestare neurogenă. Coexistența „enurezisului“ cu un picior scobit elimină posibilitatea unei afecțiuni psihogene și indică o tulburare organică în măduva sacrată superioară. Pe baza acestor date recomandăm ca despicătura de arc vertebral să nu fie confundată cu *spina bifida oculta,* afecțiune cu semnificație bine definită clinic și radiologic în cadrul maladiei disrafice.

Sinusul dermal

Sinusul dermal este o malformație disrafică de origine ectodermală, situată pe linia mediană sau paramediană posterioară a axului craniospinal, având drept semn caracteristic prezența unui mic orificiu la tegumente, de la care pleacă un tract cu o adâncime variabilă, uneori ajungând până la sistemul nervos central. Deși malformația se poate afla în orice punct al axului cerebrospinal, sediul de predilecție este în 10% din cazuri regiunea occipitală și în 90%, regiunea lombosacrată (Joppich și Schulte, 1968) (2). După aspectul tractului, sinusul dermal, depresiune limitată la tegument, se poate deosebi de fistula dermică, canal lung îngustat, care poate ajunge în profunzime intracranian sau intrarahidian (Gerlach și colab., 1967) (24).

Morfogeneza. Aceste anomalii apar în stadiile timpurii de dezvoltare a embrionului, între a 3-a și a 5-a săptămână de viață intrauterină, ca urmare a diferențierii incomplete a neuroectodermului din ectodermul cutanat, ducând la defecte de închidere ale tubului neural și la persistența unui tract epitelial îngust, care se termină în profunzime, uneori până la măduvă, respectiv creier. Sinusurile dermale sunt însoțite foarte frecvent de alte malformații (*spina bifida,* tumori dermoide și epidermoide, teratoame). Sinusul dermal prezintă interes deosebit în practica neurochirurgicală, pentru că, pe de o parte, permite pătrunderea microorganismelor de la tegument în profunzime, chiar până la sistemul nervos central, iar pe de altă parte, un număr important dintre acestea sunt însoțite de tumori congenitale sau de chisturi dermoide și epidermoide.

Frecvența reală a acestor malformații disrafice este greu de apreciat, întrucât majoritatea trec neobservate încă de la maternitate, deci nu sunt consemnate statistic. Observațiile publicate sunt de fapt cazuri fie cu complicații septice (meningite, epidurite, abcese), fie însoțite de alte malformații disrafice sau de tumori disembrioplazice.

Cele mai frecvente sinusuri dermale apar în regiunea sacrococcigiană și sunt denumite sinusuri pilonidale. Acestea pătrund în tegumente pe o distanță mică, având o terminație oarbă. Lumenul lor este ocupat de material keratinos și de păr, practic necomunicând cu canalul spinal. În opoziție cu acestea, sinusurile dermale localizate la un nivel superior, care sunt mult mai puțin frecvente, se extind de obicei până la meninge și în acest caz sunt de domeniul neurochirurgiei.

Clasificare. După poziția anatomică se disting sinusuri dermale craniene și sinusuri dermale spinale.

Sinusurile dermale craniene

Deschiderea cutanată se găsește în mod obișnuit deasupra protuberanței occipitale externe, median sau paramedian, tractul întinzându-se oblic în jos pe o distanță variabilă. Sinusul dermal se poate termina la nivelul scalpului, al craniului sau în cavitatea craniană. În acest din urmă caz se poate ajunge în spațiul extradural sau intradural subarahnoidian. Uneori se poate termina cu o tumoare epidermoidă, dermoidă sau teratoidă din fosa cerebrală posterioară, dezvoltate de obicei pe linie mediană, între emisferele cerebeloase sau în ventriculul IV. Deschiderea cutanată este minusculă, scăpând frecvent neobservată. Alteori, orificiul cutanat este mai ușor de depistat și poate fi asociat cu o infecție superficială, cu chisturi dermoide subcutanate sau cu un hemangiom al tegumentelor din jurul orificiului. Pilozitatea normală lipsește la nivelul deschiderii sinusului dermal, fapt lesne observat la copilul mare.

Sinusurile dermale spinale

Sinusurile dermale spinale pot fi localizate excepțional de rar în regiunea cervicală, foarte rar în regiunea toracică și mai frecvent în regiunea lombosacrată, cele mai numeroase întâlnindu-se la nivel sacrococcigian. Dintre aceste localizări, cele mai frecvente complicații inflamatorii apar în regiunea lombosacrată. În majoritatea cazurilor, sinusurile dermale sunt complicate cu infecții severe ca: meningite, abces epidural, subdural, intramedular. Anatomic, orificiul cutanat se află pe tegument sănătos sau este înconjurat deseori de o zonă de pigmentare, hemangiom, sau de pilozitate anormală. Profunzimea traiectului fistulos variază de la straturile dermice până la măduva spinării. Aproape jumătate din totalul sinusurilor dermale lombosacrate se termină printr-o tumoare disembrioplazică.

Histologic aspectul sinusurilor dermale craniene și spinale este asemănător, pereții fiind formați din epiteliu pavimentos stratificat, iar lumenul umplut cu celule descuamate keratinoase și cu păr. În cazuri de infecție există o infiltrație cu polimorfonucleare, hipervascularizație ce duce la fibroză intensă.

Tabloul clinic poate fi deschis fie de o meningită, fie de un sindrom de HIC sau de compresiune medulară, respectiv coada de cal, datorită creşterii unei tumori disembrioplazice asociate sau unui abces în fosa posterioară ori în canalul spinal. Meningitele pot fi septice sau aseptice. Bacteriologic, agentul cauzal este cel mai adesea stafilococul auriu, dar pot fi întâlniţi şi stafilococul alb, *Escherichia coli, Bacillus proteus* etc. Meningitele aseptice sunt expresia scurgerii spontane de material keratinos în spaţiul subarahnoidian dintr-o tumoare dermoidă sau epidermoidă.

Investigaţii paraclinice. Pentru precizarea diagnosticului de sinus dermal *cranian*, examenul atent al extremităţii cefalice este completat cu radiografia craniană simplă în poziţie semiaxială, care poate evidenţia un mic defect osos occipital, median sau paramedian şi mai ales cu *CT-scan*, care relevă întregul cortegiu al anomaliei disrafice şi asocierea cu alte malformaţii ale sistemului nervos. Pentru precizarea diagnosticului de sinus dermal *spinal*, radiografia simplă a coloanei vertebrale şi mai ales *CT-scan* indică anomalia disrafică şi asocierea cu alte defecte de închidere osoasă (rahischizis) şi cu lărgirea canalului spinal în regiunea respectivă.

Diagnosticul diferenţial trebuie făcut cu formaţiuni fistuloase necongenitale, ca fistulele osteomielitice, fistulele ischiorectale etc. În cazurile când se constată un sindrom meningian însoţitor se pun probleme de diagnostic diferenţial cu meningitele de altă etiopatogenie, elucidarea făcându-se prin cercetarea atentă a semnelor locale. Pentru a deosebi sinusurile dermale superficiale de cele profunde, penetrante, intracraniene sau intraspinale, adevărate fistule dermale, se recurge la injectarea traiectului sinusului dermal cu o substanţă radiologică de contrast (Lipiodol), care va furniza date asupra profunzimii sinusului dermal. Întrucât această metodă poate duce, în cazul unui sinus dermal profund intracranian sau intrarahidian, la propagarea de microorganisme de la tegumente în profunzime, se recomandă să se efectueze sub protecţie de antibiotice.

Tratament. Tratamentul sinusurilor dermale congenitale craniene sau spinale este cel chirurgical, şi anume excizia totală a malformaţiei la o vârstă cât mai fragedă. Atitudinea chirurgicală va putea preveni o eventuală infecţie şi va evita ca chisturile sau tumorile asociate să ajungă la dimensiuni mari.

Tehnica operatorie constă în excizia totală a traiectului fistulos, inclusiv a tumorii congenitale, când coexistă. Pentru urmărirea intraoperatorie a traiectului fistulos folosim metoda obişnuită de extirpare a fistulelor prin injectare cu substanţa colorantă (albastru de metilen sau indigocarmin diluat) a traiectului în preziua operaţiei. Deoarece un sinus dermal poate să se extindă profund intracranian sau intrarahidian, necesitând uneori ablaţia uneia sau a mai multor tumori congenitale asociate chiar în bisac, când se pot ivi surprize intraoperatorii, se recomandă ca intervenţia să fie efectuată numai de o echipă neurochirurgicală pregătită pentru o asemenea eventualitate şi prevăzută cu un instrumentar adecvat. Excizia limitată cutanǎ a sinusului dermal nu rezolvă situaţia şi există riscul ca în porţiunea neextirpată, profundă, să rămână un focar de infecţie închistat, care va produce meningita postoperatorie.

Malformaţii congenitale care pot fi urmarea mai multor cauze de modificare a dezvoltării embrionare (tulburare disrafică sau tulburare disgenetică)

În acest grup sunt cuprinse diastematomielia, siringomielia, sindromul Dandy-Walker, malformaţia Arnold-Chiari, agenezia de corp calos.

Diastematomielia

Diastematomielia este o malformaţie congenitală disrafică, ce se caracterizează prin divizarea măduvei spinării sau a cozii de cal în două părţi distincte. Divizarea este efectuată de către un pinten sau sept osos, cartilaginos ori fibros, acoperit de o teacă durală. Disrafia se întinde de obicei pe câteva segmente, la niveluri variabile, cel mai frecvent între D_4 şi L_4 şi numai în mod excepţional între D_1 şi L_3. Septul, situat pe faţa posterioară a unuia sau a mai multor corpuri vertebrale cu rahischizis, se prelungeşte până la defectul arcului posterior. Diastematomielia poate fi asociată cu alte malformaţii, dintre care *spina bifida* este cea mai frecventă (Frèrebeau şi colab., 1983) (25).

Morfogeneza acestei malformaţii este destul de neclară. Până în prezent nu a fost emisă o ipoteză care să explice diviziunea măduvei spinării, dezvoltarea pintenului şi anomaliile asociate (cutanate, osoase). Ingraham şi Matson (1954) (26) susţin formarea diastematomieliei printr-o dispunere greşită a unui grup de celule mezenchimale aberante, care protruzionează în suprafaţa ventrală a ţesutului neural, în perioadele precoce de diferenţiere a tubului neural. Gardner (1968) (27) propune, pentru explicarea malformaţiei, mecanismul hidrocefalomieliei embrionare, care — după acest autor — stă la baza producerii tuturor stărilor disrafice ale axului cerebrospinal. Astfel, tubul neural închis devine supradestins datorită ritmului de formare a LCR, care depăşeşte mult resorbţia. Supradistensia tubului neural va duce la desfacerea plăcilor nervoase ale acoperişului şi planşeului tubului. Se formează în final două plăci laterale semilunare, ale căror capete se închid independent, rezultând două canale medulare, deci diastematomielia. Mai recent, datele experimentale susţin teoria modificărilor la nivelul notocordului primar, care printr-o malformaţie duce la modificări secundare asupra plăcii neurale primare, ceea ce ar explica apariţia diastematomieliei (Rillet şi colab., 1992) (28).

Malformaţia predomină la sexul feminin, cu apariţia semnelor neurologice în copilărie, între 3 şi 10 ani.

Sediul de predilecţie al malformaţiei este regiunea toracică inferioară şi cea lombară superioară.

Tabloul clinic se distinge prin semne locale, de linie mediană, la nivelul malformaţiei şi prin semne neurologice. *Semnele locale* constau în anomalii cutanate (hipertricoză, tulburări de pigmentare, angioame, sinus dermal) şi subcutanate (lipoame). *Semnele neurologice* cuprind următoarele categorii de tulburări: motorii şi senzitive, sfincteriene şi trofice. Manifestarea semnelor clinice este legată de perioada creşterii rapide a scheletului. În ceea ce priveşte tulburările motorii, copiii cu diastematomielie fie că întâmpină dificultăţi în a învăţa să meargă, fie că, după ce au mers normal, prezintă un regres evident, cu deficit motor distal progresiv. Tulburările de sensibilitate însă sunt cele mai constante. Tulburările sfincteriene afectează în special funcţia urinară şi constau în întârzierea, lipsa sau regresia controlului sfincterian. Tulburările trofice constau în variate deformări ale membrelor inferioare distal (modificări în *varus* şi *valgus*, deformări ale degetelor etc.) şi atrofii musculare.

Investigaţiile paraclinice. Radiografia simplă a coloanei toracolombare şi mai ales *CT-scan* evidenţiază pintenul osos, situat în centrul canalului spinal, caracteristic dispus în aria spinei bifide, cu extindere pe unul sau pe mai multe segmente. Canalul spinal apare dilatat fuziform, lărgimea maximă fiind la nivelul pintenului osos. De asemenea, prin aceste investigaţii se pot constata diferite anomalii ale coloanei în totalitate (scolioze, cifoscolioze) sau anomalii vertebrale (hemivertebre, fuziuni vertebrale etc.). *CT-scan* cu mielografie relevă o imagine caracteristică a malformaţiei, substanţa iodată opacă separându-se în două coloane, care înconjură pintenul de pe linia mediană. Astfel se evidenţiază exact nivelul şi extinderea malformaţiei. RMN în această malformaţie este extrem de revelator întrucât arată imaginea caracteristică a malformaţiei.

Tratamentul diastematomieliei este chirurgical şi constă în laminectomie cu îndepărtarea pintenului osos, motiv pentru care se efectuează o explorare intradurală. Tratamentul chirurgical constituie o măsură preventivă împotriva progresiunii tulburărilor neurologice. Operaţia are drept scop, în primul rând, să permită o viitoare creştere şi maturaţie normală a măduvei, deci să prevină accentuarea deficitelor neurologice (Humphreys şi colab., 1992) (29).

Siringomielia

Afecţiunea se caracterizează prin apriţia în interiorul măduvei spinării a unei cavităţi alungite (*syrinx* = tub, ţeavă, fistulă), care de obicei este unică, voluminoasă, întinsă pe 2—3 segmente în regiunea cervicală, pe o suprafaţă mai extinsă, cuprinzând regiunea cervicotoracică. Siringomielia, deşi este o malformaţie congenitală, se manifestă mult mai târziu, media de vârstă fiind cuprinsă între 20 şi 40 de ani. Afecţiunea predomină la sexul masculin.

Siringomielia congenitală, malformaţie disrafică, trebuie diferenţiată de siringomielia câştigată, apărută în caz de traumatisme, infecţii, tumori, hematomielie. Siringomielia poate deseori coexista cu hidromielia, malformaţie congenitală care constă dintr-o dilataţie anormală a canalului central medular.

Morfogeneza malformaţiei este explicată printr-o tulburare de închidere a canalului central medular, siringomielia apărând în cadrul stărilor disrafice fie ca semn unic, fie în asociere cu alte malformaţii disrafice (de exemplu, *spina bifida*). Gardner (1965, 1968) (30, 27) explică această malformaţie prin mecanismul hidromieliei embrionare. Astfel, siringomielia este considerată drept expresia „blândă“ a supradistensiei tubului neural. De altfel, Gardner şi colab. (1957) (31) pledează pentru existenţa unei patogenii comune a malformaţiei Arnold-Chiari, a sindromului Dandy-Walker şi a siringomieliei, toate având drept cauză insuficienta perforare a orificiilor de comunicare ale ventriculului IV. Supradistensia tubului neural determină întinderea sclerotoamelor şi deci apariţia unui canal osos dilatat în regiunea malformaţiei.

Tabloul clinic este expresia distrugerii structurilor nervoase de către cavitatea siringomielică şi depinde de întinderea acesteia. *Debutul* clinic este insidios, lent progresiv, primele acuze constând în anestezie dureroasă sau dureri de tip radicular la membrele superioare. În *perioada de stare* se pot constata, în raport cu structurile atinse, trei sindroame: motor, senzitiv și vegetativ. Tulburările motorii indică, pe de o parte, semne de suferință a neuronului motor periferic (atrofii musculare distale la membrele superioare cu hiperreflectivitate osteotendinoasă), iar pe de altă parte, apar mai tardiv semne de afectare a neuronului motor central prin compresiunea fasciculelor piramidale (parapareza spastică evolutivă). Tulburările senzitive îmbracă tabloul disociației siringomielice (afectarea sensibilității termoalgice cu conservarea celei profunde și, parțial, tactile), dispuse caracteristic, suspendat și asimetric. În primele faze ale afecțiunii, disociația siringomielică poate exista ca unic simptom, pentru ca apoi să fie interesate toate modurile de sensibilitate. Lezarea centrilor vegetativi din coarnele laterale determină tulburări sfincteriene, sudorale, trofice (unghii friabile, panarițiu analgezic, mai rar mal perforant plantar). În afara celor trei sindroame principale descrise, bolnavii mai pot prezenta: cefalee, vertij, diplopie, fenomen de derobare, dureri nucale.

Investigații paraclinice. *LCS* este normal sau cu disociație albuminocitologică. Proba Queckenstedt-Stookey trebuie evitată din cauza posibilei existențe a malformației Arnold-Chiari. *Examenul radiologic simplu* va indica dilatarea canalului spinal și malformațiile osoase asociate, ca platibazie, sindrom Klippel-Feil, *spina bifida*. *Mielografia* evidențiază un blocaj parțial sau total, putând totodată diagnostica o malformație Arnold-Chiari asociată. *CT-scan* simplă cu reconstrucție sau asociată cu mielografie furnizează date informaționale asupra siringomieliei și a malformațiilor asociate. *RMN* constituie cel mai complet examen actual în siringomielie deoarece astfel se investighează în totalitate SNC și se evidențiază malformațiile asociate, în principal Arnold-Chiari (Jack și colab., 1991; Lena și colab., 1992) (32, 33) (fig. 12.16).

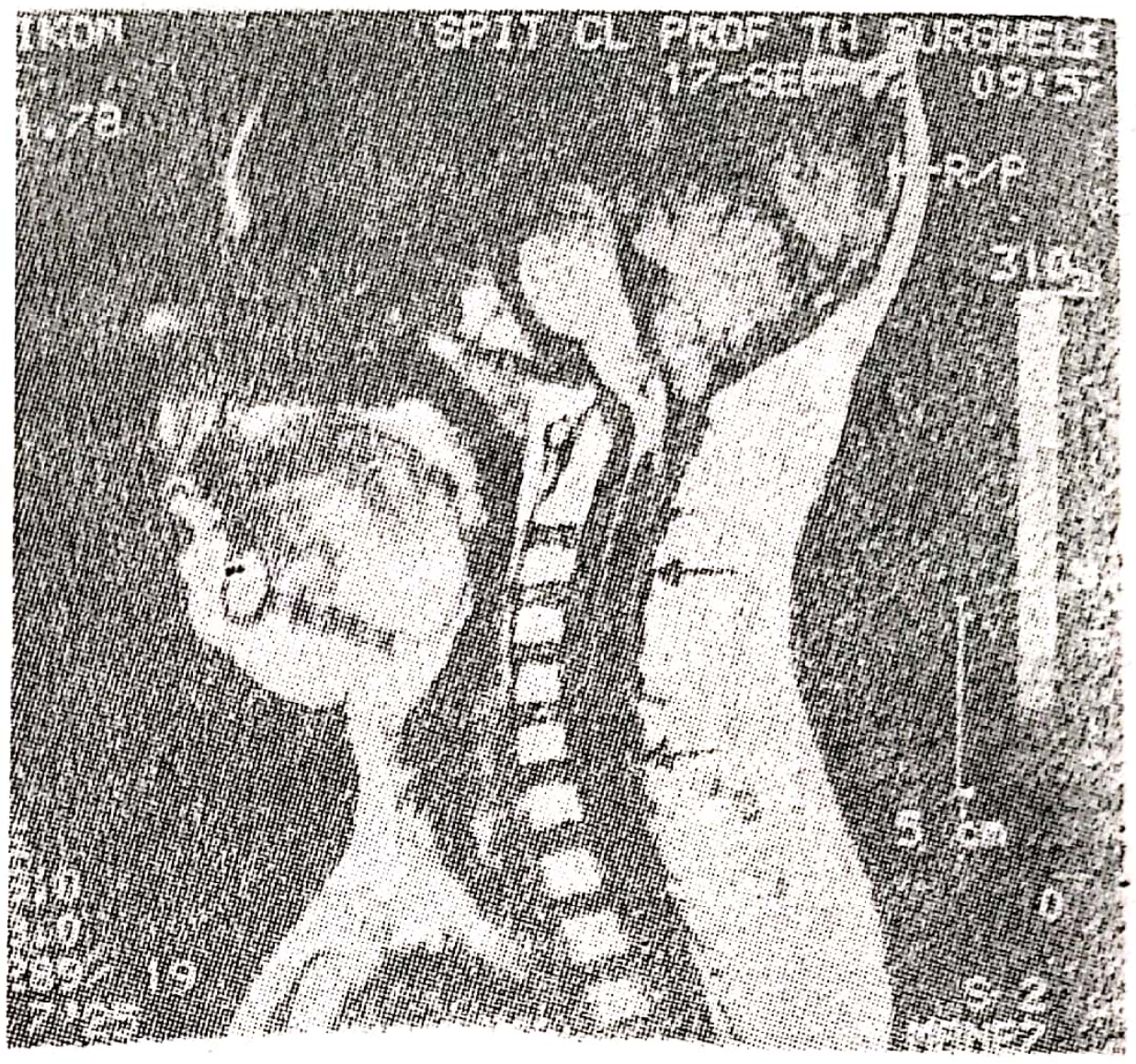

Fig. 12.16 — RMN într-un caz de siringomielie: se constată cavitatea siringomielică cu dispunere cervicală.

Diagnosticul diferențial se impune în primul rând cu compresiunile medulare de natură tumorală sau osoasă, examenele paraclinice având în acest caz un rol deosebit.

Tratamentul siringomieliei este încă subiect de dispută: se pledează fie pentru metodele conservatoare, fie pentru cele chirurgicale. Considerăm că, pentru instituirea unui tratament corect, este necesar să se țină seama de caracteristicile fiecărui caz în parte, deseori cele două metode terapeutice completându-se eficient. Datele actuale arată o evoluție mult mai favorabilă a cazurilor tratate chirurgical, ceea ce se justifică prin faptul că sirinxul are un rol compresiv asupra structurilor nervoase. Procedeele chirurgicale încercate au fost multiple: laminectomie simplă, laminectomie cu evacuarea cavității, laminectomie cu siringostomie și drenaj subarahnoidian. Laminectomia cervicală cu siringostomie și drenaj permanent în cavitatea peritoneală este procedeul de elecție în siringomielie.

Malformaţia Arnold-Chiari

Malformaţia Arnold-Chiari (MAC) reprezintă o anomalie congenitală, caracterizată printr-o heterotopie cerebeloasă (deplasarea caudală a creierului posterior, mai exact coborârea bulbului, a emisferelor cerebeloase şi a ventriculului IV în canalul cervical) şi printr-o displazie bulbară (deformarea şi dilatarea bulbului — hidrobulbie). Însoţeşte frecvent meningomielocelele, fiind responsabilă în majoritatea cazurilor de hidrocefalia congenitală existentă. Subliniem de la început că MAC îşi are semnificaţia ei la copil numai la vârsta de sugar şi de copil mic şi numai în contextul producerii hidrocefaliei în cadrul meningomielocelelor, întrucât în celelalte cazuri, deşi este congenitală, se manifestă clinic de-abia la vârsta adultă.

MAC, după descrierea clasică datorată lui Chiari (1891) (34), cuprinde patru tipuri de anomalii nervoase:

— tipul I: deplasarea variabilă a amigdalelor cerebeloase în canalul spinal, fără dislocarea caudală a bulbului;

— tipul II: deplasarea variabilă a porţiunii inferioare a vermisului şi a amigdalelor cerebeloase în canalul spinal, însoţită de o deplasare similară a bulbului şi a ventriculului IV;

— tipul III: deplasarea caudală a bulbului cu hernierea cerebelului într-un mielomeningocel cervical înalt;

— tipul IV: hipoplazie importantă a cerebelului cu ectopie bulbară asociată.

Morfogeneza MAC rămâne un teren de controverse. Teoriile enunţate pot fi sistematizate după cum urmează (Peach, 1965) (35): 1) teoria hidrocefaliei primitive (teoria prin pulsiune); 2) teoria tracţiunii; 3) teoria disgenezei primitive a creierului. Primele două teorii încearcă să explice MAC fie prin presiunea dată de hidrocefalie, fie prin aderenţele măduvei la nivelul defectului osos rahidian, în momentul decalajului fiziologic de creştere dintre rahis şi ţesutul nervos, producându-se o tracţiune caudală; cea de-a treia teorie susţine că MAC este datorată unei creşteri exagerate a rombencefalului, care fiind prea lung, se repliază în „S". Considerăm că o singură teorie patogenică nu poate explica toate cazurile de MAC, cel puţin în ceea ce priveşte manifestarea ei la sugar. Teoriile expuse îşi pot găsi valabilitatea de la caz la caz. Ceea ce trebuie admis este faptul că malformaţia Arnold-Chiari joacă un rol important în producerea hidrocefaliei însoţitoare în caz de meningomielocel la nou-născut şi la sugar, fără a fi unica ei cauză.

Morfopatologie. Macroscopic se constată fosa cerebrală posterioară mult micşorată de volum, cu inserţia joasă a tentoriului, langheta de ţesut cerebelos hipoplazic în partea superioară a canalului spinal dispusă median, detaşându-se de pe faţa inferioară a cerebelului; bulbul alungit, prezentând pe faţa sa dorsală, la unirea cu măduva, o proeminenţă caracteristică; protuberanţa foarte întinsă, care se continuă, fără o trecere aparentă, cu bulbul; ventriculul IV de asemenea foarte coborât, fără forma sa rombică, cu cavitatea foarte lungă şi foarte îngustă; plexurile coroidiene şi orificiile de comunicare (Magendie şi Luschka) sub gaura occipitală; ultimii nervi cranieni şi rădăcinile cervicale superioare cu un traiect oblic în sus şi în afară; coborârea şi curbarea anormală a arterelor vertebrale şi traiectul anormal al arterelor cerebeloase posteroinferioare (toate cuprinse în tipul II Chiari).

Alături de MAC pot coexista şi alte malformaţii nervoase sau osoase.

— MM este considerat de către mulţi autori constant sau destul de frecvent. Existenţa MM fiind uşor de constatat trebuie doar căutată sistematic anomalia creierului posterior.

— Hidrocefalia constituie un element major în MAC.

Alte anomalii posibile sunt absența sau perforația septului pelucid, microgiria, îngroșarea comisurii intratalamice, atrofia coasei creierului.

Tabloul clinic. Simptomatologia variază de la caz la caz, neavând nimic patognomonic. Oricum, principala manifestare clinică a malformației este hidrocefalia internă. Datele clinice sunt în mod esențial influențate de vârsta bolnavilor; astfel, MAC poate fi întâlnită sub trei aspecte:

a) la nou-născut și la sugar, afecțiunea se prezintă în asociere cu hidrocefalia și cu MM. Această asociere este eventualitatea cea mai frecventă, fiind de fapt forma sub care a fost descrisă malformația. Este necesar să se caute MAC în cazurile de MM;

b) la copilul mare și la adolescent, afecțiunea este asociată cu alte malformații osoase sau nervoase, îndeosebi cu cele ale regiunii cervico-occipitale cu sau fără *spina bifida;*

c) la adult, MAC poate rămâne fără expresie clinică toată viața sau poate fi descoperită târziu. În acest caz se constată un decalaj între malformația congenitală și apariția sindromului neurologic tardiv. Acest decalaj se explică prin procesele iritative locale meningiene, dovedite de altfel operator, care agravează circulația precară lichidiană și sanguină. Tulburările clinice realizează tablouri neurologice variate, cu evoluție lent progresivă. În aceste cazuri, malformația poate fi evocată de: semne cervicale (redoare a cefei, dureri nucale, gât scurt, laterocolis, limitarea mișcărilor cervicale, descărcări parestezice în membre la mișcările gâtului), semne de suferință a căilor nervoase lungi (tulburări motorii evolutive până la tetraplegie, simptome cerebeloase, tulburări de sensibilitate, sindrom siringomielic cu topografie suspendată), afectarea unuia sau a mai multor nervi cranieni a căror origine este bulbopontină (posibile tulburări de deglutiție și fonație), fenomene de HIC (cefalee, vărsături, stază papilară) apărute prin decompensarea acută a hidrocefaliei interne.

Investigații paraclinice. Examenul radiologic simplu arată semnele unei eventuale anomalii a regiunii cervicooccipitale (platibazie, impresiune bazilară), care însoțesc frecvent MAC. Arteriografia vertebrală furnizează date importante mai ales prin injectarea arterei cerebeloase posteroinferioare, care descrie în jurul țesutului cerebelos herniat o buclă concavă în sus, aspect caracteristic, cunoscut sub numele de „loop sign". Angiografia vertebrală a fost depășită ca valoare informațională de către *CT-scan* și mai ales de RMN, care furnizează date multiple asupra malformației și asupra întregului sistem nervos (fig. 12.17).

Diagnosticul diferențial. La copii atragem atenția în primul rând asupra tumorilor de fosă posterioară,

Fig. 12.17 — Aspect RMN al malformației Arnold-Chiari: imagine laterală.

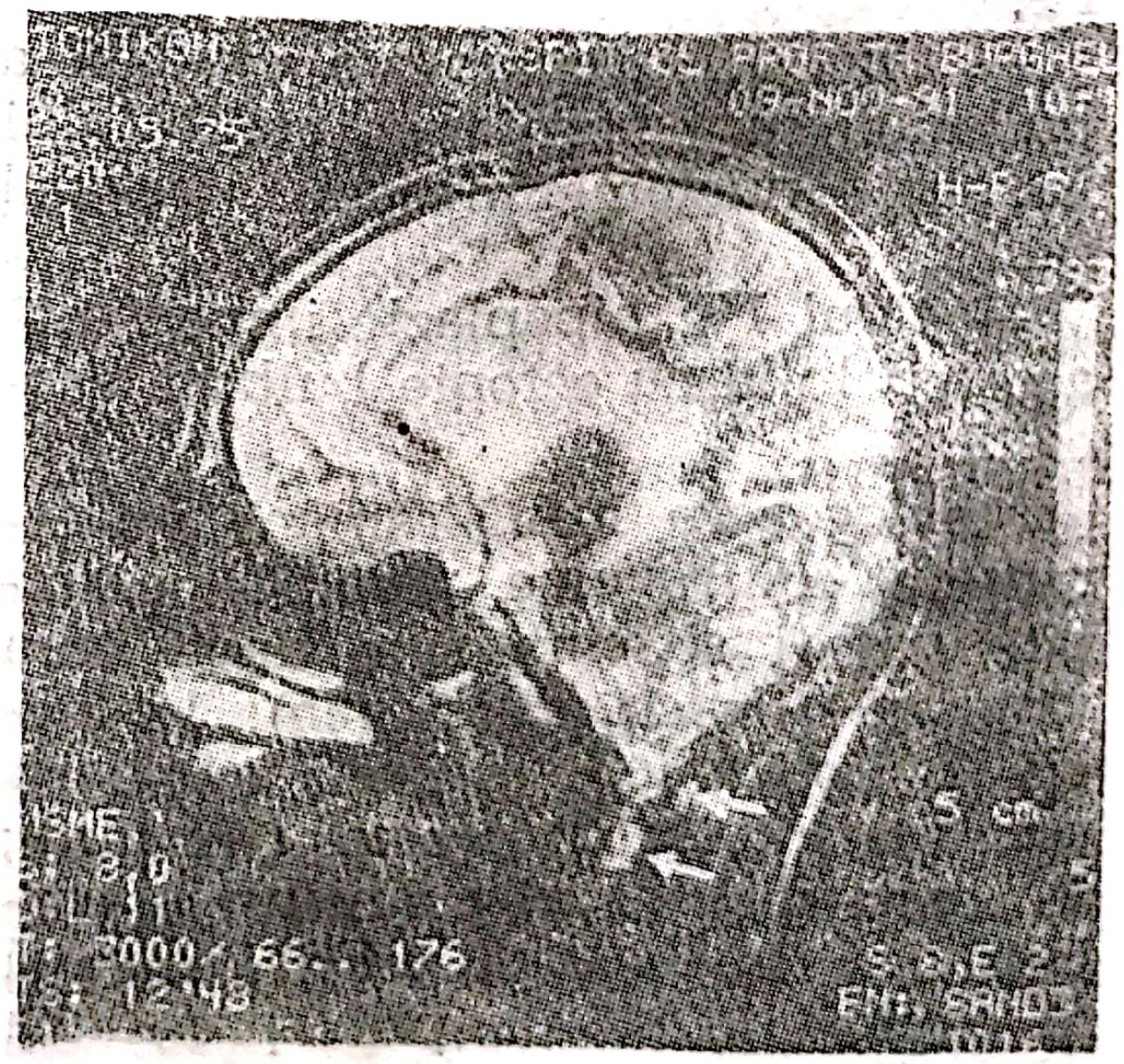

malformația putând produce tulburări de echilibru, afectarea ultimelor perechi de nervi cranieni, fenomene de HIC. Sindromul de HIC este mult mai puțin intens decât în cazul tumorilor de fosă posterioară. Anatomic, participarea bulbului la dislocarea caudală, alături de cerebel, deosebește malformația Arnold-Chiari de angajarea amigdalelor cerebeloase, observată în sindromul de HIC. Alte diagnostice diferențiale se impun cu compresiunea medulară cervicală înaltă, siringomielia sau siringobulbia. Menționăm că siringomielia se poate asocia frecvent cu MAC.

Tratament. MAC se comportă de obicei ca o maladie evolutivă. Astfel, obstacolul mecanic creat de malformație se completează treptat cu modificările locale de arahnoidită cronică, arhnoidită care prin perturbațiile circulatorii va duce la suferința encefalului. Singurul tratament indicat este cel chirurgical, care are drept scop decompresiunea structurilor nervoase și asigurarea unei circulații libere a LCR. Decompresiunea constă în craniectomie occipitală și în laminectomie cervicală înaltă (C_1—C_3), cu evitarea manipulărilor pe bulb, amigdale cerebeloase, ventricul IV, manipulări ce pot declanșa grave tulburări ale funcțiilor vitale. Există posibilitatea rezecției de amigdale cerebeloase, când acestea sunt extrem de comprimate în canalul spinal (Fischer, 1995) (36). Indicația operatorie depinde de vârsta pacienților și de intensitatea fenomenelor de hidrocefalie internă.

Rezultatele tratamentului chirurgical depind practic de momentul efectuării intervenției operatorii, deci de momentul diagnosticului precis. În cazul unei suferințe de lungă durată, rezultatele postoperatorii sunt mult mai slabe.

Malformația Dandy-Walker

Este o malformație congenitală rară a fosei posterioare în teritoriul velului medular posterior, caracterizată prin agenezie de vermis inferior, cu atrezia orificiilor Luschka și Magendie și cu hidrocefalie obstructivă consecutivă.

Morfogeneza. Două teorii încearcă să explice geneza malformației: prima susține drept cauză a sindromului atrezia orificiilor de comunicare ale ventriculului IV cu spațiile subarahnoidiene, iar a doua încadrează sindromul printre malformațiile disrafice în teritoriul cerebelului. După această concepție modernă, genetică, sindromul Dandy-Walker este o malformație disrafică a cerebelului, care se constituie în luna a III-a de dezvoltare embrionară și care constă în aplazia vermisului inferior cu formarea unui chist pe linia mediană, în teritoriul velului medular posterior. Secundar rezultă obstrucția parțială sau totală a foramenelor Magendie și Luschka, ceea ce duce la hidrocefalie internă obstructivă.

Morfopatologie. Macroscopic se poate constata fosa cerebrală posterioară mărită de volum, cu inserția înaltă a tentoriului, dispunerea ridicată a sinusului transvers, emisferele cerebeloase rudimentare dislocate oral, atrofia vermisului, apariția unui chist larg, care comunică cu ventriculul IV sau posibila dislocare orală a ventriculului IV. Consecutiv rezultă o marcată hidrocefalie internă.

Tabloul clinic. Malformația se manifestă prin fenomene de HIC, datorate hidrocefaliei obstructive dezvoltată progresiv. Simptomatologia evoluează lent cu agravarea treptată a fenomenelor de HIC, acuzele putând exista de mult timp. Au putut fi individualizate două forme clinice: forma întâlnită la sugar și la copilul mic, manifestată până la vârsta de 3 ani, și forma prezentă la vârsta matură.

Diagnosticul diferențial se va face cu procesele expansive ale fosei posterioare sau cu malformația Arnold-Chiari, afecțiuni care impun o intervenție chirurgicală de urgență.

Investigații paraclinice. Radiografia simplă arată mărimea fosei cerebrale posterioare, cu impresiunea înaltă pe osul occipital a inserției tentoriului. *CT-scan* simplă și cu reconstrucție, alături de RMN, constituie investigațiile principale în sindromul Dandy-Walker, care evidențiază structura anatomică a malformației și hidrocefalia supraiacentă.

Tratamentul sindromului Dandy-Walker este chirurgical și constă în craniectomie suboccipitală, rezecția arcului posterior al atlasului, deschiderea chistului cu rezecția pereților săi și deci refacerea circulației LCR. Se va evita decompresiunea bruscă la deschiderea chistului, întrucât aceasta duce la o rapidă scădere a tensiunii intracraniene. În prezent, după diagnosticarea sigură a malformației, se preferă drenajul ventriculoperitoneal.

Prognosticul vital la sugar și la copilul mic depinde de diagnosticul precoce și de intervenția chirurgicală practicată cât mai devreme, care reface circulația lichidiană. Prognosticul funcțional este în raport cu gravitatea hidrocefaliei interne, adică cu modificările rezultate prin comprimarea țesutului cerebral. În opoziție cu aceasta, prognosticul este mai favorabil la vârsta matură.

Agenezia de sept pelucid

Septul pelucid este o formațiune interemisferică în plan sagital, care se întinde între corpul calos (deasupra lui), trigon (dedesubt) și comisura anterioară (înainte). El desparte ventriculii laterali în două formațiuni distincte, care comunică doar prin găurile Monro. Absența septului pelucid are drept consecință o comunicare largă între ventriculii laterali.

Absența septului pelucid (agenezia de sept pelucid) poate fi totală sau parțială. Cazurile de absență a septului pelucid fără alte malformații ale sistemului nervos sunt rare. Agenezia de sept pelucid apare mai des asociată cu alte malformații ale sistemului nervos central, ca agenezia de corp calos, craniul lacunar, *spina bifida,* displazia tractului optic, agenezia tractului olfactiv și agiria. De asemenea poate apărea concomitent cu un chist intracerebral sau subarahnoidian.

Agenezia de sept pelucid nu are expresie clinică.

Diagnosticul a fost pus mult timp pe baza pneumoencefalografiei care arată pe incidența occiput-placă ventriculii laterali formând împreună o singură cavitate. Actualmente, datele furnizate de către *CT-scan* și RMN arată concludent o comunicare largă între cei doi ventriculi laterali. Această malformație nu necesită nici un tratament chirurgical.

Agenezia de corp calos

Agenezia de corp calos reprezintă absența parțială sau totală a corpului calos, cea mai mare comisură interemisferică. Locul defectului este de obicei ocupat fie de o tumoare, în special lipom, fie de un chist arahnoidian.

Morfogeneza. După Gerlach și colab. (1967) (24), agenezia de corp calos poate fi determinată de:

— tulburări disrafice prin care defectul de închidere în teritoriul neuroporului anterior și al lamei terminale primitive duce la agenezia de corp calos și a celorlalte două comisuri telencefalice, comisura anterioară și comisura fornicis: dezvoltarea corpului calos începe din luna a III-a, cu direcție frontooccipitală, de aceea în agenezii parțiale lipsesc întotdeauna părțile posterioare ale corpului calos;

— modificări malformative grave ale creierului, când lipsesc cu desăvârșire elementele nervoase;

— distrucții tisulare intrauterine sau postnatale, în special prin leziuni vasculare în teritoriul arterei cerebrale anterioare.

Agenezia de corp calos este însoțită de o serie de disgenezii, ca absența septului pelucid, dezvoltarea incompletă a girusului cinguli sau situarea lui în profunzime, precum și de alte malformații însoțitoare, ca micro- sau poligiria, microcefalia, porencefalia, hidrocefalia, atrofia optică, hipertelorismul.

Tabloul clinic. Agenezia de corp calos este asimptomatică, dar fiind frecvent asociată cu alte malformații, ca malformații ale vaselor cerebrale, lipom de corp calos etc., acestea par să joace rolul dominant în producerea simptomatologiei. Semnele cele mai des întâlnite sunt, în ordine: 1) epilepsia sub diferitele sale forme; 2) hidrocefalia, semnul cel mai frecvent la 0—3 ani; 3) întârziere în dezvoltarea intelectuală sub forma de debilitate mintală de diferite grade; 4) tulburări de vedere; 5) hemiplegie sau diplegie; 6) atetoză. Deficitul funcțional care rezultă din această malformație presupune un defect de transmitere a informațiilor dintr-o emisferă în cealaltă (sindrom de disconexiune). Uneori, agenezia de corp calos rămâne asimptomatică toată viața și poate fi o descoperire necroptică. Deficite intelectuale sunt foarte adesea prezente și evidențiate prin diferite teste obiective, datorită leziunilor cerebrale difuze concomitente.

Investigații paraclinice. Datele *CT-scan* și mai ales RMN relevă: *1)* dilatația ventriculului III și extinderea lui dorsală între ventriculii laterali; *2)* mărirea distanței (diastaza) dintre ventriculii laterali; *3)* dilatația coarnelor posterioare ale ventriculilor laterali; *4)* marginile dorsale ale ventriculilor laterali angulate; *5)* marginile mediale concave ale ventriculilor laterali (fig. 12.18).

Angiografia carotidiană arată, ca o caracteristică, absența curburii arterei cerebrale anterioare, respectiv a arterei pericaloase pe clișeele de profil, din jurul părții anterioare a corpului calos; artera cerebrală anterioară și artera pericaloasă însoțind corpul calos capătă în traiectul lor forma corpului calos, în partea anterioară. Absența corpului calos face ca curbura anterioară să lipsească la aceste vase, ceea ce constituie o dovadă de existență a acestei malformații.

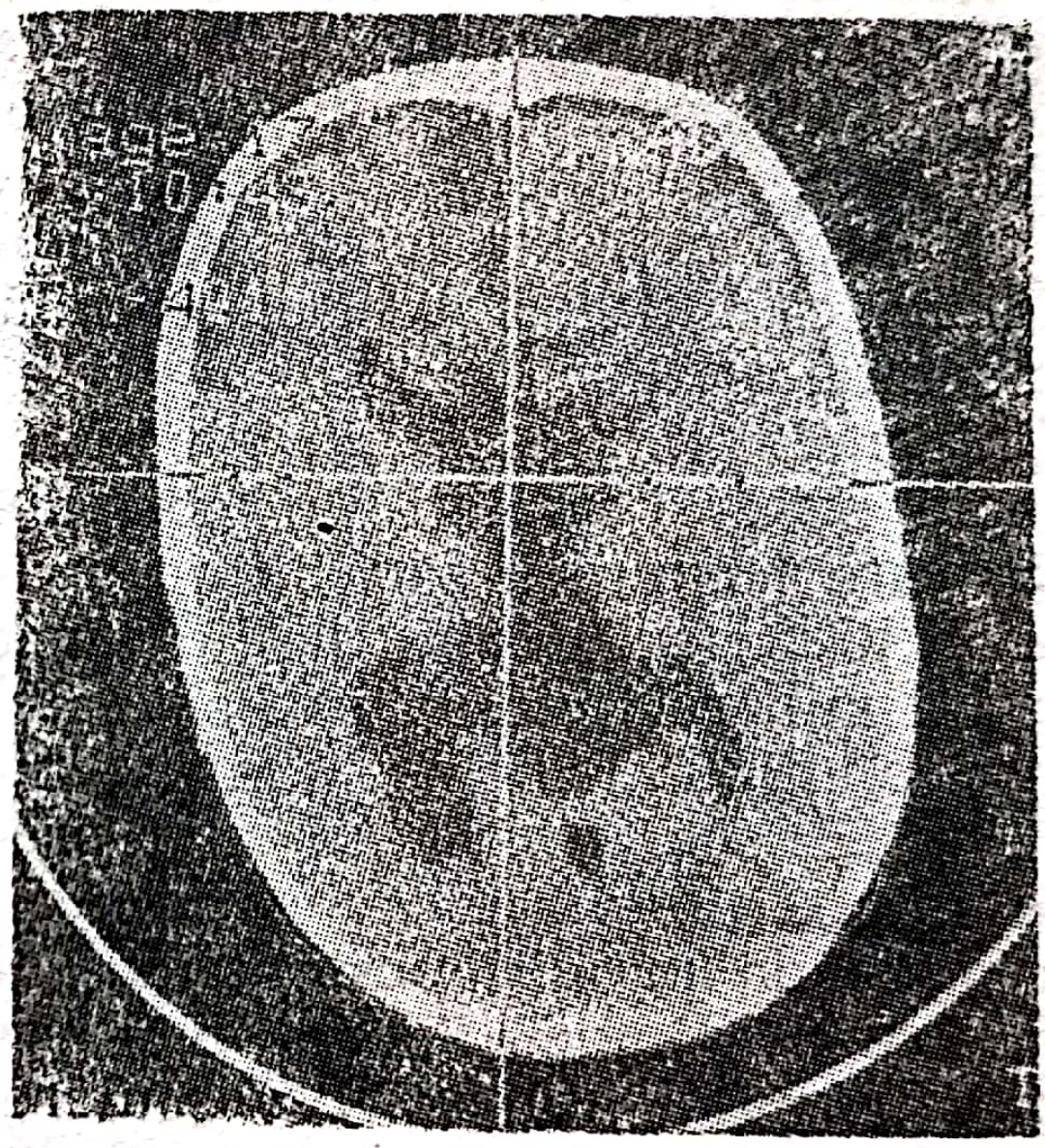

Fig. 12.18 — Imagine *CT-scan:* agenezie de corp calos.

Prognosticul vital este favorabil dar dependent de malformațiile însoțitoare. Același lucru este valabil și pentru prognosticul funcțional, de asemenea dependent de disgeneziile concomitente.

Tratament. Nu există un tratament propriu-zis al ageneziei de corp calos. Este necesar un tratament simptomatic al crizelor de epilepsie și al hidrocefaliei prin drenaj ventriculoperitoneal. De asemenea se efectuează tratamentul chirurgical al malformațiilor asociate.

Malformații congenitale datorate unor defecte de dezvoltare în afara tulburărilor de închidere a tubului neural

Aici se încadrează chisturile intracraniene și intraspinale congenitale, agenezia corticală, microgiria, hipoplazia coasei, hipoplazia tentoriului etc., precum și malformațiile cu tulburări marcate în dinamica lichidiană ca hidrocefalia congenitală, stenoza de apeduct etc.

Chisturile intracraniene și intraspinale sunt cavități cu conținut LCS, care comunică sau nu cu spațiile lichidiene interne sau externe (spațiul subarahnoidian sau sistemul ventricular), deci închise sau deschise. Acestea sunt rezultatul unor procese intracraniene sau intraspinale din perioada pre- și postnatală, datorate unor defecte de dezvoltare, anoxiei, unor tulburări vasculare, infecții, unor traumatisme; aceste chisturi sunt fie congenitale, fie dobândite. Dacă nu există dovada unei origini traumatice sau inflamatorii postnatale, chisturile se consideră a fi congenitale.

Chisturile intracraniene

După sediul lor în raport cu creierul și cu spațiile lichidiene, Gerlach și colab. (1967) (24) le împart în: *1)* chisturi intracerebrale (porencefalie); *2)* chisturi ale spațiilor lichidiene interne ependimare, ale găurii Monro, ale septului pelucid sau ale cavității Verga; *3)* chisturi ale spațiilor lichidiene externe (arahnoidiene).

Chisturile intracerebrale

Porencefalia. Termenul a fost introdus de Heschl în 1859 (citat după Robinson, 1971) (37) pentru chistul intracerebral congenital, care comunică la suprafața emisferei cerebrale cu spațiul subarahnoidian și în profunzime cu sistemul ventricular, respectiv cu ventriculul lateral. În prezent termenul este mai cuprinzător, incluzând toate chisturile intracerebrale congenitale. Natura agentului cauzal (anoxie, intoxicație, infecție, traumatism) ce acționează asupra creierului în dezvoltare prezintă mai puțină importanță decât momentul în care intervine. Cu cât intervenția agentului cauzal este mai timpurie, cu atât defectul cerebral este mai mare. Porencefalia este urmarea unei distrucții a parenchimului cerebral și se prezintă ca o cavitate într-o emisferă cerebrală, foarte rar în ambele emisfere, pereții fiind căptușiți de obicei de ependim.

Tabloul clinic se manifestă ca o întârziere în dezvoltarea psihomotorie cu pareze spastice de diferite grade, putând fi decelată fie de la naștere, fie curând după aceea. Malformația poate avea caracter staționar sau evolutiv, mai ales în cazul când apar și convulsii. Simptomatologia clinică poate fi completată de alte manifestări neurologice, ca pareze oculare, microcefalie și poate fi însoțită și de alte malformații congenitale (luxație coxofemurală, hipertelorism etc.). Anamneza atentă din perioada gravidității sau a travaliului poate decela agentul cauzal (de exemplu, un traumatism în timpul sarcinii sau asfixie în timpul nașterii) și explică tabloul clinic, dar nu și leziunea antomopatologică ce stă la bază, adică porencefalia.

Investigații paraclinice. Diagnosticul porencefaliei poate fi stabilit numai prin *CT-scan* și RMN, care arată chistul intracerebral cu hidrocefalia internă unilaterală și rotunjirea ventriculului homolateral. Diagnosticul diferențial va fi făcut cu toate cazurile de paralizie cerebrală infantilă (encefalopatia infantilă).

Prognosticul depinde de gradul de întârziere psihică, de deficitele motorii, precum și de frecvența convulsiilor și este asemănător prognosticului paraliziei cerebrale infantile în general.

Întrucât este vorba de o afecțiune de cele mai multe ori cu caracter neevolutiv, tratamentul va fi simptomatic medicamentos, ca în toate paraliziile infantile, anticonvulsivant în caz de crize convulsive, fizioterapic, kinetoterapic, eventual ortopedic pentru corectarea contracturilor și retracțiilor tendinoase.

Chisturile spațiilor lichidiene interne

Chisturile ependimare. Sunt foarte rare și se află în pereții ventriculului lateral sau în apeduct. Sunt căptușite cu epiteliu ependimar.

Numai localizarea în apeduct este importantă, întrucât obstrucția bruscă a acestuia poate duce la HIC acută și la deces. Chistul conține LCS normal sau hiperalbuminos, lichidul fiind incolor sau xantocromic.

Chisturile găurii Monro. Sunt foarte rare, au sediul în porțiunea anterioară a ventriculului III și, datorită poziției lor speciale, pot obstrua gaura Monro. Originea lor este necunoscută. Chisturile găurii Monro sunt umplute cu un lichid vâscos, bogat în albumină, de culoare albicioasă sau verzuie, sunt tapisate cu un epiteliu cu celule plate sau cubice; mărimea lor variază ca diametru între 0,5 și 2 cm. Obstrucția găurii Monro produce hidrocefalia ventriculului lateral respectiv.

În momentul când se manifestă clinic (prin semne de HIC provocate de obstrucția găurii Monro), indicația operatorie devine absolută. Se va recurge la un abord direct al chistului, care este puncționat și apoi rezecat. Actualmente se preconizează puncția stereotaxică sau endoscopică a chistului.

Chisturile septului pelucid. Chisturile septului pelucid reprezintă o persistență sau o dilatare a cavității aflate între cele două foițe ale septului pelucid, fornixul și corpul calos. Sunt cunoscute sub diferite denumiri, ca ventriculul septului pelucid, ventriculul VI, chisturi septale. Ele sunt delimitate anterior de genunchiul corpului calos, deasupra de corpul corpului calos, caudal și posterior de pilierii anteriori ai fornixului și de comisura anterioară și lateral de foițele septului. Se deosebesc chisturi de sept pelucid închise (necomunicante) și chisturi comunicante. În mod obișnuit, chisturile septului pelucid nu comunică cu sistemul ventricular.

Investigații paraclinice. *CT-scan* și RMN arată o distanță mărită între marginile mediale ale coarnelor frontale. În formele comunicante, chistul de sept pelucid apare între coarnele anterioare ale ventriculilor laterali.

Tratamentul este simptomatic în majoritatea cazurilor. Numai atunci când există un sindrom de HIC se instituie tratamentul chirurgical, care constă în stabilirea unei comunicări a chistului cu sistemul ventricular, prin abord transventricular sau prin endoscopie.

Chisturile cavității Verga

Apar rareori izolat; mai frecvent se întâlnesc împreună cu chisturile septului pelucid. Sunt cunoscute și sub numele de ventriculul VI sau ventriculul supranumerar Verga. Se află caudal de cavitatea septului pelucid, între fornix și corpul calos. Ventriculul supranumerar Verga nu are nici o manifestare clinică prin el însuși, ci — ca și chistul de sept pelucid — face în majoritatea cazurilor dovada existenței unui creier malformat, care produce simptomatologia clinică.

Chisturile spațiilor lichidiene externe (arahnoidiene)

Chisturile arahnoidiene intracraniene, căptușite de o membrană asemănătoare arahnoidei, sunt procese înlocuitoare de spațiu ce pot determina hidrocefalie, bombarea locală a craniului, deplasarea liniei mediane a encefalului, multiple simptome neurologice. Majoritatea acestor chisturi sunt congenitale, dar există și chisturi arahnoidiene câștigate, ca urmare a unor infecții, traumatisme sau hemoragii (Go, 1995) (38). Incidența acestor chisturi arahnoidiene este apreciată la aproximativ 0,3% din toate procesele expansive intracraniene decelate cu ajutorul *CT-scan* (Gwan Go, 1995) (38).

Morfopatologie. Chisturile arahnoidiene sunt situate la suprafața creierului, adică sunt extracerebrale. De obicei aceste chisturi sunt situate în fosa craniană medie (aproximativ 40% din cazuri, după Oberbauer și colab., 1992) (39). Mult timp au fost considerate chisturi adevărate; în prezent există însă suficiente dovezi că reprezintă diverticule sau duplicări (dedublări) ale arahnoidei. Aceste chisturi sunt mai degrabă chisturi intraarahnoidiene, separate de *pia mater* printr-o foiță subarahnoidiană. Pereții chisturilor congenitale constau dintr-un strat subțire de țesut conjunctiv, care nu aderă de structurile adiacente și în care există o proliferare capilară sau depuneri de hemosiderină. Chisturile sunt umplute de obicei cu lichid clar, incolor, având un conținut variabil în albumină.

Tabloul clinic. Chistul arahnoidian congenital poate fi asimptomatic, constituind o descoperire necroptică, dar deseori este simptomatic. Deși congenital, el se poate manifesta la orice vârstă. De obicei, chisturile care nu comunică cu spațiul subarahnoidian, deci sunt chisturi adevărate, se manifestă ca proces expansiv intracranian, pe când cele care comunică cu spațiul subarahnoidian se manifestă în mod obișnuit prin bombarea locală a craniului (Cappelen și Unsgaard, 1986) (40).

În cazul chisturilor arahnoidiene închise, necomunicante, convulsiile sau deficitele motorii domină tabloul clinic. În chisturile de fosă posterioară, fenomenele de HIC cu hidrocefalie internă sunt, la orice vârstă, semnele principale.

Investigații paraclinice. *CT-scan* și RMN relevă evident existența acestor chisturi arahnoidiene, cu posibilă comunicare cu sistemul ventricular (fig. 12.19 și 12.20).

Diagnosticul diferențial trebuie făcut cu toate procesele expansive intracraniene.

Fig. 12.19 — Imagine *CT-scan:* chist arahnoidian situat în regiunea frontotemporobazală dreaptă.

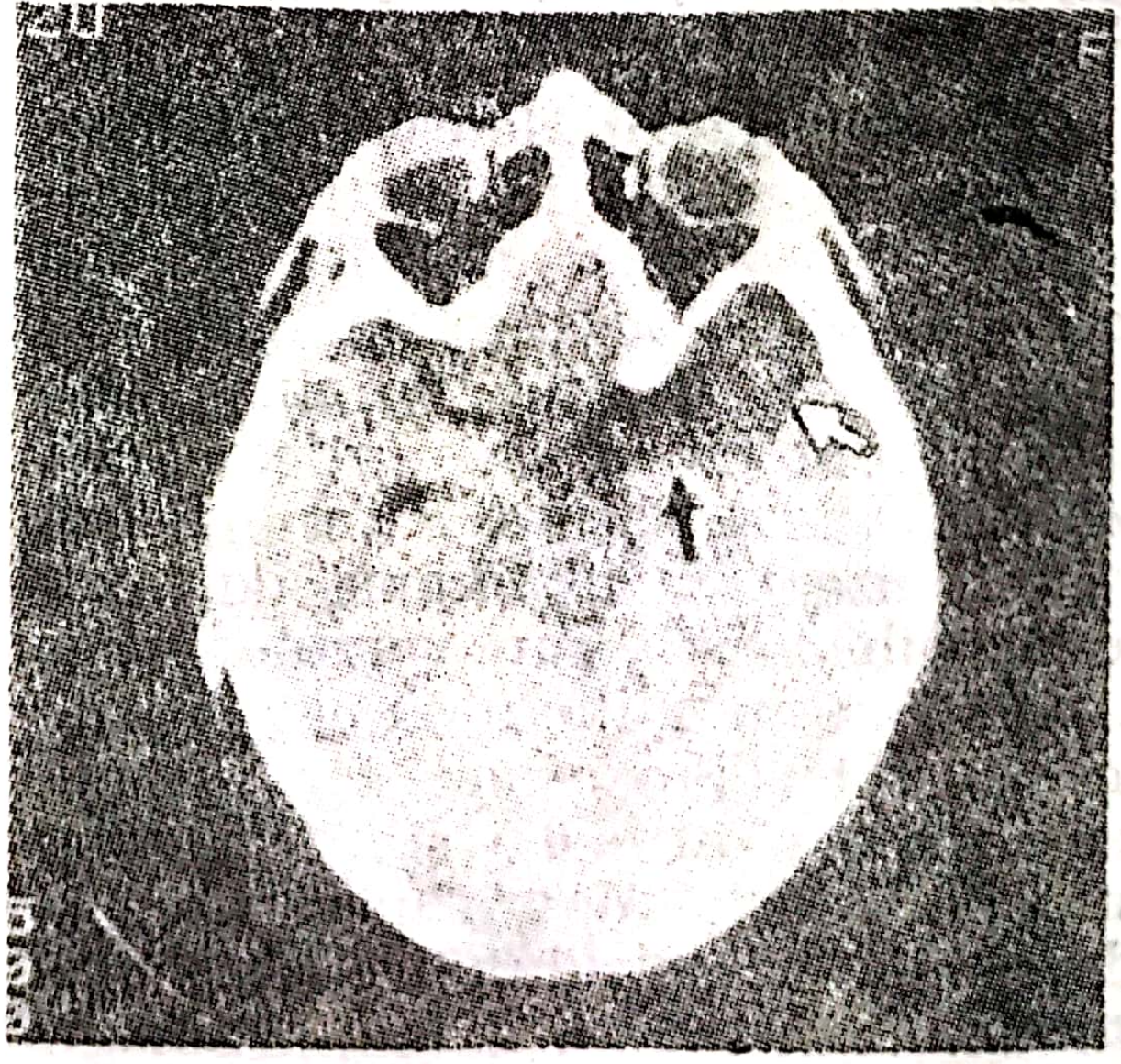

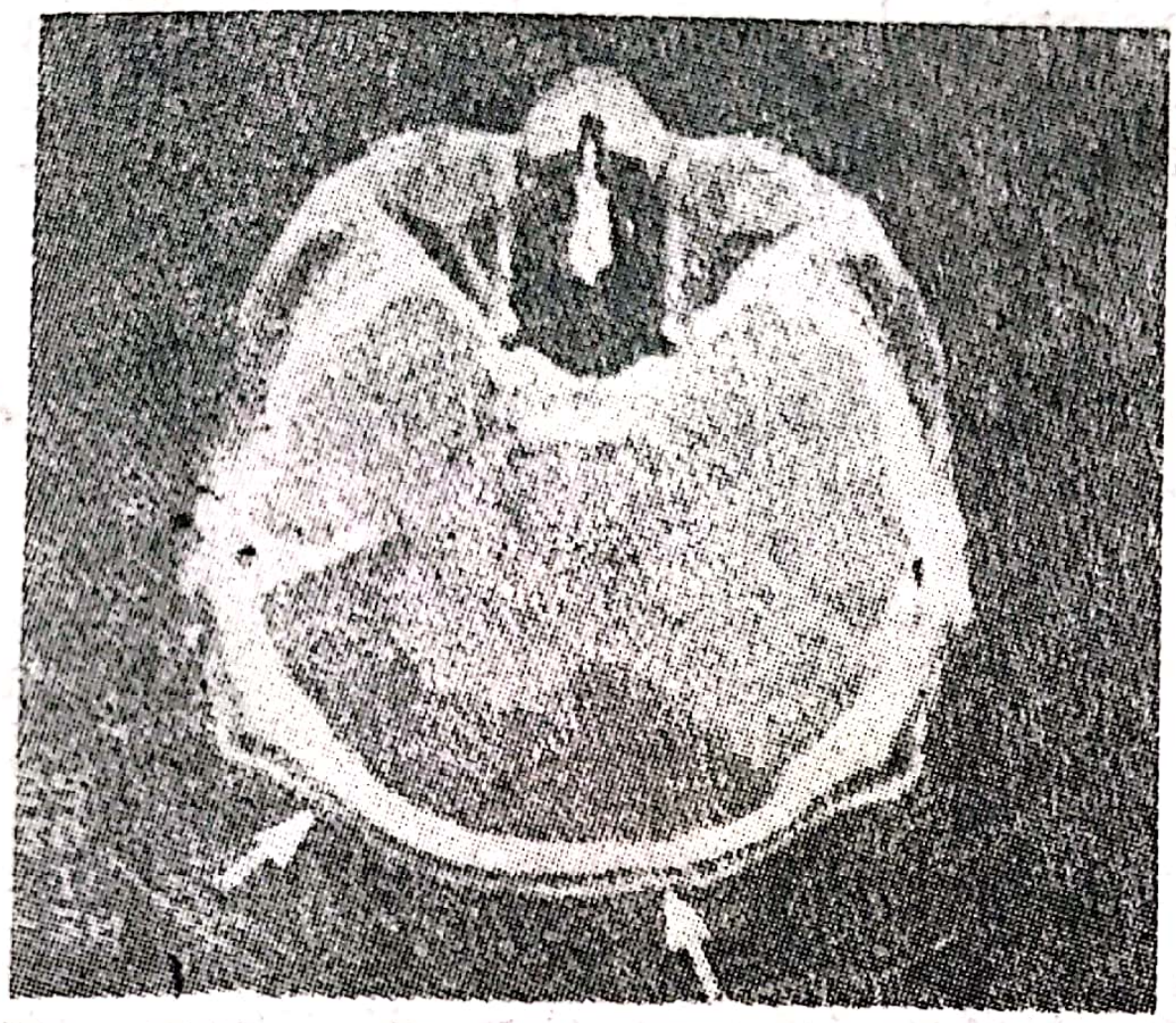

Fig. 12.20 — Imagine *CT-scan:* se constată un chist arahnoidian occipital.

Tratament. Există două metode terapeutice: prima, de drenare a LCS printr-un procedeu chistoperitoneal și a doua, de deschidere largă a pereților chistului cu refacerea circulației LCS — procedeu de fenestrare, prin comunicarea cu spațiul subarahnoidian (Ciricillo și colab., 1991) (41). După datele majorității autorilor, procedeul de drenare chistoperitoneală este superior procedeului de fenestrare (Harsh și colab., 1986) (42).

Chisturile intraspinale

Chisturile intraspinale congenitale pot fi intramedulare sau extramedulare.

Chisturile intramedulare

Morfogeneza. Sunt cavități intramedulare fie datorate unei dilatări patologice a canalului central (hidromielie), fie secundare unor defecte de închidere a tubului neural din cadrul bolilor disrafice (siringomielie). Există și chisturi apărute ca urmare a unor tulburări circulatorii ale măduvei, mai ales perinatale, corespunzătoare porencefaliei. Cavitatea chisturilor intramedulare este căptușită cu ependim.

Tabloul clinic al hidromieliei este asemănător cu cel al siringomieliei. Primele semne apar de obicei la adolescent sau la adult, dar există și cazuri când, cu toată mărimea cavității, chisturile pot rămâne asimptomatice chiar toată viața. Afecțiunea se manifestă îndeosebi când localizarea este în regiunea cervicală. Traumatismul poate fi un factor declanșator al bolii, caz în care diagnosticul diferențial trebuie făcut cu o hematomielie.

Afecțiunea evoluează ondulatoriu, cu perioade de remisiuni.

Investigații paraclinice. Mielografia, *CT-scan* asociată cu mielografia și RMN constituie investigațiile indispensabile în aceste malformații.

Diagnosticul diferențial se face în special cu o tumoare intramedulară, care, ca și siringomielia, se poate manifesta cu tulburări de sensibilitate, adică sub formă de dureri radiculare sau, mai rar, ca o disociație termoalgică, însoțită deseori de rigiditatea coloanei cervicotoracice. La adolescent, ca și la adult, simptomatologia depinde de nivelul leziunii și se manifestă sub formă de compresiune medulară cu tulburări motorii de deficit, tulburări de sensibilitate cu disociație termoalgică, uneori cu tulburări de sensibilitate suspendată, tulburări trofice, semne vegetative. Există și deformări ale coloanei vertebrale, în aceste cazuri fiind caracteristice lordoza cervicală și cifoscolioza toracică. Uneori coexistă și alte malformații disrafice. Diagnosticul diferențial între hidromielie și siringomielie este practic imposibil. Mai simplu de stabilit este diagnosticul altor afecțiuni compresive sau necompresive medulare.

Tratamentul în cazul dezvoltării compresiunii medulare este chirurgical, și anume: laminectomie sau, la copii, laminectomie cu puncționarea chistului, eventual deschiderea lui, cu drenarea în spațiul subarahnoidian.

Chisturile extramedulare

Chisturile extramedulare sunt chisturi arahnoidiene spinale închise sau în comunicare cu spațiul subarahnoidian. După sediul lor, se deosebesc chisturi arahnoidiene subdurale (leptomeningiene), extradurale (comunicante sau excluse) și perineurale. Ca și chisturile arahnoidiene intracraniene, și cele spinale sunt consecința unor defecte de dezvoltare; între diverticulele arahnoidiene spinale și cele intracraniene nu există diferențe fundamentale, toate fiind căptușite cu arahnoidă.

Tabloul clinic. Afecțiunea se manifestă la adolescenți. Localizarea preferențială pentru chisturile subdurale și extradurale este regiunea toracică sau toracolombară, în timp ce pentru chisturile perineurale, regiunea lombosacrată. De sediul și de nivelul localizării depinde și simptomatologia clinică. Chisturile localizate în regiunea toracică dau semne de compresiune medulară asociată cu cifoză. Chisturile din regiunile cervicală și lombosacrată se manifestă mai ales prin dureri radiculare.

Investigații paraclinice. Mielografia, *CT-scan* asociată cu mielografia și RMN constituie investigațiile importante în aceste malformații.

Tratament. În cazul manifestărilor de compresiune medulară sau radiculară persistentă se impune intervenția chirurgicală, care constă în laminectomie cu extirparea chistului și sutura perfectă a durei.

Prognosticul funcțional privind compresiunea radiculomedulară este foarte bun, în timp ce modificările de statică vertebrală sunt de obicei agravate de laminectomia întinsă; actualmente se preferă laminotomia la mai multe niveluri, cu refixarea arcurilor posterioare, după deschiderea chisturilor extramedulare.

Stenoza de apeduct Sylvius

Stenoza de apeduct este o malformație congenitală care realizează un obstacol al circulației LCS la nivelul apeductului Sylvius, deci are drept consecință producerea unei hidrocefalii interne obstructive (Jones, 1992) (43).

Morfopatologie. Russell (1949) (44) a delimitat trei forme anatomice: stenozele propriu-zise, bifurcarea apeductului în ramuri închise și malformațiile septale ale apeductului. Această delimitare și-a păstrat practic valabilitatea fără modificări.

Stenozele propriu-zise de apeduct

Stenozele propriu-zise de apeduct sunt caracterizate prin alipirea pereților apeductului fără nici o leziune inflamatorie concomitentă (glioza periapeductală).

Bifurcarea apeductului în ramuri închise („forking form")

Pe secțiunile seriate, histologic se constată apeductul format din două sau mai multe canale, situate grupat ventral și dorsal, unite în porțiunea cranială. Există multiple posibilități de ramificare a canalelor, rămânând însă practic nefuncționale. Absența proceselor de glioză inflamatorie în jurul bifurcațiilor apeductului pledează pentru natura malformativă a acestui obstacol. La acestea adăugăm asocierea frecventă cu *spina bifida* și cu malformația Arnold-Chiari.

Malformațiile septale

Malformațiile septale sunt consecința unei tulburări în dezvoltarea embrionară. Obliterarea apeductului cel mai frecvent constatată la extremitatea sa caudală, este realizată de o formațiune nevroglică ce alcătuiește o punte între pereții apeductului. Această malformație congenitală este descoperită tardiv, în medie în jurul vârstei de 16 ani, datorită unei perforații punctiforme a septului, care permite o compensare parțială. Se mai constată asocierea frecventă cu alte malformații congenitale, ca siringomielie, *spina bifida,* malformații vasculare.

Tabloul clinic este dominat de simptomele hidrocefaliei interne, deosebit de evidente la copil. Fenomenele clinice se instalează rapid, de la naștere sau în primele luni, în cazul stenozelor complete de apeduct. În cazul stenozelor incomplete, semnele clinice ale hidrocefaliei apar mai târziu, de obicei sub influența unui factor extern (traumatism, infecție), care rupe echilibrul precar existent în circulația lichidiană.

Investigații paraclinice. *CT-scan* cu reconstrucție și RMN constituie investigațiile moderne în această malformație, înlocuind datele furnizate anterior de către iodoventriculografie (fig. 12.21).

Diagnosticul diferențial se va efectua cu alte afecțiuni producătoare de hidrocefalie internă obstructivă de origine malformativă (sindromul Dandy-Walker, malformația Arnold-Chiari etc.) sau infecțioasă (meningoencefalitele ce dau reacție inflamatorie periapeductală, arahnoiditele adezive bazale).

Evoluția la copil este deseori gravă din cauza decompensării rapide a hidrocefaliei interne. *Prognosticul* afecțiunii s-a ameliorat mult odată cu introducerea metodelor operatorii de derivație a circulației lichidiene.

Tratamentul acestei malformații este exclusiv chirurgical, prin mai multe metode: cateterizare directă a apeductului cu eventuala lăsare pe loc a unui tub ce se opune proliferării nevroglice; ventriculocisternostomia tip Torkildsen (1947) (45); operațiile de derivație a LCS (drenaj ventriculoperitoneal).

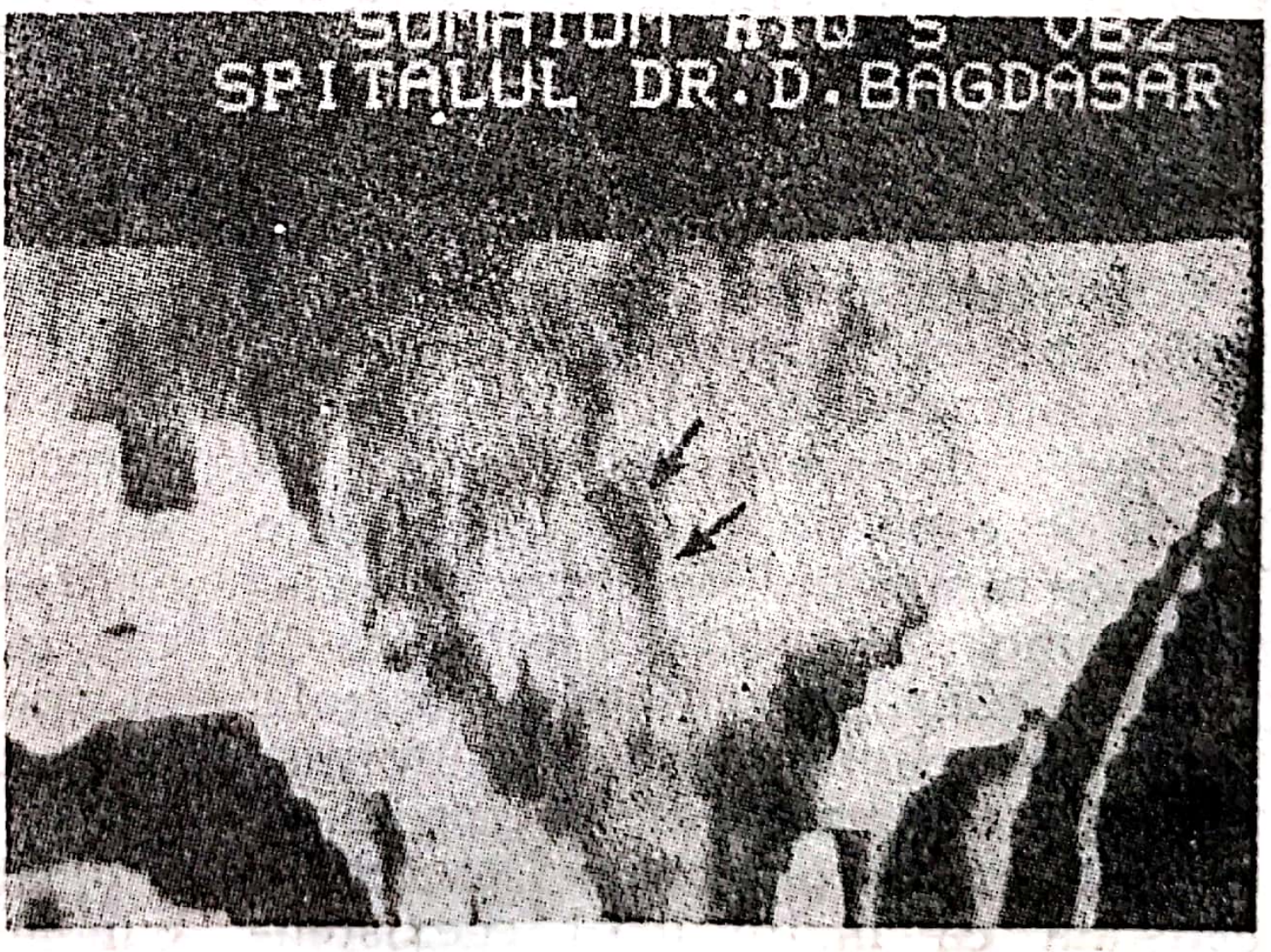

Fig. 12.21 — Imagine *CT-scan:* stenoză de apeduct Sylvius — imagine laterală cu reconstrucție.

Malformaţii craniovertebrale

Lacunele craniene congenitale

Sunt considerate lacune toate zonele cu o transparenţă radiologică crescută, datorită unei pierderi totale sau parţiale de substanţă osoasă, limitate de os sănătos sau modificat. În cadrul lacunelor craniene la copil se impun atât ca frecvenţă, cât şi ca probleme de diagnostic, lacunele craniene congenitale, adevărate malformaţii osoase. Aceste malformaţii pot fi clasificate, după aspectul radiologic, astfel: *1)* malformaţii lacunare osoase izolate la nivelul bolţii craniene (lacunele parietale congenitale); *2)* malformaţii lacunare osoase de linie mediană (meningoencefalocele, sinus dermal, sinus pericranian); *3)* malformaţii lacunare osoase multiple ale craniului (craniul lacunar al nou-născutului).

Malformaţii lacunare osoase izolate la nivelul bolţii craniene

Lacunele parietale congenitale, uni- sau bilaterale, denumite şi găuri parietale congenitale, sunt cunoscute de mult timp. Bonnaire (1891) (46) realizează primul studiu riguros privind existenţa în osul parietal a două lacune perceptibile, simetrice, congenitale, cunoscute şi sub numele de lacunele Bonnaire.

Morfogeneza. Au fost emise multiple ipoteze, dintre care amintim: *1)* posibilitatea persistenţei fontanelei parietale accesorii, care se închide doar pe linia mediană, părţile laterale rămânând deschise; *2)* existenţa unei tulburări de osificare la nivelul găurilor parietale normale.

Tabloul clinic. Aceste malformaţii sunt staţionare sau pot prezenta o închidere progresivă. Deseori se constată ca malformaţii coexistente: hidrocefalie, meningoencefalocele, palatoschizis, *spina bifida*, polidactilie etc.

Investigaţii paraclinice. Radiografia simplă craniană relevă lacunele osoase care apar situate în regiunea parietală, posterosuperior, şi sunt bilaterale, simetrice ca poziţie şi formă, ovalare, cu axul mare anteroposterior; dimensiunea lor este variabilă, de la 0,5 la 6 cm lungime; marginile lacunelor sunt netede, regulate, subţiri, fără reacţie de osificare.

Tratament. Cu toate că prognosticul acestor afecţiuni este bun, în general nefiind necesar nici un fel de tratament, totuşi Robinson (1962) (47) indică în defectele mari parietale efectuarea unei cranioplastii.

Malformaţii lacunare osoase de linie mediană

Aceste malformaţii constau în lacune osoase, ovalare sau rotunde, pe linia mediană sau imediat paramedian, lacune ce permit comunicarea dintre interiorul cutiei craniene şi exterior. Anatomic sunt lacune complete, cu margini rotunde, netede, libere, constituind de altfel un simplu orificiu de comunicaţie. În acest grup pot fi cuprinse lacunele ce participă la formarea de:

a) meningoencefalocele (ME) când lacunele osoase permit ieşirea în afara craniului, sub tegumente, a conţinutului cutiei craniene (meninge, ţesut nervos); nu există un raport direct între mărimea ME şi cea a lacunei craniene;

b) sinusuri dermale congenitale, caz în care lacunele osoase craniene permit trecerea traiectului fistulos de la tegumente spre profunzime;

c) sinusuri pericraniene, când lacunele craniene permit comunicarea pe linia mediană sau paramediană între o dilatație venoasă exocraniană și sinusul longitudinal superior, ceea ce poate fi evidențiat printr-o injectare de substanță radiologică de contrast în dilatația venoasă care va evidenția comunicarea cu sinusul longitudinal superior, deci va preciza diagnosticul de sinus pericranian.

Malformații lacunare osoase multiple ale craniului

Craniul lacunar al nou-născutului (sinonime: craniu cu creste, craniu în grilaj, craniu alveolar) reprezintă o malformație congenitală caracterizată prin multiple arii lacunare, slab mineralizate, mai mult sau mai puțin juxtapuse, separate unele de altele prin creste de os normal sau mai dens. Afecțiunea, consecință a unui defect de osificare a oaselor bolții craniene, este relativ frecventă.

Morfogeneza. Se încearcă explicarea fie printr-o tulburare de osteogeneză de tipul distrofiilor osoase, fie insistându-se asupra asocierii frecvente cu meningomielocele (MM), ceea ce ar duce al scurgerea permanentă a LCS, la contactul nemijlocit al encefalului cu calota și deci la subțierea bolții craniene în dreptul circumvoluțiunilor.

Morfopatologie. Se constată că fâșiile osoase nu respectă arhitectura organizată a osului, ci prezintă lamele osoase dispuse anarhic, iar porțiunile lacunare sunt sărac vascularizate.

Tabloul clinic. La palpare, craniul are consistență scăzută, putând da în unele zone senzația de lipsă osoasă. Fontanelele larg deschise și suturile dehiscente pledează pentru existența, de regulă, a hidrocefaliei.

Investigații paraclinice. Radiografia simplă a craniului prezintă numeroase defecte datorate insulelor de demineralizare. Aceste insule, transparente, de diferite dimensiuni, ovalare, net conturate, așezate unele lângă altele, sunt separate de septuri înguste de os dens, care se anastomozează, dând un aspect de rețea. Septurile osoase amintesc, prin orientarea lor, de șanțurile dintre circumvoluțiuni. Imaginile lacunare sunt situate bilateral, dar nesimetric, interesând preferențial osul parietal. Oasele bolții sunt mult mai subțiate, aspectul normal punându-se în evidență doar occipital, zona mai puțin afectată.

Prognostic. Prognosticul este foarte bun în cazurile de craniu lacunar izolat, întrucât mineralizarea zonelor lacunare se produce rapid. În cazurile cu plurimalformații, prognosticul este sever.

Malformațiile congenitale ale joncțiunii craniorahidiene

Malformațiile congenitale ale joncțiunii craniorahidiene (occipitocervicale), prin afectarea creierului posterior, a măduvei cervicale superioare și a ultimelor perechi de nervi cranieni, dau variate tablouri clinice neurologice, uneori cu evoluție gravă. Aceste anomalii osoase sunt compatibile cu o stare normală, rămânând mute toată viața sau manifestându-se clinic de obicei în decadele a IIa — a IV-a.

Morfogeneza. Relațiile etiopatogenice dintre malformația osoasă și leziunea neurologică sunt foarte variate, uneori constituind o coincidență întâmplătoare, alteori având caracter de cauzalitate directă (vasculară, arahnoidiană, compresivă-osoasă). De aici rezultă dificultatea unui diagnostic neurochirurgical corect, deci dificultatea unei terapeutici corespunzătoare, eficiente. La acestea adăugăm că malformațiile osoase ale joncțiunii apar deseori asociate între ele, dar există și posibilitatea unei anomalii nervoase (malformația Arnold-Chiari), realizându-se astfel tablouri clinicoradiologice complexe.

Extrem de numeroase, malformațiile joncțiunii craniorahidiene pot afecta, izolat sau complex, diferitele elemente osoase componente ale regiunii (baza craniului, atlasul, axisul, vertebrele cervicale superioare).

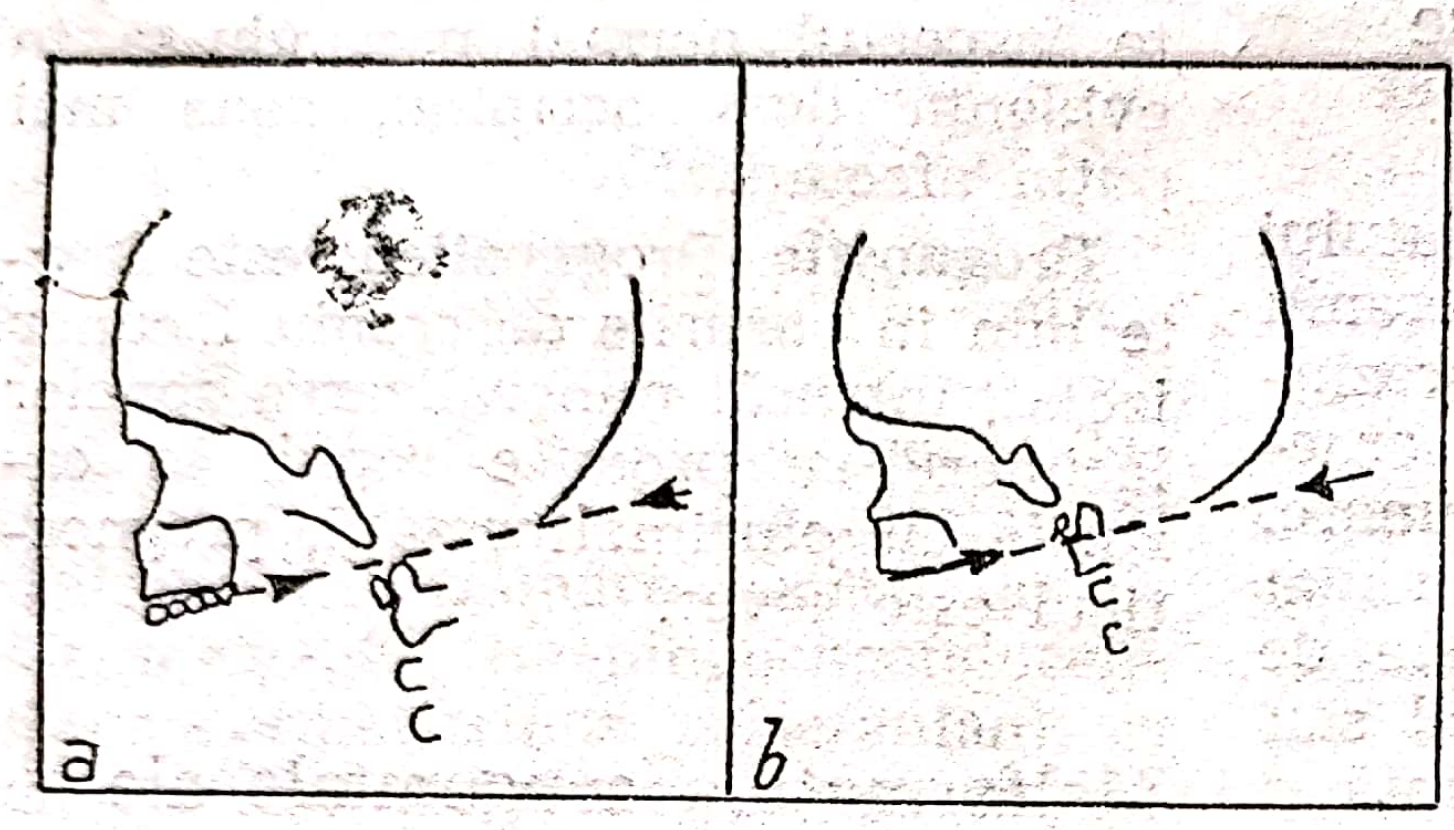

Fig. 12.22 — Prezentare schematică a liniei Chamberlain: *a* — aspect normal; *b* — impresiune bazilară.

Clasificarea malformațiilor joncțiunii craniorahidiene pe criterii anatomice cuprinde: *1)* malformațiile bazei craniului: impresiunea bazilară, platibazia, hipoplazia osului occipital, anomalii ale găurii occipitale, vertebra occipitală etc.; *2)* malformațiile atlasului: occipitalizarea atlasului, *spina bifida* C_1, agenezia de arc posterior etc.; *3)* malformațiile axisului: anomalii ale apofizei odontoide, dislocare atloidoaxoidiană, blocuri vertebrale congenitale etc.

Din acest grup vom prezenta doar afecțiunile cu frecvența mai mare: impresiunea bazilară, platibazia, occipitalizarea atlasului, sindromul Klippel-Feil.

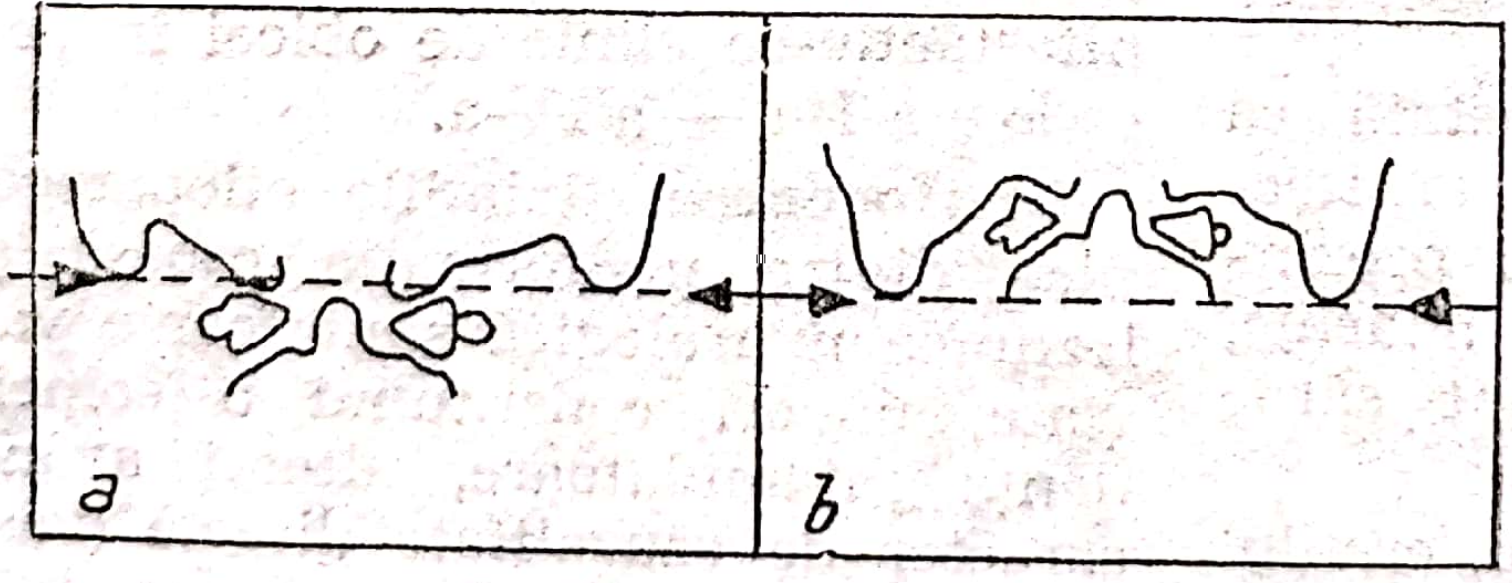

Fig. 12.23 — Prezentare schematică a liniei Fitschgold și Metzger: *a* — aspect normal; *b* — impresiune bazilară.

Impresiunea bazilară

Este o anomalie osoasă caracterizată prin înfundarea intracraniană, des asimetrică, a contururilor găurii occipitale. În cazurile grave există o adevărată invaginare a găurii occipitale în fosa cerebrală posterioară, cu comprimarea conținutului acesteia. Pentru definirea afecțiunii sunt folosite numeroase repere radiologice, dintre care amintim:

— Linia Chamberlain reunește palatul osos cu marginea posterioară a găurii occipitale pe radiografia de profil. În mod normal, vârful apofizei odontoide nu atinge această linie, impresiunea bazilară putând fi afirmată doar la o depășire de 7 mm (Bull și colab., 1955) (48) (fig. 12.22).

— Linia Fitschgold și Metzger, dispusă bimastoidian, relevă poziția apofizei odontoide în diagnosticarea platibaziei și a impresiunii bazilare (fig. 12.23).

— Linia McGregor leagă extremitatea posterioară a palatului osos cu punctul cel mai decliv al osului occipital, apofiza odontoidă aflându-se sub această linie. Când odontoida prezintă o depășire de 9 mm, se poate afirma existența impresiunii bazilare (Bull și colab., 1955) (48).

Se poate distinge impresiunea bazilară primară, congenitală, de impresiunea bazilară secundară, dobândită, care este mult mai rară. Impresiunea bazilară secundară apare în cazul maladiilor osoase grave (osteomalacia, boala Paget, osteogeneza imperfectă, rahitismul etc.) sau al traumatismelor violente.

Morfogeneza. Majoritatea autorilor susțin teoria unor tulburări de dezvoltare embrionară cu interesarea diferitelor elemente osoase ale bazei craniului, tulburări apărute în lunile a II-a — a III-a de viață intrauterină. Multiplele malformații osoase ale joncțiunii craniorahidiene, alături de malformațiile nervoase posibile din această regiune, pledează tocmai pentru această origine.

Tabloul clinic. Afecțiunea predomină la sexul masculin, cu manifestare clinică în decadele a II-a — a IV-a. Impresiunea bazilară poate fi asimptomatică sau se poate manifesta printr-o mare varietate de simptome neurologice. Simptomele locale sunt: gât scurt, implantare joasă a părului, poziție anormală a capului, algii occipitonucale spontane sau la efort, limitarea mișcărilor cervicale, torticolis recidivant. Simptomele neurologice grupează în grade variate o asociere de semne de afectare a creierului posterior (semne cerebeloase, afectarea ultimelor perechi de nervi cranieni etc.) cu manifestări medulare cervicale (monopareze cu evoluție spre tetraplegie, tulburări de sensibilitate de tip siringomielie, amiotrofii).

Remarcăm la copil hidrocefalia internă ca simptom clinic predominant sau asociat. Impresiunea bazilară cu o posibilă malformație Arnold-Chiari poate determina în mod obstructiv, prin jenă în circulația LCR, hidrocefalia internă cu apariția fenomenelor de HIC. Cauza tulburărilor neurologice este complexă, de natură vasculară, lichidiană (arahnoidita) și direct compresivă-osoasă. Pe primul plan rămâne mecanismul osos de „ascensiune“ a apofizei odontoide în interiorul fosei posterioare. Totodată, sindromul neurologic poate fi expresia manifestărilor unei malformații nervoase asociate (Arnold-Chiari, siringomielie, hidromielie). Aceste date explică disproporția dintre tulburările nervoase și gradele de impresiune bazilară.

Investigații paraclinice. Modificarea unor relații anatomice sau pozitivarea de repere geometrice nu sunt egale întotdeauna cu diagnosticul de impresiune bazilară. Pentru stabilirea diagnosticului pozitiv, reperele radiologice au valoare numai în contextul coroborării cu datele clinice. Totodată, aceste elemente statice nu sunt suficiente în cazul malformațiilor osoase complexe sau al asocierii de malformații nervoase. De aceea, pe lângă examenul radiologic simplu, se vor efectua tomografii, *CT-scan* simplă și cu reconstrucție și RMN.

Tratamentul este chirurgical și constă în decompresiunea largă suboccipitală cu laminectomie cervicală superioară (C_1—C_2), fără deschiderea durei mater (Fiser și Klaus, 1969) (49). În cazul hidrocefaliei interne marcate, de natură obstructivă, se preconizează ca prim timp o operație de derivație a LCS, decompresiunea suboccipitală efectuându-se în timpul operator secund.

Platibazia

Afecțiunea desemnează aplatizarea bazei craniului, fapt ce poate fi constatat prin creșterea unghiurilor bazale Welker și Boogaard. Unghiul

Welker (nasion — centrul șeii turcești — basion) este normal la 134 grade, iar unghiul Boogaard (nasion — vârful tuberculului selar — basion) are valori normale între 120 și 150 grade (fig. 12.24). Existența platibaziei se poate afirma când se constată că valoarea unghiului Welker depășește 134 grade și cea a unghiului Boogaard depășește 150 grade. Este o afecțiune congenitală rar semnalată izolat; mai frecvent este întâlnită în cadrul unor sindroame plurimalformative, cel mai des în asociere cu impresiunea bazilară. Platibazia izolată congenitală nu are nici o semnificație clinică.

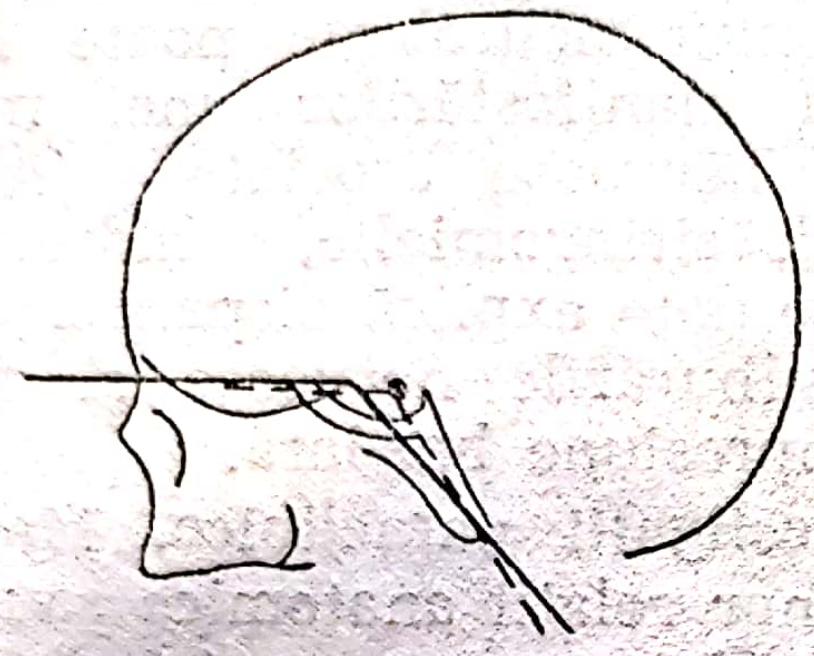

Fig. 12.24 — **Prezentare schematică a unghiului bazal Welker (linia întreruptă) și a unghiului Bogaert (linia continuă).**

Occipitalizarea atlasului

Malformația congenitală parțială sau totală (asimilația atlasului) este însoțită adesea de impresiunea bazilară. Frecvența occipitalizării atlasului în cadrul malformațiilor joncțiunii craniorahidiene este mare.

Sindromul Klippel-Feil

Este o malformație congenitală uneori cu manifestare eredofamilială. Malformația este caracterizată prin fuziunea congenitală și prin reducerea numerică a unui număr variabil de vertebre cervicale cu rahischizis la primele arcuri posterioare (fig. 12.25).

Morfogeneza. Sindromul Klippel-Feil se încadrează în gradul malformațiilor complexe disembrioplazice datorate modificărilor survenite în viața embrionară (luna a III-a) prin traumatisme, infecții, presiune crescută a lichidului amniotic, ceea ce ar duce la decalaje în procesele de creștere și de diferențiere a somitelor. Semnele de manifestare a acestei malformații congenitale apar de regulă în perioada adultă, datorită traumatismelor, eforturilor, infecțiilor. După datele actuale ale lui Johnson (1992) (50), sindromul Klippel-Feil trebuie împărțit în trei grupe:

— grupa 1: fuziune vertebrală instabilă;

— grupa 2: fuziune vertebrală stabilă, cu malformații asociate (MM, siringomielie etc.);

— grupa 3: stenoză de canal cervical.

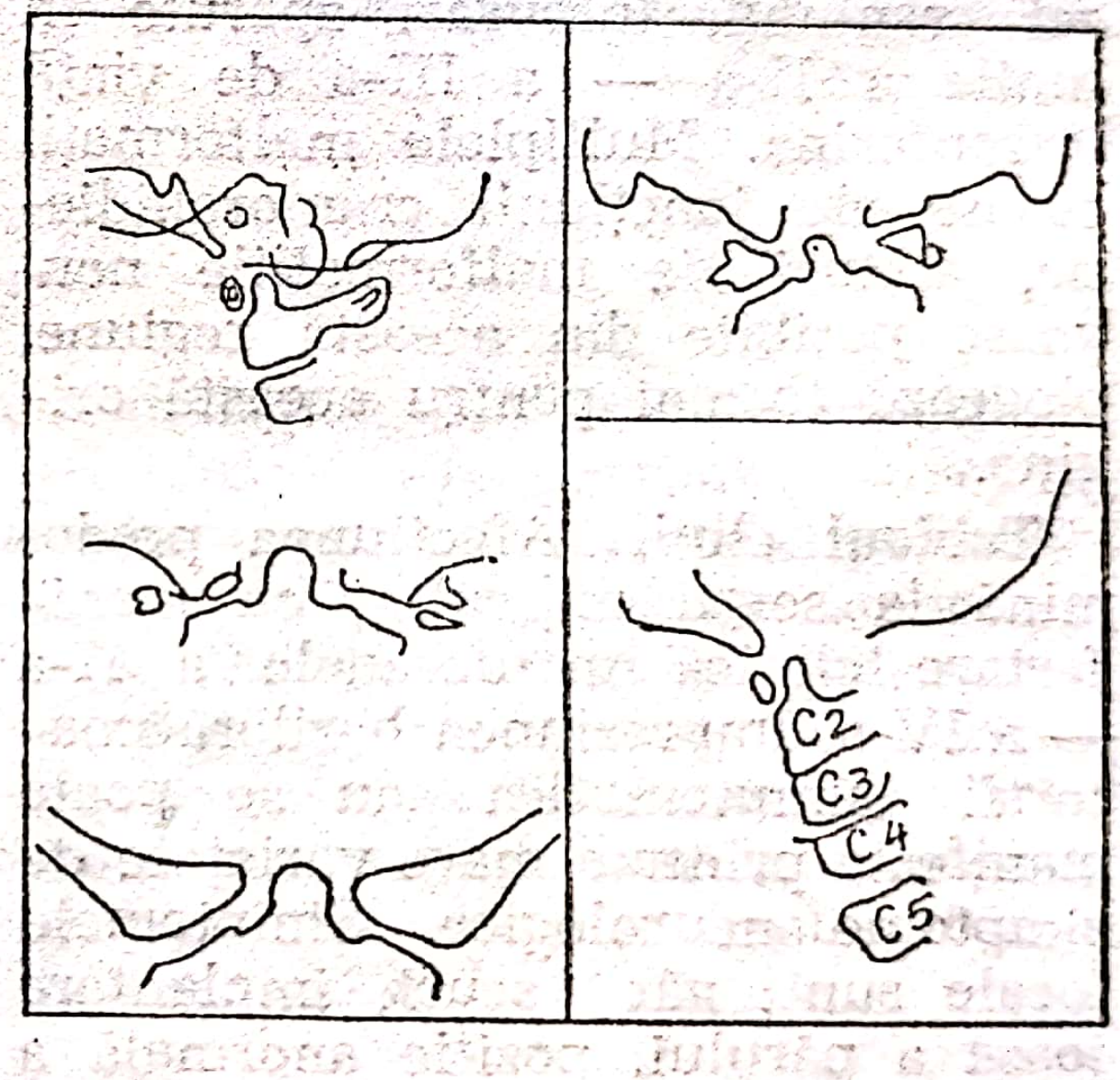

Fig. 12.25 — **Prezentare schematică a sindromului Klipper-Feil: fuziune totală la nivelul C_2—C_3.**

Tabloul clinic. Spillane și colab. (1957) (51) insistă asupra triadei locale caracteristice: gât scurt („oameni fără gât") — implantare joasă a părului — limitarea mişcărilor cervicale. Maladia se poate manifesta numai prin simptomele locale, fenomenele neurologice apărând în legătură cu una din cauzele enumerate (în special traumatismul). Semnele neurologice de afectare a creierului posterior şi a măduvei cervicale superioare (semne cerebeloase, atingerea ultimelor perechi de nervi cranieni, semne piramidale, tulburări de sensibilitate etc.) sunt explicate în principal prin modificările datorate malformaţiilor osoase şi nervoase asociate din regiunea occipito-cervicală. Uneori, în tabloul clinic pe primul plan pot trece fenomenele de HIC datorită hidrocefaliei interne de natură obstructivă.

De fapt, frecventa asociere a acestei malformaţii cu sindromul Sprengel (hipoplazie cu ridicare congenitală a omoplatului) a dus la descrierea unui sindrom complex „Klippel-Feil-Sprengel“.

Diagnosticul diferenţial presupune eliminarea a numeroase afecţiuni (tumoare de fosă posterioară, arahnoidita de fosă posterioară, compresiune medulară cervicală, siringomielie etc.).

Investigaţii paraclinice. Radiografia şi tomografia coloanei cervicale furnizează diagnosticul radiologic: simpla fuzionare a două sau mai multe vertebre cervicale (de obicei bloc vertebral C_2—C_3) constituie o formă minoră a acestui sindrom. Erskine (1946) (52) considera că în mod riguros anatomic trăsăturile constante ale sindromului sunt: sinostoza, turtirea vertebrelor cervicale, turtirea cu obliterarea discurilor intervertebrale, scurtarea coloanei cervicale şi *spina bifida* la arcurile superioare. Actualmente *CT-scan* şi mai ales RMN oferă informaţii complete asupra întregii malformaţii şi asupra anomaliilor asociate (Nagib şi colab., 1985) (53).

Evoluţia sindromului este lent progresivă, un rol special având procesele secundare iritative (arahnoidite), care conduc la conturarea de tablouri clinice complexe.

Tratament. Afecţiunea nu beneficiază de tratament ortopedic sau neurochirurgical. Când apar fenomene neurologice ca urmare a compresiunii formaţiunilor nervoase ale creierului posterior şi ale măduvei cervicale, se indică laminectomie cervicală cu arahnoliză şi decompresiune a formaţiunilor nervoase.

Craniostenozele

Craniostenozele (sinonim: craniosinostozele premature) sunt afecţiuni caracterizate prin închiderea prematură, primitivă, a uneia sau a mai multor suturi craniene. Preferăm termenul de craniostenoză, pentru că indică efectul sinostozării premature, deci al inadecvării cutiei craniene la un creier în plină dezvoltare. Închiderea acestor suturi antrenează de cele mai multe ori o deformare compensatorie a craniului. Subliniem caracterul primitiv al sinostozării, pentru a face de la început deosebirea de microcefalie, afecţiune în care poate exista o închidere prematură a suturilor, dar totodată secundară unei atrofii cerebrale.

Craniostenoza este cunoscută din cele mai vechi timpuri. Virchow (1852) (54) postula: „creşterea osoasă normală este inhibată în direcţie perpendiculară pe sutura obliterată; o creştere compensatorie se produce paralel cu sutura sinostozată“. Legea lui Virchow îşi păstrează în parte şi acum valabilitatea, pentru că foarte deseori afectarea unei suturi antrenează o defomare compensatorie, care însă nu este obligatorie. Din această cauză, sinostozele premature ale suturilor nu trebuie definite prin deformarea secundară ci prin suturile inițial afectate.

Oasele bolții craniene se dezvoltă în sens perpendicular pe linia de sutură. Ca atare, la nivelul suturii coronare, creșterea are loc în mod normal în sens anteroposterior; dacă sutura se osifică, această creștere este inhibată, compensarea având loc în sens opus, adică lateral. La nivelul suturii sagitale, creșterea se face în sens lateral; dacă sutura se sinostozează prematur, creșterea încetează, iar compensarea are loc în sens anteroposterior. Sutura metopică permite creșterea osului frontal în sens lateral; când această creștere este inhibată printr-o închidere prematură a suturii metopice, osul frontal se va dezvolta mai mult în sens vertical. Închiderea prematură a suturii lambdoide, fapt rar întâlnit, antrenează o dezvoltare a osului occipital în lărgime, fără creștere în înălțime.

Clasificare. Craniostenozele se împart în *simple*, propriu-zise, adevărate, care există izolat, și *complexe*, când constituie doar un element în cadrul tabloului clinic. În cadrul craniostenozelor simple sunt cuprinse toate sinostozările izolate sau grupate ale suturilor craniene. Craniostenozele complexe cuprind: 1) sindroamele plurimalformative, având ca principale forme disostoza craniofacială (boala Crouzon) și acrocefalosindactilia (sindromul Apert); tot aici se încadrează și disostoza craniomandibulofacială, care interesează și etajul inferior al feței (sindromul Franceschetti); 2) maladii metabolice generale; 3) afecțiuni hematologice.

Etiopatogenie. Afecțiunea este relativ rară. Deseori este descoperită accidental, cu prilejul spitalizărilor pentru diverse afecțiuni intercurente sau traumatisme craniocerebrale. Shuper și colab. (1995) (55), într-un studiu riguros, menționează 0,6 craniostenoze la 1 000 de nou-născuți. Toți autorii sunt de acord în ceea ce privește predominanța craniostenozelor la sexul masculin (Klein, 1961) (56), cu excepția sindromului Apert, care este mai frecvent la sexul feminin. De remarcat că datele actuale relevă o afectare preponderentă a suturii metopice din numărul total de craniostenoze (Shuper și colab., 1995) (55). Craniostenozele au dovedită a determinanță genetică autosomal dominantă în aproximativ 10—20% din cazuri (Cohen, 1988; Pillar și colab., 1995) (57, 58).

Morfogeneza. Pentru explicarea originii craniostenozelor au fost emise o multitudine de teorii. Astfel, teoria originii embriopatice incriminează o agresiune (toxică, infecțioasă sau traumatică) în primele luni de sarcină. Factorii incriminați ar determina o perturbare a proceselor de oxidoreducere în țesuturile pe cale de multiplicare rapidă. Ipoteza unui defect mezenchimatos atribuie craniostenozelor o origine malformativă de tipul unei displazii, care ar afecta mezoblastul cefalic. Ereditatea este acceptată în maladia Crouzon, dar nici aici pentru toate cazurile. Este un fapt cunoscut că frecvența craniostenozei este crescută la copiii proveniți din sarcini gemelare.

Aceste date arată, prin multiplicitatea teoriilor, că problema patogeniei craniostenozelor nu este încă soluționată. Cercetări experimentale lasă să se întrevadă că, în cazul sinostozelor premature, centrele de osificare primară dintre două oase învecinate ale suturii sau suturilor respective sunt prea apropiate unul de altul. Ca urmare apare o osificare prematură în acest punct și abia ulterior, pornind de aici, se închide toată sutura.

Tabloul clinic. Craniostenozele, indiferent de tipul lor, prezintă o serie de semne comune, care realizează tabloul caracteristic al maladiei. Sem-



Fig. 12.26 — Craniostenoza complexă, tip oxicefalie: *a* — imagine anteroposterioară; *b* — imagine laterală.

nele cardinale ale afecțiunii sunt: dismorfia craniofacială, sindromul oftalmologic, sindromul neuropsihic, tulburările endocrine.

Dismorfia craniofacială

Semnul care atrage atenția, dismorfia, se prezintă sub diferite tipuri, după sutura sinostozată, tipuri pe care le vom descrie în craniostenozele simple și complexe (fig. 12.26).

Craniostenozele simple

Dolicocefalia

Dolicocefalia (sinostoza suturii sagitale) rezultă prin dispariția prematură a suturii sagitale, ceea ce determină o creștere în sens anteroposterior, uneori și în înălțime. Deformarea realizează un cap alungit anteroposterior, cu formă de carenă de vapor răsturnat (fig. 12.27). Tot în cadrul acestei sinostozări există ca forme clinice: scafocefalia și batmocefalia.

Scafocefalia

Scafocefalia, aspectul în barcă răsturnată, prin proeminarea frontalului și a occipitalului: capul este lung și strâmt, fruntea întotdeauna bombată, occipitalul proeminent, bosele parietale șterse sau absente și sutura sagitală sinostozată, perceptibilă la palpare.

Batmocefalia

Batmocefalia este caracterizată prin asocierea la scafocefalie a unei proeminențe occipitale importante,

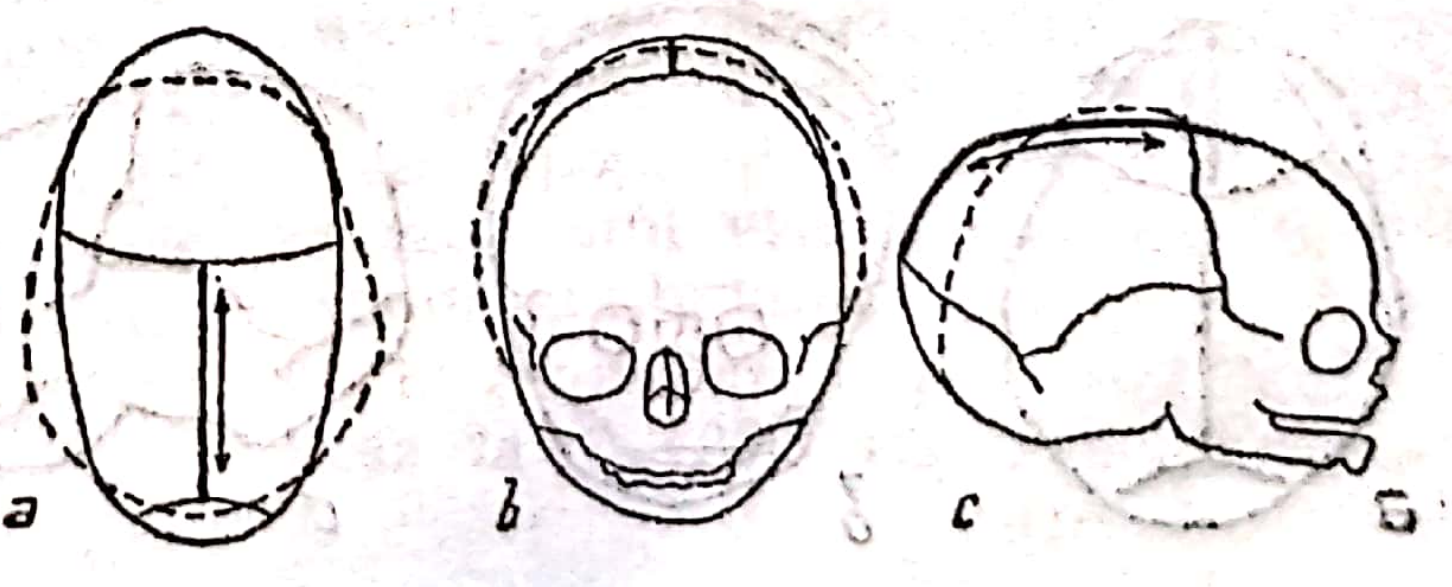

Fig. 12.27 — Prezentare schematică a stenozării suturii sagitale, tip dolicocefalie: *a* — imagine din vertex; *b* — imagine anteroposterioară; *c* — imagine laterală.

care realizează un mers în scară deasupra regiunii nucale. Măsurătorile craniene arată perimetrul cranian normal sau puțin modificat, diametrul longitudinal alungit, diametrul transversal diminuat, capacitatea craniană ușor crescută.

Acrobrahicefalia (sinostoza bilaterală a suturii coronare) determină oprirea creșterii craniului în lungime și dezvoltarea compensatorie a craniului în lărgime, rezultând aspectul de brahicefalie. Craniul este turtit anteroposterior, cu frunte largă și înaltă (fig. 12.28). Compensarea se poate face însă și în înălțime: partea superioară a craniului are aspect țuguiat sau de acrocefalie. Deformarea este de obicei mixtă, realizând craniul acrobrahicefalic, cu capul înalt, larg, cu fruntea verticală, uneori cu bose frontale proeminente. Acrobrahicefalia este adesea asociată cu modificări faciale: exoftalmie, hipertelorism, hipoplazia maxilarului superior.

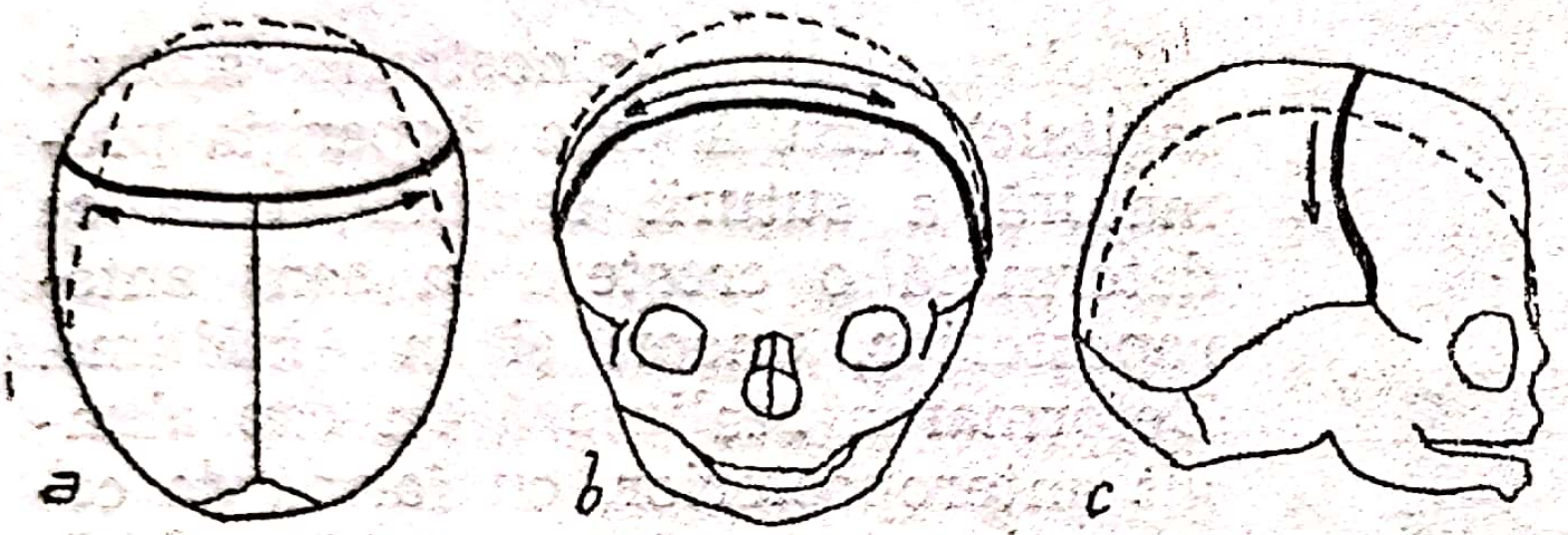

Fig. 12.28 — Prezentare schematică a stenozării suturii coronare bilateral, tip acrobrahicefalie: *a* — imagine din vertex; *b* — imagine anteroposterioară; c — imagine laterală.

Plagiocefalia

Plagiocefalia (sinostoza unilaterală a suturii coronare) este caracterizată prin asimetrie craniană marcată cu deplasarea craniului către partea sănătoasă, în timp ce jumătatea afectată apare ca atrofiată (fig. 12.29).

Trigonocefalia

Trigonocefalia (sinostoza suturii metopice) antrenează o deformare frontală pură, în formă de proră de vapor, datorită unei creste frontale mediane ușor vizibilă și palpabile (fig. 12.30).

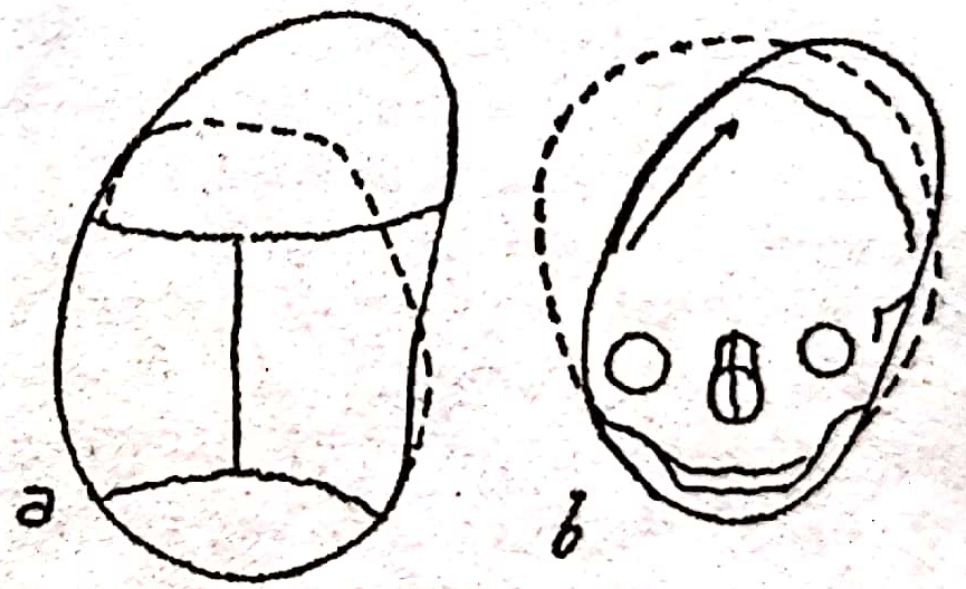

Fig. 12.29 — Prezentare schematică a stenozării suturii coronare unilateral, tip plagiocefalie: *a* — imagine din vertex; *b* — imagine anteroposterioară.

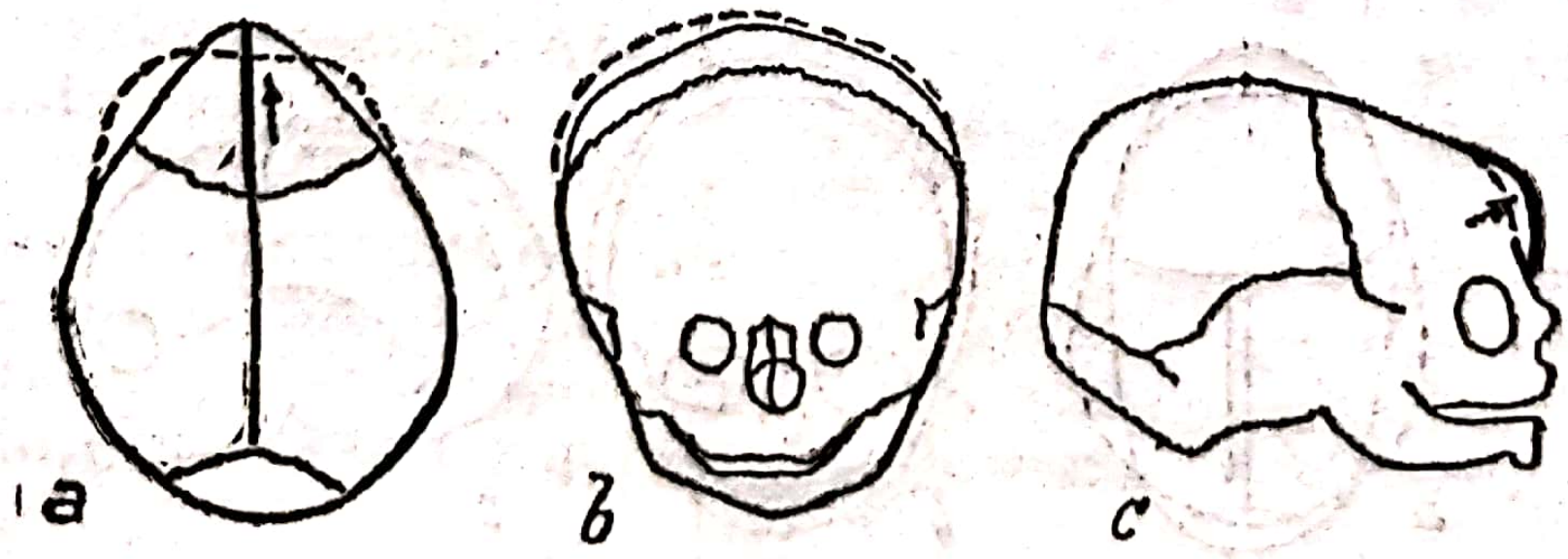

Fig. 12.30 — Prezentare schematică a stenozării suturii metopice, tip trigonocefalie: *a* — imagine din vertex; *b* — imagine anteroposterioară; *c* — imagine laterală.

Pahicefalia

Pahicefalia (sinostoza suturii lambdoide) se caracterizează prin protruzia posterioară a craniului. În această deformare, craniul este turtit posterior printr-o mai mică dezvoltare a occipitalului, cu expansiune parţială anterioară.

Oxicefalia

Sinostoza asociată a coronarelor şi a sagitalei sau a tuturor suturilor, cu dismorfie foarte evidentă, realizează forma de turicefalie, craniul având aspect teşit, în turn de şah, sau de oxicefalie adevărată, cu craniul ţuguiat (fig. 12.31).

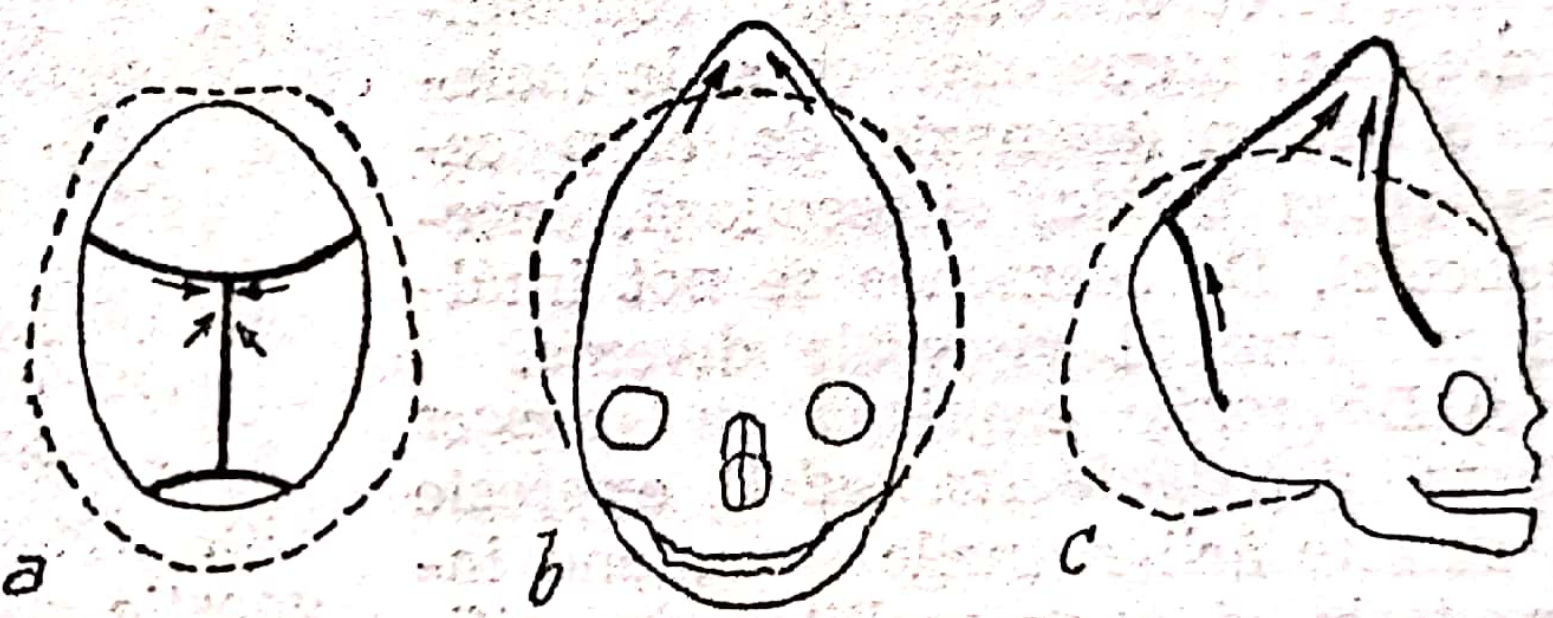

Fig. 12.31 — Prezentare schematică a stenozării suturii coronare şi sagitale, tip oxicefalie: *a* — imagine din vertex; *b* — imagine anteroposterioară; *c* — imagine laterală.

Craniostenozele simple pot fi asociate şi cu alte malformaţii. Astfel, în seria noastră am întâlnit: leziuni disrafice, hipospadias, modificări ale coloanei vertebrale, hernii abdominale, picior strâmb congenital.

Craniostenozele complexe

Sunt integrate în complexe malformative sau în maladii metabolice generale şi afecţiuni hematologice.

1. **Sindroamele plurimalformative.** Din cadrul acestor sindroame remarcăm maladia Crouzon şi sindromul Apert, care se pot asocia frecvent cu malformaţii ale masivului facial, toracelui, rahisului, membrelor, sistemului nervos, viscerelor abdominale şi cardiovasculare, cu tulburări endocrine.

a) *Maladia Crouzon* (incidenţa: 1 caz la 25 000 de nou-născuţi — după Hunter şi Rudd, 1977) (59) se manifestă prin dismorfie craniofacială, tulburări oculare, recunoscut caracter eredofamilial. Craniul prezintă forme foarte variate, de obicei fiind turtit anteroposterior, cu fruntea înaltă. Deseori se întâlneşte o hiperostoză bregmatică ce se poate prelungi până la rădăcina nasului.

Afecţiunea se individualizează prin tulburări oculofaciale: hipertelorism cu exoftalmie, deseori considerabilă şi strabism divergent uni- sau bilateral, miopie sau hipermetropie, nistagmus; nasul voluminos cu rădăcina largă, în profil apărând curbat în „cioc de papagal"; maxilarul superior hipoplazic, cu turtirea porţiunii mijlocii a feţei, în timp ce maxilarul inferior este normal, ceea ce realizează un prognatism mai mult sau mai puţin pronunţat; bolta palatină arcuită, ogivală; implantarea şi ocluzia dentară extrem de perturbate, dar nespecifice; cifoza bazilară constantă, dar unghiul sfenoidal Welker rămâne normal prin coborârea fosei posterioare, care devine mai profundă, şi prin înclinarea înainte a porţiunii anterioare a bazei.

Aceste anomalii sunt expresia unei afectări a mezoblastului precordal. Anomaliile osoase ale feţei corespund unei hipoplazii a oaselor derivate din mezoblastul visceral: sindromul primului arc branhial.

b) *Sindromul Apert* (incidenţa: 1 caz la 100 000 de nou-născuţi —

după Tunte și Lenz, 1967) (60). Este definit ca acrocefalosindactilie (malformații concomitente ale craniului și membrelor). Deformarea este adesea netă, cu capul foarte turtit anteroposterior, înalt, cu fruntea bombată și nasul în „cioc de papagal", cu hipertelorism marcat, exoftalmie moderată și macroglosie. Aceste semne clinice se asociază cu malformații caracteristice, în primul rând cu sindactilie la cele patru membre, dar și cu leziuni disrafice (gură de lup, buză de iepure), microoftalmie, malformații ale urechilor și uneori ale conductelor auditive externe. În afară de sindactilie, uneori există polidactilie sau reducerea numărului de falange. Malformațiile craniocerebrale și vertebromedulare concomitente sunt numeroase, ca și la maladia Crouzon (agenezie de corp calos, *spina bifida*, cifoscolioză, encefalocele). De asemenea se pot întâlni malformații viscerale diverse.

c) *Dismorfia craniană cu aspect de trifoi (Kleeblattschadel)*, expresie a sinostozării suturilor craniene intrauterin și a anomaliilor de osificare precoce la baza craniului (regiunea bazilară), care duce la modificări marcate ale formei și repartiției compartimentelor bazei craniului (fig. 12.32). Astfel, fosa craniană posterioară este mult redusă în suprafață, cu aplatizarea și lărgirea bazei craniului în etajul mijlociu. Drept consecință se poate produce micșorarea găurii occipitale, ceea ce jenează circulația LCR, deci va apărea o hidrocefalie secundară.

Maladii metabolice generale. Unele maladii metabolice cuprind în semiologia lor și dismorfia craniană de tip craniostenoză. Le amintim doar: rahitismul vitaminorezistent, care pare a fi de origine genetică (un caz în seria noastră); hipofosfatazemia, afecțiune ereditară; hipercalcemia idiopatică, cu forma prelungită.

Afecțiunile hematologice includ: icterul hemolitic congenital, policitemia *vera*, anemia falciformă, talasemia *major*. Nu ne vom opri la prezentarea acestor afecțiuni pentru că suferința de bază necesită un diagnostic și tratament în primul rând pediatric.

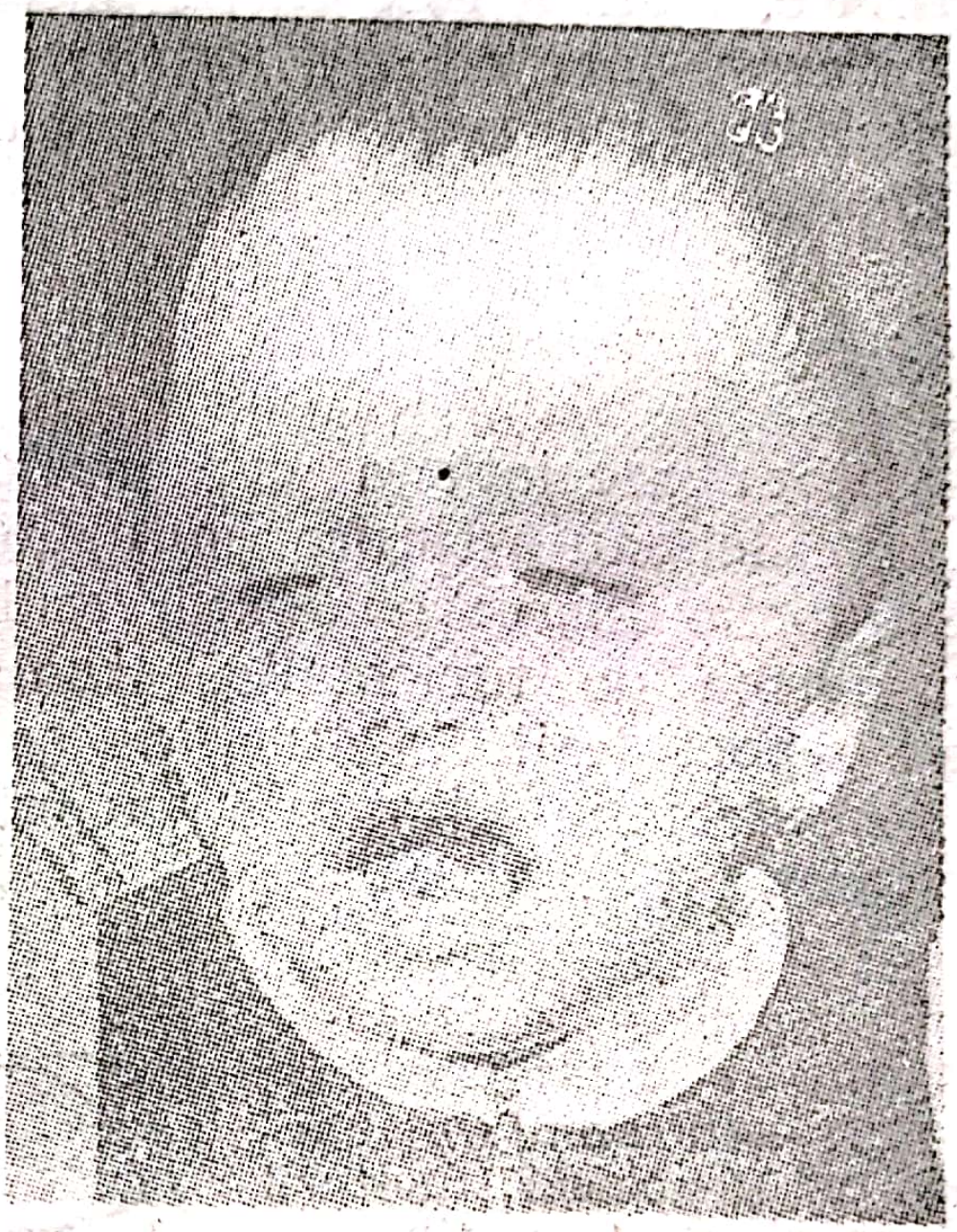

Fig. 12.32 — Craniostenoză complexă cu aspect de „trifoi": imagine anteroposterioară.

2. **Sindromul oftalmologic.** Manifestările oftalmologice se prezintă sub două forme: *a)* tulburări de origine mecanică, interesând poziția și mișcările globilor oculari (exoftalmia, hipertelorismul, strabismul convergent sau divergent); *b)* tulburări ale funcției vizuale (modificări ale fundului de ochi, care duc la scăderea acuității vizuale până la cecitate; tulburări de câmp vizual; tulburări de refracție).

a) Tulburările oculare de origine mecanică sunt cele mai pregnante semne clinice și ele contribuie în mare parte la aspectul caracteristic al faciesului acestor copii.

Exoftalmia, semnul cel mai frecvent, constituie adesea prima manifestare oftalmologică, de multe ori simetrică, ireductibilă, dar nu întotdeauna axială (fig. 12.33). Intensitatea variază mai ales în funcţie de tipul sinostozei premature şi de gradul său de evoluţie (mai frecventă în acrobrahicefalie şi în oxicefalie, mai rară în scafocefalie şi absentă în trigonocefalie). Exoftalmia este evident manifestă în disostoza craniofacială Crouzon, unde se constată de la naştere.


Fig. 12.33 — Craniostenoză: aspectul de exoftalmie bilaterală.

Hipertelorismul, asociat adesea exoftalmiei, reprezintă mărirea spaţiului interocular şi este manifest în special în disostozele craniofaciale. Uneori în craniostenoză, mai ales în trigonocefalie, întâlnim fenomenul opus, de diminuare a distanţei interoculare, numit stenopie.

Strabismul. De cele mai multe ori apare un strabism divergent, frecvent în sinostoza coronară şi în special în maladia Crouzon. Strabismul convergent este mai rar, observându-se mai ales în scafocefalie şi în trigonocefalie.

b) Tulburările funcţiei vizuale constituie principalul factor de gravitate a afecţiunii, ca urmare a modificărilor fundului de ochi.

Modificările fundului de ochi se traduc funcţional prin scăderea acuităţii vizuale. Diminuarea vederii evoluează progresiv până la cecitate. Obiectiv, modificările fundului de ochi sunt caracterizate prin edem papilar evolutiv, decelat în diferite stadii până la stadiul de atrofie optică poststază.

Tulburările de câmp vizual sunt de cele mai multe ori de tipul strâmtorării concentrice.

Tulburările de refracţie deseori sunt hipermetropice.

3. **Sindromul neuropsihic.** Semnele funcţionale sunt dificil de evaluat la sugar şi la copilul mic, la care cefaleea pare să fie rară sau absentă, putându-se exterioriza doar prin agitaţie. Cefaleea localizată sau difuză este expresia HIC. Vărsăturile sunt rare.

Semnele neurologice de localizare sunt rare. Epilepsia apare mai ales la copiii mari, fiind excepţională la 0—3 ani. Suferinţa nervilor cranieni se traduce prin paralizii oculare (III, IV, VI); anosmia este mult mai rară şi decelabilă numai la copilul mai mare. Au fost semnalate tulburări otice de tipul hipo- sau chiar anacuziei, precum şi nistagmus.

Tulburările psihice sunt mult mai frecvente şi se manifestă sub forma unui deficit intelectual cu instabilitate psihomotorie.

4. **Tulburările endocrine.** Tulburările endocrine sunt destul de frecvente. Se manifestă variat: întârziere în dezvoltarea staturoponderală, sindrom adipozogenital, infantilism, diabet insipid, mixedem, acromegalie. Se întâlnesc mai ales în oxicefalii sau în maladia Crouzon, când se constată şi modificări ale şeii turceşti.

Investigaţii paraclinice. Examenul radiologic simplu al craniului, indispensabil pentru confirmarea dia-

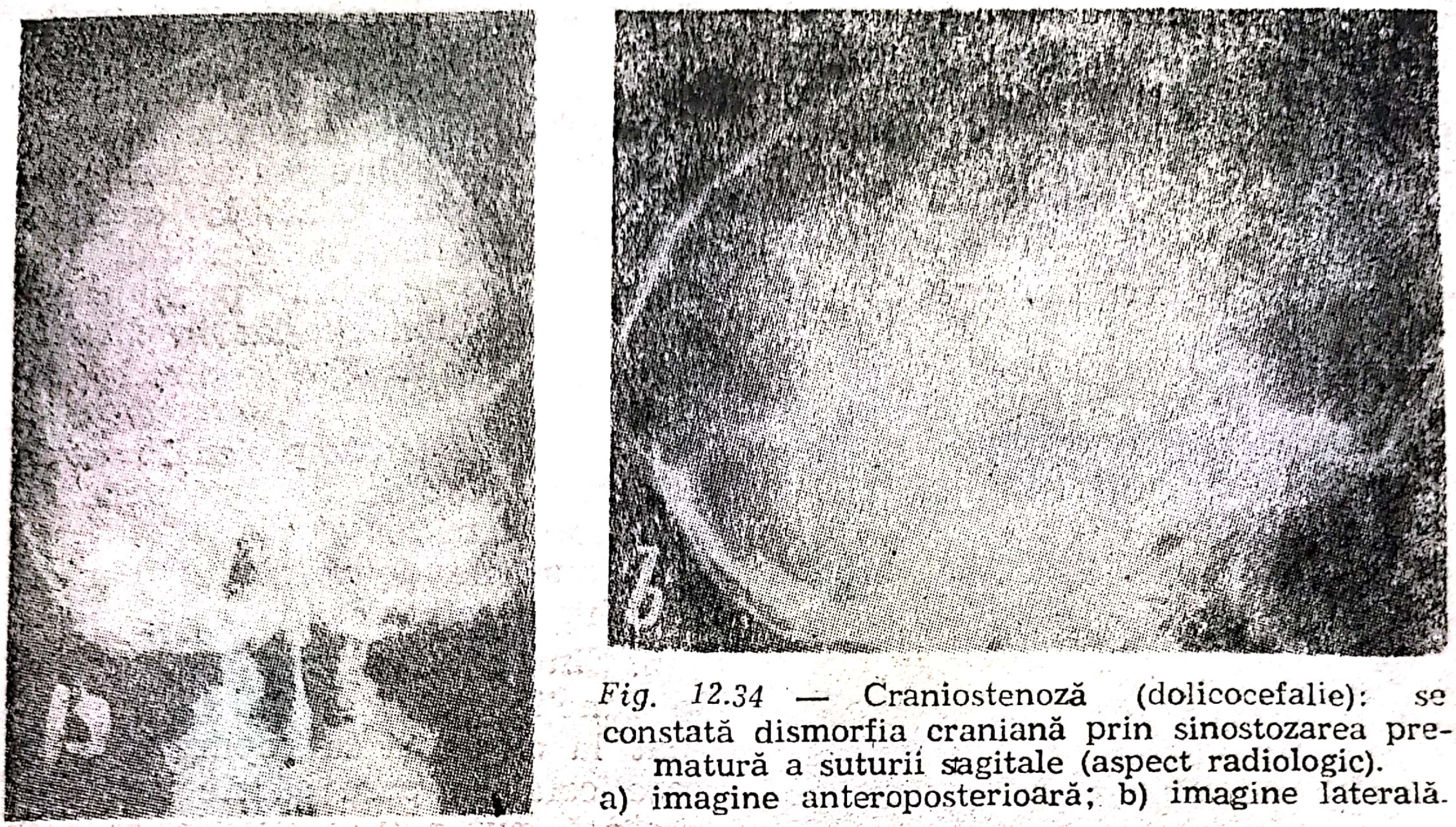

Fig. 12.34 — Craniostenoză (dolicocefalie): se constată dismorfia craniană prin sinostozarea prematură a suturii sagitale (aspect radiologic). a) imagine anteroposterioară; b) imagine laterală.

gnosticului de craniostenoză și a tipului exact al acesteia, decelează semne directe de afectare a suturilor și semne care constituie urmarea închiderii premature a suturilor (fig. 12.34). Craniostenoza realizează o entitate radiologică prin sinostoza activă a suturilor craniene. Radiologic, la nivelul bolții apar: dismorfie craniană, caracteristică fiecărui tip de craniostenoză corespunzător suturii sinostozate; bosă bregmatică, semnalată frecvent; semne indirecte de HIC. Se constată impresiuni digitate, care — aspect caracteristic craniostenozei — sunt marcate, și nu se observă într-un asemenea grad în nici un sindrom de HIC de altă natură. La nivelul bazei craniului apar modificări ca urmare a tendinței de creștere a capacității craniene prin nivelarea reliefurilor. *CT-scan* furnizează date informaționale extrem de utile asupra modificărilor osoase cât și asupra conținutului intracranian.

Diagnosticul diferențial. Deformările craniene datorate craniostenozei, constatate la naștere, mai ales în cazul sinostozei unilaterale a suturii coronare, trebuie diferențiate de traumatismele obstetricale. Cele mai frecvente greșeli de diagnostic în mediul pediatric sunt comise în cazul microcefaliilor.

Evoluție. Este greu de prevăzut evoluția craniostenozelor. Se pot întâlni următoarele forme clinice: asimptomatice, perfect compensate; cronice, însoțite de dismorfie craniofacială în grade variabile, atrofie optică progresivă, tulburări psihice sau întârziere în dezvoltarea staturoponderală; acute, reprezentate fie prin decompensarea unei forme lente, fie ca urmare a unei complicații survenite în evoluția unei forme cronice (puseu de HIC). Evoluția este perfect previzibilă în cazul monitorizării presiunii intracraniene, care relevă valori extrem de ridicate (Renier și colab., 1982) (61) sau a măsurării presiunii fluxului LCS lombar (Lundar și Nornes, 1991) (62).

Prognosticul depinde de precocitatea sinostozei, de sutura interesată, precum și de stabilirea cât mai timpurie a indicației operatorii. Afectarea exclusivă a suturii coronare sau concomitent și a celei sagitale reprezintă formele cu prognosticul cel mai grav. Datorită precocității indicațiilor operatorii, prognosticul funcțional și estetic a fost mult îmbunătățit.

Tratament. Singurul tratament care previne sau suprimă HIC și asigură o dezvoltare encefalică normală este cel chirurgical. Principiul general al intervenției operatorii este craniectomia decompresivă fiziologică, menită să desfacă sutura sinostozată și să întârzie sau să suprime reosificarea până la vârsta de închidere normală a suturilor. Această craniectomie permite expansiunea craniană normală și, prin urmare, dezvoltarea cerebrală normală. Indicația precoce a intervenției este dată nu numai de scopul urmărit, acela de a preveni tulburările oculare și neuropsihice, ci și de motive estetice, dismorfia craniană neputând fi corectată decât parțial la intervenții efectuate mai târziu.

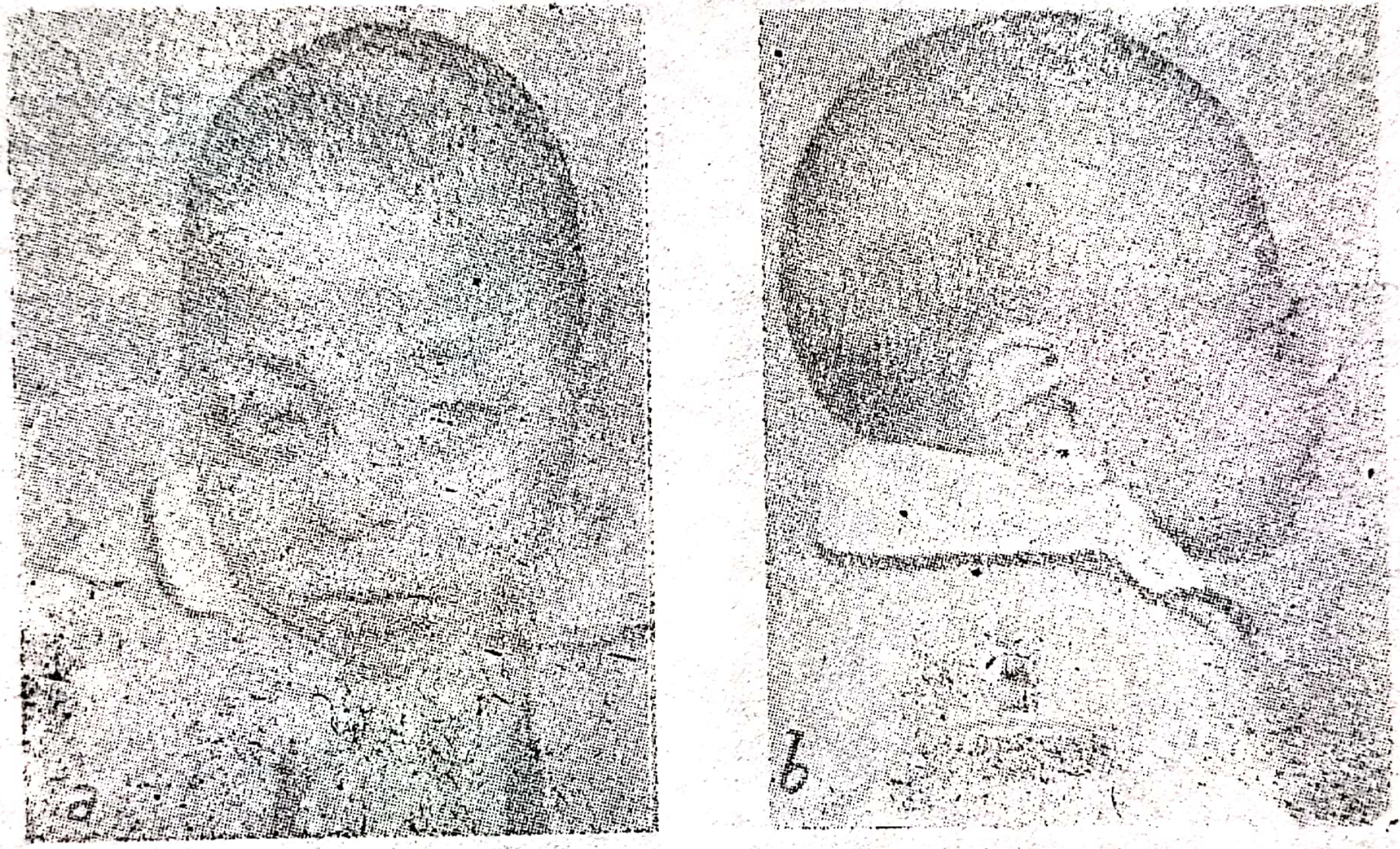

Fig. 12.35 — Operația Bagdasar-Drăgănescu-Arseni: primul timp operator: *a* — imagine anteroposterioară; *b* — imagine laterală.

În prezent există numeroase metode operatorii, care aparțin uneia din următoarele trei grupe:

1. **Craniectomii liniare.** Țin să restabilească suturile fiziologice prin crearea de spații liniare largi. În această grupă se încadrează operația propusă de Bagdasar, Drăgănescu, Arseni (1941) (63). Această intervenție se efectuează în doi timpi operatori: întâi se desface relativ larg sutura coronară și ulterior cea lambdoidă, acestea unindu-se prin desfacerea suturii sagitale și temporoparietale bilateral. În primul timp operator se desface larg sutura coronară, sagitală și parțial metopică, ceea ce permite expansiunea lobului frontal și a celui temporal (fig. 12.35).

2. **Craniectomia prin fragmentare osoasă sau volete.** A fost propusă ca metodă inițial de King (1938) (64). Constă în fragmentarea multiplă în pătrate de 3—4 cm^2. În prezent este utilizată o tehnică operatorie pe același principiu, dar cu practicare de volete mari, osteoplastice, libere sau parțial libere.

3. **Craniectomia totală.** Este o metodă operatorie propusă de neurochirurgi polonezi (Powiertowsky și

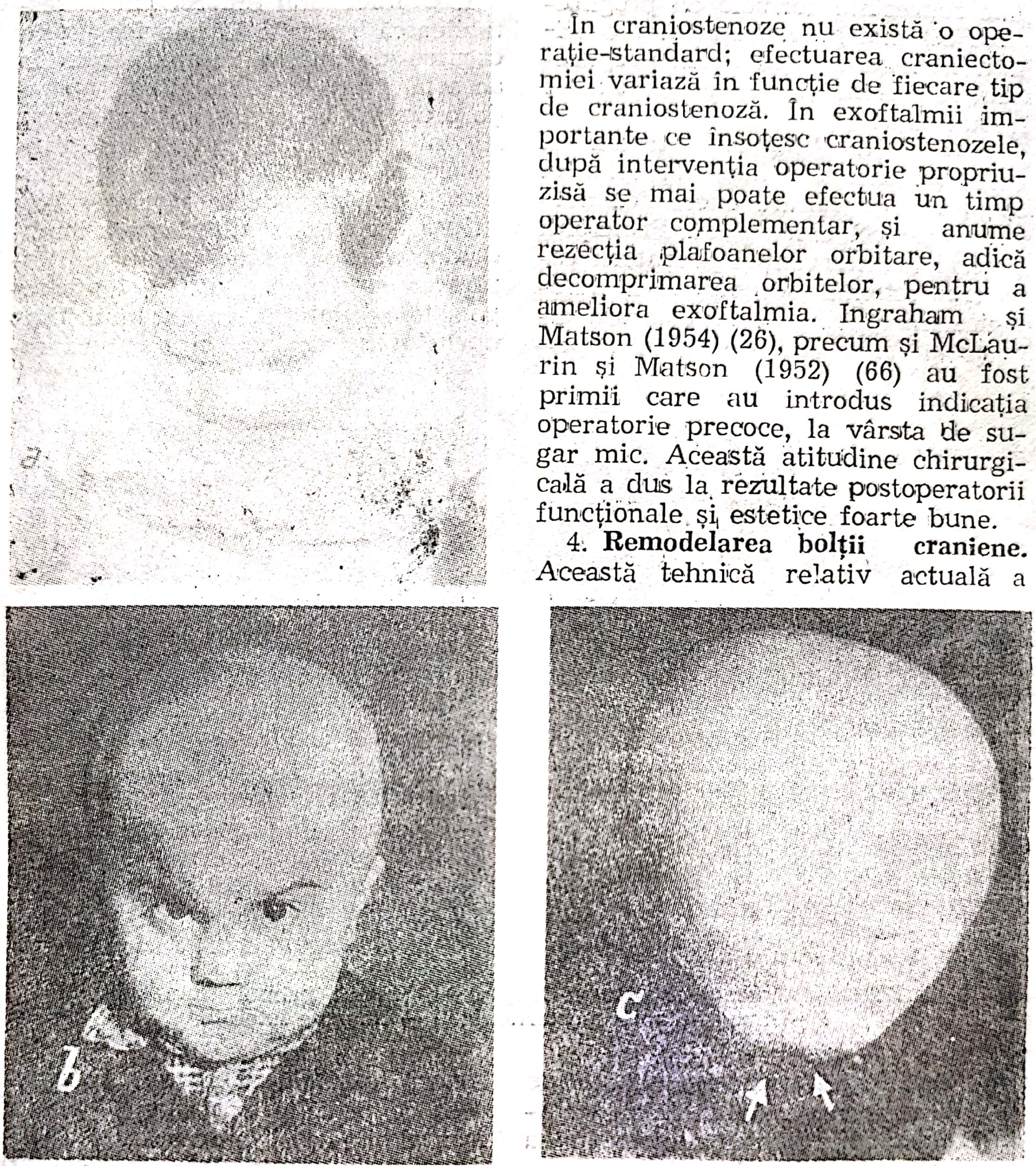

Fig. 12.36 — Remodelarea regiunii frontale într-un caz de trigonocefalie: *a* — imagine anteroposterioară, preoperator; *b* — imagine anteroposterioară, postoperator; *c* — imagine din vertex, postoperator.

Matlosz, 1966) (65) și practicată pentru prima oară în 1960, la copii între 2 și 7 ani. Operația constă în ablația întinsă a bolții craniene. Pentru protejarea creierului, care se află sub planul cutanat, se indică purtarea unei căști timp de aproximativ un an.

În craniostenoze nu există o operație-standard; efectuarea craniectomiei variază în funcție de fiecare tip de craniostenoză. În exoftalmii importante ce însoțesc craniostenozele, după intervenția operatorie propriu-zisă se mai poate efectua un timp operator complementar, și anume rezecția plafoanelor orbitare, adică decomprimarea orbitelor, pentru a ameliora exoftalmia. Ingraham și Matson (1954) (26), precum și McLaurin și Matson (1952) (66) au fost primii care au introdus indicația operatorie precoce, la vârsta de sugar mic. Această atitudine chirurgicală a dus la rezultate postoperatorii funcționale și estetice foarte bune.

4. **Remodelarea bolții craniene.** Această tehnică relativ actuală a fost propusă de Rougerie și colab. (1972) (67). Ea tinde să asocieze decompresiunea cu posibilitățile de dezvoltare armonioasă ulterioară a craniului prin remodelare, efectuând, de la început, remodelarea craniului prin decompresiune la nivelul suturilor sinostozate (fig. 12.36).

Remodelarea bolții este obținută printr-un număr de volete, libere sau subperiostale, a căror mobilizare, rotație sau inversiune, cu sau fără interpoziție de material osos, realizează intraoperator o calotă normală. Numărul, forma și topografia voletelor variază în funție de tipul craniostenozei. De aceea, autorii sugerează diferite tehnici pentru corectarea dismorfiei în acrobrahicefalie, plagiocefalie și oxicefalie. În disostozele craniofaciale, metoda remodelării bolții este completată ulterior printr-o osteotomie a feței după tehnicile propuse de Tessier și colab. (1967) (68) și Tessier (1982) (69).

Una din problemele care îi preocupă pe neurochirurgi, indiferent de tehnica folosită, este ca intervenția să aibă un efect durabil, adică resudarea osoasă să poată fi împiedicată, știindu-se că aceasta este cu atât mai rapidă cu cât pacientul este mai tânăr. Pentru a împiedica reosificarea precoce, deci pentru a preveni recidivele, se folosesc materiale de interpoziție pe marginile craniectomiei, metode cu acțiune directă asupra foiței externe a durei sau rezecția extensivă a calvariei.

Bibliografie

1. *BARELIUC L., NEAGU N.:* Embriologie umană, Edit. Medicală, București, 1977.
2. *JOPPICH G., SCHULTE F. J.:* Neurologie des Neugeborenen, Springer, Berlin—Heidelberg—New York, 1968, 231—232.
3. *DI ROCCO C., RENDE M.:* Neural tube defects: some remarks on the possible role of glycoaminoglycans in the genesis of the dysrafic state, the anomaly in the configuration of the posterior cranial fossa and hydrocephalus, *Child's Nerv. Syst.*, 1987; 3: 334—342.
4. *SUWANWELA C., SUWANWELA N.:* A morphological classification of sincipital encephalo-meningoceles, *J. Neurosurg.*, 1972; 36: 201—211.
5. *ARSENI C., LENKE HORVATH:* Meningoencefalocele și meningomielocele. Edit. Medicală, București, 1984.
6. *GAMACHE F. W. Jr.:* Treatment of hydrocephalus in patients with meningomyelocele or encephalocele: a recent series, *Child's Nerv. Syst.*, 1995; 11: 487—489.
7. *GALLO A. E. Jr.:* Repair of giant occipital encephaloceles with microcephaly secondary to massive brain herniation, *Child's Nerv. Syst.*, 1992; 8: 229—230.
8. *MAHAPATRA A. K., TANDON P. N., DHAWAN I. K., KHAZANCHI R. K.:* Anterior encephaloceles. a report of 30 cases, *Child's Nerv. Syst.*, 1994; 10: 501—505.
9. *SARGENT L. A., SEYFER A. E., GUNBY E. N.:* Nasal encephaloceles: definitive one-stage reconstruction, *J. Neurosurg.*, 1988; 68: 571—575.
10. *NIRMEL K., CHAPMAN P. H.:* Myelomeningocele: A Review and Present-Day Perspective. În: „The Lumbar Spine" (sub red. Camins M. și O'Leary P.), Raven Press, Hewlet, New York, 1987.
11. *STARK G. D.:* Spina bifida. Problems and management. Blackwell Scientific Publ. Ltd., Oxford, 1977.
12. *NISHIMURA T., MORI K.:* Somatosensory evoked potentials to median nerve stimulation in meningomyelocele: what is occuring in the hindbrain and its connections during growth? *Child's Nerv. Syst.*, 1996; 12: 2—13.
13. *DELASHAW J. B., PARK T. S., CAIL W. M., VOLLMER D. G.:* Cervical meningocele and associated spinal anomalies, *Child's Nerv. Syst.*, 1987; 3: 165—170.
14. *PANG D., DIAS M. S.:* Cervical myelomeningoceles, *Neurosurg.*, 1993; 33: 363—373.
15. *ZACHARY R. B.:* An appraisal of the surgery for meningocele. În: „Clinical Neurosurgery", vol. XIII, The Williams and Wilkins Co., Baltimore, 1965, 313—323.
16. *SHURTLEFF D. B., FOLTZ E. L.:* A comparative study of meningomyelocele repair or cerebrospinal fluid shunt as primary treatment in 90 children, *Develop. Med. Child. Neurol.*, 1967; 13: 57—64.
17. *LORBER J.:* Results of treatment of myelomeningocele. An analysis of 524 unselected cases with special reference to possible selection for treatment, *Develop. Med. Child. Neurol.*, 1971; 13: 279—303.

CAPITOLUL 13

Hidrocefalia

Hidrocefalia constituie una din cele mai frecvente probleme, încă nerezolvată complet, ale patologiei neurochirurgicale. Hidrocefalia reprezintă creşterea cantităţii şi a acumulării de LCS în cavităţile anatomice intracraniene preformate, având drept consecinţă dilatarea acestor cavităţi lichidiene în detrimentul substanţei cerebrale. De fapt nu există un tip clinic nosologic de hidrocefalie, există practic hidrocefalii.

Hidrocefalia este o stare patologică întâlnită în diferite boli, cauzată de mecanisme patogene foarte variate şi complexe. În aceste condiţii trebuie diferenţiată hidrocefalia sugarului şi a copilului de hidrocefalia adultului şi de hidrocefalia cu presiune normală.

Hidrocefalia sugarului şi a copilului mic

Încadrare. Definiţie

Prin hidrocefalia sugarului se înţelege o mărire de volum a craniului datorită creşterii cantităţii de LCS şi a acumulării sale sub presiune în compartimentele lichidiene, care are drept consecinţă dilatarea acestor cavităţi pe seama substanţei cerebrale. Pe măsură ce cantitatea de LCS sub presiune creşte în spaţiile intracerebrale, creşte şi volumul craniului, în timp ce volumul global al parenchimului cerebral se diminuează. Hidrocefalia este deci un proces activ, cu efect compresiv, lent, continuu, asupra parenchimului cerebral, care treptat îşi reduce volumul, ajungându-se în final la un aspect de „mantie" cerebrală, comprimată de suprafaţa endocraniului, cu ventriculii cerebrali extrem de dilataţi. După Raimondi (1994) (1), hidrocefalia implică o creştere patologică a volumului de LCS, independent de presiunea hidrostatică sau barometrică.

Dilataţia cavităţilor ventriculare, care determină starea de hidrocefalie, poate fi consecinţa a două mecanisme practic opuse: fie creşterea suprapresiunii intrinsece, prin creşterea masei de LCS, fie existenţa retracţiei extrinsece, prin atrofia substanţei nervoase. Aceste două mecanisme ilustrează legea volumelor constante, şi anume: dacă volumul lichidului creşte, volumul parenchimului scade şi invers, dacă volumul parenchimului scade, cantitatea de LCS creşte (2).

Hidrocefalia prin cel de-al doilea mecanism nu este însă o hidrocefalie consecutivă unei dilataţii ventriculare active, provocată de hipertensiunea intracraniană, ci numai o dilataţie ventriculară pasivă, deci consecinţa unei atrofii cerebrale, în care caz LCS vine să umple locul rămas liber *(ex vacuo)*. Ea este cunoscută sub denumirea de hidrocefalie pasivă și nu se încadrează în „hidrocefalia sugarului", dilatația ventriculară (ventriculomegalia) fiind o consecință a reducerii parenchimului cerebral care precedă creșterea în volum al LCS. În acest caz craniul are dimensiuni normale. Ceea ce este important este că LCS se află sub presiune normală.

Trebuie, de asemenea, să nu se confunde macrocefalia (cap mare, dar cu ventriculi normali ca dimensiune, de obicei familială) cu hidrocefalia.

Clasificare

Din multitudinea de clasificări reținem ca importante actualmente:

a) Clasificarea Dandy (1918) (3):

— hidrocefalia obstructivă, datorată unui blocaj al căilor de circulație a LCS într-un punct oarecare;

— hidrocefalia comunicantă, când căile de circulația LCS sunt libere prin hipersecreție sau hiporesorbție a LCS.

b) Clasificarea Matson (1965) (4), făcută pe criterii clinice și importanță terapeutică, deosebește:

— hidrocefalia evolutivă, cu semne progresive, dar fără dovezi de leziuni cerebrale ireversibile;

— hidrocefalia extrem de evolutivă, cu hidrocefalie persistentă de mult timp și leziuni cerebrale ireversibile, fără perspective de tratament;

— hidrocefalia stabilizată, cu o oprire a evoluției, dar care necesită controlul periodic, deoarece deseori poate deveni din nou evolutivă.

c) Clasificarea Lazorthes (1954) (5):

— hidrocefalia activă, când există o tulburare sau un blocaj al circulației LCS și care de fapt corespunde hidrocefaliei obstructive descrisă de Dandy;

— hidrocefalia funcțională, când există o disproporție între producția de LCS și resorbția lui (și care corespunde, în general, hidrocefaliei comunicante Dandy);

— hidrocefalia pasivă, care de fapt nu face parte din acest capitol prin însăși definiția hidrocefaliei sugarului.

d) Clasificarea Carrier (1969) (2):

— hidrocefalia comunicantă;

— hidrocefalia necomunicantă

Carrier (1969) (2) preferă acest din urmă termen în locul celui de hidrocefalie obstructivă întrucât prin hidrocefalie obstructivă se înțelege în mod curent dispariția comunicării între cavitățile intra- și pericerebrale. Acest termen pretează la confuzii când obstrucția este situată mai jos de ventriculul IV.

e) Clasificarea Mori (1990) (6):

— hidrocefalia tratabilă, care reprezintă hidrocefalia clasică, simplă, în care parenchimul cerebral decomprimat în timp util, printr-o metodă de drenare a LCS, duce la o evoluție favorabilă a copilului;

— hidrocefalia intratabilă, care reprezintă forma de hidrocefalie întâlnită în malformații severe, ca hidrancefalia sau porencefalia gravă.

De asemenea, acest autor insistă asupra hidrocefaliei sugarului „refractară la șunt", în care, cu toate eforturile de drenare, are loc o degradare parenchimatoasă treptată, ducând la mărirea cantității de LCS intraventricular.

f) Clasificarea Raimondi (1994) (1):

— hidrocefalia intraparenchimatoasă (edemul cerebral);

— hidrocefalia extraparenchimatoasă, cu următoarele subgrupe: subarahnoidiană, cisternală și intraventriculară.

Mai amintim vechea clasificare, în hidrocefalie congenitală și hidrocefalie câștigată, care își menține și în prezent importanța. De multe ori însă copiii sunt prezentați la consultație la vârsta de câteva luni și familia indică primele semne ale hidrocefaliei la 2—3 săptămâni de la naștere, dar la majoritatea dintre aceștia hidrocefalia datează din perioada intra- sau imediat postnatală. Actualmente, hidrocefalia congenitală se poate diagnostica în mod curent prin ecografia abdominală a gravidei (7).

Etiopatogenie

Factorii etiologici responsabili de producerea hidrocefaliei pot fi grupați astfel: malformații congenitale, procese expansive intracraniene, procese inflamatorii cerebromeningiene și parazitare, hemoragii meningiene, procese vasculare, hipersecreție de LCS.

1. *Malformații congenitale*

Așa cum arăta Lund (1959) (8), prin hidrocefalii malformative înțelegem dilatații ventriculare datorate unei creșteri a cantității de lichid de origine disgenetică, fără legătură cu procese tumorale inflamatorii sau distructive.

Dar și factorii negenetici exo- și endogeni, ca anomaliile morfologice și funcționale ale uterului și ale anexelor sale, ale placentei, ale învelișurilor și cordonului ombilical, maladiile infecțioase, toxice, hormonale sau sanguine ale mamei, unele tratamente administrate mamei în timpul sarcinii pot contribui la apariția hidrocefaliei.

Hidrocefalia poate fi produsă de următoarele malformații congenitale:

a) Disgenezii ale apeductului Sylvius, generatoare de hidrocefalie obstructivă. După Russell (1949) (9), acestea sunt clasificate în stenoze pure, bifurcații „forking“ și septuri malformative ale apeductului Sylvius. În cazul oricăreia dintre aceste disgenezii, stenoza poate fi completă sau incompletă.

b) Sindromul Dandy-Walker sau atrezia găurilor Magendie și Luschka însoțită de agenezia regiunii inferioare a vermisului. Este o afecțiune rară, congenitală, în opoziție cu închiderea prin aderențe inflamatorii a fosei posterioare a acelorași orificii. Clinic, realizează o hidrocefalie cvadriventriculară cu dilatația enormă, pseudochistică a ventriculului IV.

c) Malformația Arnold-Chiari (MAC). Este o malformație complexă a măduvei, bulbului și cerebelului, cu coborârea acestor elemente în canalul cervical, însoțită deseori de hidrocefalie, consecință a deformărilor existente la nivelul ventriculului IV.

d) *Splina bifidă* și hidrocefalia. Deși este încă o opinie larg răspândită că intervenția chirurgicală pentru cura meningomielocelului creează un dezechilibru lichidian cu hidrocefalie consecutivă, trebuie să subliniem din nou că această concepție este total depășită. Ceea ce trebuie însă menționat este frecvența mare a asociației dintre meningomielocel și hidrocefalie (70—80%) și prezența deseori a MAC sau a altor malformații ale joncțiunii craniovertebrale.

e) Alte malformații: chisturile arahnoidiene congenitale; malformațiile osoase localizate la nivelul joncțiunii craniovertebrale (impresiunea bazilară, platibazia, maladia Klippel-Feil, acondroplazia sau polidistrofia Hurler); malformațiile osoase complexe.

2. *Procese expansive intracraniene*

La sugar, tumorile cerebrale sunt relativ rare. Din al doilea an de viață, tumorile de fosă cerebrală posterioară încep să fie frecvente și constituie cauza hidrocefaliei fie direct, prin sediul lor în ventriculul IV, fie prin compresiunea sau obstruarea apeductului Sylvius. Tumorile supratentoriale de convexitate pot determina micşorarea ventriculului homolateral şi deplasarea lui spre partea opusă, blocajul găurii Monro şi da hidrocefalie controlateral. Deci, nu tumoarea prin ea însăşi produce hidrocefalie, ea acţionează numai ca un proces înlocuitor de spaţiu. Există o singură excepţie, şi anume papiloamele hipersecretante de plex coroid cu o supraproducţie de LCS datorată însăşi tumorii.

3. *Procese inflamatorii cerebromeningiene şi parazitare*

Aici sunt cuprinse procesele infecţioase generatoare de hidrocefalie de origine bacteriană, virală sau parazitară. Acestea pot acţiona fie în timpul vieţii intrauterine, când duc la o hidrocefalie de obicei manifestă la naştere, fie după naştere, în orice stadiu al dezvoltării.

a) Ependimita. Ependimul în caz de inflamaţie se transformă într-o membrană roşie, cu o capacitate mare de producere de LCS. În ependimită, hidrocefalia poate fi comunicantă dacă inflamaţia este limitată la ventriculii laterali sau poate deveni obstructivă dacă ea se întinde secundar la apeduct.

b) Meningitele. Meningitele duc la constituirea de aderenţe care împiedică circulaţia. Hidrocefalia se dezvoltă cu atât mai repede cu cât membranele sunt mai groase, deci cu cât circulaţia şi resorbţia LCS este mai dificilă şi cisternele bazale mai obstruate.

Hidrocefaliile prin meningită bacilară erau foarte frecvente înainte de existenţa terapeuticilor cu tuberculostatice şi duceau la arahnoidite fibroplastice. Hidrocefalia a fost principala leziune secundară, recunoscută, în meningita bacilară. Introducerea corticoterapiei a redus mult numărul acestor cazuri.

c) Encefalita toxoplasmică. Contaminarea toxoplasmică se produce intrauterin pe cale transplacentară, probabil în primele trei luni de sarcină. Asocierea unei hidrocefalii cu calcifieri intracraniene şi corioretinită formează triada clasică a toxoplasmozei congenitale. Această asociere permite să se suspecteze toxoplasma drept etiologie a hidrocefaliei.

4. *Hemoragii meningiene*

Hemoragiile meningiene prin depuneri fibrinoase produc o leptomeningită fibroadezivă mai ales la bază şi la nivelul şanţurilor emisferelor cerebrale, cu blocarea căilor de resorbţie.

Cantităţi mici de sânge se găsesc în LCS aproape la toţi nou-născuţii, iar sângerări mai mari sunt remarcate la prematuri.

Desigur că prematurii, datorită fragilităţii vasculare extreme, sunt supuşi mai mult decât cei născuţi la termen la acest gen de complicaţii. Există riscuri mult mai mari de a se produce o hidrocefalie după o meningită decât după o hemoragie meningiană.

5. *Afecţiunile vasculare*

Hidrocefalia prin tromboza de sinus longitudinal superior şi prin malformaţie a venei cerebrale mari Galen a fost raportată. În ambele cazuri, hidrocefalia este imputabilă unei diminuări a resorbţiei LCS consecutivă stazei şi hipertensiunii sanguine din sinusurile venoase.

6. *Hipersecreţia de LCS*

Majoritatea autorilor nu admit posibilitatea apariţiei unei hidrocefalii prin hipersecreţie decât în cadrul restrâns al papiloamelor intraventriculare hipersecretante. Partizanii hidrocefaliei hipersecretorii aduc drept argumente în favoarea unei hipersecreţii de LCS faptul că la numeroși hidrocefali plexurile coroide au un volum de 2—4 ori mai mare decât normal, la care s-ar mai adăuga și o ependimită. De asemenea, studiul plexurilor coroide prelevate prin plexectomie arată de cele mai multe ori creșterea numărului și volumului vaselor în plex, cu aspect angiomatos și cu modificări epiteliale: celulele sunt mărite și cilindrice, unele au granulații cu semne de hiperfuncție a plexului (Lund, 1959) (8).

Factorul de hipersecreție LCS, în afara papilomului de plex coroid, nu a fost dovedit în mod convingător. Indiferent prin ce mijloace ajunge un sugar să facă hidrocefalie, fenomenele de blocaj și resorbție ocupă locul preponderent; în final, tulburările, în majoritatea cazurilor, se datoresc și ele blocării căilor lichidiene externe. De aceea, Ransohoff și colab. (1960) (10) susțin că vechea clasificare, în hidrocefalie blocată și neblocată (comunicantă), trebuie să fie înlocuită cu o descriere mai precisă a sediului și naturii obstacolului, propunând clasificarea în: hidrocefalie intraventriculară și hidrocefalie extraventriculară.

Printre cauzele mai rare de hipersecreție se numără și observațiile după ingestia de doze mari de vitamina A.

7. *Hidrocefalia cu presiune normală (Normal Pressure Hydrocephalus* — NPH)

Acest tip de hidrocefalie, considerat cu presiune intraventriculară a LCS normală, a fost descris la adulți; se manifestă clinic prin tulburări de echilibru, gatism și tulburări psihice.

La copil și la adolescent, NPH a fost constatată mult mai rar. Existența acestui sindrom este certă, iar denumirile anterioare folosite, de hidrocefalie cronică sau hidrocefalie oprită în evoluție relevă tocmai tabloul clinic al NPH (Bret și Chazal, 1995) (11). Tabloul clinic constă în cel puțin două elemente clinice descrise din triada NPH de la adult, de obicei întârziere a dezvoltării psihice și tulburări de echilibru. Sindromul apare de obicei la copilul școlar sau adolescent care treptat prezintă tabloul clinic menționat, cu posibile tulburări de comportament, modificări de personalitate, tulburări sfincteriene și eventual macrocefalie. În toate cazurile presiunea intraventriculară nu este crescută, dar este necesară efectuarea unui drenaj cu valvă automată cu presiune scăzută, pentru a diminua cantitatea de LCS intracranian. Tocmai existența acestui tip de hidrocefalie impune selectarea cu multă atenție a pacienților pentru efectuarea drenajului LCS. Nu întotdeauna efectuarea unui drenaj LCS ameliorează tabloul clinic — în aproximativ 30% din cazuri NPH își continuă evoluția lentă datorită modificărilor de parenchim cerebral existente (Bret și Chazal, 1995) (11).

8. *Hidrocefalia de origine nedeterminată*

Un număr de hidrocefalii rămân încă în practică cu etiologie nedeterminată. Trebuie insistat atât anamnestic, cât și prin investigații, pentru a depista cauza acestor hidrocefalii și a le reduce numărul.

Pe baza celor expuse mai sus rezultă că majoritatea hidrocefaliilor la sugar și copil recunosc un factor mecanic de jenare a circulației, care produce o dilatație a sistemului ventricular aflat deasupra obstrucției, fie că acesta este pe traiectul sistemului ventricular, fie la nivelul spațiului subarahnoidian, când spațiile de resorbție sunt în special interesate. De aici reiese și faptul că separarea în hidrocefalie obstructivă și comunicantă este doar relativă, întrucât o obstrucție la nivelul cisternelor bazale sau la nivelul spațiilor subarahnoidiene încadrată drept comunicantă este de fapt tot obstructivă.

Tabloul clinic

Hidrocefalia cu imaginea de sugar cu craniul mare plin de LCS sub presiune, cu aspect monstruos, cum eram obișnuiți să vedem în trecut, a devenit destul de rară, datorită depistării cazurilor la începutul afecțiunii și introducerii tratamentelor moderne. Copilul hidrocefal recunoscut ca atare de mamă este deja într-o fază înaintată a bolii. Când hidrocefalia se manifestă clinic, aceasta este deja foarte evidentă. Ea se prezintă ca o disproporție între neuro- și viscerocraniu și mai ales între extremitatea cefalică mare pe un corp firav la sugar, fruntea bombată, fontanela anterioară largă, bombată, în tensiune, suturile desfăcute, ochii în „apus de soare“, pielea capului subțiată, părul rar, venele dilatate (fig. 13.1). Dimensiunea anormal de mare a capului este principalul semn, dar ea nu este suficientă pentru etichetarea unei hidrocefalii. Trebuie să fie prezentă concomitent și o bombare a fontanelei anterioare, ca expresie a presiunii intracraniene crescute, obligatorie într-o hidrocefalie activă evolutivă. Mai mult, bombarea persistentă a fontanelei la sugar poate fi dovada unei hidrocefalii chiar dacă perimetrul cranian este în limite normale. Venele tegumentare ale capului apar dilatate, evidente, formând o rețea frontotemporală care se întinde până la orbite. Datorită măririi neurocraniului, fața, de mărime normală, apare mică; de asemenea, globii oculari întorși în jos, cu irisul și pupila parțial acoperite de pleoapa inferioară, rămânând vizibilă numai jumătatea lor superioară. Acest aspect apare la început numai când sugarul privește în jos, spre picioare, deci numai în anumite poziții ale privirii, ca mai târziu să fie permanent. Se realizează semnul cunoscut sub denumirea de privire în „apus de soare“ (fig. 13.2).

Fig. 13.1 — Sugar cu hidrocefalie gigantă: se constată bombarea fontanelei anterioare, craniul mare, cu aspect monstruos.

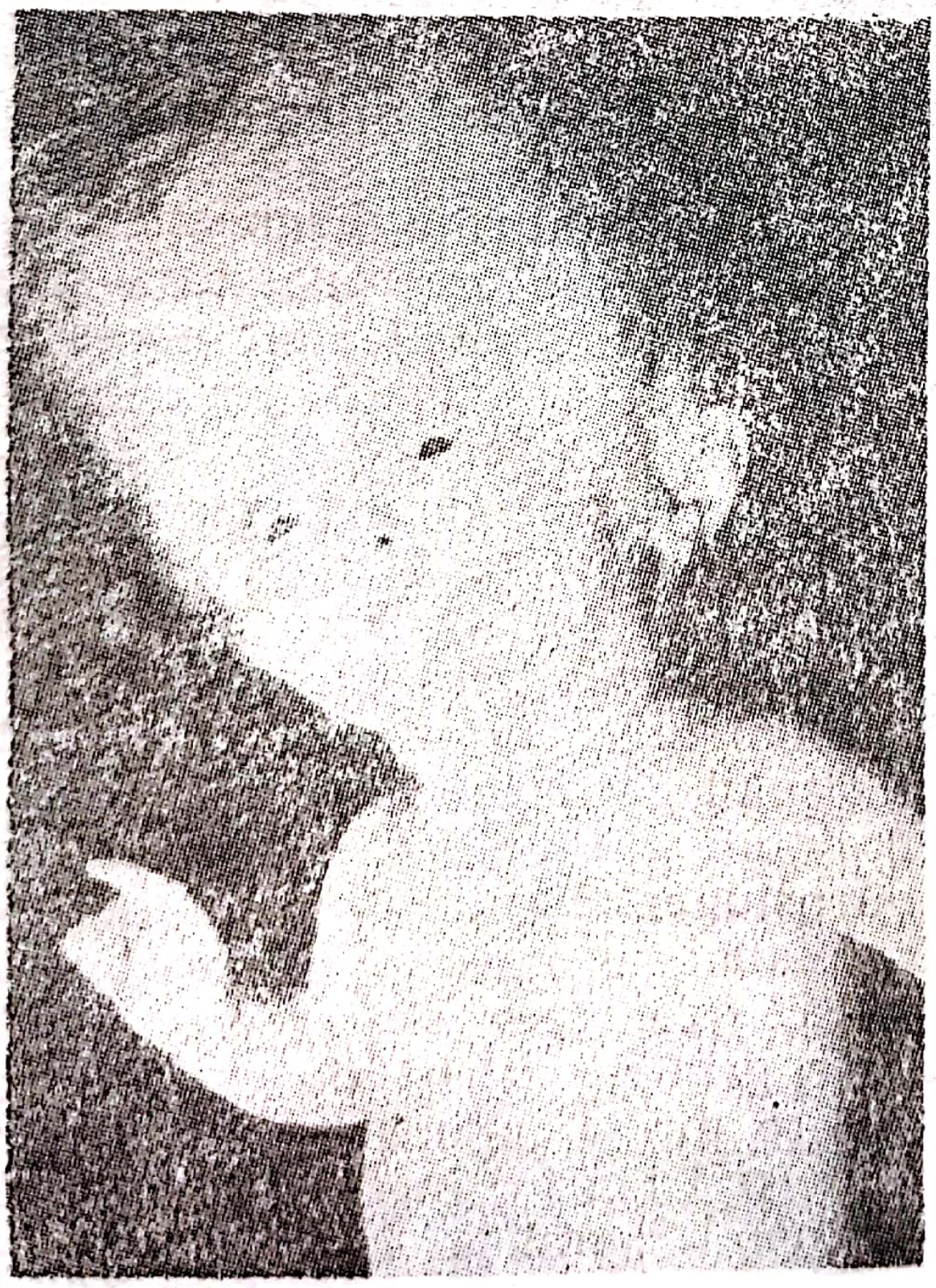

La palpare, tot într-un stadiu mai avansat, se pot percepe suturile desfăcute, care apar ca un șanț între oasele calotei. Fontanela anterioară, care în mod obișnuit la naștere are un diametru de 2—3 cm, ajunge la 8—10 cm și chiar mai mult, este bombată și nu colabează odată cu mișcările respiratorii, nici în poziție verticală. Pentru evaluarea tensiunii în fontanela anterioară, copilul va fi ținut în poziție verticală și va fi examinat într-un moment când este liniștit (să nu plângă), deoarece chiar la copilul normal în poziție verticală, fontanela anterioară trebuie să fie ușor deprimată. Când hidrocefalia este mare se pot deschide și alte

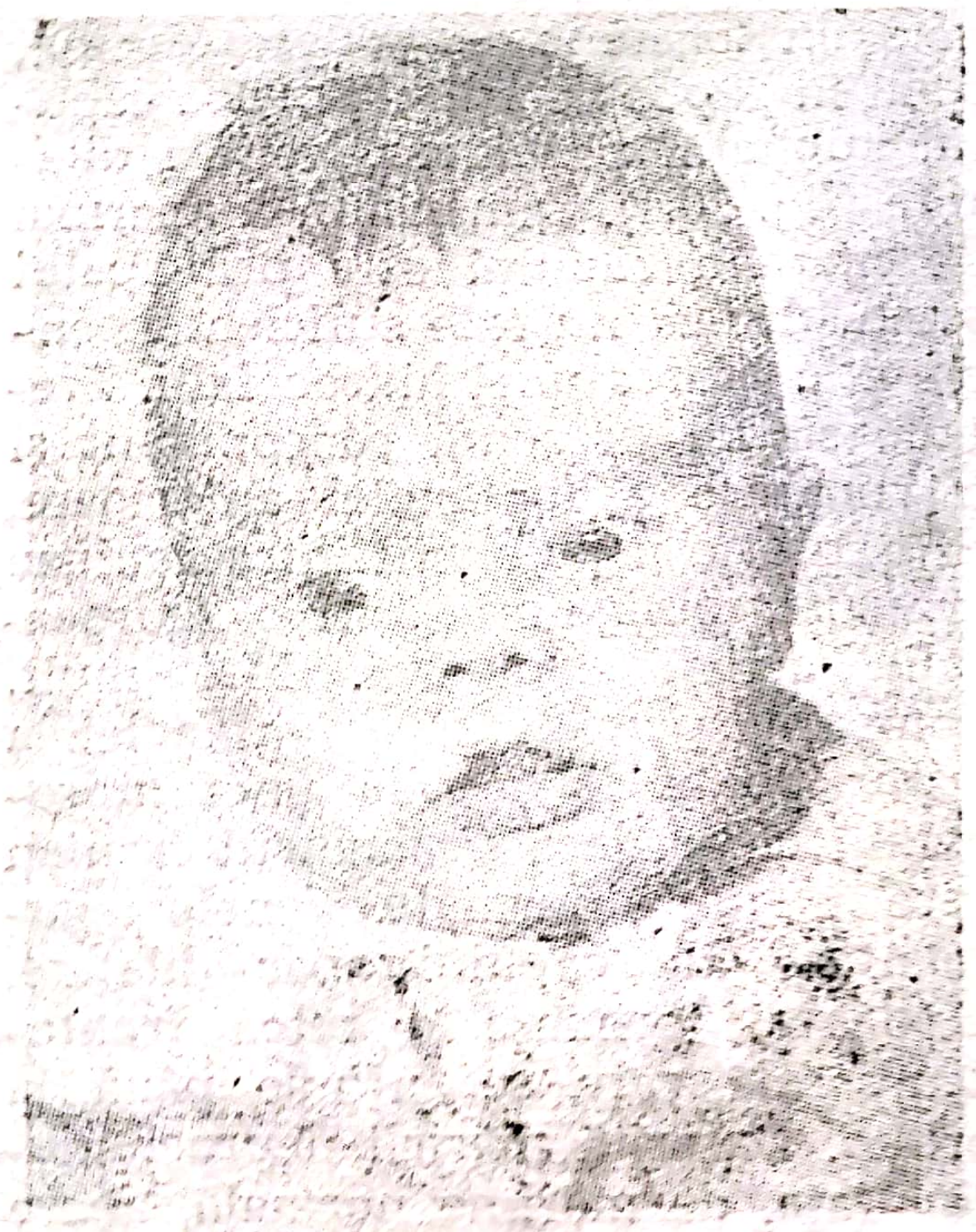

Fig. 13.2 — Sugar cu hidrocefalie medie: se constată bombarea fontanelei anterioare și privire discretă în „apus de soare" (imagine anterioară).

fontanele — posterioară, pterion, asterion etc. La percutarea craniului apare, auscultator, un zgomot de „oală spartă", cunoscut și sub numele de semnul MacEwin (citat de Koos și Miller, 1971) (12). Corespunzător modificărilor craniului se constată și o nedezvoltare generală psihomotorie sau o oprire în dezvoltare sau chiar un regres psihomotor. De multe ori sugarii aceștia sunt neliniștiți, agitați; alteori sunt surprinzător de liniștiți, mai rareori letargici.

Odată cu evoluția hidrocefaliei spre stadiile III—IV, mișcările spontane sunt încetinite. Treptat apare o spasticitate a membrelor inferioare, mai târziu și a membrelor superioare. De asemenea apar paralizii oculare sub formă de strabisme diferite și, în cazuri grave, modificări ale fundului de ochi, până la atrofie optică completă cu absența reflexelor pupilare și cecitate. Neurmărirea obiectelor de către un sugar nu înseamnă totdeauna cecitate, aceasta poate fi și expresia unei nedezvoltări psihice. Excepțional se observă edem papilar. Joppich și Schulte (1968) (13) nu constată niciodată staza papilară la hidrocefalul nou-născut. Convulsiile pot fi prezente. Sugarul nu poate întoarce capul din cauza greutății acestuia. În stadii foarte avansate apar necroze ale scalpului, expresie a unor escare de decubit. Morfopatologic în această fază (stadiul IV) se constată lezarea cerebrală ireversibilă, cu fenomene de acumulare majoră la LCS intraventricular, cu trecerea de LCS transependimal spre parenchim, fenomene de ischemie vasculară și, în final, distrucție a sistemului glial și neuronal (Raimondi, 1994) (1).

Desigur că între această descriere, care corespunde unui stadiu avansat al bolii, și intervalul cuprins între debutul bolii și ultimele stadii există o serie de etape tranzitorii. La naștere, puține hidrocefalii sunt evidente, chiar și cele congenitale.

Investigații paraclinice

Pentru a confirma diagnosticul de hidrocefalie, a-i preciza natura și a elimina alte afecțiuni sunt necesare o serie de investigații paraclinice.

a) Urmărirea *diagramei de creștere a craniului și de închidere a fontanelei anterioare*. Metoda cea mai simplă și în același timp inofensivă este măsurarea perimetrului cranian și a fontanelei anterioare. Este știut că ritmul de creștere a perimetrului cranian păstrează, indiferent de dimensiunea craniului în afara hidrocefaliei, o creștere lunară constantă, fixă, care este reprezentată grafic printr-o curbă de creștere și de care nu se îndepărtează valorile decât cu 1 cm în plus sau în minus, rămânând paralelă cu curba-standard. În cazul macrocefaliei fiziologice familiale sau patologice (în afara hidrocefaliei), curba de creștere a capului rămâne paralelă cu curba normală de creștere. În caz de hidrocefalie, curba de creștere se depărtează de cea normală cu un unghi cu atât mai mare cu cât hidrocefalia evoluează mai rapid. Ritmul de creștere a perimetrului cranian în mod normal este de 2 cm pe lună în primele 3 luni, de 1 cm între 4—6 luni și de 1 cm la două luni, în următoarele 6 luni.

b) Transiluminarea craniului arată o diafanie în hidrocefalie numai dacă mantia cerebrală s-a redus deja la o grosime de doar 1—2 cm, deci poate fi utilizată numai în hidrocefalii avansate.

c) Ecografia prin fontanela anterioară poate da în hidrocefalie indicații importante pentru evaluarea mărimii ventriculare și a grosimii mantiei cerebrale.

e) Examenul LCS. Prelevarea LCS trebuie să se limiteze la 2 ml cel mult, pentru a nu duce la o modificare bruscă a presiunii cu efecte grave fie de hipersecreție LCS, fie de hipertensiune intracraniană, cu alterarea stării generale, deci fenomene de decompensare. Actualmente contraindicăm această investigare în condițiile existenței *CT-scan.*

f) Radiografia simplă a craniului ne poate furniza date care să întărească diagnosticul de hidrocefalie, orientându-ne uneori spre natura și evoluția ei. Radiografia craniului arată în hidrocefalia congenitală un craniu cu aspect de balon, cu contururi rotunjite, cu o disproporție exagerată între mărimea craniului și masivul facial, cu fontanela anterioară larg deschisă.

g) CT-scan — investigație importantă, practic neinvazivă, relevă aspectul caracteristic cerebroventricular și stabilește gradul și cauza hidrocefaliei (fig. 13.3). De asemenea prin *CT-scan* se poate evidenția fenomenul de edem periventricular („perilucency“) care dovedește cert acumularea de LCS în parenchimul nervos, ceea ce a fost încadrat sub denumirea de edem hidrocefalic, întrucât diferă de celelalte tipuri de edem cerebral descris anterior — vasogenic și osmotic (Milhorat, 1992) (14). Apariția pe *CT-scan* a edemului hidrocefalic indică tocmai afectarea marcată a parenchimului și impune efectuarea de urgență a unui procedeu de drenaj al LCS.

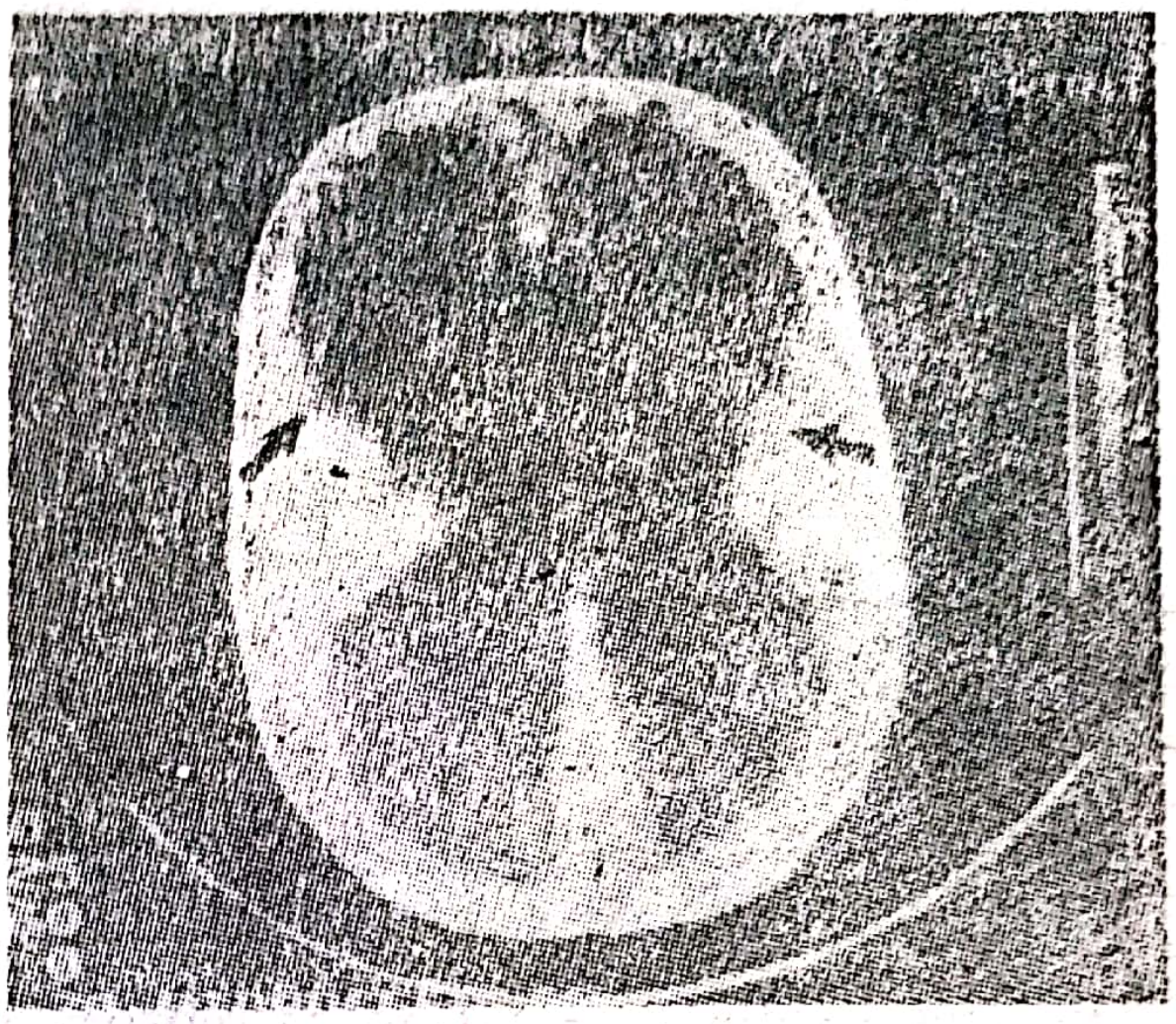

Fig. 13.3 — Imagine *CT-scan:* hidrocefalie stadiul III.

Pe baza *CT-scan* se poate face o delimitare netă a stadiilor hidrocefaliei, cunoscându-se indicele Evans (1942) (15): distanța interventriculară extremă, pe secțiune orizontală, reprezintă 1/3 din distanța interparietală. După aceste date, indicele Evans este considerat normal sub 0,30. Choudhury (1995) (16) clasifică hidrocefalia în patru grade, în funcție de indicele Evans:

— gradul I (hidrocefalie minoră), indice 0,26—0,40;

— gradul II (hidrocefalie medie), indice 0,41—0,60;

— gradul III (hidrocefalie severă), indice 0,61—0,90;

— gradul IV (hidrocefalie extremă), indice 0,91—1.

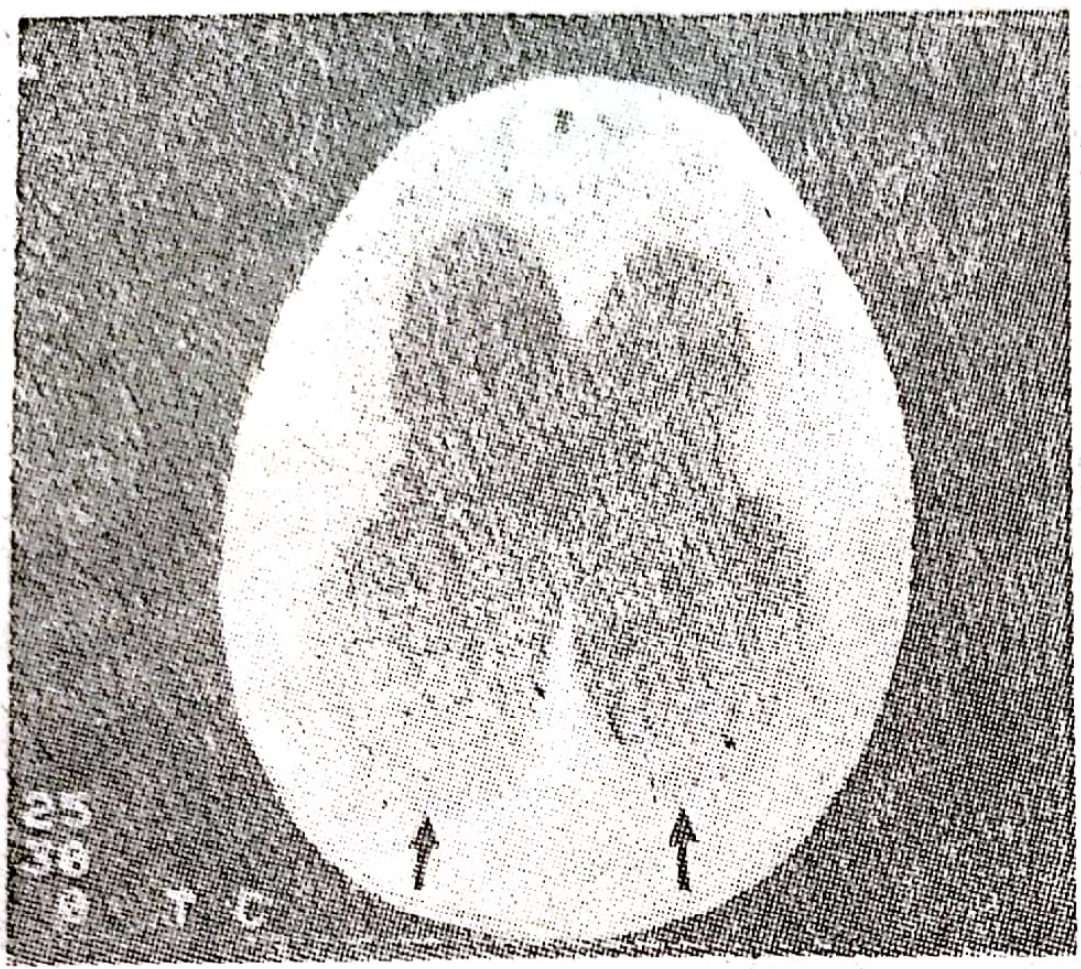

Fig. 13.4 — Imagine *CT-scan:* hidrocefalie stadiul II/III.

De asemenea, același autor scoate în relief valoarea *CT-scan* în stabilirea indicației operatorii în hidrocefalie: gradul I de expectativă, gradul II—III indicație operatorie, gradul IV — indicație operatorie depășită (fig. 13.4, fig. 13.5).

h) *RMN*, investigație extrem de utilă în afecțiunile SNC, cu valoare certă în hidrocefalie, dar neobligatorie în condițiile efectuării *CT-scan* (fig. 13.6). Valoarea RMN crește când trebuie elucidate probleme de diagnostic al afecțiunilor de linie mediană a SNC (Raimondi, 1994) (1).

Fig. 13.5 — Imagine *CT-scan:* hidrocefalie gigantă, stadiul IV; se constată calcifieri de toxoplasmoză.

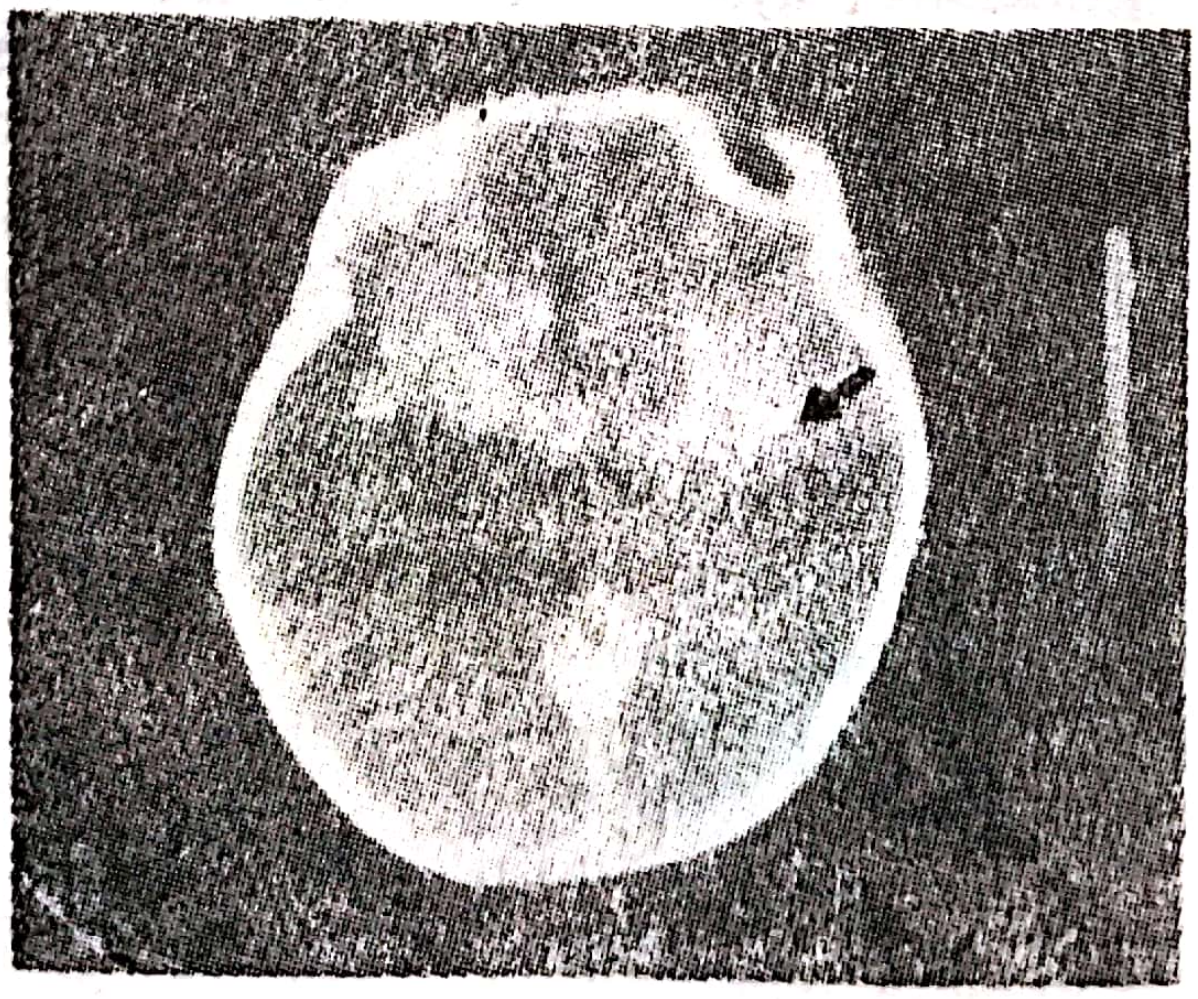

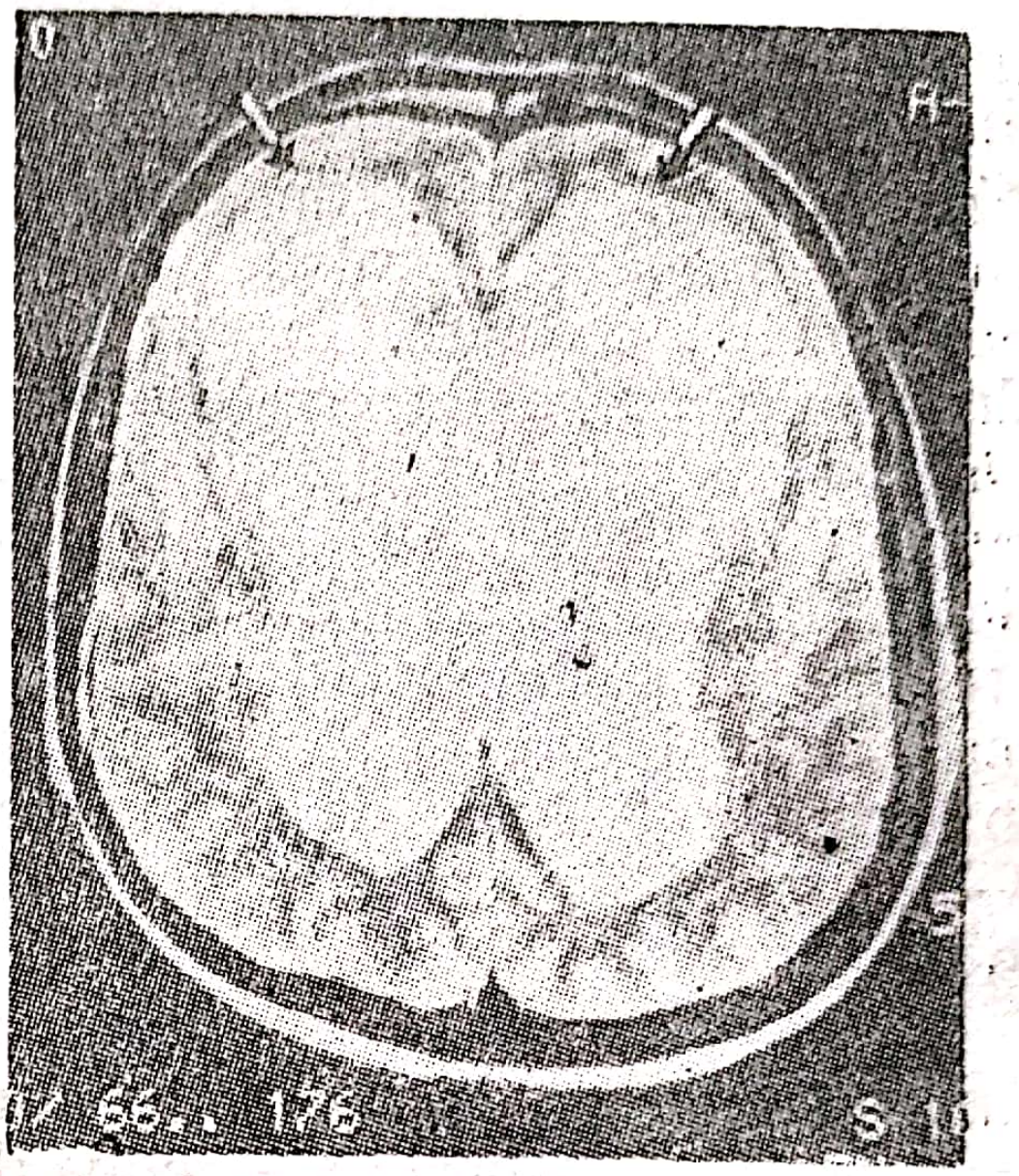

Fig. 13.6 — Imagine RMN: hidrocefalie, stadiul III: secțiune orizontală.

Diagnostic diferențial

Problema diagnosticului diferențial pus de hidrocefalie este cea a unui craniu mare. În acest sens se va elimina în primul rând macrocefalia congenitală, cel mai adesea familială, fără caracter patologic, neevolutivă, cu ventriculi de dimensiuni normale. Trebuie să subliniem aspectul la prematuri, la care capul în primele luni este relativ mare, cu fontanela anterioară moderat în tensiune. Ventriculii cerebrali nu sunt măriți și fenomenele sunt în regres, aspectul hidrocefal dispare complet până la un an. Macrocefalie la naștere apare și în sindromul Russell (sindrom de pitic intrauterin). Acesta se poate recunoaște după fața ascuțită, triunghiulară, extremitățile disproporționate, emaciere și macrocefalie; dar diagnosticul final se va pune pe baza *CT-scan* (Waga și colab., 1982) (17). O serie de osteopatii se însoțesc de „cap mare". Astfel, în rahitism capul este într-adevăr mare, dar de formă mai mult pătrată, cu bose frontale și deseori excrescențe periostale. Fonta-

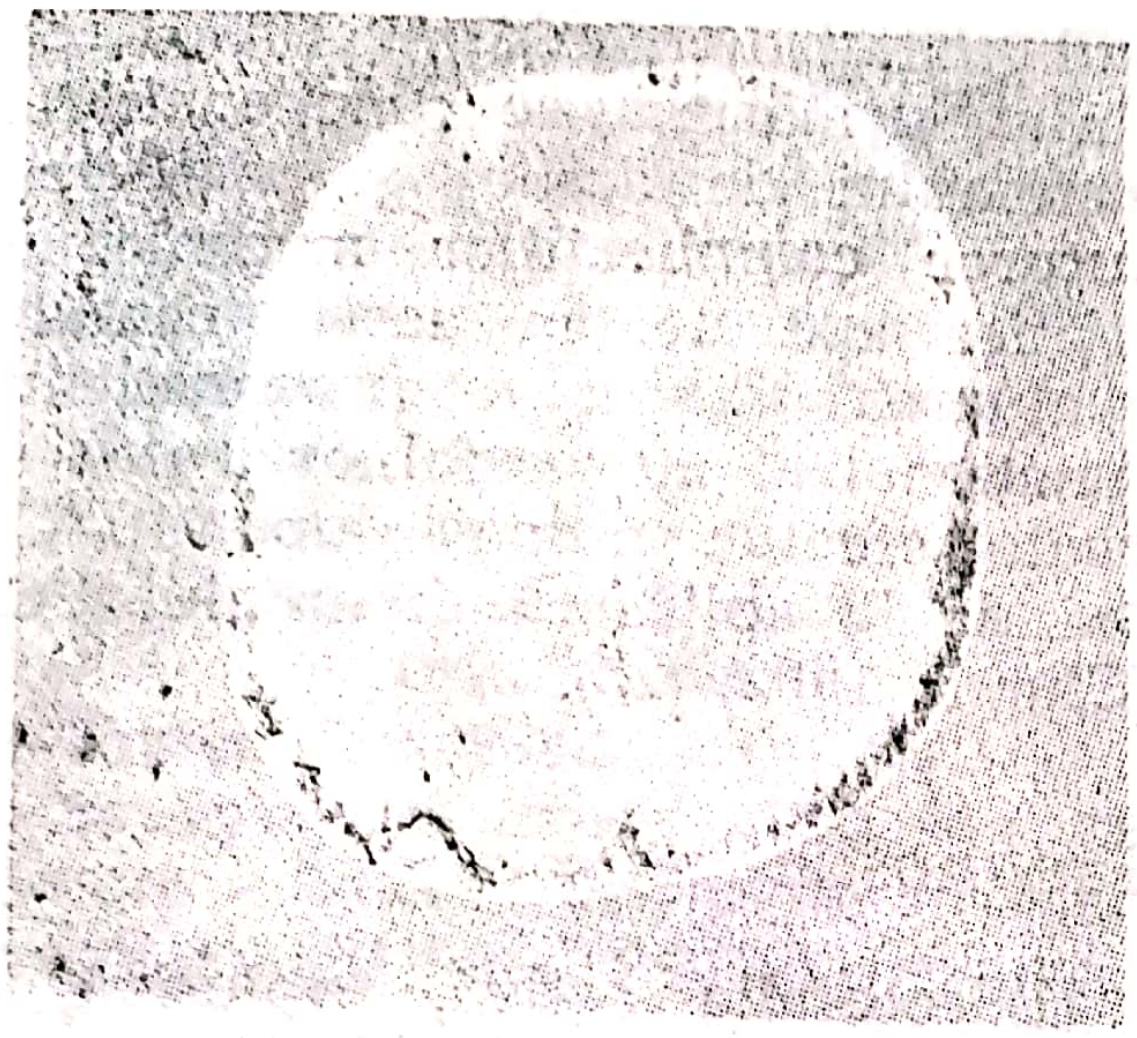

Fig. 13.7 — Imagine *CT-scan:* hidrancefalie.

nela nu este în tensiune și evoluția infirmă diagnosticul. *CT-scan* este concludent pentru diagnosticul de hidrocefalie.

Revărsatele subdurale ale sugarului, însoțite de macrocefalie trebuie diferențiate de hidrocefalie, atât pe bază clinică, dar mai ales pe baza investigațiilor paraclinice. *CT-scan* și RMN relevă perfect existența revărsatelor subdurale, complet diferite de aspectul imagistic al hidrocefaliei (Aoki, 1994) (18).

Hidrancefalia, așa-numitul „Blasenhirn“ al autorilor germani, nu trebuie confundată cu o formă severă de hidrocefalie. În hidrocefalie, ventriculii pot fi destinși la maximum, dar rămâne totuși o mantie cerebrală între ependim și leptomeninge. În hidrancefalie nu există mantie cerebrală în zonele corespunzătoare lobilor frontali, parietali și feței convexe a lobilor temporali și occipitali, adică în teritoriile de distribuire a arterelor cerebrale anterioare și medii (fig. 13.7).

Evoluție

Hidrocefaliile pot trece prin patru stadii evolutive, superpozabile datelor obținute prin *CT-scan,* și anume:

Stadiul I, în care craniul este de mărime normală, deși sistemul ventricular este dilatat. În acest caz există o presiune a LCS crescută, fără ca atrofia cerebrală să se fi instalat, presiunea transmițându-se pereților craniului; acest stadiu poate să rămână staționar sau poate progresa către stadiile următoare.

Stadiile al II-lea și al III-lea, în care apare o dilatație a cutiei osteomembranoase drept compensare a creșterii presiunii LCS, cu aspect clinic tipic de hidrocefalie. În aceste stadii exista deja o diminuare a substanței cerebrale prin presiune, totuși mantia cerebrală se păstrează încă destul de bine.

Stadiul al IV-lea, când, din cauza creșterii progresive a tensiunii LCS și a acumulării sale în cantitate mare, se produce o oprire în creșterea țesutului nervos, iar cel existent este supus unei distrucții din ce în ce mai rapide; mantia cerebrală reducându-se progresiv devine papiracee (o peliculă transparentă, străbătută de o rețea de vase subțiri, relicvă a rețelei vasculare cerebrale). În același timp pielea devine foarte întinsă și subțire, cu tendința de a face escare la punctele de contact cu așternutul. În acest stadiu hipertonia generalizată este aproape totdeauna prezentă. Această evoluție nu este însă obligatorie. Chiar și hidrocefaliile evolutive netratate nu ajung toate în stadiul al IV-lea. Ele se pot stabiliza spontan, apoi opri din evoluție.

Schick și Matson (1961) (19) definesc stabilizarea hidrocefaliei („arrested hydrocephalus“) astfel: încetarea totală a creșterii capului până când creșterea copilului ajunge din urmă nivelul de mărime al capului, după aceasta mărirea craniului ezumându-se la o proporție normală.

Ele se pot decompensa la un moment dat, în a doua copilărie sau chiar la adolescență și pot deveni evolutive, cu fenomene grave de hipertensiune intracraniană. Aceasta se observă mai ales după un traumatism craniocerebral, efort, boală intercurentă și în special în cazurile când se încearcă o puncție lombară. Deci, la hidrocefalii compensați, aceste manevre sunt interzise, deoarece duc foarte ușor la decompensarea hidrocefaliei stabilizate. De altfel, Ransohoff (1966) (20) preferă în locul termenului de hidrocefalie spontan oprită în evoluție, acela de hidrocefalie spontan compensată. Klein (1958) (21) recomandă pentru aprecierea vitezei de evoluție a hidrocefaliei un calcul, raportând mărirea perimetrului cranian (PC) al copilului hidrocefal la creșterea perimetrului cranian al copilului normal. Formula este următoarea:

$$A = Y - X/X$$

în care:

Y = mărimea PC în cm, pe o perioadă dată, la copilul hidrocefal;
X = mărimea PC la copilul normal în aceeași perioadă;
A = proporția măririi.

Acest raport este 0 la hidrocefalul compensat, dar dă cifre cu atât mai ridicate cu cât creșterea craniului este mai mare. Un rezultat mic semnifică un prognostic bun, iar unul foarte mare lasă o slabă speranță asupra viitorului copilului.

Cei mai mulți hidrocefali netratați, în stadiul IV (desigur hidrocefalii care nu pot beneficia de tratament etiopatogenic) decedează în primele 6—12 luni prin insuficiență cardiorespiratorie, datorită compresiunii bulbului de către LCS prin HIC (Laurence, 1958) (22).

Referitor la hidrocefalii tratați operator (stadiile II—III), rezultatele postoperatorii trebuie urmărite în timp — neurologic, oftalmologic, psihiatric și desigur prin *CT-scan* repetate. Odată cu reducerea presiunii LCS asupra parenchimului nervos, are loc o îmbunătățire evidentă a tuturor funcțiilor SNC. Această îmbunătățire trebuie menținută continuu, urmărindu-se funcționalitatea sistemului de drenaj și rezolvarea tuturor complicațiilor mecanice și septice apărute. În aceste condiții, evaluarea exactă a prognosticului funcțional al hidrocefalilor tratați se poate efectua numai după 10—15 ani de la aplicarea drenajului LCS (Ciurea, 1982) (23).

Prognostic

Hidrocefalia activă, evolutivă, a sugarului are un prognostic rezervat. Pentru prognostic de o importanță deosebită este timpul scurs de la momentul când a apărut afecțiunea până la acela când este diagnosticată și tratată. Hidrocefalia este cu atât mai curabilă și cu un prognostic cu atât mai bun cu cât acest interval este mai scurt. Deci, prognosticul depinde de distrucția parenchimului cerebral, de stadiul de evoluție a hidrocefaliei și, mai ales, de timpul scurs de la debutul hidrocefaliei până la intervenția chirurgicală. Este ușor de înțeles că prognosticul va fi mai nefavorabil când scoarța cerebrală s-a redus la câțiva milimetri. Un cortex care are încă 2—3 cm grosime, cu circumvoluții de formă aproape normală, care nu sunt încă turtite, are multe șanse de a-și recăpăta funcțiile după reducerea hipertensiunii intracraniene. Vasele care păstrează mult timp un calibru suficient și vascularizează un cortex redus de volum pot să mențină o activitate satisfăcătoare, pentru a da copilului o capacitate intelectuală vecină normalului.

Tratament

Hidrocefalia activă, evolutivă, beneficiază numai de tratament chirurgical. Tratamentele medicale sunt ineficiente sau cu acțiune foarte limitată și temporară.

Tratamentul chirurgical

Tratamentul chirurgical urmărește: îndepărtarea cauzelor hidrocefaliei, oprirea evoluției hiddrocefaliei și asigurarea unui viitor funcțional pentru copil, familie și societate.

În cazurile de hidrocefalie simptomatică, obstructivă, trebuie să ne orientăm în primul rând către un tratament de scădere a presiunii 'ntracraniene, printr-un procedeu de drenare a LCS. Ulterior, în procese expansive intracraniene, prin intervenția operatorie se va încerca ablația lor. În hidrocefalii obstructive cauzate de arahnoidita de fosă cerebrală posterioară sau MAC la sugar, intervenția direct pe aceste leziuni are caracter temporar, întrucât aderențele arahnoidiene la sugar și la copii mici se refac foarte repede. În ceea ce privește tratamentul hidrocefaliei prin stenoza de apeduct, unii autori utilizează metoda repermeabilizării apeductului cu o sondă canelată sau tub de plastic lăsând pe loc tubul de plastic sau o spirală de tantal (Klein, 1966) (24). Aceste intervenții sunt destul de riscante pentru sugar.

Deoarece tratamentul etiopatogenic se adresează încă unui număr destul de restrâns de hidrocefalii, marea majoritate a hidrocefaliilor beneficiază de intervenții chirurgicale menite să le oprească evoluția. Practic, tratamentul hidrocefaliei urmărește în primul timp rezolvarea compresiei cerebrale produsă de LCS în exces, printr-un procedeu de drenare a LCS, iar în timpul al doilea, sancționarea chirurgicală a cauzei hidrocefaliei.

Nu orice hidrocefalie a sugarului beneficiază de tratament chirurgical.

Contraindicațiile majore sunt:

— semne de atingere neurologică gravă (cecitate, nistagmus spontan, tulburări de deglutiție, hemiplegie etc.);

— malformații congenitale concomitente ale SNC;

— valoarea albuminei din LCS depășește 1 g‰;

— mantia cerebrală are sub 1 cm grosime (stadiu prea avansat);

— perimetrul cranian depășește 50 cm înainte de vârsta de 6 luni;

— distrofie accentuată sau stare generală alterată.

Dintre toate acestea contraindicația absolută este doar infecția cu afectarea SNC: septicemia, meningita, ventriculita.

Reducerea presiunii intraventriculare se poate face prin diminuarea secreției LCS sau derivarea lichidului intraventricular fie intracranian, fie extracranian. De aceea în chirurgia hidrocefaliei se efectuează trei tipuri de operație: *1)* rezecția plexurilor coroide; *2)* drenaje intracraniene; *3)* drenaje extracraniene (fig. 13.8). Toate aceste metode au scopul de a reduce presiunea intraventriculară a LCS, adică de a stabili echilibrul hidrodinamic.

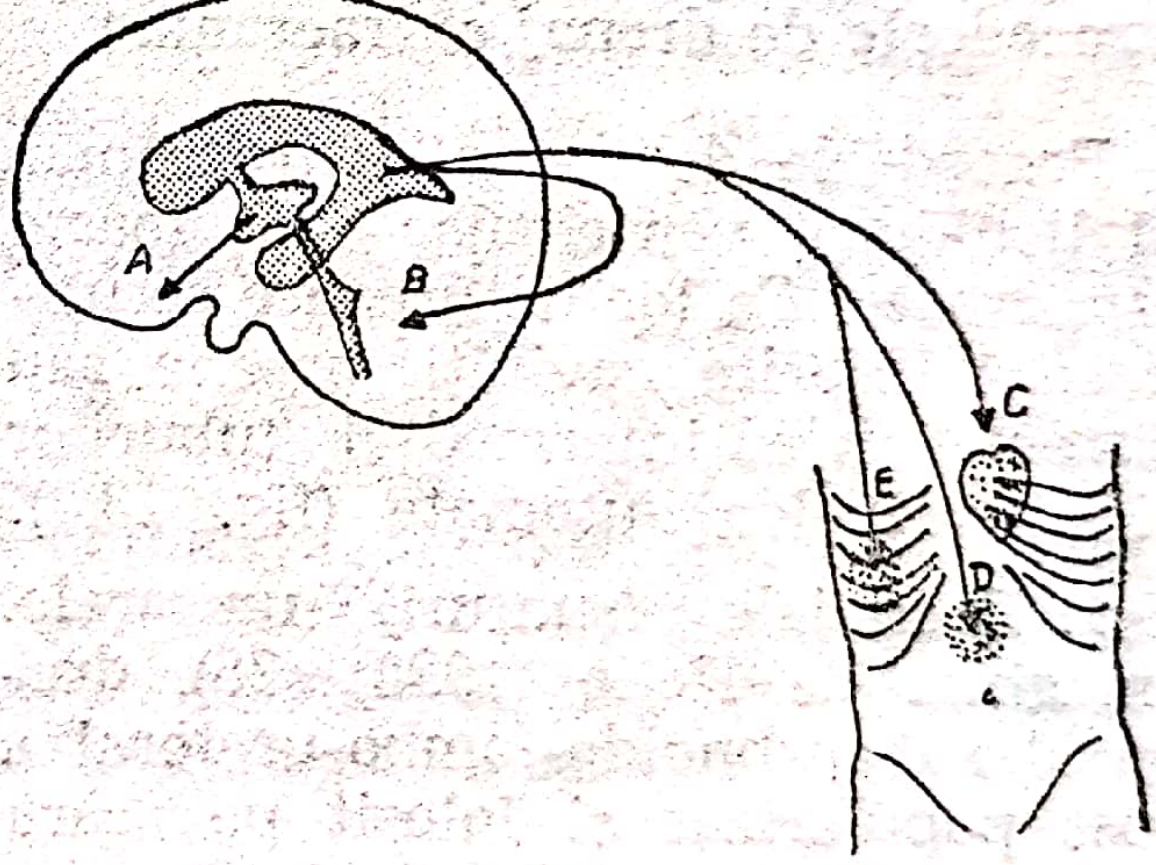

Fig. 13.8 — Procedeele de drenaj în hidrocefalie (prezentare schematică): *A* — perforarea lamei supraoptice pentru ventriculostomia III; *B* — ventriculocisternostomia posterioară; *C* — drenajul ventriculocardiac; *E* — drenajul ventriculopleural; *D* — drenajul ventriculoperitoneal.

Procedeul de a diminua secreția LCS constă în rezecția plexurilor coroide din ventriculii laterali

(Dandy, 1918) (3), fie în coagularea acestor plexuri sub controlul vederii (prin ventriculoscopie) după evacuarea lichidului ventricular (mortalitate mare, de 80—90% datorită colapsului ventricular).

Procedeele de drenaj intracranian sunt:

— perforarea lamei supraoptice pentru ventriculostomia III prin abord transfrontal (Stookey şi Scarff, 1936) (25);

— ventriculocisternotomia posterioară (Torkildsen, 1939) (26) cu tub de plastic sau de cauciuc;

— drenaj ventriculotranscalos (Lazorthes, 1953) (27).

Aceste drenaje se utilizează numai în hidrocefalii obstructive, unde există siguranţa unei bune resorbţii. La sugari aceste procedee sunt extrem de dificil de efectuat.

Procedeele de drenaj extracranian

Procedeele de drenaj extracranian al lichidului ventricular sunt foarte numeroase. Ca loc de drenare se utilizează diferite cavităţi, organe sau sisteme prin intermediul tuburilor şi al valvelor automate (fig. 13.9).

1. Drenajele (şunturi) ureterale. Imaginat de Heile (1925) (28), drenajul subarahnoido-lombo-ureteral a fost popularizat şi folosit pe scară largă de Matson (1949) (29). De altfel, Matson a fost primul neurochirurg care a folosit pentru drenaj tubul de material plastic, îmbunătăţind prin aceasta metoda de şuntare a LCS. Operaţia constă din drenarea LCS din spaţiul subarahnoidian lombar într-un ureter, după nefrectomie de partea respectivă.

2. Drenajele peritoneale sunt de asemenea de două feluri: *a)* subarahnoido-lombo-peritoneal, imaginat de Ferguson (1898) (30) şi *b)* ventriculoperitoneal, executat pentru prima oară de Kausch (1908) (31) (asupra celui din urmă vom reveni deoarece este una din cele două metode utilizate în prezent).

3. Drenajul ventriculopleural, introdus de către Ransohoff (1954) (32) şi ulterior de Nixon (1962) (33), a fost utilizat relativ rar, din cauza complicaţiilor sale (hidrotoracele).

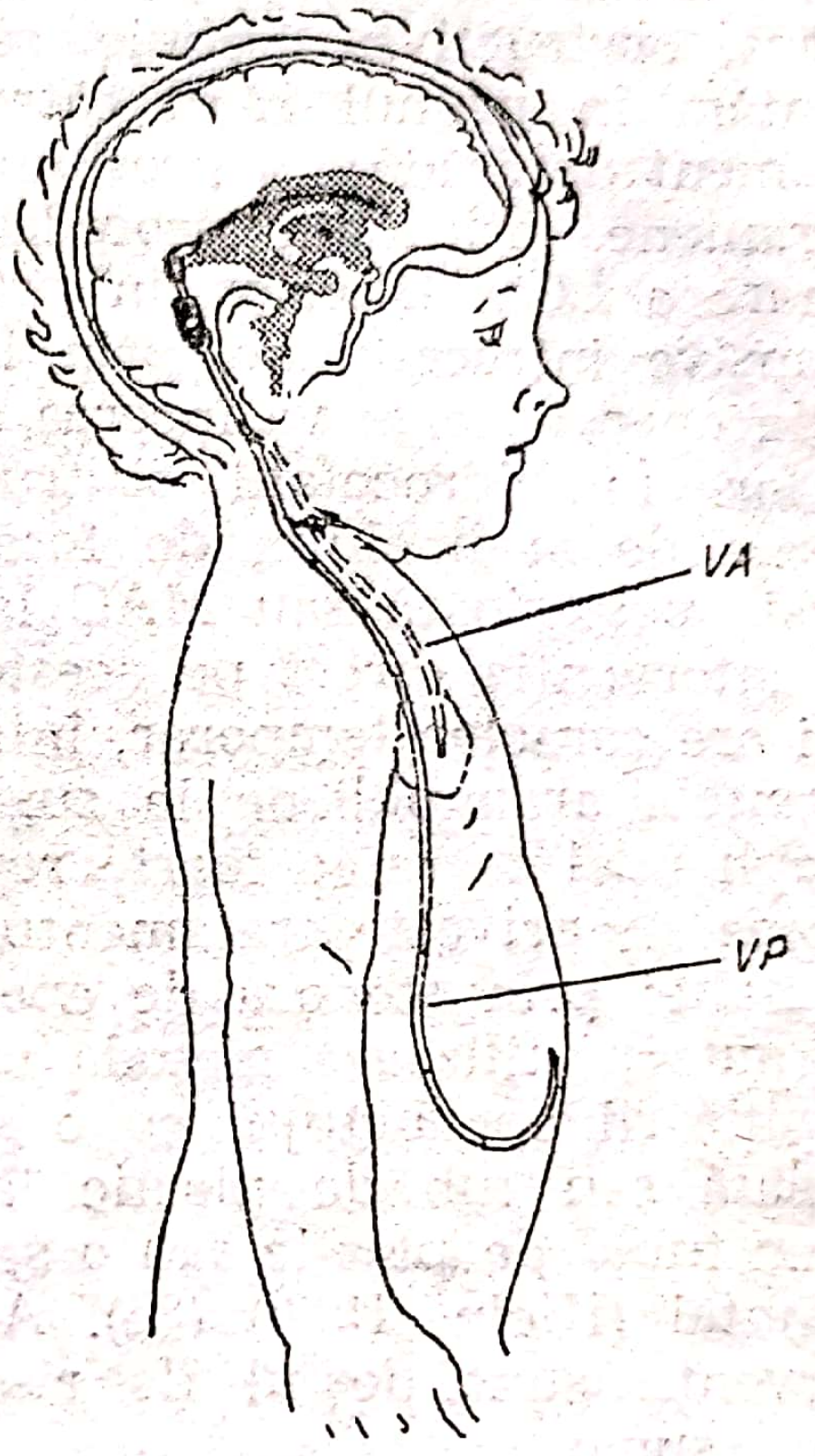

Fig. 13.9 — Procedeele de drenaj extracranian în hidrocefalie (prezentare schematică); *VA* — drenajul ventriculoatrial; *VP* — drenajul ventriculoperitoneal.

4. Drenaje ventriculocardiace (VC). Dintre numeroasele procedee întrebuinţate în tratamentul hidrocefaliei sugarului, drenajul LCS ventricular în sângele venos este destul de fiziologic, LCS în exces câştigând mediul căruia în mod normal i-a fost destinat.

Drenaje ventriculocardiace (VC). Ideea unui drenaj ventriculovascular în hidrocefalie a fost pusă în aplicare pentru prima oară la om de către Payr (1908) (34). Metoda a fost părăsită din cauza inconvenientului major, și anume obstruarea drenurilor, dar a fost reluată odată cu apariția substanțelor plastice și a siliconilor. Tratamentul hidrocefaliei a fost îmbunătățit odată cu fabricarea valvelor automate de drenaj (Nulsem și Spitz, 1952) (35). Aceste valve automate tip Holter, Hakim, Pudenz, Denver, Chabra etc. asigură o protecție împotriva refluxului sanguin ca și împotriva decompresiunii ventriculare rapide.

Avantajele metodelor de drenaj ventriculocardiac sunt: tehnica chirurgicală simplă, trauma chirurgicală relativ minoră, adaptabilitate la sugari, toleranța bună, nu apar pierderi de apă și electroliți, se poate controla radiologic, reintervenția chirurgicală fiind relativ simplă.

Complicațiile drenajului VC sunt cu atât mai frecvente cu cât perioada de urmărire postoperatorie este mai lungă. Ele sunt în majoritatea lor complicații mecanice și infecțioase. Guidetti și colab. (1969) (36) au întâlnit la 200 de cazuri operate 39,5% complicații.

Complicațiile mecanice constau în: blocajul tubulaturii și al valvei, tubulatura devine prea scurtă prin creșterea copilului, prezența aerului în valvă sau tubulatură care împiedică circulația LCS, deconectarea tubulaturii.

Complicațiile infecțioase sunt majore, fiind dominate de cele tromboembolice, cu rol în geneza afectării cardiopulmonare (Nugent și colab., 1966) (37). Clinic complicațiile infecțioase se manifestă sub formă de meningită, ventriculită, septicemie, endocardită bacteriană sau nefrita de șunt. Ținând seama de aceste complicații infecțioase redutabile, cu multiple determinări septice, s-a trecut treptat la drenajul ventriculoperitoneal (VP), acceptat unanim în ultimii 20 de ani (Gjerris și Snorrason, 1992) (38).

Drenajul lomboperitoneal (LP). Acest drenaj a fost imaginat în hidrocefaliile comunicante, în deversarea LCS direct în peritoneu, pe o cale mult mai scurtă. Astfel se evită numeroasele complicații legate de puncția ventriculului cerebral, aplicarea valvei automate și a elementelor accesorii și numeroasele complicații infecțioase posibile. Această cale de drenare este totuși folosită relativ rar, numai în hidrocefalia perfect comunicantă a sugarului (Chumas și colab., 1993) (39). Principalele complicații sunt cele mecanice, ceea ce determină trecerea la drenajul VP. Alte complicații ale drenajului LP sunt: hiperlordoza, scolioza și, mult mai grav, fenomenul de herniere a amigdalelor cerebeloase.

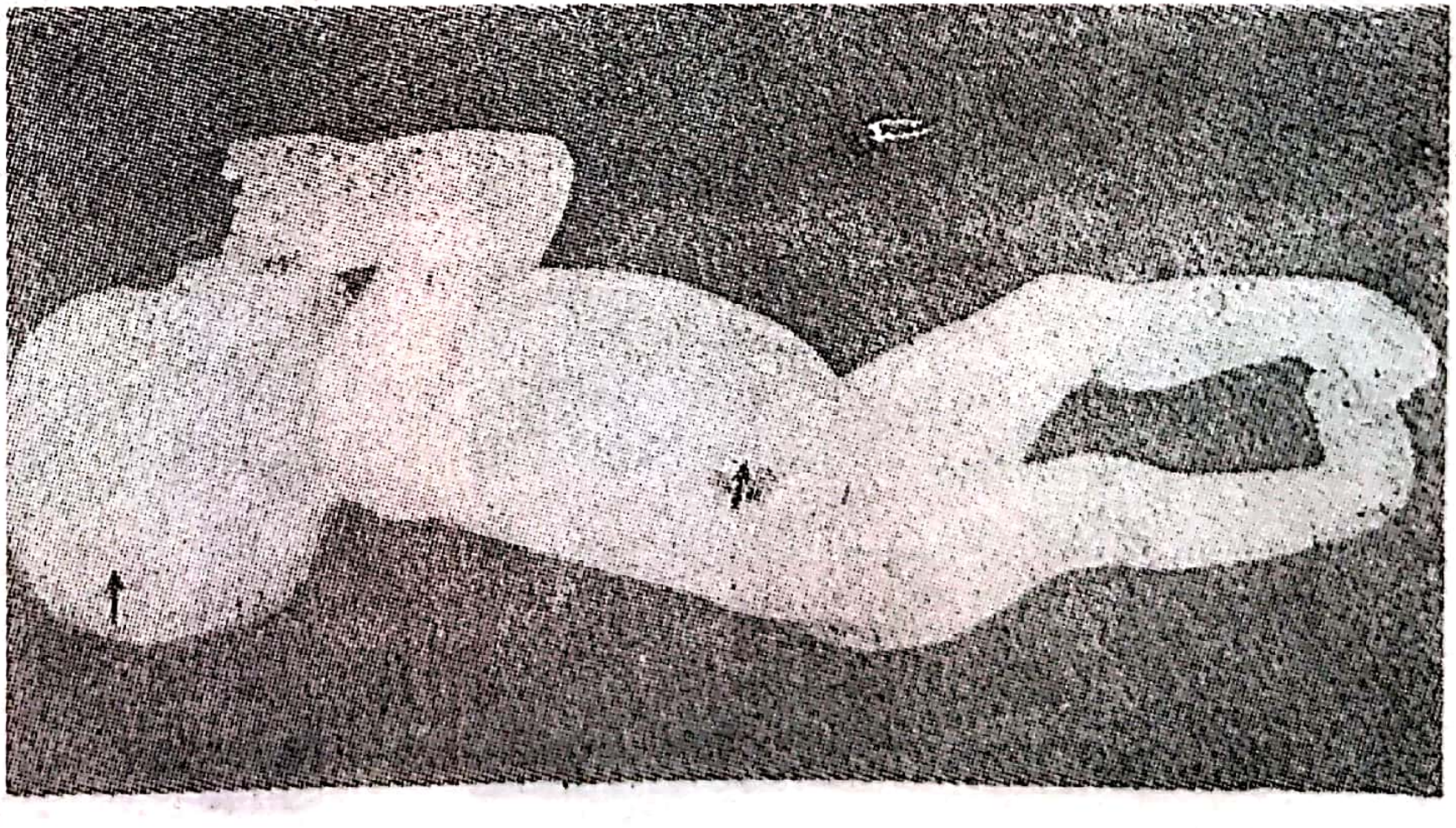

Fig. 13.10 — Sugar cu hidrocefalie și picior strâmb congenital: se observă liniile de incizie (pentru drenajul VP).

Drenajul ventriculoperitoneal (VP) are multiple avantaje de tehnică operatorie, cu aplicare chiar în prima săptămână de viață și cu posibilitatea de a-l revizui în caz de complicații mecanice și este extrem de facil (fig. 13.10; fig. 13.11). Aceste drenaje VP sunt dominate de multiple complicații mecanice, dar care pot fi rapid corectate (fig. 13.12). Datele statistice arată că procentul cazurilor care au trebuit revizuite de două ori pentru complicații mecanice depășește 70 (Hirsh, 1992) (40). Revizuirile pentru complicații mecanice sunt uzuale, întrucât odată cu creșterea copilului se produce disconexiunea tubulaturii de drenaj, sau îndepărtarea tubulaturii din peritoneu (fig. 13.13). Aceste revizuiri se pot efectua în condiții tehnice optime pentru că peritoneul reprezintă o cavitate cu posibilități marcate de resorbție a LCS. Diagnosticul radiologic se impune pentru evaluarea corectă a drenajelor VP și a complicațiilor mecanice ale acestora. Practic trebuie realizate (Harwood-Nash, 1982) (41):

Fig. 13.11 — Aspect postoperator: imagine anteroposterioară (normalizarea privirii) și colabarea fontanelei anterioare.

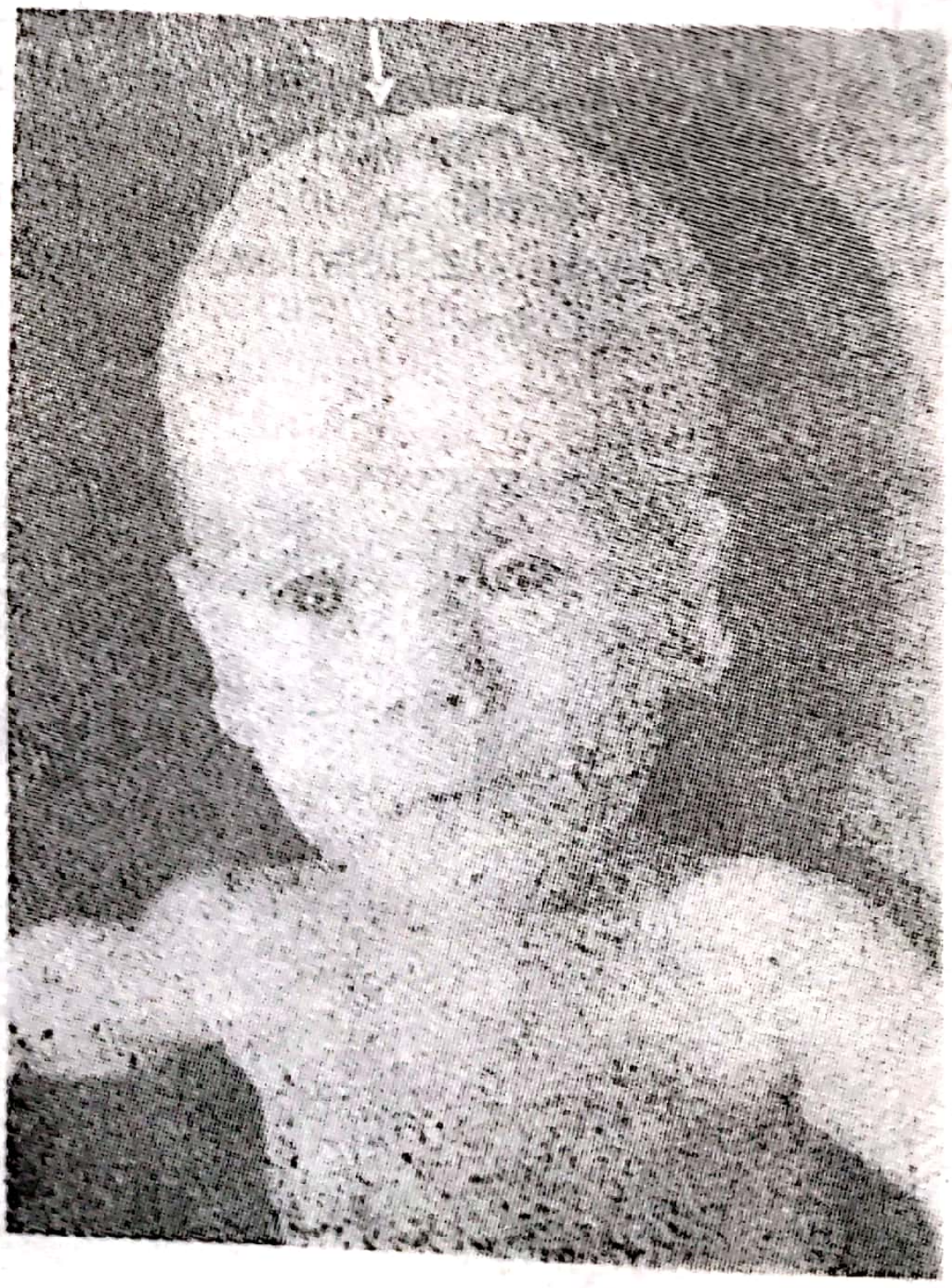

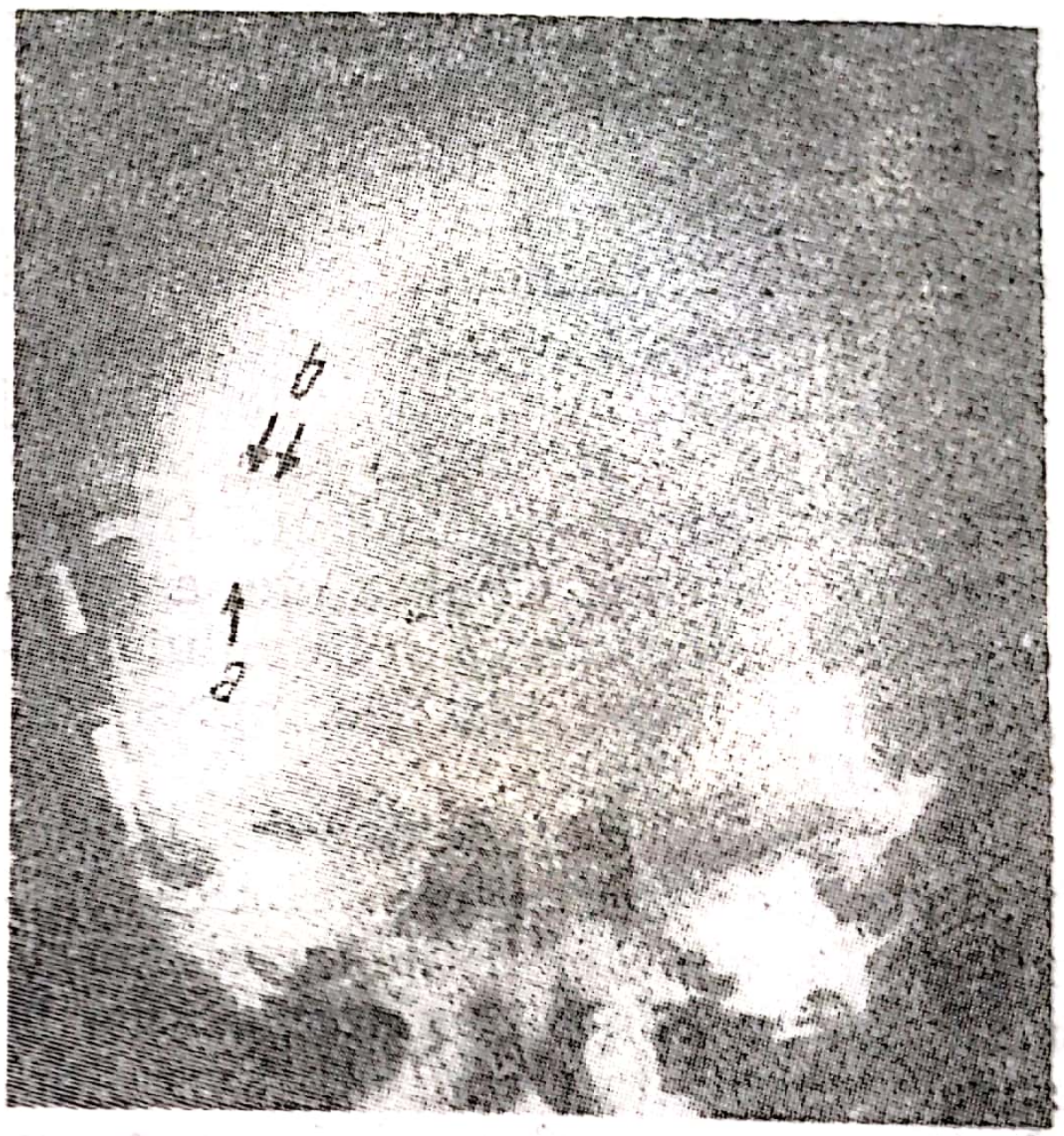

Fig. 13.12 — Radiografie craniană (imagine anteroposterioară): *a* — cateter proximal deconectat; *b* — drenajul ventriculoperitoneal normal.

Fig. 13.13 — Radiografie abdominală (imagine anteroposterioară): *a* — cateter distal deconectat; *b* — drenaj ventriculoperitoneal întrerupt.

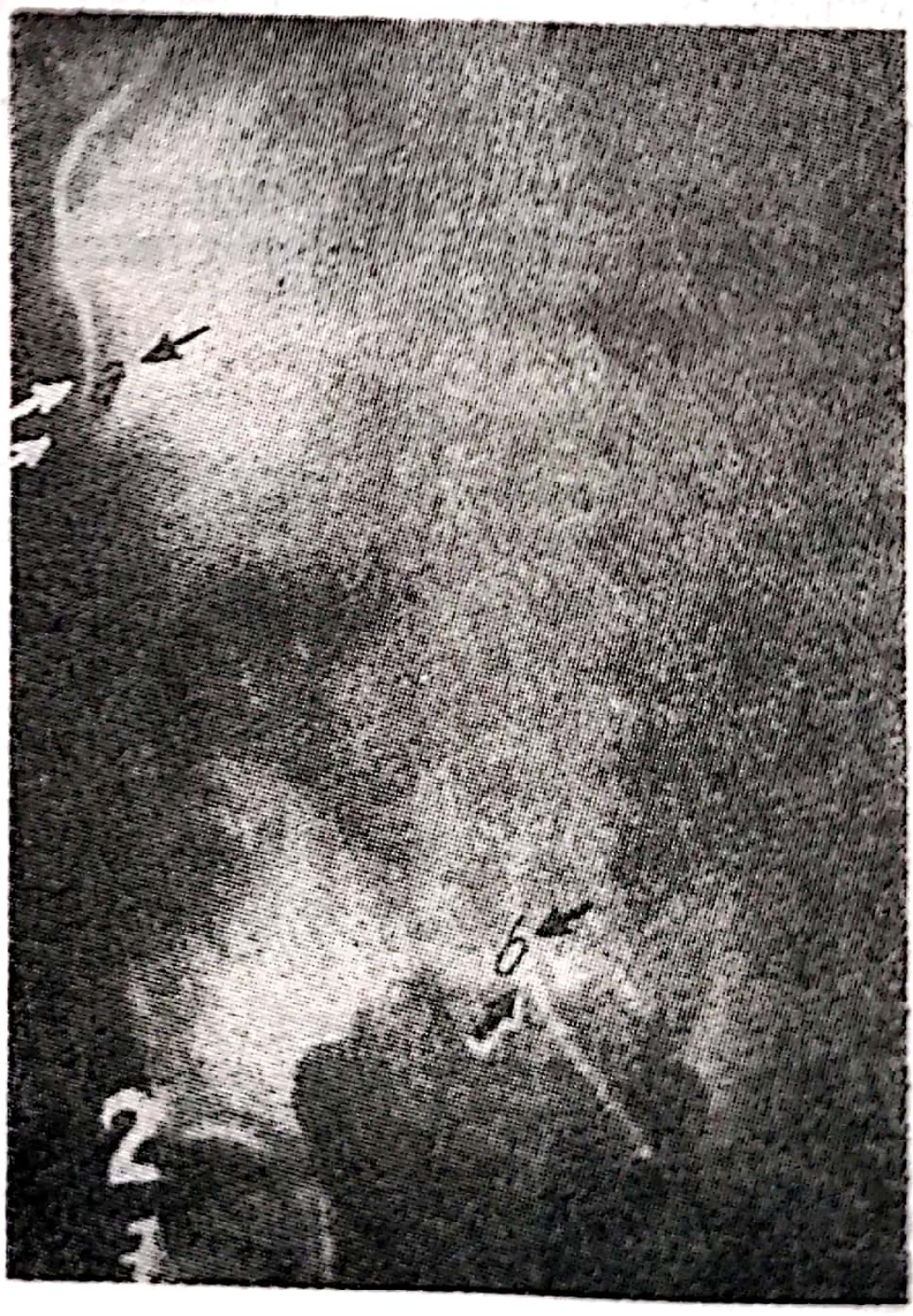

Drenajul ventriculoperitoneal (VP) are multiple avantaje de tehnică operatorie, cu aplicare chiar în prima săptămână de viață și cu posibilitatea de a-l revizui în caz de complicații mecanice și este extrem de facil (fig. 13.10; fig. 13.11). Aceste drenaje VP sunt dominate de multiple complicații mecanice, dar care pot fi rapid corectate (fig. 13.12). Datele statistice arată că procentul cazurilor care au trebuit revizuite de două ori pentru complicații mecanice depășește 70 (Hirsh, 1992) (40). Revizuirile pentru complicații mecanice sunt uzuale, întrucât odată cu creșterea copilului se produce disconexiunea tubulaturii de drenaj, sau îndepărtarea tubulaturii din peritoneu (fig. 13.13). Aceste revizuiri se pot efectua în condiții tehnice optime pentru că peritoneul reprezintă o cavitate cu posibilități marcate de resorbție a LCS. Diagnosticul radiologic se impune pentru evaluarea corectă a drenajelor VP și a complicațiilor mecanice ale acestora. Practic trebuie realizate (Harwood-Nash, 1982) (41):

Fig. 13.11 — Aspect postoperator: imagine anteroposterioară (normalizarea privirii) și colabarea fontanelei anterioare.

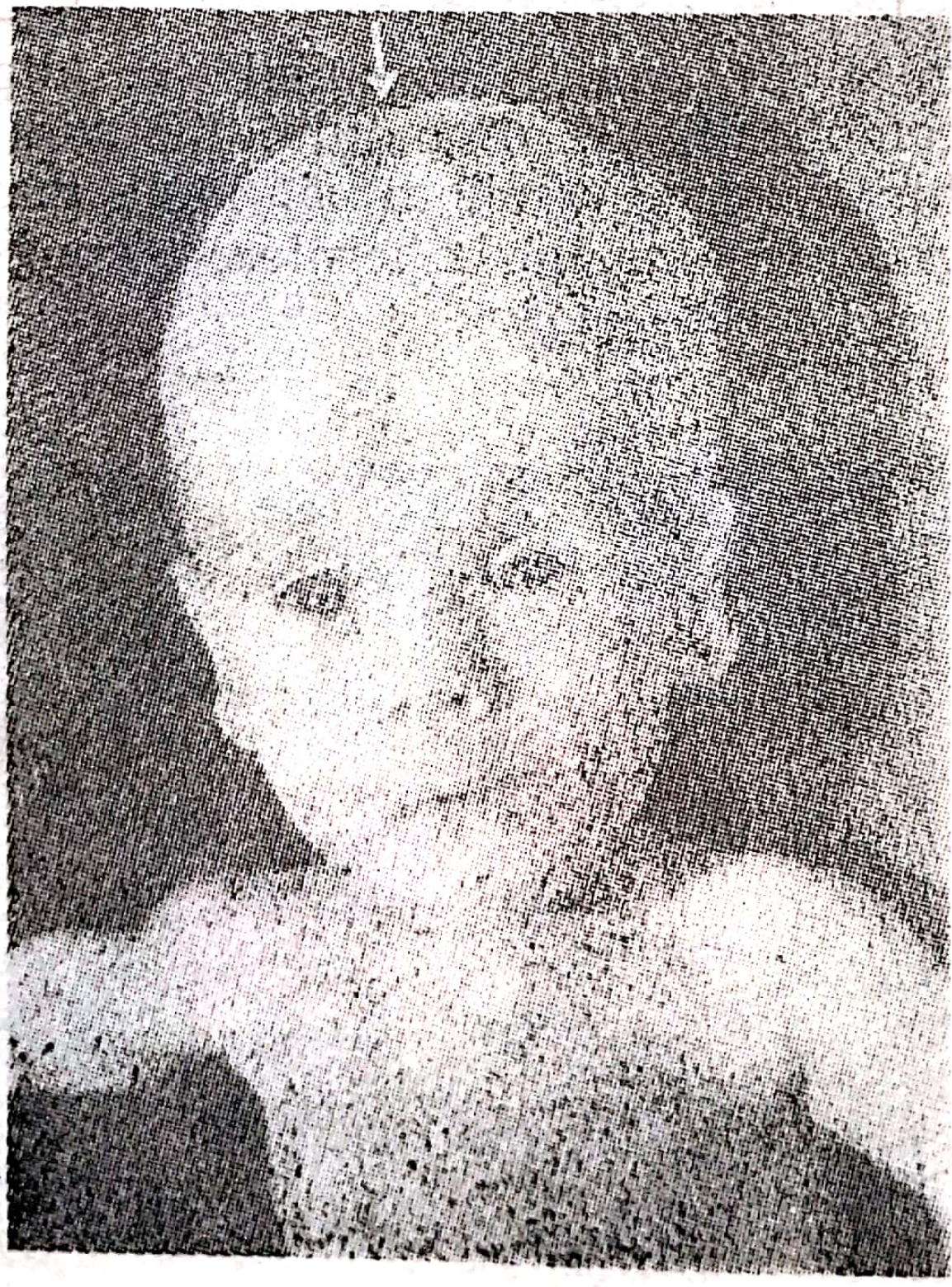

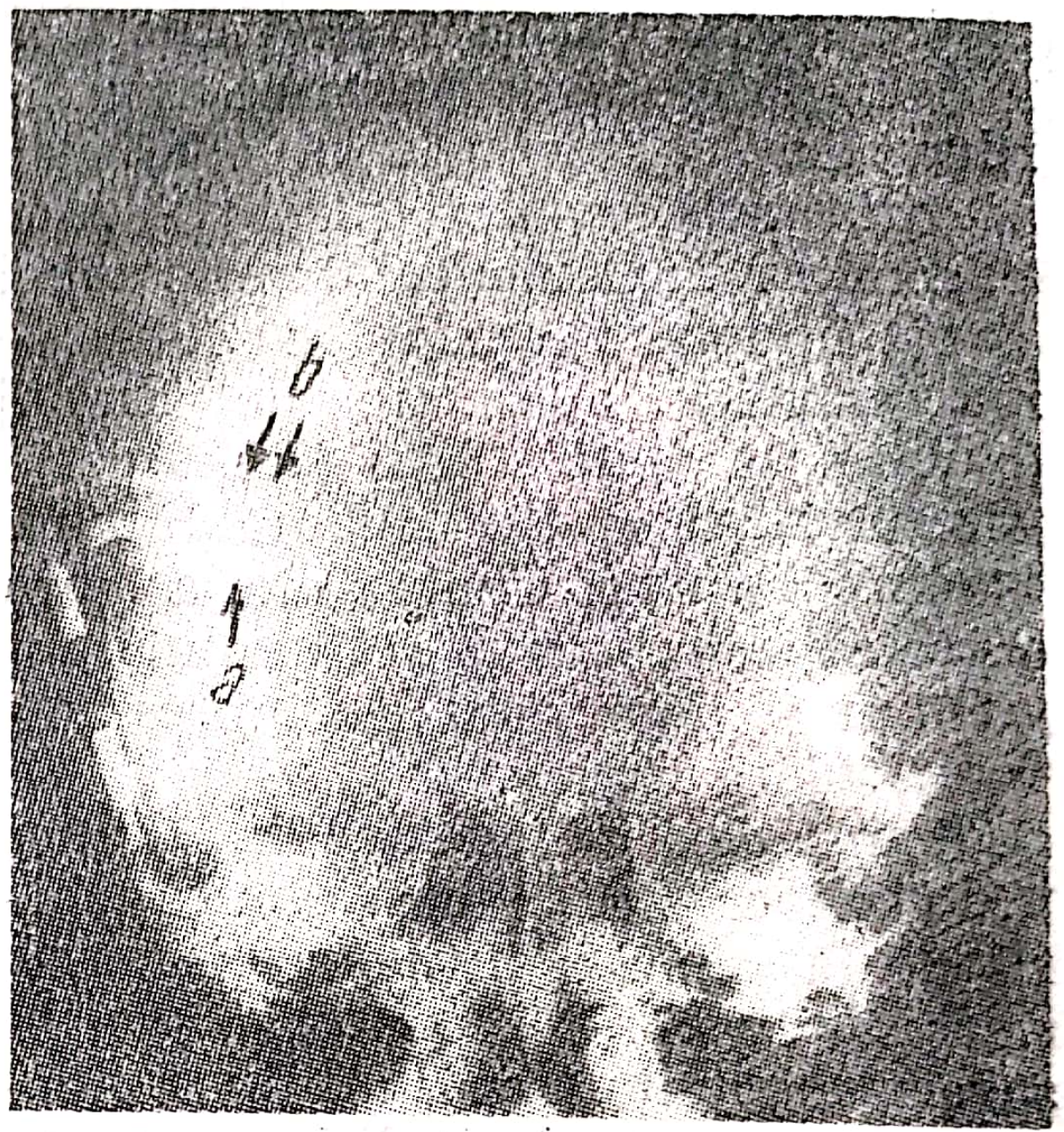

Fig. 13.12 — Radiografie craniană (imagine anteroposterioară): *a* — cateter proximal deconectat; *b* — drenajul ventriculoperitoneal normal.

Fig. 13.13 — Radiografie abdominală (imagine anteroposterioară): *a* — cateter distal deconectat; *b* — drenaj ventriculoperitoneal întrerupt.



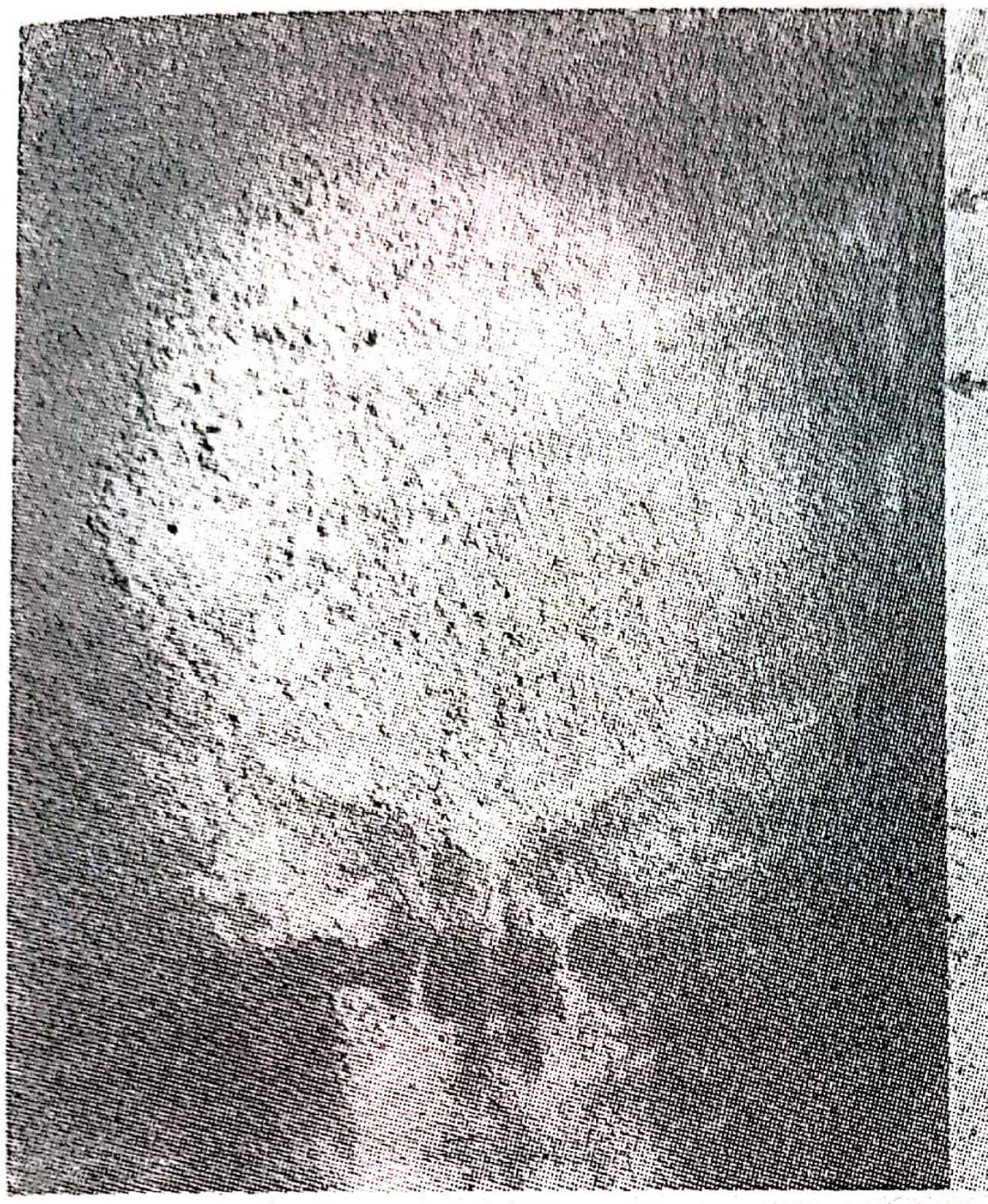

Fig. 13.14 — Radiografie craniană (imagine anteroposterioară): se constată aplicarea normală a cateterului ventricular, a rezervorului și a valvei automate într-un drenaj VP.

— verificarea întregii tubulaturi de drenaj VP cu valvă automată — prin examen radiologic (craniu, torace, abdomen) (fig. 13.14);

— verificarea eficienței drenajului VP — prin examen *CT-scan*;

— evaluarea complicațiilor mecanice ale drenajului VP prin șuntografie cu izotopi (technețiu 99m DTPA — Graham și colab., 1982) (42);

— verificarea cateterului distal — prin ecografie abdominală.

De asemenea există complicații mecanice legate de supradrenarea de LCS în peritoneu, ceea ce produce: revărsate subdurale bilateral, închiderea prematură a suturilor craniene, „slit-ventricle syndrome", presiune intracraniană scăzută. Aceste fenomene se produc în medie la 6,5 ani de la aplicarea șuntului VP inițial și de aceea este necesar controlul continuu prin *CT-scan* al pacienților cu drenaj LCS (Pudenz și Foltz, 1991) (43). Pentru aceste ultime complicații s-au imaginat valve automate mult mai complexe, ca de exemplu Orbis-Sigma, cu presiune reglabilă, în funcție de presiunea LCS sau valve automate cu presiune reglabilă din exterior, cu magnet, tip Sophy.

Complicațiile infecțioase ale drenajelor VP rămân destul de importante, cu toate eforturile de protejare a sistemului de drenaj, de limitare a contactului cu tegumentele. Aceste complicații sunt: meningite, ventriculite, peritonite, chisturi abdominale septice, oricum, în procent mult mai mic decât în cazul drenajului VC (Hirsh, 1992) (40). În cazul apariției unei complicații septice, sistemul de drenaj trebuie imediat evacuat în totalitate, cu trecere la drenaj LCS extern și ulterior repunerea drenajului VP de partea opusă (Drake și colab., 1991; Khanna și colab., 1995) (44, 45).

Fig. 13.15 — Aspectul unui copil în vârstă de 3 ani, hidrocefal, operat la 6 săptămâni după naștere, cu drenaj VP.



Cu toate sistemele extrem de complexe de drenaj ventriculoperitoneal, încă nu s-a reușit să se confecționeze un mecanism de șuntare a LCS, cu complicații minime, adaptabil continuu la presiunea variabilă a acestuia. Menționăm că elementele esențiale ale sistemului de drenaj sunt: cateter ventricular, valvă automată ce reglează scurgerea LCS în funcție de presiune și cateter distal (peritoneal). Toate sistemele de valve automate încercate au multiple dezavantaje, prin înseși structurile adăugate. Aceste structuri considerate accesorii (rezervor pentru prelevare de LCS, pompă de încercare a funcționării drenajului, dispozitiv „on-of" adaptabil la fenomenul de „over-drainage", dispozitiv antisifon, cu efect major în oprirea reîntoarcerii LCS drenat, filtru „Millipore" pentru oprirea celulelor tumorale) au fost adăugate treptat la sistemul de drenaj inițial, având funcții complexe în dinamica scurgerii LCS (Tokoro și Chiba, 1991) (46).

În final, ne reîntoarcem la concluzia lui Hemmer și Bohm (1976) (47) „Once a shunt always a shunt", reluată de Foltz (1984) (48), ceea ce în condițiile actuale nu reprezintă decât o problemă de urmărire corectă clinică, oftalmologică, *CT-scan* cerebrală și abdominală (fig. 13.15).

Hidrocefalia adultului

Încadrare

Hidrocefalia adultului reprezintă o acumulare a LCS sub presiune, în cavitățile lichidiene, care are drept consecință dilatarea acestor cavități în detrimentul substanței cerebrale. Hidrocefalia adultului ridică multiple probleme clinice, diagnostice și terapeutice, ceea ce a determinat tratarea acesteia separat, fiind complet diferită de cea a sugarului și a copilului. În cadrul hidrocefaliei adultului este posibilă frecvent existența hidrocefaliei cu presiune normală (NPH), care va fi prezentată separat.

Clasificare

Clasificarea propusă de Dandy (1918) (3), în hidrocefalia obstructivă și comunicantă își păstrează valabilitatea și în prezent. Dintre multiplele clasificări în hidrocefalia adultului o menționăm pe cea făcută după aspectul cisternografiei izotopice (James și colab., 1972) (49). Autorii deosebesc:

— hidrocefalii obstructive, necomunicante la care cisternografia este normală sau ușor modificată din cauza diminuării circulației substanței radioactive pe convexitate;

— hidrocefalii obstructive comunicante la care, datorită obstrucției spațiului subarahnoidian, apar radioactivitate ventriculară și lipsa de concentrație a substanței pe convexitate sau în regiunea parasagitală;

— hidrocefalii comunicante atrofice primare *(ex vacuo)*, fără elemente distructive pe direcția de circulație și resorbție a LCS.

Etiopatogenie

Hidrocefalia la adult apare ca rezultat al diferitelor cauze, cu mecanisme patogenice foarte variate, neconstituind prin ea însăși o maladie independentă. La adult nu constatăm aspecte de hidrocefalie congenitală, întotdeauna existând doar o hidrocefalie secundară. Odată instalată, hidrocefalia are, ca orice maladie, o evoluție proprie, dezvoltă o simptomatologie caracteristică și necesită un tratament adecvat, chirurgical. Dacă ancheta etiopatogenică rămâne negativă, iar investigațiile paraclinice nu relevă nici o cauză a hidrocefaliei, aceasta este etichetată ca având o origine nedeterminată. Practic, actualmente hidrocefalia de origine nedeterminată este extrem de rară, tocmai datorită investigațiilor neuroimagistice moderne.

Etiopatogenia hidrocefaliei adultului poate fi sistematizată astfel:

1. *Hidrocefalia prin malformații ale SNC*. Stenoza de apeduct reprezintă o etiologie relativ importantă a hidrocefaliei netumorale a adultului. Aceasta poate fi malformativă sau datorată unui proces inflamator. În aceste cazuri se produce o hidrocefalie, încă din copilărie, evolutivă, care se decompensează tardiv, în urma unui proces infecțios, traumatic sau alergic. Acest tip de hidrocefalie prin stenoza netumorală de apeduct poate fi perfect diagnosticată pe baza RMN (Vertosick și Selhar, 1989) (50).

2. *Hidrocefalia posttraumatică* se constituie prin obstrucția orificiilor de comunicare a LCS cu cheaguri de sânge. Fibrina rezultată în urma contuziei cerebrale, alături de contuzia pereților ventriculari sau ai apeductului, duc la obstrucția principalelor căi ale LCS. De asemenea are loc diminuarea resorbției LCS prin blocarea vilozităților arahnoidiene cu eritrocite. Edemul cerebral prin comprimarea spațiului subarahnoidian, umplut cu sânge după contuzia cerebrală, favorizează formarea aderențelor leptomeningiene, ceea ce va duce, în final, la hipersecreție de LCS. Toate aceste mecanisme complexe posttraumatice, mai ales în contuziile cerebrale severe, produc hidrocefalia posttraumatică, complicație frecventă în traumatologia craniocerebrală. Există de altfel un raport direct între gravitatea contuziei cerebrale și apariția hidrocefaliei posttraumatice la adult, fapt perfect demonstrat pe baza *CT-scan* (Kishore și colab., 1978) (51). În literatura de specialitate se insistă asupra severității acestei hidrocefalii la pacienții tineri (Levin și colab., 1981) (52). Incidența exactă a acestei hidrocefalii diferă mult de la autor la autor dar oricum, pentru contuziile cerebrale grave este estimată la 60% din cazuri (Foroglu, 1976) (53).

3. *Hidrocefalia prin procese expansive intracraniene*. Aceasta este de altfel o hidrocefalie obstructivă. Practic, toate procesele expansive intracraniene de fosă posterioară, de linie mediană și de bază a craniului, produc hidrocefalie (Bret și Chazal, 1990) (54). De asemenea procesele expansive intrarahidiene pot produce frecvent hidrocefalie, fapt explicat prin hiperproteinorahie cu obstrucția căilor de resorbție a LCS accesorii intrarahidiene și blocarea vilozităților arahnoidiene intracraniene (Kudo și colab., 1987) (55).

4. *Hidrocefalia după hemoragia subarahnoidiană* se constituie prin prezența sângelui în spațiul subarahnoidian, ceea ce favorizează apariția unei leptomeningite bazale. Aceasta realizează în final blocarea căilor periferice de scurgere a LCS; se produce de asemenea obstrucția vilozităților arahnoidiene în care se realizează resorbția LCS. Existența acestui tip de hidrocefalie este recunoscută de către toți autorii și raportat în toate seriile de anevrisme intracraniene rupte (Foltz și Ward, 1956; Gjerris și colab., 1987) (56, 57). Incidența acestui tip de hidrocefalie este destul de mare și reprezintă aproximativ 1/3 dintre hidrocefaliile adultului (Bret și Chazal, 1990) (54). Procentul real al hidrocefaliilor consecutive hemoragiei subarahnoidiene spontane este apreciat diferit în literatură, între 10% (Yasargil și colab., 1973) (58) și 30% (Galera și Greitz, 1970) (59).

5. *Hidrocefalia de origine inflamatorie*. Acest tip de hidrocefalie se constituie prin modificarea ansam-

bilului spațiului subarahnoidian ca urmare a unei leptomeningite bazale, cu blocarea cisternelor bazale, a căilor de scurgere LCS și a orificiilor ventriculului IV. Tratamentul cu antibiotice a diminuat leptomeningitele sechelare consecutive meningoencefalitelor bacteriene. Apariția unei hidrocefalii de acest tip rămâne posibilă în cazul meningitelor tuberculoase, extrem de rare actualmente.

6. *Hidrocefalia postoperatorie* se dezvoltă mai frecvent după intervenții chirurgicale în fosa posterioară. Secreția de LCS este stimulată de cheagurile de sânge și de detritusurile sanguine rămase după operație care de altfel pot produce și obstrucția căilor LCS și a cisternelor bazale. Treptat se instalează un dezechilibru între secreția și resorbția LCS, fapt evidențiat și pe *CT-scan* (Philippo și colab., 1976) (60). În aceste condiții se impune efectuarea unui drenaj VP pentru scăderea hidrocefaliei supratentoriale. Puncțiile lombare repetate, pentru drenarea LCS, în primele 2—3 săptămâni sunt contraindicate actualmente din cauza riscului de infecție.

7. *Hidrocefalia secundară unui proces abiotrofic cerebral* (clasica hidrocefalie *ex vacuo*) se caracterizează prin creșterea cantității de LCS ventricular, în cisternele bazale și pe convexitate. Originea sa este diversă (etilism cronic, encefalopatie Wernicke, encefalopatie după stop cardiac, arterioscleroză cerebrală, maladia Alzheimer, maladia Creutzfeld-Jakob, coreea Huntington etc.). Dilatarea ventriculară este marcată, cu fenomene importante de atrofie corticală și cu accentuarea șanțurilor și a scizurilor pe suprafața cortexului. Practic acest tip de hidrocefalie nu are un tratament neurochirurgical, orice fel de drenare a LCS este ineficientă întrucât procesul de degradare a parenchimului cerebral continuă.

8. *Hidrocefalia de cauză nedeterminată.* Acest tip de hidrocefalie, denumit în trecut „idiopatic" nu își are justificarea actualmente. Practic, orice tip de hidrocefalie are o cauză care trebuie să fie determinată prin mijloacele paraclinice moderne. Multe din așa-zisele hidrocefalii de cauză nedeterminată sunt de fapt cauzate de obstrucția apeductului Sylvius sau sunt posttraumatice (Bret și Chazal, 1990) (54).

9. *Hidrocefalia cu presiune normală* („Normal Pressure Hydrocephalus" — NPH). Acest tip de hidrocefalie, considerat cu presiune intraventriculară a LCS normală, a fost descris la adulți; se manifestă clinic prin tulburări de echilibru, gatism și tulburări psihice (Adams și colab., 1965; Hakim și Adams, 1965) (61, 62). Multiplele particularități ale NPH impun descrierea acestui tip de hidrocefalie separat.

Tabloul clinic

Manifestările clinice din hidrocefalia adultului se deosebesc de cele ale copiilor și sugarilor la care craniul se mărește prin disjuncția suturilor. La adult, simptomatologia se datorește pe de o parte cauzei care a produs-o iar pe de altă parte, hidrocefaliei însăși, aflată în diferite stadii evolutive.

Hidrocefalia adultului generează o simptomatologie dată de natura și de nivelul obstacolului peste care se suprapun progresiv simptome legate de evoluția hidrocefaliei și a HIC (cefalee, vărsături, edem papilar, paralizii uni- sau bilaterale de nervi oculomotori, tulburări psihice etc.). Obstrucția poate fi sau nu de natură tumorală. Semnele clinice ale hidrocefaliei tumorale sunt estompate de fenomenele de HIC, care domină tabloul clinic, și de semnele proprii de localizare a procesului expansiv. Faza acută a HIC este mai puțin gravă într-o hidrocefalie cu obstacol extraventricular și severă în hidrocefalia prin blocaj intern, intraventricular, situat la nivelul găurii Monroe, apeductului sau găurii Magendie și Luschka. Semnele clinice ale hidrocefaliei netumorale nu permit situarea precisă a obstacolului, dar pot imprima tabloului clinic un aspect acut (cefalee, vărsături).

Tabloul clinic este partea cea mai importantă a diagnosticului hidrocefaliei și constă în triada: tulburări psihice, tulburări de mers, gatism. Tulburările psihice (apatie, lipsa de spontaneitate emoțională și intelectuală, voce scăzută, tulburări de memorie, atenție, diminuarea activității intelectuale și fizice, depresie și, în final, stare confuzională, demență etc.) domină deseori tabloul clinic, determinând internarea într-un serviciu de psihiatrie. Tulburările de mers de tipul ataxiei sunt de asemenea frecvent întâlnite, ceea ce duce la internarea într-un serviciu de neurologie, ca insuficiența circulatorie vertebrobazilară. Gatismul de diferite grade se accentuează odată cu evoluția hidrocefaliei. La această triadă se adaugă treptat deficit motor, tulburări praxice și gnozice. Un număr redus de cazuri de hidrocefalie la adult pot rămâne asimptomatice sau paucisimptomatice (întârziere psihomotorie, aspontaneitate, cefalee).

La alții o hidrocefalie perfect tolerată timp de mulți ani se poate decompensa brusc, după o agresiune internă sau externă ca: traumatism craniocerebral minor, modificarea patului vascular cerebral, infecție, puncție lombară. Acestea duc la modificări anatomice ale obstacolului mecanic prin accelerarea obstrucției circulației LCS.

Investigații paraclinice

Dintre multiplele investigații le vom menționa pe cele care au într-adevăr o valoare informațională deosebită.

Cisternografia cu izotopi (cu RISA) a câștigat o largă acceptare în gama investigațiilor neurochirurgicale, ca mijloc de evaluare a circulației LCS. În condiții normale nu apare activitate izotopică în sistemul ventricular. Prin explorări seriate la 3, 6, 24, 48 și 72 de ore pot apărea diferite aspecte patologice în cazul hidrocefaliei adultului (Di Chiro și colab., 1964) (63). Valoarea informațională a cisternografiei cu izotopi a fost rapid depășită de *CT-scan*.

CT-scan furnizează majoritatea datelor informaționale asupra hidrocefaliei arătând gradul acesteia, afectarea substanței cerebrale și, frecvent, procesul inițial care a produs hidrocefalia. Practic majoritatea hidrocefaliilor posttraumatice, postoperatorii, posthemoragie subarahnoidiană pot fi perfect diagnosticate cu ajutorul *CT-scan* (Levin și colab., 1981) (52). De asemenea *CT-scan* furnizează date importante despre eficiența terapeutică a drenajelor LCS.

Cisternografia computerizată reprezintă o metodă de explorare a dinamicii LCS care conjugă datele obținute pe baza cisternografiei cu substanță iodată, elementul dinamic, cu cele din *CT-scan*, elementul static, morfologic. Această metodă presupune injectarea de substanță de contrast iodată în LCS și urmărirea circulației acesteia prin seria de *CT-scan* (Greitz și Hindmarsh, 1974) (64). Metoda a fost practic abandonată din cauza numărului mare de expuneri *CT-scan* radiologice și a valorii informațiilor furnizate de RMN.

RMN reprezintă, mai ales la adult, un mijloc extrem de complex de investigare și diagnosticare a hidrocefaliei. Valoarea RMN este maximă în ceea ce priveşte evidenţierea hidrocefaliei prin procese expansive de linie mediană sau netumorale, prin stenoza de apeduct, prin diferite malformaţii ale sistemului nervos sau prin procese expansive intracraniene (Kudo şi colab., 1987) (55). Pe baza RMN s-a putut demonstra scurgerea normală sau leziunile obstructive de-a lungul căilor LCS (Sherman şi colab., 1986) (65).

Tratament

Tratamentul hidrocefaliei adultului vizează în primul rând tratamentul cauzei producătoare a hidrocefaliei, contrar datelor expuse la copil. Odată rezolvată această cauză obstructivă, se evaluează eficienţa unuia dintre procedeele de drenaj al LCS.

Drenajul VP cu valvă automată constituie modalitatea cea mai bună de rezolvare rapidă şi eficientă a hidrocefaliei adultului. Desigur că aceste drenaje VP sunt grevate de numeroase complicaţii mecanice, dar care pot fi rapid corectate. Pentru evaluarea corectă a drenajelor VP şi a complicaţiilor mecanice a acestora se impun:

— verificarea întregii tubulaturi de drenaj VP cu valvă automată — prin examen radiografic (craniu, torace, abdomen);

— verificarea eficienţei drenajului VP — prin examen *CT-scan*;

— evaluarea complicaţiilor mecanice ale drenajului VP, prin şuntografie cu izotopi (techneţiu 99m DTPA);

— verificarea cateterului distal — prin ecografie abdominală.

Complicaţiile infecţioase ale drenajelor VP rămân destul de importante, cu toate eforturile de protejare a sistemului de drenaj, de limitare a contactului cu tegumentele. Aceste complicaţii sunt: meningite, ventriculite, peritonite, chisturi abdominale septice — oricum, în procent mult mai scăzut decât la copil. În cazul apariţiei unei complicaţii septice, imediat sistemul de drenaj trebuie evacuat în totalitate, cu trecerea la drenaj LCS extern şi ulterior repunerea drenajului VP, de partea opusă.

Pe baza datelor clinice, neurologice, oftalmologice şi a datelor paraclinice (în principal *CT-scan*) se supraveghează sistemul de drenaj VP şi se apreciază complicaţiile posibile.

Bibliografie

1. *RAIMONDI A. J.*: A unifying theory for the definition and classification of hydrocephalus, *Child's Nerv. Syst.*, 1994; 10: 2—12 (Springer Verlag).
2. *CARRIER H.*: L'hydrocépahlie non tumorale de l'enfant, teză, Lyon, 1969.
3. *DANDY W. E.*: Extirpation of the choroid plexus of the lateral ventricles in communicating hydrocephalus, *Ann. Surg.*, 1918; 68: 569—570.
4. *MATSON D. D.*: Hydrocephalus, *Clin. Neurosurg.*, 1965; 13: 324.
5. *LAZORTHES G.*: La classification des hydrocéphalies non tumorales. L'aspect clinique de l'hydrocéphalie pat blocage cisternal, *Zbl. Neuro-chir.*, 1954; 14: 21.
6. *MORI K.*: Hydrocephalus — revision of its definition and classification with special reference to „intractable infantile hydrocephalus", *Child's Nerv. Syst.*, 1962; 4: 301.
7. *COCHRANE D. D., MYLES S. T.*: Management of intrauterine hydrocephalus, *J. Neurosurg.*, 1982; 57: 590—596.
8. *LUND O. E.*: L'hydrocéphalie hypersécrétante. În: „Malformations congénitales du cerveau" (sub red. Heuyer, Feld şi Gruner). Masson et Cie, Paris, 1959, 431—434.
9. *RUSSEL D. S.*: Observations ob the pathology of hydrocephalus. His Majesty's Stat Off, Londra, 1949.
10. *RANSOHOFF J., SHULMAN K., FISCHMAN R. A.*: Hydrocephalus. A review of etiology and treatment, *J. Pediat.*, 1960; 56: 399.

Hidrocefalia cu presiune normală

Hidrocefalia cu presiune normală, descrisă în 1965 de Hakim și Adams (1), este o afecțiune caracterizată prin triada simptomatologică: tulburări de mers, tulburări psihice, incontinență urinară, ce apare la pacienți care prezintă mărirea ventriculilor și o presiune intracraniană normală. Hakim și Adams au observat ameliorarea simptomatologiei pacienților după puncția lombară și au propus în consecință drenajul permanent al lichidului cerebrospinal prin diferite metode de derivație prin șunt (ventriculoatrial, ventriculoperitoneal, lomboperitoneal etc.).

Odată cu creșterea duratei de viață crește și incidența fenomenelor de demență și de aceea devine important să se identifice cazurile de hidrocefalie cu presiune normală drept cazuri de demență remediabile. Dificultatea rezidă însă în a le identifica. Literatura cuprinde numeroase studii în care atenția este concentrată în stabilirea criteriilor de diagnostic și a factorilor de prognostic ce pot prezice o evoluție favorabilă a pacienților după instalarea șunturilor (2, 4, 6, 10, 12, 13, 15, 16, 18).

Inițial au fost propuse ca metode de diagnostic: unele criterii pneumoencefalografice, cisternografia cu izotopi și teste de infuzie. Au urmat monitorizarea presiunii intracraniene, măsurarea fluxului sanguin cerebral, computer-tomografia, rezonanța magnetică nucleară, dar nici unul din aceste teste nu a devenit suveran în prezicerea rezultatelor.

Etiologie

Hidrocefalia cu presiune normală poate fi împărțită în două categorii (1, 4, 5, 15):

A) hidrocefalia idiopatică și

B) hidrocefalia secundară unor cauze dintre cele mai diverse, care realizează un grad relativ de obstrucție a sistemului ventricular și a căilor subarahnoidiene în regiunea bazei și convexității creierului. Cea mai comună cauză a hidrocefaliei cu presiune normală este hemoragia subarahnoidiană. Tumorile cerebrale reprezintă a doua cauză, hidrocefalia depinzând în parte de dimensiunile și de localizarea tumorii, cel mai frecvent apărând în cele de fosă posterioară — neurinom de acustic și neoplasme cerebeloase. Boala Paget a osului este o cauză mai neobișnuită de obstrucție a fluxului lichidian la nivelul bazei craniului. Au fost comunicate cazuri de apariție familială a bolii. Stenoza apeductală este o cauză obișnuită a acestei afecțiuni. Traumatismele, la rândul lor, produc mărirea ventriculilor prin hemoragia subarahnoidiană și/sau distrucția țesutului cerebral. Inflamațiile meningelui determină de asemenea o incidență crescută a hidrocefaliei. Intervențiile neurochirurgicale prin sângerarea în spațiul subarahnoidian pot și ele determina dezvoltarea unei hidrocefalii.

Fiziopatologie

Este vorba despre creșterea rezistenței întâmpinate de circulația lichidiană în sistemul ventricular și în spațiile subarahnoidiene. Mecanismul măririi ventriculilor nu a fost pe deplin explicat, așa că în prezent există trei ipoteze:

a) alterarea dinamicii lichidului cerebrospinal;

b) creșterea tensiunii pulsatile înăuntrul sistemului ventricular;

c) comportarea creierului ca un burete vâscos elastic, datorită bogăției sistemului capilar sanguin, spațiilor lichidiene extracelulare, lipidelor și proteinelor din substanța albă. Presiunea responsabilă de controlul extinderii sau micșorării parenchimului este gradientul dintre presiunea lichidului intraventricular și presiunea venoasă (5, 9, 11, 13).

Diagnosticul clinic

Diagnosticul de hidrocefalie cu presiune normală este bine sugerat de către simptomatologia clinică. Așa cum afirmam anterior, din punct de vedere clinic ea se caracterizează prin: tulburări de mers, tulburări psihice și gatism (4, 5, 7, 8, 15, 16). Este caracteristică evoluția lentă a simptomatologiei. Sindromul clinic este progresiv, dar ritmul evoluției este variabil, simptomatologia putând fluctua. În unele cazuri, sindromul se dezvoltă în luni sau ani după apariția factorului etiologic. Cefaleea nu este prezentă. Comportamentul agresiv, crizele și simptomele „Parkinson-like“ au fost descrise. La examinarea obiectivă, mișcările oculare sunt normale, dar nistagmusul poate fi prezent. Semnele focale lipsesc. Tulburările de mers apar inevitabil, mișcările membrelor sunt lente. Tonusul este în mod obișnuit, normal. Semnul Babinski poate fi găsit pozitiv bilateral și reflexele osteotendinoase sunt vii. *Grasping reflex* poate apărea în stadiile tardive. Nu se înregistrează tulburări senzitive.

Tulburările de mers

Apar în mod obișnuit ca primul simptom și pot să preceadă alte simptoame cu luni și chiar ani. La unii pacienți tulburările de mers și de gândire pot apărea în același timp, numai ocazional ele fiind precedate de alte simptome. Tulburările de mers variază de la balansări de mică amplitudine la inabilitate în mers și chiar la imposibilitatea de a merge.

Evaluarea computerizată precoce evidențiază drept caracteristic mersul cu pași mici, dificultăți în mișcările de însoțire a brațelor și mai ales activitate continuă în mușchii antigravitaționali.

La examinarea clinică se constată că bolnavul merge cu pași normali dar cu bază largă de susținere. Balansul în mers este pierdut la mișcarea de întoarcere. Nu este prezentă ataxia cerebeloasă. Corelarea apariției tulburărilor de mers cu aspectul *CT-scan* arată concomitența între tulburarea de mers și mărirea ventriculilor.

Tulburările mentale

Pot varia substanțial de la pacient la pacient. Scăderea memoriei recente este semnul cel mai caracteristic. Aceasta se poate întinde de la inabilitatea de a reține un fapt timp de câteva minute la dezinteres total. Pacientul apare ca întârziat mental. Spontaneitatea și inițiativa sunt diminuate, iar interesul pentru conversație, citit, scris, *hobby*-uri și activități recreaționale este scăzut. Familia reclamă nepăsarea, apatia, letargia sau aparenta izolare. Pacientul devine taciturn, neatent și din ce în ce mai puțin capabil să se concentreze. Aspectul clinic, în complexitatea sa, a fost denumit de Fisher „abulic“. Testul Wechsler-Bellevue arată că performanțele verbale sunt relativ păstrate, în timp ce performanțele nonverbale (desenat, copiat, *puzzle*) sunt mult mai grav afectate. Discalculia este de obicei prezentă. Răspunsurile sunt scurte și incomplete. Mișcările voluntare sunt reduse și întârziate. În unele cazuri pot apărea agitație și tulburări mentale complexe. Comportamentul aberant, iluziile, halucinațiile, paranoia și vorbirea ilogică sunt părți din tabloul clinic al unui mic procentaj de cazuri (3, 5, 7).

Ocazional pacientul poate prezenta și tabloul clinic de parkinsonism.

Incontinența urinară

Determină la unii pacienți micțiuni imperioase, dar la cei mai mulți este asemănătoare cu cea din tulburările frontale. Incontinența fecală este rară.

Teste paraclinice de diagnostic

a) Computer-tomografia este în prezent investigația cea mai importantă pentru evaluarea pacienților suspectați de hidrocefalie cu presiune normală (5, 6, 7). Oferă date fidele despre mărimea ventriculilor, extinderea atrofiei corticale și prezența proceselor patologice localizate, ce pot determina hidrocefalie. În hidrocefalia cu presiune normală aspectul *CT-scan* evidențiază mărirea marcată a ventriculilor dar cu atrofie corticală redusă sau inexistentă (fig. 13.16 a și b). S-au notat însă și pacienți cu atrofie corticală prezentă. Hipodensitatea periventriculară este constatată la un număr important de pacienți. *CT-scan* este și un mijloc util de urmărire postoperatorie a eficienței drenajului lichidian, deoarece evidențiază modificările de volum al ventriculilor (fig. 13.17 a și b), precum și apariția eventualelor complicații (hematom subdural, hygromă).

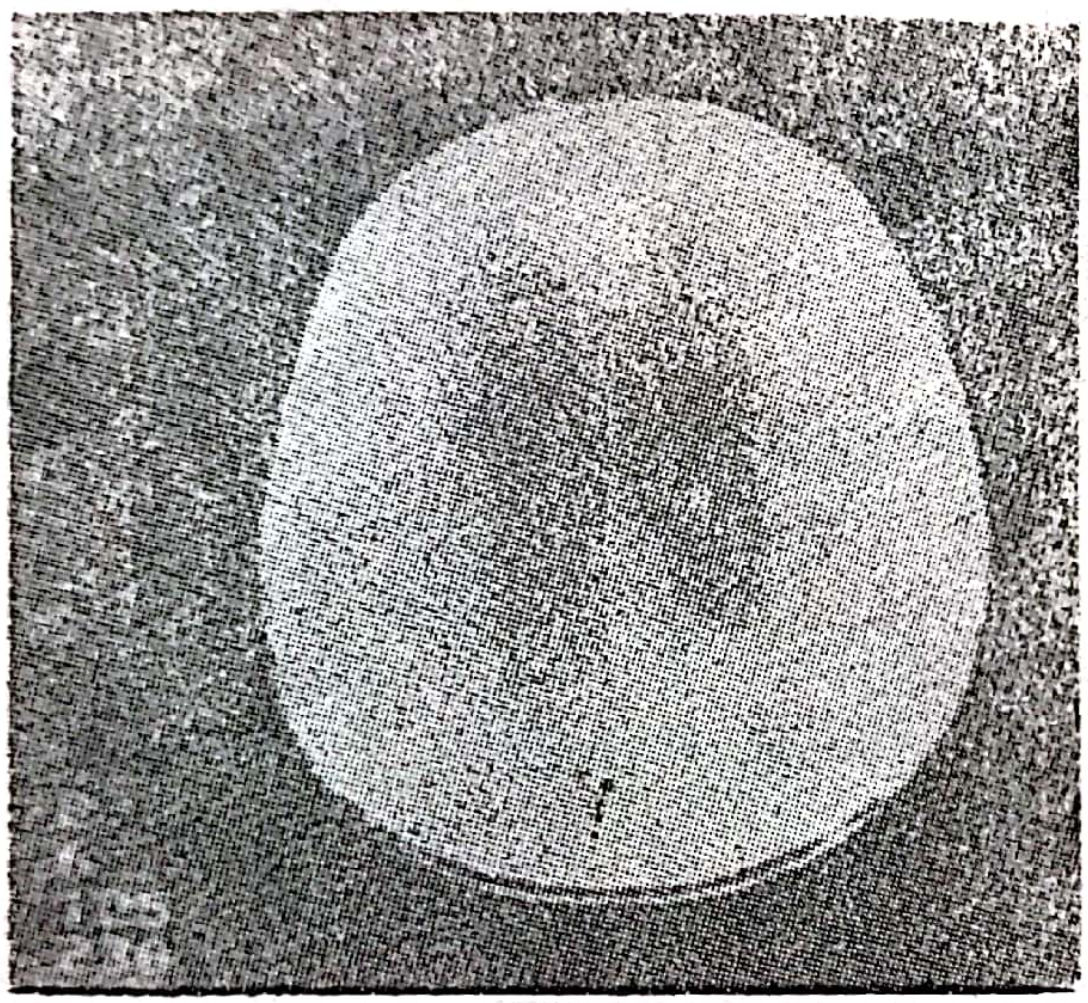

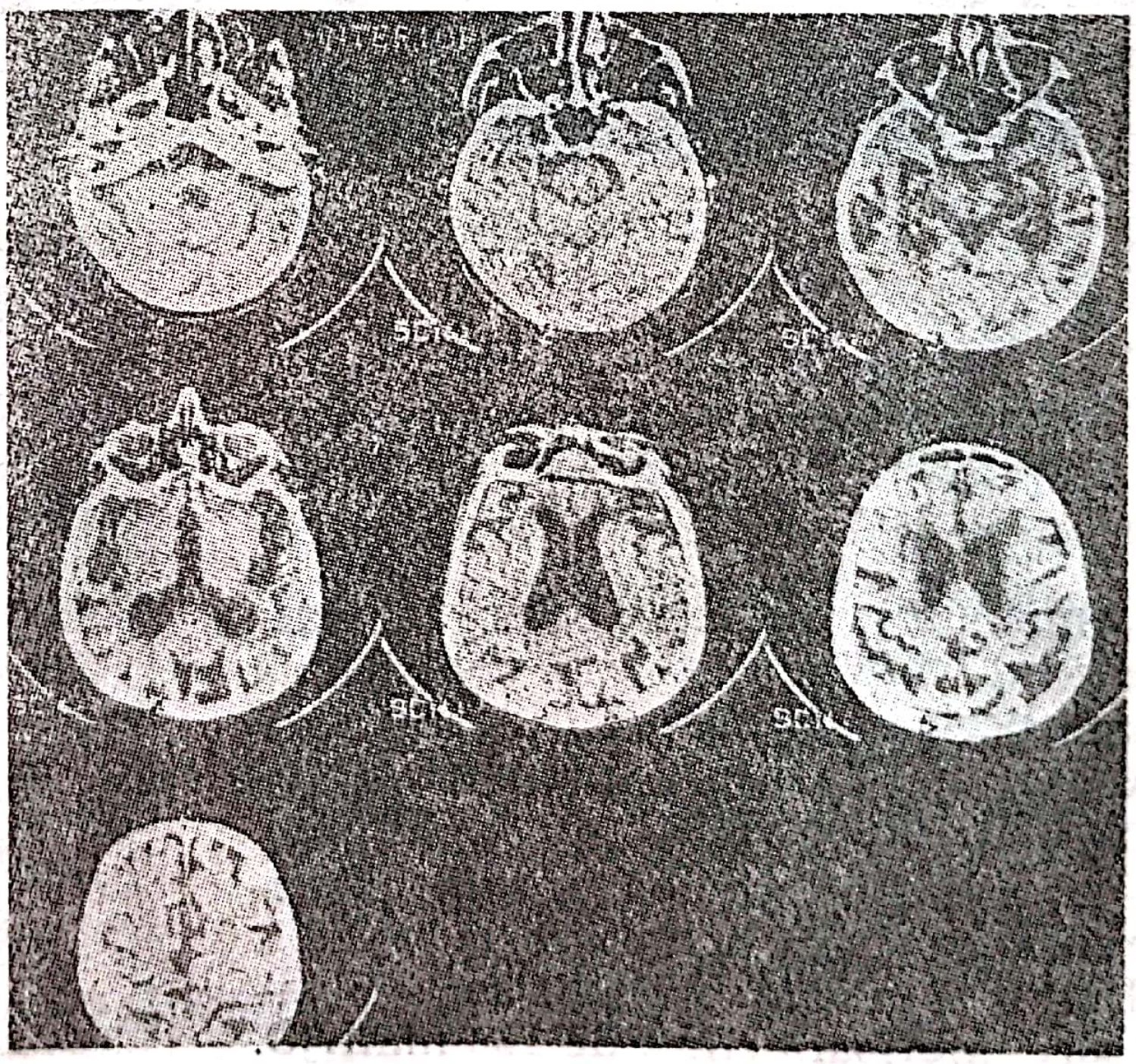

Fig. 13.16 — *a* — Aspect *CT-scan* arătând dilatația ventriculară, absența unei dilatări a spațiilor extracerebrale dar și o zonă de hipodensitate în jurul polilor frontali ventriculari (semn de agresivitate a hidrocefaliei); *b* — aspect *CT-scan* de hidrocefalie mixtă, atât internă cât și externă, prin abiotrofie cerebrală.

b) Rezonanța magnetică nucleară apare ca o investigație la fel de importantă ca și *CT-scan*. Ventriculii sunt vizualizați în toate dimensiunile (fig. 13.18 a și b). Se pot evidenția astfel și modificări de finețe în parenchim și periapeductal. Cu ajutorul RMV poate fi diferențiat lichidul cerebrospinal stagnant de cel circulant. Determinarea volumetrică este ușor de făcut. Diminuarea

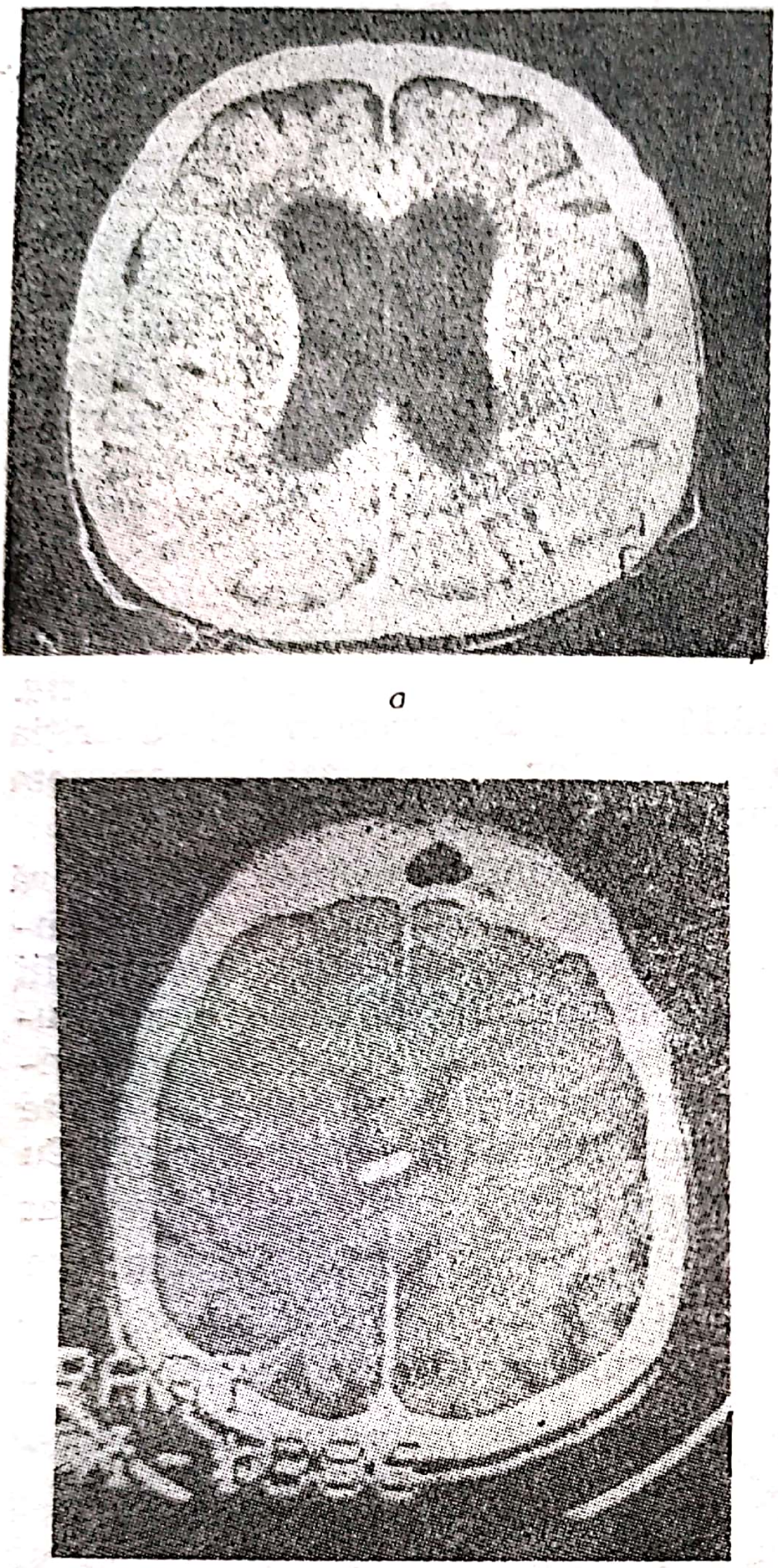

Fig. 13.17 — Aspecte *CT-scan* la un bolnav cu hidrocefalie internă: *a* — înainte de drenaj; *b* — după instituirea drenajului se poate vedea reducerea dimensiunilor ventriculare.

semnalului periventricular la examenul RMN nu este atât de evidentă ca apariția hipodensității periventriculare la *CT-scan* în detectarea agresivității hidrocefaliei (5, 7, 18).

c) Puncția lombară permite măsurarea presiunii lichidiene în decubit lateral și în mod obișnuit arată o valoare inferioară cifrei de 180 mmH_2O. Proteinele și glucoza au niveluri normale, cu excepția cazurilor în care sunt alterate de procesele ce determină hidrocefalia. Numărătoarea celulelor este normală (5, 7, 14).

Îmbunătățirea stării după puncția lombară sugerează o evoluție bună după instalarea șuntului.

d) Radiocisternografia este investigația prin care un izotop este injectat în spațiul subarahnoidian și apoi este vizualizată migrarea sa la nivelul spațiilor subarahnoidiene și

Fig. 13.18 — Aspecte RMN (*a* și *b*) într-un caz de hidrocefalie internă triventriculară.

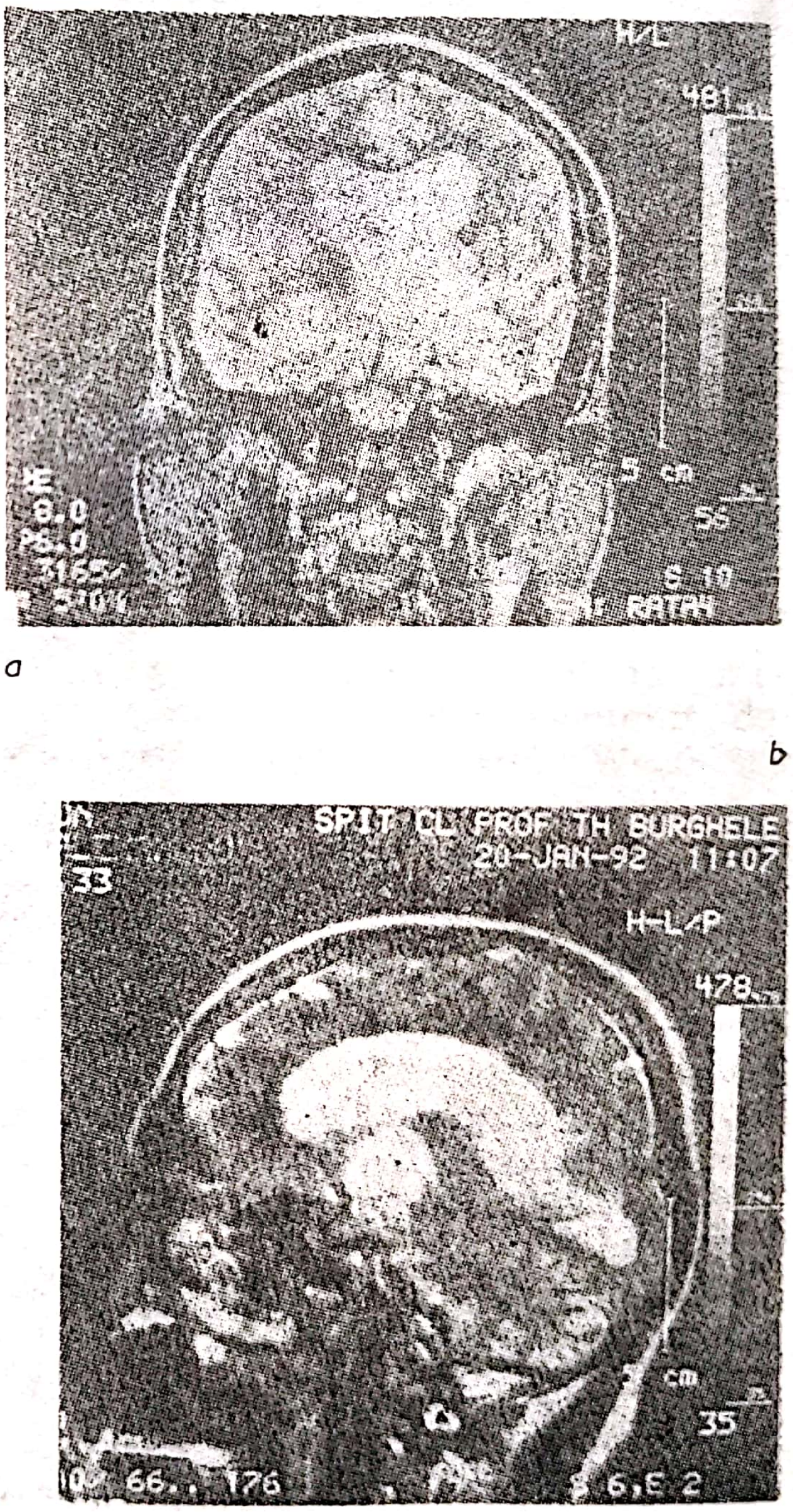

al ventriculilor la 4, 24, 48 și 72 de ore.

În hidrocefalia cu presiune normală se descriu trei aspecte:

1) aspectul normal: fluxul este prezent pe convexitate, dar absent în ventriculi;

2) izotopul este găsit atât în ventriculi cât și la nivelul convexității;

3) izotopul pătrunde și stagnează în ventriculi, iar migrarea convexitală este absentă.

Relația între aspectul radiocisternografic inițial și răspunsul la șunt a fost găsită atât de variabilă, încât actualmente investigația nu mai este considerată hotărâtoare pentru aprecierea eficienței șuntului la acești pacienți (2, 5, 7).

e) Alte teste utilizate: radiografia craniană, EEG, determinările de flux sanguin cerebral nu oferă date concludente.

Indicațiile de tratament chirurgical (5, 7, 8)

Hidrocefalia cu presiune normală și etiologie cunoscută

Hidrocefalia cu presiune normală, secundară hemoragiei subarahnoidiene

Lărgirea sistemului ventricular este raportată la 67% dintre pacienții cu HSA. Inițial există o creștere a presiunii lichidiene în prezența HSA, dar în cele mai multe cazuri hidrocefalia se dezvoltă după ce presiunea lichidiană și-a revenit la normal. În mod obișnuit ventriculii încep să se mărească la una sau câteva săptămâni după hemoragie. Deteriorarea rapidă a stării clinice este prezentă cam la trei săptămâni după hemoragie. În stadiul acut este greu să se diferențieze semnele hidrocefaliei de cele ale spasmului și sângerării. *CT-scan* și arteriografia sunt necesare pentru aprecierea cazului. În stadiul cronic, diagnosticul diferențial nu mai este dificil. Demența cu tulburările de memorie, încetinirea gândirii și a mișcărilor sunt cele mai importante semne. De aceea hidrocefalia oligosimptomatică trebuie monitorizată prin *CT-scan* efectuată în mod repetat. Dacă mărirea ventriculilor este evidentă în câteva luni, plasarea unui șunt va fi luată în considerare. În primele două săptămâni de la hemoragie, PL seriate sau ventriculostomia pot ajuta pacientul să treacă de perioada cu presiune mare. În cele mai multe serii, șuntul apare ca indicat la 10—15% din pacienții ce au avut hemoragie subarahnoidiană. Răspunsul la șunt al acestor pacienți este favorabil în 80% din cazuri.

Hidrocefalia cu presiune normală, secundară traumatismelor

În multe cazuri este dificil să se distingă efectul direct al traumatismului cranian de obstrucția secundară a fluxului lichidian. Mecanismul de dezvoltare a hidrocefaliei constă în blocarea cisternelor bazale prin sângerarea subarahnoidiană. Rar, obstrucția se poate produce prin trombozarea unui sinus venos major, blocarea ventriculului III sau a apeductului și uneori prin distrugerea substanței cerebrale. Tulburările mentale și cele de mers apar la câteva săptămâni sau chiar luni după traumatism. În aceste circumstanțe șuntul oferă rezultate spectaculoase. La pacienții la care lărgirea ventriculilor este asociată cu eșecul recuperării depline după un traumatism sever, rezultatele șuntului sunt variabile, probabil pentru că în aceste cazuri intervine și gradul de suferință cerebrală.

Hidrocefalia secundară meningitelor

Uneori are loc obliterarea spațiilor subarahnoidiene după meningite. Simptomele de hidrocefalie pot apărea devreme sau la câteva luni după meningită. Șuntul este indicat dacă nu apare îmbunătățirea spontană. În multe cazuri de meningită bacteriană, ventriculostomia poate fi utilizată până la completa sterilizare a LCR, înainte de plasarea unui șunt permanent. În tuberculoză și în meningitele fungice șuntul este contraindicat.

Hidrocefalia secundară tumorilor

Pot apărea semne de hidrocefalie în cazuri de tumoare ce obstruează parțial căile de scurgere a LCR. Rămâne încă deschisă problema plasării prealabile a șuntului sau ablația tumorii.

Hidrocefalia secundară intervențiilor neurochirurgicale

La câteva zile sau săptămâni după o operație intracraniană, în special la nivelul fosei posterioare, la pacienți, se pot dezvolta semne de hidrocefalie. *CT-scan* poate evidenția lărgirea ventriculilor. Dacă simptomele nu se ameliorează spontan în scurt timp, este necesar șuntul.

Hidrocefalia secundară stenozelor apeductale

În stenozele apeductale semnele de hidrocefalie cu presiune normală pot apărea, dar cu frecvență mai mică în comparație cu hidrocefalia cu presiune crescută. Pacienții in general sunt tineri. La aceștia este necesar ca înainte de plasarea șuntului să se monitorizeze presiunea intracerebrală. RMN este o investigație obligatorie, pentru a exclude diagnosticul de gliom periapeductal. Șuntul, în orice caz, își păstrează indicația.

Hidrocefalia cu presiune normală idiopatică

A decide când să intervii chirurgical printr-un procedu de șunt este problematic la pacienții cu hidrocefalie cu presiune normală idiopatică. Trebuie deosebiți acești pacienți de cei cu boală Alzheimer, Parkinson, stări depresive sau demență prin multiinfarcte.

Astfel, în boala Alzheimer tulburările psihice ocupă primul loc, tulburările de mers fiind în proporție mult mai mică. Deficite corticale caracterizate prin afazii, sindrom de lob frontal pledează pentru boala Alzheimer. *CT-scan* arată atrofie localizată în aria frontală. Diagnosticul este tranșat de biopsie (16).

Lipsa incontinenței urinare, prezența tremorului și a rigidității ne ajută să stabilim diagnosticul de boală Parkinson.

Depresia este însoțită de o aparentă scădere a memoriei și de lentoare în mers. Și în acest caz, lipsa incontinenței urinare ne ajută să stabilim diagnosticul.

Demența secundară infarctelor cerebrale multiple este exclusă prin *CT-scan* sau RMN.

A decide indicația de șunt în cazurile de hidrocefalie cu presiune normală înseamnă a lua în discuție două tipuri de aspecte:

1) aspecte care pot face relativă decizia indicației de șunt;

2) aspecte care pledează categoric pentru indicația de șunt.

Aspecte care pot face relativă decizia indicației de șunt

a) Evidențierea bolilor cerebrovasculare pe *CT-scan*.

Arterioscleroza cerebrală în gene-

Hidrocefalia secundară meningitelor

Uneori are loc obliterarea spațiilor subarahnoidiene după meningite. Simptomele de hidrocefalie pot apărea devreme sau la câteva luni după meningită. Șuntul este indicat dacă nu apare îmbunătățirea spontană. În multe cazuri de meningită bacteriană, ventriculostomia poate fi utilizată până la completa sterilizare a LCR, înainte de plasarea unui șunt permanent. În tuberculoză și în meningitele fungice șuntul este contraindicat.

Hidrocefalia secundară tumorilor

Pot apărea semne de hidrocefalie în cazuri de tumoare ce obstruează parțial căile de scurgere a LCR. Rămâne încă deschisă problema plasării prealabile a șuntului sau ablația tumorii.

Hidrocefalia secundară intervențiilor neurochirurgicale

La câteva zile sau săptămâni după o operație intracraniană, în special la nivelul fosei posterioare, la pacienți se pot dezvolta semne de hidrocefalie. *CT-scan* poate evidenția lărgirea ventriculilor. Dacă simptomele nu se ameliorează spontan în scurt timp, este necesar șuntul.

Hidrocefalia secundară stenozelor apeductale

În stenozele apeductale semnele de hidrocefalie cu presiune normală pot apărea, dar cu frecvență mai mică în comparație cu hidrocefalia cu presiune crescută. Pacienții in general sunt tineri. La aceștia este necesar ca înainte de plasarea șuntului să se monitorizeze presiunea intracerebrală. RMN este o investigație obligatorie, pentru a exclude diagnosticul de gliom periapeductal. Șuntul, în orice caz, își păstrează indicația.

Hidrocefalia cu presiune normală idiopatică

A decide când să intervii chirurgical printr-un procedu de șunt este problematic la pacienții cu hidrocefalie cu presiune normală idiopatică. Trebuie deosebiți acești pacienți de cei cu boală Alzheimer, Parkinson, stări depresive sau demență prin multiinfarcte.

Astfel, în boala Alzheimer tulburările psihice ocupă primul loc, tulburările de mers fiind în proporție mult mai mică. Deficite corticale caracterizate prin afazii, sindrom de lob frontal pledează pentru boala Alzheimer. *CT-scan* arată atrofie localizată în aria frontală. Diagnosticul este tranșat de biopsie (16).

Lipsa incontinenței urinare, prezența tremorului și a rigidității ne ajută să stabilim diagnosticul de boală Parkinson.

Depresia este însoțită de o aparentă scădere a memoriei și de lentoare în mers. Și în acest caz, lipsa incontinenței urinare ne ajută să stabilim diagnosticul.

Demența secundară infarctelor cerebrale multiple este exclusă prin *CT-scan* sau RMN.

A decide indicația de șunt în cazurile de hidrocefalie cu presiune normală înseamnă a lua în discuție două tipuri de aspecte:

1) aspecte care pot face relativă decizia indicației de șunt;

2) aspecte care pledează categoric pentru indicația de șunt.

Aspecte care pot face relativă decizia indicației de șunt

a) Evidențierea bolilor cerebrovasculare pe *CT-scan.*

Arterioscleroza cerebrală în general nu se ameliorează prin șunt. Șuntul poate chiar agrava uneori evoluția în perioada postoperatorie. Există însă autori care au raportat și rezultate favorabile (5, 7).

b) Atrofia corticală evidențiată de *CT-scan* indică de obicei un răspuns slab la șunt. Sunt autori care au constatat însă o îmbunătățire a evoluției pacienților ce prezentau și atrofie.

c) Aspectul normal al radiocisternografiei.

O perioadă de timp aspectul radiocisternografic a fost considerat factor hotărâtor în indicația de șunt. Actualmente unele rezultate bune, obținute chiar și la pacienți cu aspect normal al radiocisternografiei au făcut ca valoarea acestei investigații în indicația șuntului să fie pusă în discuție.

d) Alterările fluxului sanguin cerebral.

S-a sugerat de către o serie de autori că fluxul cerebral sanguin ar avea aspecte caracteristice la pacienții cu hidrocefalie cu presiune normală, afirmație neconfirmată însă de alții. Măsurarea fluxului sanguin cerebral imediat postoperator poate da date despre eficiența șuntului. Scăderea lui postoperator este considerată o complicație a șuntului.

e) EEG: nici un aspect EEG nu poate oferi date despre viitorul răspuns la șunt.

Aspecte care pledează pentru decizia indicației de șunt

a) Tulburările de mers. Prezența tulburărilor de mers constituie un element major în indicația de șunt, chiar atunci când sunt discrete și intermitente. Evoluția favorabilă a pacienților operați pe baza prezenței acestui semn a fost raportată între 75% și 87,5%.

b) Alterările dinamicii LCR. Dacă 180 mm H_2O este considerată ca limita superioară a presiunii normale la o singură determinare, monitorizarea presiunii a evidențiat creșteri anormale în decursul a 24 ore. Monitorizarea presiunii intracerebrale a evidențiat existența unui subgrup de pacienți care prezentau presiune intermitent crescută. Corelarea cu aspectul *CT-scan* a arătat prezența atrofiei corticale doar la cei cu presiunea normală. La pacienții cu unde β se obțin rezultate favorabile în 50% din cazuri după șunt.

Îmbunătățirea stării bolnavului după puncție lombară este considerată ca un indicator de succes absolut.

c) CT-scan cu hipodensitate periventriculară constituie de asemenea un indicator absolut.

d) *CT-scan* cu sulcusuri mici semnifică o mare probabilitate de ameliorare după aplicarea șuntului.

În tratament sunt utilizate valve pentru diverse presiuni. În lucrările publicate sunt raportate rezultate bune la pacienții cărora li s-au instalat șunturi cu valve de ultrajoasă presiune. Și noi am utilizat adeseori drenajul ventriculoperitoneal fără valvă (unișunt) în astfel de cazuri, cu rezultate bune (5, 7, 8, 15).

Complicațiile puține și marea posibilitate de a obține rezultate bune au determinat o serie de autori să extindă indicațiile de instalare a șunturilor.

În concluzie se poate afirma că hidrocefalia idiopatică cu presiune normală rămâne încă o afecțiune misterioasă, la aproape 30 de ani de la prima descriere a bolii. Pentru clarificarea tuturor aspectelor sale etiopatogenice sunt necesare investigații clinice și de laborator (17). Tratamentul cu succes al afecțiunii rămâne însă o extrem de benefică răsplată a eforturilor făcute până în prezent.

CAPITOLUL 14

Tratamentul chirurgical al epilepsiei

Se consideră că 80% dintre bolnavii de epilepsie ar prezenta forme focalizate, de obicei temporale. Dacă la 70% dintre aceștia manifestările pot fi controlate prin medicație, ceilalți 30%, cu epilepsie „intratabilă“, cca o jumătate ar beneficia de tratament chirurgical. Extrapolând datele înregistrate în S.U.A. (1) la populația României, ar rezulta o incidență de cca 300 de operații necesare anual. Intervențiile indicate în aceste cazuri s-ar putea grupa în două categorii: operații de ablație a focarului epileptogen și operații de deconectare a focarului de alte regiuni cerebrale funcționale. Această din urmă categorie de intervenții „funcționale“ se pot extinde până la emisferectomia funcțională.

Dacă lobectomia sau rezecția focală este operația de elecție pentru bolnavii cu focare solitare, transsecțiunea corpului calos reprezintă intervenția indicată la bolnavii cu crize poliforme convulsive sau neconvulsive (2). Emisferectomia funcțională, în schimb, își găsește aplicabilitatea la bolnavii cu hemiplegie infantilă și cu crize parțiale sau secundar generalizate al căror focar nu poate fi precizat.

Alegerea cazurilor presupune existența unei echipe de investigatori specializați, capabilă să pună în evidență caracterul „operabil“ al leziunii sau mecanismul epileptogen.

Procedee de investigare

Primul element ce trebuie investigat îl reprezintă modalitatea de apariție și de desfășurare a crizelor și elementele lor reziduale. Aceste elemente sunt relatate cel mai bine de pacientul însuși, adeseori particularitățile legate de „aură“ putând indica focalizarea crizelor nu numai în epilepsiile temporale ci și în alte localizări — frontale, occipitale etc. — (3, 4, 5, 6). Uneori caracterul diverselor crize poate fi diferit. În aceste cazuri este imperios necesar să se precizeze dacă ele se datoresc unor focare diverse sau difuzării excitației și la alți centri.

Datele legate de antecedentele intra- și perinatale ale subiectului: vârsta mamei, evoluția sarcinii, modul cum a decurs travaliul, scorul APGAR, prezența eventualelor convulsii la naștere, precum și date referitoare la dezvoltarea ulterioară: episoade de tulburări în mers, apariția episodică a unor poziții bizare ale membrelor superioare, unele asimetrii pasagere ale zâmbetului etc. pot oferi informații demne de luat în considerare.

Unele date anamnestice privitoare la antecedente traumatice, infecțioase sau la unele tulburări legate de imunizări pot conduce de asemenea la supoziția existenței unor focalizări. În fine, unele date de ordin genetic pot și ele contribui la elucidarea factorilor etiopatogenici ai crizelor (7). Nu trebuie omise nici informațiile anamnestice despre tratamentele urmate și efectul lor asupra crizelor, informații de cea mai mare importanță.

Examenul clinic

Examenul clinic poate decela diverse elemente semiologice care să sugereze localizarea sau chiar natura focarului epileptogen. De exemplu, existența unor pete tegumentare (pete angiomatoase ca în boala Sturge-Weber, pete hipopigmentate ca în scleroza tuberoasă, pete „café au lait“ înâlnite în neurofibromatoză) sau a unor deficite neurologice trebuie consemnate. Inventarierea unor semne neurologice de deficit preoperator servește și la evaluarea precisă a unor eventuale deficite constante postoperator, în special după efectuarea unor exereze chirurgicale.

Evaluarea neuropsihologică este de o importanță deosebită pentru aprecierea scorului pre- și postoperator (3, 8). Examinarea neuropsihologică constă din evaluarea abilităților intelectuale, inclusiv raționamentul verbal și nonverbal, îndemânarea vizospațială și alte abilități cognitive. O atenție specială trebuie acordată memoriei recente, legată intim de funcția lobului temporal. Bolnavii care sunt candidați la calosotomie trebuie testați și în privința funcțiilor de transfer interemisferic, inclusiv elementele de nomie și alte funcții care presupun transferul funcțional încrucișat (9). De asemenea trebuie testat câmpul vizual selectiv la acești bolnavi.

Testele standardizate de personalitate, inclusiv „Inventarul Multifazic de Personalitate — Minnesotta“ (MMPI), precum și „Inventarul Clinic Multiaxial Miller“ (MCMI) trebuie aplicate pentru aprecierea posibilităților bolnavului de a suporta spitalizarea îndelungată și operația sub anestezie locală. Aceste teste pot informa și asupra capacității de rezistență sau de slăbiciune emoțională care poate influența recuperarea postoperatorie.

Pentru lateralizarea vorbirii se poate utiliza testul Wada (cu amital injectat intravenos) după cateterizarea carotidei interne sub anestezie locală (10). Injectarea a 100—150 mg de Amobarbital sodic permite inactivarea farmacodinamică a emisferei respective. Folosind paralizia motorie controlaterală drept indicator este realizată testarea limbajului. Aceasta presupune determinarea capacității de calcul, a nomiei, a repetiției, a înțelegerii și citirii. Dacă funcția limbajului este localizată în emisfera opusă injectării se instalează disartria, în timp ce în cazul situării sale ipsilateral se instalează afazia completă. Imediat după testarea limbajului se practică testele de localizare a memoriei recente, verbală și vizuospațială, în fiecare emisferă. Scăderea memoriei după injectare de partea propusă a fi rezecată sau de ambele părți atrage atenția asupra incapacității emisferei opuse de a asigura memoria și, ca atare, constituie o contraindicație de rezecție a hipocampului și a ariei parahipocampice de partea injectată (11, 12, 13). În cazul în care testul Wada este neconcludent, se poate repeta injectarea unei doze, eventual mai mici, de amital de partea unde se intenționează a se practica rezecția (3). Limitarea rezecției la partea anterioară a lobului temporal și a amigdalei, cu prezervarea hipocampului poate de asemenea evita apariția tulburărilor de memorie.

Examene paraclinice

Utilizarea de elecție a unor informații instrumentale în chirurgia epilepsiei privește o serie foarte largă de investigații. Astfel sunt:

Radiografia craniană simplă

Radiografia craniană simplă poate oferi informații relativ la: *a)* eventualele hipotrofii cerebrale, îndeosebi ale lobului temporal; *b)* eventuala prezență a unui chist arahnoidian sau a unei MAV, în care caz, calota craniană apare subțiată la nivel temporal; *c)* prezența unor calcifieri ne poate determina să presupunem o localizare a bolii Sturge-Weber, a unui hematom subdural vechi sau chiar a unei tumori care se dezvoltă lent.

Tomografia computerizată

Tomografia computerizată s-a dovedit a fi un mijloc de investigație deosebit de util pentru depistarea unor leziuni posttraumatice sau a unei hidrocefalii ca și a unor tumori sau MAV (în special la copii).

Rezonanța magnetică nucleară

Rezonanța magnetică nucleară a adus o informație și mai amănunțită în aceste leziuni, mai ales după injectarea de Gadolinium. Determinările făcute în T_2 au ridicat la 90% pozitivitatea depistărilor leziunilor de scleroză hipocampică (14). Leziunile neoplazice apar mai pregnant decât cele neneoplazice (15, 16, 17). În evaluarea postoperatorie RMN a permis identificarea întinderii rezecției și a structurilor extirpate (18, 19, 20).

În calosotomii imaginea modiosagitală obținută atât pre- cât și postoperator oferă informații extrem de utile pentru aprecierea întinderii secțiunii (21).

Tomografia cu emițători de pozitroni (PET)

Tomografia cu emițători de pozitroni (PET), deși și-a dovedit utilitatea (3, 22), din păcate este puțin folosită în practică, din cauza dificultăților de a avea la îndemână pozitron-emițătorii necesari produși de ciclotron. Zonele epileptogene apar hipometabolice intercritic și hipermetabolice în timpul crizelor (23). Determinările cu ajutorul PET a focarelor epileptogene furnizează date superpozabile celor obținute cu electrozi profunzi (22). Arii epileptogene mute la *CT-scan* sau RMN s-au dovedit depistabile la copii cu ajutorul PET (24).

Tomografia computerizată cu emițători de fotoni singulari (SPECT)

Tomografia computerizată cu emițători de fotoni singulari (SPECT) permite de asemenea studiul metabolismului cerebral prin evidențierea ariilor cu alterări ale perfuziei sanguine. Determinările SPECT efectuate intercritic și imediat postcritic cu ajutorul ^{99}Tc-HMPAO dau posibilitatea de a se înlocui determinările cu electrozi profunzi, pentru confirmarea datelor EEG oferite de înregistrările superficiale (3, 25). Prin aceste determinări înregistrate postcritic, procentul rezultatelor pozitive a depășit 70 (25, 26). S-au putut pune astfel în evidență diferențe de perfuzie postcritic între porțiunea medială și cea laterală a cortexului lobului temporal. Hiperperfuzia apare mai puțin netă în crizele secundar generalizate decât în cele parțial-complexe (25).

S-a constatat de asemenea marea valoare a SPECT în ceea ce privește prognosticarea apariției tulburărilor de memorie postoperator. Acestea au apărut doar în 8% din cazurile la care SPECT arătase compatibilitate cu rezecția temporară stângă, față de 83% în cazurile în care SPECT o contraindicase. Aceasta evidențiază legătura intimă dintre metabolismul cerebral și suportul memoriei (27).

Angiografia

Angiografia este obligatorie atunci când se suspectează prezența unei MAV, precum și atunci când se intenționează să se plaseze electrozi profunzi. De asemenea este necesară pentru evidențierea venelor emisare parasagitale când se intenționează să se practice o calosotomie (28). Angiografia poate oferi date și asupra unor tulburări de irigație în teritoriul arterelor cerebrale anterioare.

Magnetoencefalografia (MEG)

Magnetoencefalografia (MEG) a apărut ca metodă de depistare a focarelor epileptogene. Câmpurile electromagnetice de la nivel cerebral, produse de activitatea neuronală sunt înregistrate de rețelele de detectori (SQUID — dispozitive superconductoare de interferență cuantică) plasați la nivelul scalpului. Datele pot fi afișate în mod similar înregistrărilor EEG ori ca trasee grafice ale dipolului (3, 29). Utilizându-se sistemul stereotactic de referință, vârfurile de activitate magnetică pot fi localizate tridimensional pe imaginile multiplanare înregistrate prin RMN. Metoda este superioară EEG prin avantajele pe care le conferă, și anume: semnalul nu este atenuat de către os, nici parazitat de către alte semnale electrice. Astfel capacitatea MEG de a înregistra focare profunde este mai mare. Dezavantajul constă în atenuarea semnalului cu pătratul până la cubul distanței parcurse.

În general MEG este considerată ca având valoare de completare a informațiilor EEG, îndeosebi a celor obținute electrocorticografic (30).

Electroencefalografia

Rămâne metoda de investigație cel mai larg utilizată în domeniul epilepsiei, în diversele sale variante: înregistrare la nivelul scalpului, la nivel sfenoidal pe fața bazală a aripii mari, cu electrodul introdus până la nivelul foramenului oval sau intracranian. Investigarea preoperatorie începe cu înregistrările intercritice (3, 4). Nu întotdeauna însă aceste focare corespund cu focarele din care provin crizele (3). Undele lente intecritice, deși reprezintă martorul lateralizării în peste 90% din cazuri, nu pot servi la localizarea intraoperatorie a focarului, pentru a delimita porțiunea de extirpat (31). Descărcările ictale reprezintă în schimb cel mai fidel martor pentru delimitarea ariei de rezecat (3). Cei mai frecvenți candidați pentru rezecția locală se recrutează dintre pacienții cu focare situate anterior sau mediotemporal, a căror manifestare clinică este de tip psihomotor — așa-numitele crize parțial complexe (3, 4, 32). La acești bolnavi se recomandă a se face și înregistrări cu electrod de argint, inserat temporobazal (fig. 14.1), sub aripa mare a sfenoidului (electrozi sfenoidali). Descărcările epileptiforme culese chiar interictal de la acest nivel, corelate și cu alte date referitoare la existența unor leziuni organice la acest nivel, stabilesc indicația pentru o eventuală ablație operatorie (3, 22, 33).

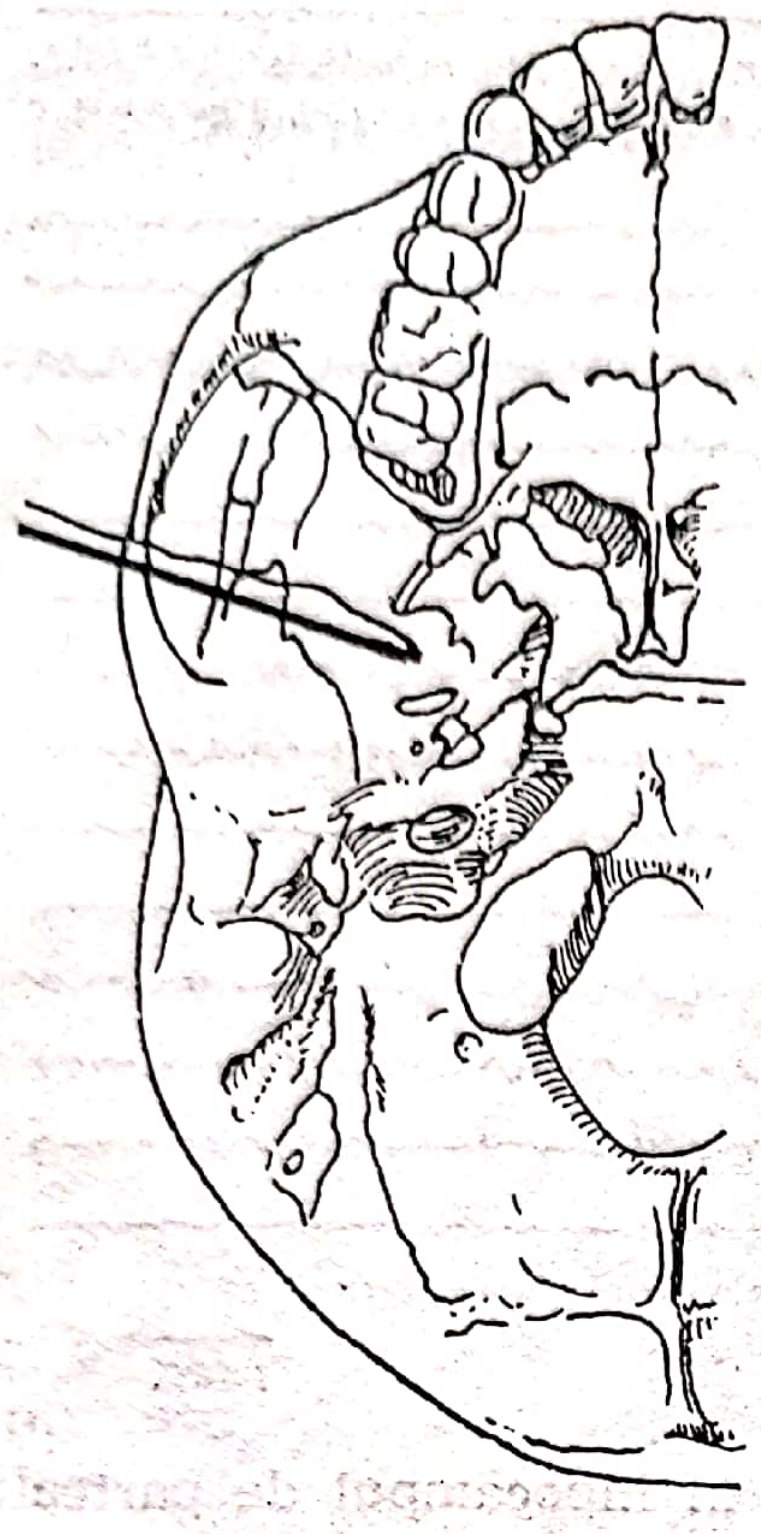

Fig. 14.1 — Plasarea temporobazală (sub aripa mare a sfenoidului) a electrodului.

Trebuie însă eliminate sursele de artefacte care pot parazita chiar și aceste înregistrări bazale (3, 4).

Înregistrări cu electrozi subdurali

Pentru a mări posibilitățile de localizare precisă a focarului epileptogen de rezecat, s-au imaginat diverse tipuri de electrozi multicontact de implantat subdural, în general ei fiind de două tipuri: dispuși în benzi sau în rețea. Ei pot fi implantați sub anestezie locală, dar la copii și la bolnavii necooperanți este necesară anestezia generală. Se practică incizii în regiunile temporale bilateral, care să poată servi ulterior pentru intervenția curativă de rezecție. Se practică găuri de trepan care se lărgesc și prin care se incizează cruciform dura, pentru inserția benzii purtătoare de electrozi între dură și cortex. Se introduce o bandă în jurul polului temporal și o a doua, pe fața externă a porțiunii medii a lobului temporal. Se mai pot plasa benzi și pe fața externă a lobului frontal (printr-o gaură de trepan pterională). De asemenea se mai pot strecura benzi și paramedian, pe fața internă a emisferei. Firele ce pleacă de la electrozi sunt plasate sub scalp și scoase la exterior printr-o contraincizie, după un traiect subcutan de câțiva centimetri, fiind fixate cu un fir la piele, pentru a nu fi smulse involuntar de bolnav. Implantarea rețelelor de electrozi și chiar a unui număr mai mare de benzi necesită practicarea unui volet prin care eventual să se efectueze și viitoarea rezecție corticală. Plasarea exactă a electrozilor la suprafața craniului se poate verifica radiologic (3).

Cu ajutorul electrozilor astfel implantați se pot face înregistrări continue într-o perioadă lungă de timp (1—2 săptămâni) și se pot executa și eventuale studii de stimulare corticală. Pentru a se evita riscul infectării spațiilor subdurale (în general sub 5% din cazuri), este bine să nu se prelungească menținerea electrozilor după acest interval, la intervenția de scoatere a electrozilor putându-se efectua și eventuala rezecție a focarului epileptogen, dacă a fost delimitat.

Determinările cu electrozi intracerebrali

Pentru a realiza înregistrări de pe fața medială a lobului temporal sau de la nivel amigdolohipocampic este necesară plasarea electrozilor în profunzimea structurilor lobului temporal (fig. 14.2). Aceste implantări devin necesare atunci când înregistrările de la nivelul scalpului,

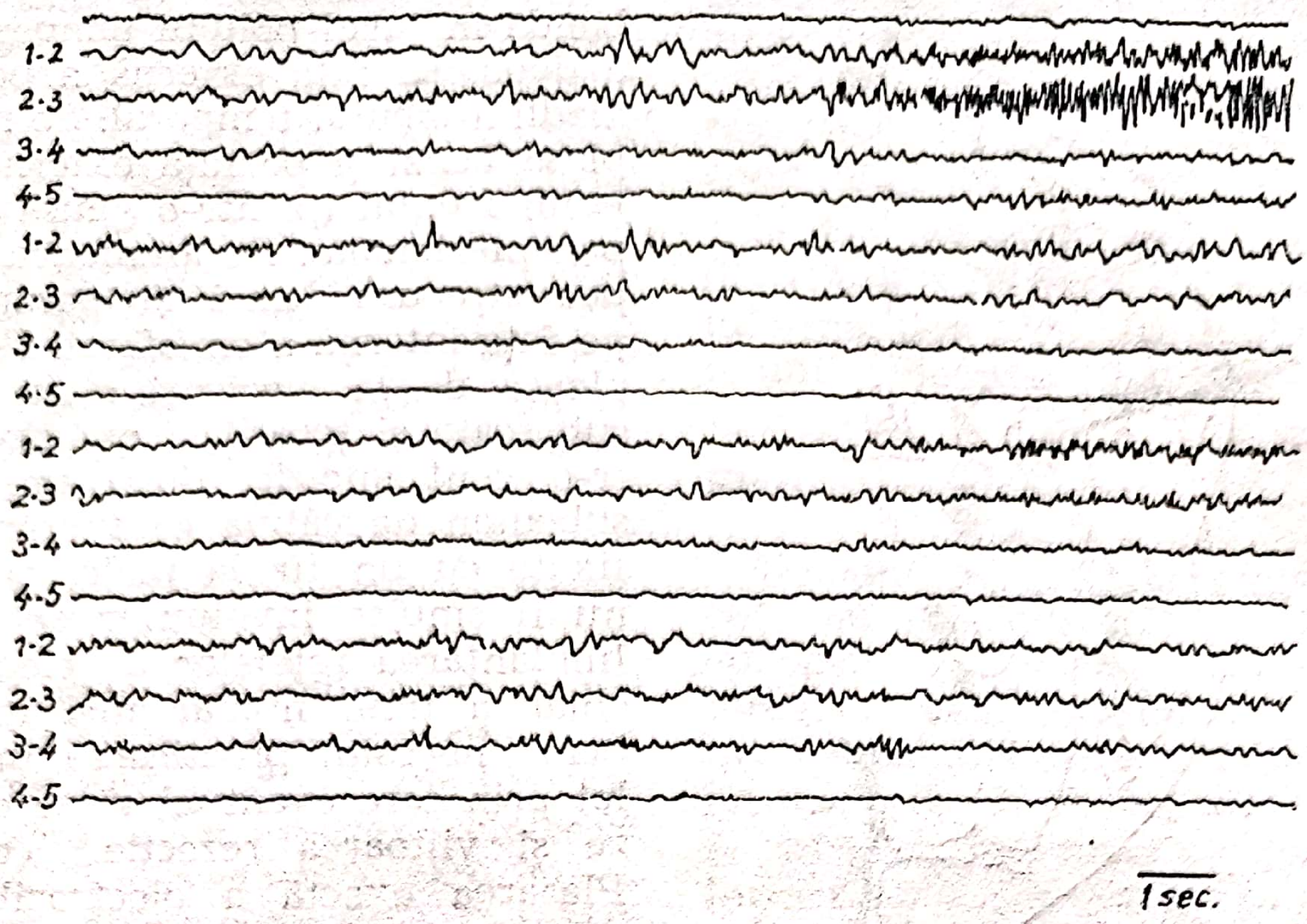

Fig. 14.2 — **Evidențierea unei crize focale în hipocampul de partea dreaptă cu ajutorul înregistrării profunde**

cu electrozi sfenoidali sau cu cei subdurali nu au oferit date suficiente sau acestea nu sunt congruente cu elementele clinice sau neuropsihologice (3, 22).

Implantarea stereotactică a electrozilor

Se reperează preoperator țintele cu ajutorul *CT-scan* sau a RMN. Angiografic se repereează traiectele avasculare de utilizat. Se practică o gaură de trepan în vertex, la 10—14 cm posterior de nasion și la 2—3 cm lateral de linia mediană sau o gaură în regiunea temporală, situată pe axul lobului, imediat sub nivelul proiecției hipocampice, prin care se introduce electrodul multicontact în structurile temporale mediane, acesta fiind imobilizat printr-un șurub fixat în os. Astfel de montaje se pot plasa și controlateral sau la nivelul vertexului.

Monitorizarea

După trecerea perioadei operatorii propriu-zise se stabilesc conexiunile electrozilor la sistemele de înregistrare. Pe baza unor înregistrări repetate se poate decide rezecția și întinderea ei, în cazul reproductibilității unor trasee ictale similare. Pentru a realiza o înregistrare semnificativă trebuie ca momentul electric al crizei să preceadă fenomenul clinic. Apariția sa după elementul clinic traduce existența unui focar la distanță de locul implantării electrodului respectiv. Pentru declanșarea fenomenelor critice, în afara suprimării medicației anticritice, este necesară o stimulare care poate fi făcută prin deprivarea de somn sau, dimpotrivă, prin inducerea acestuia, prin administrarea de alcool, eventual medicație stimulantă sau prin exerciții musculare. Vârfurile spontan obținute în stare de veghe sau în perioada de somn superficial (REM) au o valoare localizatoare superioară celor obţinute în faza de somn cu unde lente sau indus cu barbiturice.

Studii de stimulare

Utilizează electrozi plasaţi subdural sau intracerebral. Metoda care utilizează curenţii electrici nu reproduce stimularea fiziologică, deoarece sunt stimulate sincron atât sistemele activatoare cât şi cele inhibitoare, iar răspunsul depinde de predominanţa unuia sau altuia. Reacţiile sunt de tip elementar, neputându-se reproduce mişcări coordonate. Stimularea zonelor de asociere determină în general suprimarea executării unor funcţii normale, coordonate. Pragul de stimulare necesar pentru declanşarea de crize se situează în general între 1—6 mA. Dacă se depăşeşte această intensitate, se obţin postdescărcări amigdalohipocampice ce pot declanşa crize tipice.

Intervenţii terapeutice

În conformitate cu recomandările conferinţei de consens a National Institute of Health (1), criteriile pentru selecţia candidaţilor la operaţii pentru tratamentul epilepsiilor sunt următoarele:

1 — diagnosticul de epilepsie să fie sigur;

2 — tipul de epilepsie este clasificat;

3 — să fie diagnosticată cauza metabolică sau organică;

4 — bolnavul să fi urmat un tratament medicamentos logic şi bine monitorizat;

5 — bolnavul şi familia să fi fost informaţi în amănunt asupra diverselor posibilităţi de tratament, inclusiv chirurgicale.

De asemenea trebuie culese date asupra:

1 — eventualei existenţe a unei cauze organice;

2 — caracteristicile clinice şi EEG indică o procedură chirurgicală, eventual ablativă;

3 — mai sunt necesare investigaţii suplimentare, eventuale determinări cu electrozi subdurali sau intracerebrali?

4 — care este cea mai indicată intervenţie operatorie?

5 — este de aşteptat vreun deficit postoperator inacceptabil?

6 — care este prognosticul de reuşită a intervenţiei?

Engal (3) a stabilit raţiunile justificabile de excludere a indicaţiilor operatorii de rezecţie. Se recomandă practicarea cât mai precoce a intervenţiei, dacă există indicaţii. Ceea ce trebuie neapărat avut în vedere este păstrarea memoriei. Operaţiile sunt recomandate chiar la bolnavii cu scoruri joase la testele psihologice.

Procedee ablative

Rezecţia focarelor temporale

Rezecţia focarelor temporale, iniţial limitată doar la ablaţia focarelor corticale, s-a dovedit adeseori ineficientă pentru rezolvarea crizelor şi a cedat locul rezecţiilor întregii porţiuni anterioare a lobului temporal, inclusiv a amigdalelor şi chiar a hipocampului (3, 34, 35, 36). În emisfera dominantă s-au preferat operaţiile sub anestezie locală, care să permită identificarea ariilor implicate în vorbire (4, 5, 28, 37). Penfield şi colab. (36) au utilizat disecţia şi secţiunea fragmentelor tisulare, în timp ce Falconer (38) şi Crandall (3) recomandă ablaţia în bloc. Această tehnică permite mai buna identificare histopatologică a țesutului extirpat, dar poate expune la lezarea structurilor temporale mediane: nervul oculomotor comun, tractul optic și artera cerebrală posterioară. Un procedeu mai limitat îl constituie rezecția transtemporală a amigdalei și hipocampului, lăsând restul lobului temporal pe loc. Intervenția devine și mai simplă dacă se operează sub microscop (39, 40).

Tehnica operatorie

Bolnavul este așezat în decubit lateral, cu capul fixat în cadru. Dacă s-au implantat electrozi de profunzime, aceștia vor fi conectați la aparatul EEG. Se reperează traiectul voletului. Se infiltrează scalpul cu soluția anestezică de-a lungul inciziei și temporobazal. Pentru rezecția porțiunii anterioare a lobului temporal se cudează extremitatea anterioară a inciziei (fig. 14.3) în forma unui semn de întrebare. Se practică voletul frontotemporal astfel încât să se descopere cât mai bine polul temporal. Se reflectă dura cu pedicul superior. Se instalează benzile sau rețeaua de electrozi pentru ECoG. Dacă s-au implantat în prealabil și electrozi profunzi, se vor face înregistrări simultan, bilateral și cu aceștia. Se identifică cu mici etichete electrozii corticali. Focarul epileptogen apare ca vârfuri. Leziunile organice apar ca „liniște“ sau ca „unde lente“. Dacă bolnavul este sub anestezie locală, neuropsihologul face testările de limbaj. Se pot practica stimulări cu curenți rectangulari (60 Hz, 0,5 ms, 2—10 mA), administrați cu ajutorul electrozilor bipolari, cu o distanță între electrozi de 5—10 mm. Aria frontală a vorbirii se identifică punând bolnavul să numere în timp ce se stimulează intermitent cortexul. Recitarea unei poezii poate oferi informații mai nuanțate decât numărătoarea. Oprirea din recitare, alternarea ritmului, a fonemelor sau apariția de erori semantice sau de sinteză identifică mai precis aria vorbirii. O rezecție a lobului temporal stâng anterior mai mare de 4 cm poate provoca unele tulburări de vorbire (28). La bolnavii la care s-au practicat înregistrări preoperatorii cu rețele de electrozi și informațiile au fost concludente, se poate recurge la rezecția lobului temporal sub anestezie generală. Procedeul este util în special la copiii și bolnavii necooperanți. O altă metodă de identificare a unei arii corticale implicate în vorbire o poate furniza aplicarea unui tampon cu xilocaină 0,5% fără epinefrină pe zona respectivă, timp de 5 min. Dacă nu se constată nici o consecință asupra vorbirii, aria poate fi rezecată fără grijă.



Fig. 14.3 — Incizia pentru o lobectomie temporală stângă.

Dacă electrocortigrafic se depistează și o leziune organică, se recomandă extirparea atât a acestei leziuni cât și a focarului epileptogen (41). Se protejează în acest timp cortexul de uscăciune iar vasele se coagulează la cca 5 mm distanță de viitoarea incizie corticală. Aceasta este practicată pe cât posibil în adâncimea sulcusurilor. Creierul este adesea gliotic la disecție. Disecția este extinsă în fisura sylviană și deasupra insulei, protejând vasele sylviene acoperite de arahnoidă.

până la polul temporal, iar parasagital se pătrunde în profunzimea substanței albe până la planșeul fosei craniene mijlocii.

Cornul temporal al ventriculului lateral este abordat prin secționarea circumvoluției a II-a temporale, ocazie cu care se poate repera amigdala și hipocampul (fig. 14.4). În fisura coroidiană trebuie identificată o arcadă arterială ale cărei ramuri hipocampice trebuie coagulate și secționate. Smulgerea lor poate afecta vasul lor de origine, trombozarea acestuia putând determina un ramolisment în brațul posterior al capsulei interne. Se pot repeta înregistrările corticale și după rezecția temporală se poate eventual completa excizia. Se recomandă irigarea finală a focarului cu o soluție de antibiotice (Gentamicină și Bacitracină în soluție salină).

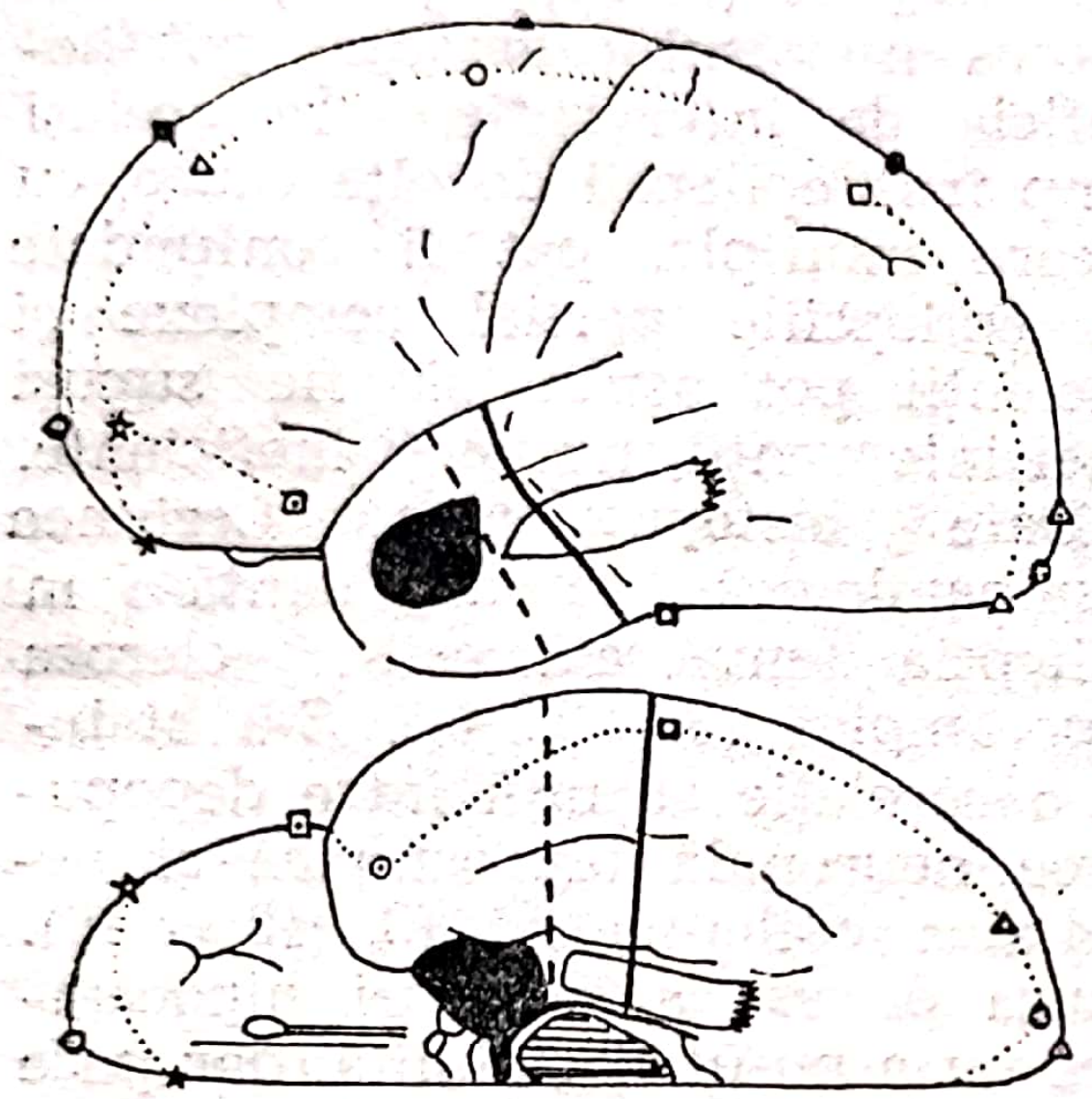

Fig. 14.4 — Limitele rezecției de lob temporal: linia întreruptă — fără rezecția hipocampului; linia continuă — cu rezecția parțială a hipocampului.

Rezecția focarelor extratemporale

Focarele extratemporale sunt identificate preoperator prin examen clinic, imagistic și EEG (se pot utiliza cu succes implantările de electrozi plasați subdural). Înregistrările ictale și interictale făcute cu rețelele de electrozi pot fi completate cu stimulări (41). Acestea din urmă pot fi repetate și intraoperator.

Tehnica operatorie

Tehnica operatorie în aceste cazuri constă din coagularea și incizia arahnoidei piale ce acoperă girusul de rezecat. Se secționează arahnoida în sulcus, la baza girusului respectiv și se aspiră cortexul disecat. Se recomandă păstrarea vaselor ce traversează acest câmp. De asemenea se va evita pătrunderea în profunzime, în substanța albă, pentru a nu intercepta fibre nervoase. În general trebuie ferite ariile vorbirii și cele senzoriomotorii. Totuși când suferința determinată de crize este accentuată și focarul epileptogen implică și aceste arii funcționale importante, se poate lua în discuție și o astfel de rezecție, ținând seama că în zona operculară este reprezentată bilateral motilitatea facială, ceea ce face ca eventualul deficit să fie minim. În acest

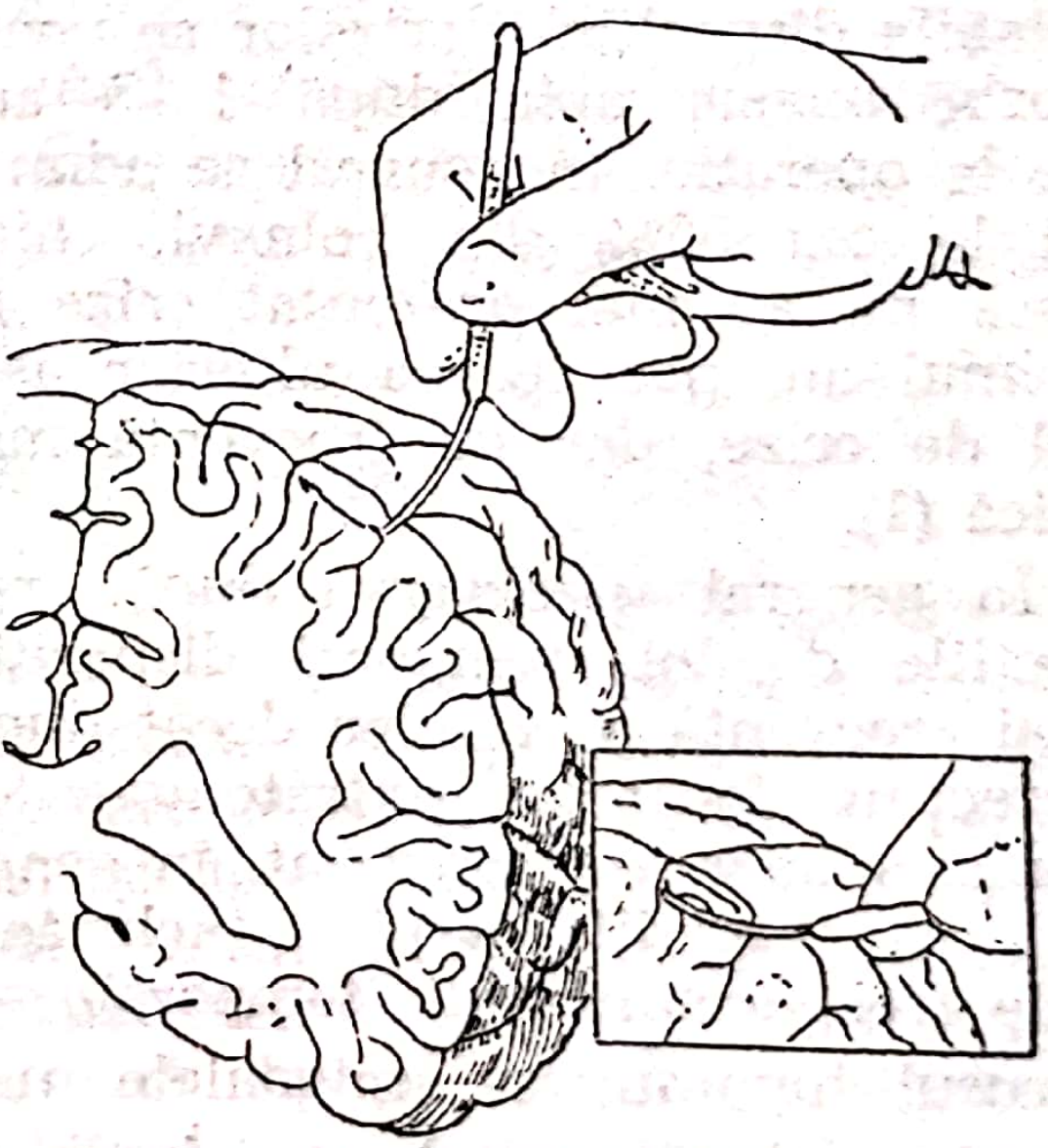

Fig. 14.5 — Schema transsecțiunii subpiale.

sens se poate utiliza și deconectarea corticală subpială cu ajutorul unui cârlig introdus subpial și învârtit astfel încât să secționeze fibrele din profunzimea girusului, lăsând intacte fibrele de proiecție verticală și vasele girusului. Această manevră se poate repeta la distanțe de 0,5 mm (fig. 14.5). S-a reușit astfel să se elimine crizele fără afectarea vorbirii sau a motilității (42).

Eficiența procedeelor chirurgicale ablative asupra crizelor

După efectuarea operațiilor ablative, crizele mai pot surveni un timp din cauza iritației și a edemului postoperator (crize de vecinătate), pentru ca ulterior să dispară. Alteori însă crizele pot continua și după operație, cu aceleași caractere ca și înainte sau pot surveni după o perioadă de pauză. Acestea sunt adevăratele crize recidivante. Ele pot îmbrăca ulterior doar aspectul de aură, situație care traduce, însă, tot recidive adevărate. Despre veritabila dispariție a crizelor se poate vorbi uneori abia după 1—5 ani de la operație. În general se admite că la cca 50% din bolnavi, chiar dacă nu au mai prezentat crize în primul an, pot apărea ulterior astfel de crize, dar cu frecvență mai mică (1).

În general se observă după rezecțiile de lob temporal dispariția mai frecventă a crizelor decât după rezecțiile focarelor extratemporale. De asemenea s-a constatat, în general, că rezecțiile largi, incluzând cele trei circumvoluții temporale — girusul hipocampic, amigdalele, uncusul — dau rezultate mai bune și mai durabile decât cele care lasă neextirpate unele structuri temporale profunde (43). Adeseori reintervențiile realizează rezultate excelente (44).

Deficiențele în localizarea exactă a focarelor, ca și nedecelarea unor elemente histopatologice anormale în porțiunile rezecate contribuie la micșorarea procentului de succese (33). Utilizarea tuturor testelor de diagnostic (RMN, SPECT, PET, combinate cu utilizarea electrozilor profunzi) poate contribui la identificarea și delimitarea focarelor real epileptogene (3, 23, 45, 46), mărind adesea numărul celor care pot beneficia de intervenție. În același timp însă epilepsii de alte cauze, cu focare multiple, pot fi confundate cu epilepsiile parțial complexe și pacienții pot astfel să fie supuși unei intervenții inutile și ineficiente.

Date histopatologice. Leziunea histopatologică predominantă în epilepsia temporală este scleroza hipocampică (3, 23, 47). S-a stabilit o corelație strânsă între depopularea neuronală hipocampică și activitatea epileptogenă (3, 48, 49). Cauza precisă a sclerozei hipocampice nu a putut fi stabilită, dar pare a fi legată de unele accidente înregistrate la naștere, de neuroinfecții și convulsii în timpul copilăriei. Depopulări neuronale hipocampice au fost observate și în cazul unor tumori atât maligne cât și benigne, precum și în unele heterotopii din această regiune. Indiferent de etiologia modificărilor hipocampice, un element histopatologic comun observat în cazul apariției focarelor epileptogene îl constituie reorganizările sinaptice (3).

Efecte ale procedeelor chirurgicale ablative asupra funcțiilor cognitive și a dezorganizărilor psihice

S-a dovedit că în general metodele chirurgicale ablative determină ameliorări ale nivelului de inteligență și în ceea ce privește comportamentul (3, 43, 50, 51). Mecanismul nu este elucidat. În orice caz profitul este cu atât mai important la copii și tineri, având în vedere perspectivele lor de viață ulterioară operației (3, 34).

Complicațiile metodelor chirurgicale ablative

Mortalitatea înregistrată variază în general între 0—1,7% (3, 38). Cel mai comun deficit după lobectomia temporală este cvadrantanopsia superioară controlaterală, care apare la cca. 75% din cazuri. Este rareori înregistrată la bolnav.

Imediat postoperator pot apărea în 5—10% din cazuri și alte deficite (38): disfazie în rezecțiile lobului dominant, hemipareze (0,39—3% din cazuri în leziunile capsulei interne — 3), tulburări mnezice (0,6—2%) (3, 50), verbale sau vizuale (în rezecțiile temporalului nedominant) sau afectări ale nervului oculomotor comun. Deficitele neurologice care apar în rezecțiile extratemporale depind de aria funcțională interesată. În general aceste deficite postoperatorii nu deranjează prea mult și au adesea tendința să retrocedeze, cel puțin parțial. În orice caz, puse în balanță cu disconfortul indus de crize, nu suferă comparație.

Emisferectomiile

Imaginate de Dandy în tratamentul tumorilor (52), ele au fost introduse în tratamentul epilepsiei și al hemiplegiei infantile de Mc.Kenzie (53). Ulterior au apărut și alte comunicări cu rezultate favorabile (34, 54).

Emisferectomia reprezintă un tratament eficient pentru crize, care dă bolnavilor posibilitatea de a-și păstra funcțiile după ablația emisferei patologice. Mai adecvat apare termenul de hemicorticectomie, ganglionii bazali rămânând pe loc. Se păstrează funcția motorie, uneori ca chiar ameliorându-se prin cedarea spasticității, deși aceasta se poate reinstala ulterior. Funcțiile intelectuale se mențin la nivelul avut anterior și adeseori se îmbunătățesc. Pacientul poate fi supus unui program educativ și de dobândire a unor abilități profesionale. De asemenea survine și o ameliorare a comportamentului. S-a semnalat un astfel de efect, împreumnă cu dispariția crizelor, în boala Sturge-Weber (3). Drept complicații tardive s-a descris o obstruare a foramenului Monro controlateral și a apeductului Sylvius, printr-o membrană hemosiderotică asemănătoare unei vechi capsule de hematom, cu dezvoltarea unei hidrocefalii ce a condus la deces (55). Emisferectomiile subtotale (rezecția multilobară) a redus incidența hemosiderozei, dar controlul crizelor este mai redus. Rasmussen (3) a recomandat o emisferectomie „funcțională“ cu menținerea pe loc a lobilor prefrontal și occipital, cu păstrarea vascularizației lor, dar deconectate de trunchiul cerebral și emisfera controlaterală. Se ablează lobul temporal și partea suprasylviană centrală a emisferei. Nu s-a raportat hemosideroză consecutivă.

Tehnica operatorie

Se preferă emisferectomia funcțională ce combină ablația cu deconectarea. Se practică un volet larg, care să cuprindă regiunile centrală și temporală. Se rezecă cortexul central și apoi se practică lobectomia temporală (fig. 14.6). Se păstrează irigația sanguină a nucleilor bazali și a lobilor frontal și occipital. După secționarea corpului calos, se secționează fibrele de proiecție frontale și occipitale, păstrând lobii respectivi pe loc. Întinderea rezecției și a deconectării se reglează în funcție de datele ECoG.

Rezultatele în privința crizelor sunt similare celor din emisferectomia completă.

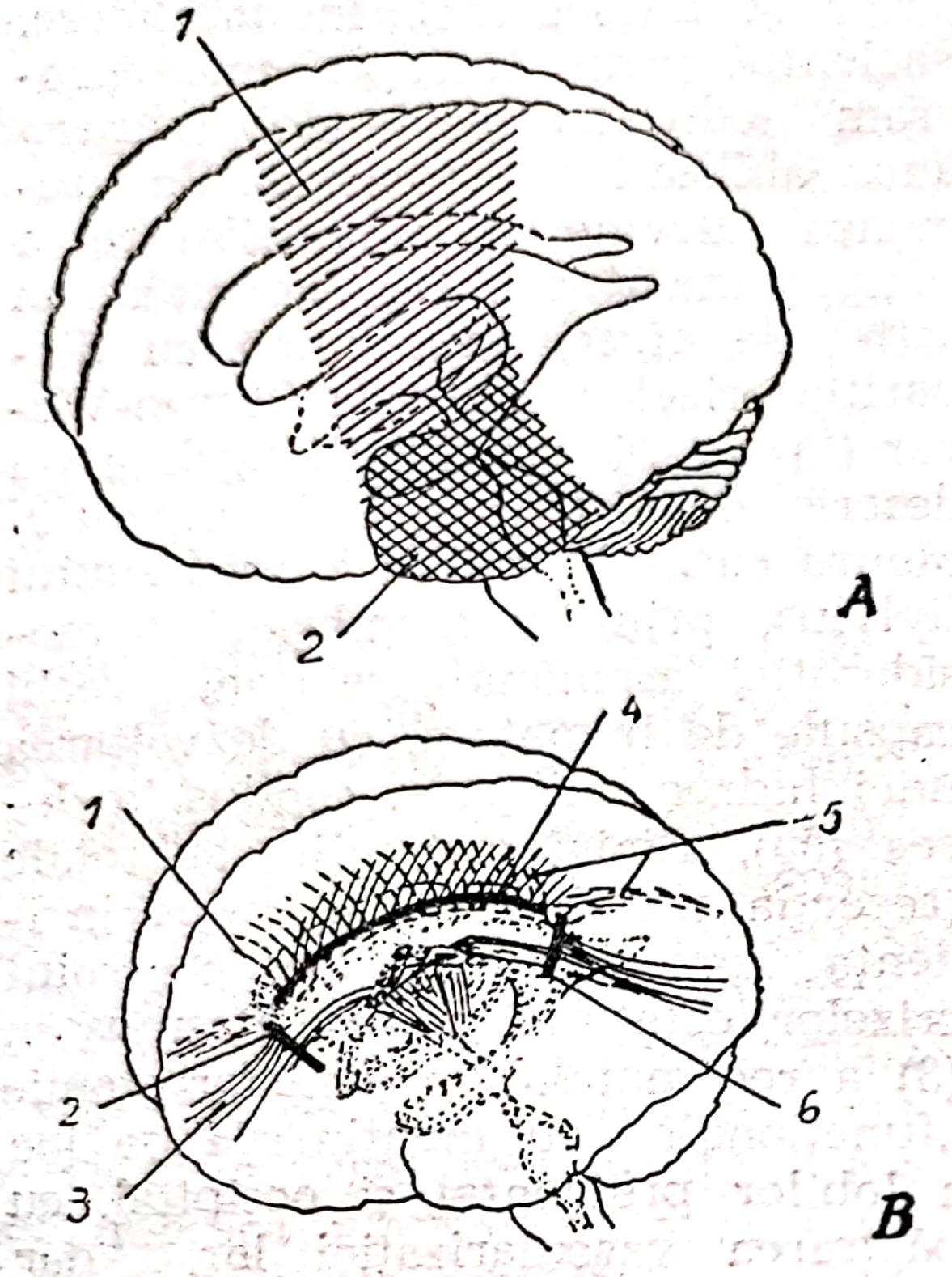

Fig. 14.6 — Schema emisferectomiei: *A* — porțiunea hașurată simplu *(1)* — aria centrală; porțiunea hașurată dublu *(2)* — lobectomia temporală; *B* — deconectarea prin calosotomie și secționarea fibrelor de proiecție profunde: *1* — corpul calos; *2* — incizia de deconectare frontală; *3* — fibrele de proiecție frontală; *4* — incizia de calosotomie; *5* — fibrele de proiecție parietooccipitale; *6* — incizia de deconectare occipitală.

Procedee de deconectare

Se bazează pe eficiența izolării structurilor bolnave pentru controlul crizelor.

Calosotomia

Generalizarea secundară a crizelor se face transcalos (56). Van Wagenen și Herren (57) au raportat prima serie de calosotomii practicate pentru controlul crizelor. Crizele majore au fost controlate, dar cele minore au persistat (57). Rezultate bune au mai fost constatate și de alți autori (58). Modificările psihologice ce survin după calosotomia completă cu secționarea comisurii anterioare îndeamnă la reducerea secțiunii la cele 2/3 anterioare (fig. 14.7). Cruțarea treimii posterioare și a spleniumului sau cel puțin a acestuia din urmă poate evita efectele secundare nedorite ale deconectării. S-a observat că secționarea corpului calos în doi timpi (întâi anterior și apoi posterior) poate evita apatia observată după calosotomie completă, practicată într-un singur timp.

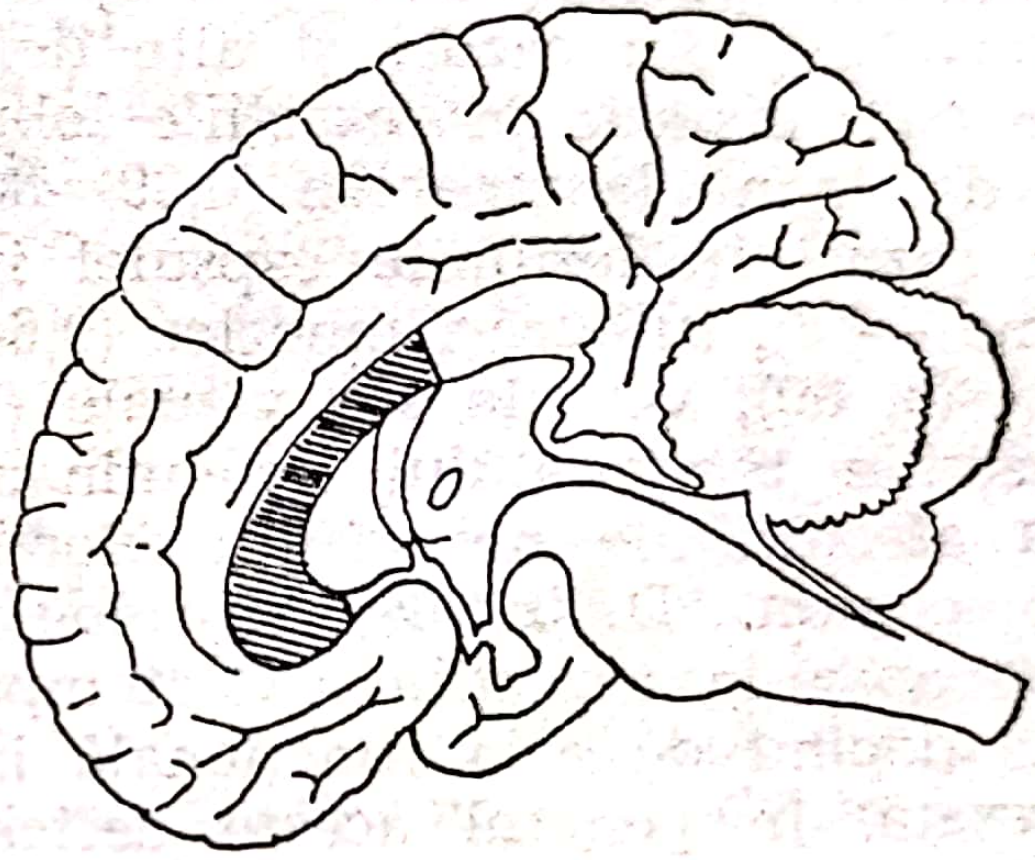

Fig. 14.7 — Incizia celor două treimi anterioare ale corpului calos.

Calosotomia a fost inițial recomandată la bolnavii cu anomalii bioelectrice bilateral, dar procedeul a fost aplicat cu bune rezultate și la copii la care se recomandase inițial emisferectomia (59). Frecvența crizelor, indiferent de tipul lor — tonice, atonice sau secundar generalizate — a scăzut cu cca 50% la 75—80% dintre bolnavii observați (60). În principiu, calosotomia trebuie rezervată acelor bolnavi ale căror crize sunt rezistente la tratamentele medicamentoase, care prezintă o focalizare emisferică incompatibilă cu o procedură ablativă, precum și acelora cu focare multiple bilateral.

Tehnica operatorie

Sub anestezie generală, bolnavului poziționat lateral, pe partea emisferei dominante, cu vertexul ridicat cu 30°, i se practică un volet frontal paramedian, situat între două vene emisare ale sinusului longitudinal superior, centrat pe sutura coronală. Se practică voletul de partea emisferei nedominante. Dacă avem de-a face cu o emisferă atrofică, abordul va fi de partea acesteia. De asemenea, dacă distanța dintre venele emisare este mai mare de o parte, se intervine pe această parte. Se repereazǎ interemisferic arterele pericaloase, pentru a le feri în cursul incizării corpului calos sau al retracției emisferei. Anterior se merge cu secționarea până la nivelul genunchiului, inclusiv. Se recomandă prezervarea ependimului ventriculului III. Pentru eventuala secțiune ulterioară și a porțiunii posterioare a corpului calos, se va practica un alt volet parietal, parasagital.

Rezultate. După secționarea celor 2/3 anterioare ale corpului calos se înregistrează în zilele următoare: mutism tranzitor, apatie, confuzie și apraxia ideomotorie la membrul superior de partea nedominantă, timp de 3—4 zile. În trecut, când se secționa întregul corp calos într-un singur timp operator, aceste tulburări durau mai mult. La bolnavii dreptaci, dar cu funcțiile de limbaj localizate în emisfera dreaptă, se pot înregistra tulburări disfazice mai persistente chiar și după secțiuni parțiale (61). Crizele generalizate tonicoclonice, tonice și în special *drop*-atacurile se ameliorează la o treime dintre bolnavi după calosotomie parțială și la celelalte trei pătrimi, după completarea ulterioară a calosotomiei. La bolnavii la care se obțin ameliorări notabile în privința crizelor, survin și ameliorări ale funcțiilor cognitive.

Bibliografie

1. *N. I. H.* Consensus Conference: Surgery for Epilepsy, *J. Amer. Med. Ass.*, 1991; 264: 729—737.
2. *WILLIAMSON P. D.:* Corpus callosum section for intractable epilepsy. Criteria for patient selection. În: "Epilepsy and the corpus callosum" (sub red. Reeves A. G.). Plenum Press Inc., New York, 1985, 243—257.
3. *ENGEL J. Jr.* (sub red.): "Surgical Treatment of the Epilepsies", Raven Press, Hewlet, New York, 1987.
4. *PENFIELD W., JASPER H.:* Epilepsy and the Functional Anatomy of the Human Brain, Little Brown and Co. Inc., Boston, 1954, 576—578.
5. *SUTHERLING W. W., RISINGER M. W., CRANDALL P. H.:* Focal functional anatomy of dorsolateral frontocentral seizures, *Neurol.*, 1990; 40: 87—89.
6. *SWARTZ B. E., HALGREN E., DELGADO—ESCUETA A. V.:* Multidisciplinary analysis of patients with extratemporal complex partial seizures. II Predictive value of semiology, *Epilepsy Res.*, 1990; 5: 146—154.
7. *NEWMARK M. E., PENRY J. K.:* Genetics of Epilepsy: A Review, Raven Press, Hewlet, New York, 1980, 21—86.
8. *TAYLOR L. B.:* Localization of cerebral lesions by psychological testing, *Clin. Neurosurg.*, 1969; 16: 269—287.
9. *BOGEN J. E.:* The callosal syndrome. În: "Clinical Neuropsychology" (sub red. Heilman K. M., Valenstein E.), The Oxford University Press, Londra, 1979, 308—359.
10. *WADA J., RASMESSEN T.:* Intracarotid injection of sodium amytal for the lateralization of cerebral speech dominance. Experimental and clinical observation, *J. Neurosurg.*, 1960; 17: 266—282.

38. *FALCONER M, A., SERAFETINIDES E. A.:* A follow-up study of surgery in temporal lobe epilepsy, *J. Neurol. Neurosurg. Psychiat.*, 1963; 26: 154—165.
39. *NIEMEYER P.:* The transventricular amygdalo-hippocampectomy in temporal lobe epilepsy. În: "Temporal Lobe Epilepsy" (sub red. Baldwin M., Bailey P.). Charles C. Thomas Publ., Springfield, Ill., 1958, 461—482.
40. *WEISER H. G., YASARGIL M. G.:* Selective amygdalohippocampectomy as a surgical treatment of mesiobasal limbic epilepsy, *Surg. Neurol.*, 1982; 17: 445—457.
41. *AWAD J. A., ROSENFIELD J., AHL J.:* Intractable epilepsy and structural lessions of the brain. Mapping, resection strategies and seizure outcome, *Epilepsia*, 1991; 32: 179—186.
42. *MORREL F., WHISLER W. W.:* Multiple subpial transection for epilepsy eliminates seizures without the function of the transected zone, *Epilepsia*, 1982; 23: 440—441.
43. *VAN BUREN J. M., AJMONE—MARSAN C., MUTSUGA N.:* Surgery of temporal lobe epilepsy. În: "Advances in Neurology" (sub red. Purpura D. P., Penry J. K., Walter R. D.), vol. VIII, cap. 8. Raven Press, Hewlet, New York, 1975, 155—196.
44. *RASMUSSEN T. B.:* Surgical treatment of complex partial seizures. Results, lessons and problems, *Epilepsia*, 1983; (suppl. 1), 24: 65—76.
45. *AJMONE—MARSAN C.:* Depth electrography and electrocorticography. În: "Electroradiodiagnosis in Clinical Neurology" (sub red. Aminoff M. J.), cap. 4. Churchill Livingstone, Edinburgh, 1960, 167—196.
46. *SPENCER S. S., SPENCER D., WILLIAMSON D.:* The localizing value of depth electroencephalography in 32 patients with refractary epilepsy, *Ann. Neurol.*, 1974; 12: 248—253.
47. *FALCONER M. A.:* Mesial Temporal (Ammon's horn) sclerosis as a common cause of epilepsy. Aetiology, treatment and prevention, *Lancet.*, 1974; 2: 767—770.
48. *LIEB J. P., WALSH G. O., BABB T. L.:* A comparison of EEG seizure patterns recorded with surface and depth electrodes in patients with temporal lobe epilepsy, *Epilepsia*, 1976; 17: 137—160.
49. *MALAMUD N.:* The epileptic focus in temporal lobe epilepsy from a pathological standpoint, *Arch. Neurol.*, 1966; 14: 190—195.
50. *RAUSCH R., CRANDALL P. H.:* Psychological status related to surgical control of temporal lobe seizures, *Epilepsia*, 1982; 23: 191—202.
51. *FALCONER M. A.:* Reversibility by temporal-lobe resection of the behavioral abnormalities of temporal-lobe epilepsy, *N. Engl. J. Med.*, 1973; 289: 451—455.
52. *DANDY W. E.:* Removal of right cerebral hemisphere for certain tumors with hemiplegia. Preliminary report, *JAMA*, 1928; 90: 823—825.
53. *Mc. KENZIE K. G.* (cit. de *WILLIAMS D. L., SCOTT J. W.* — 1939): The functional responses of the sympathic nervous system of man following hemidecortication, *J. Neurol. Psychiat.*, 1938; 2: 313—322.
54. *IGNELZI R. J., BUCY P. C.:* Cerebral hemidecortication in the treatment of infantile cerebral hemiatrophy, *J. New Ment. Dis.*, 1968; 147: 14—30.
55. *FALCONER M. A., WILSON P. J. E.:* Complications related to delayed hemorrhage after hemispherectomy, *J. Neurosurg.*, 1969; 30: 413—426.
56. *ERICKSON T. C.:* Spread of the epileptic discharge, *Arch. Neurol.*, 1940; 43: 429.
57. *Van WAGENEN W. P., HERREN R. Y.:* Surgical division of commisural pathways in the corpus callosum. Relation to spread of an epileptic attack, *Arch. Neurol. Psychiat.*, 1940; 44: 740—759.
58. *GEOFFROY G., LASSONDE M., DELISLE F.:* Corpus callosotomy for control of intractable epilepsy in children, *Neurol.*, 1983; 33: 891—897.
59. *LUESSENHOP A. J.:* Interhemispheric commisurotomy. As an alternative to hemispherectomy for control intractable seizures, *Ann. Surg.*, 1970; 36: 265.
60. *GATES J. R., ROSENFELD W. E., MAXWELL R. E.:* Responses of multiple seizure types to corpus collosum section, *Epilepsia*, 1987; 28: 28—34.
61. *SASS K. J., NOVELLY R. A., SPENCER D. D.:* Postcallosotomy language impairments in patients with crossed cerebral dominance, *J. Neurosurg.*, 1990; 72: 85—90.

Neurochirurgia stereotactică

Direcționarea unei sonde sau a unui fascicul radiant către o țintă predeterminată spațial, intracerebral sau intramedular, cu ajutorul unui dispozitiv „stereotactic“ bazat pe reperajul tridimensional al țintei, reprezintă esența stereotaxiei neurochirurgicale. Neurochirurgia funcțională ce urmărește alterarea unei zone intraparenchimatoase, de obicei situată profund, cu scopul de a redresa funcțiile nervoase ale pacientului afectând cât mai puțin parenchimul cerebral înconjurător, se bazează pe această metodă minim invazivă (1). Metoda, prin dezvoltarea recentă, a căpătat o aplicabilitate deosebită, în special în chirurgia mișcărilor involuntare și a tulburărilor de tonus, în chirurgia epilepsiei, a unor tulburări psihoafective, a durerii etc. În prezent aplicațiile ei s-au extins mult și au cuprins domeniul tumorilor, al abceselor, al unor MAV etc.

Principii și instrumentație

Odată cu introducerea *CT-scan* și a RMN, reperajul ventriculografic cu substanțe de contrast a căzut în desuetudine. Folosirea imagisticii actuale permite calcularea computerizată a coordonatelor în cele trei planuri spațiale, a punctului-țintă și transpunerea lor la nivelul aparatului stereotactic.

Actualmente metodele care utilizează instrumentar imagistic compatibil dau informații de mare acuratețe. Utilizarea unor tehnici *scanner*-dependente presupune existența unui inel bazal al sistemului stereotactic fixat la masa de *CT-scan*. Coordonata Z este dată de distanța dintre acest inel bazal și planul de situare al țintei. Fasciculul laser vertical al *scanner*-ului ajută la localizarea planului-țintă. Coordonatele X și Y sunt măsurate direct pe imaginea axială.

O altă metodă, care presupune existența unui computer, utilizează o rețea transparentă (fig. 15.1). Aceasta necesită însă existența încă dispozitive de conectare la inelul bazal.

Cea mai fidelă metodă este cea *scanner*-independentă dar computer-asistată. Cu această metodă devine necesară fixarea inelului bazal la masa *CT-scan*. Dispozitivele localizatoare menționate mai sus, cu cele trei seturi de tije verticale și trei diagonale sunt atașate la inelul bazal în timpul examenului *CT-scan*, tijele apărând pe *scan* ca pete rotunde. Coordonata Z este dată de distanța fiecărei tije diagonale față de tija verticală adiacentă (fig. 15.2). Cele trei seturi de astfel de puncte corespunzătoare tijelor verticale și diagonale determină punctele de re-

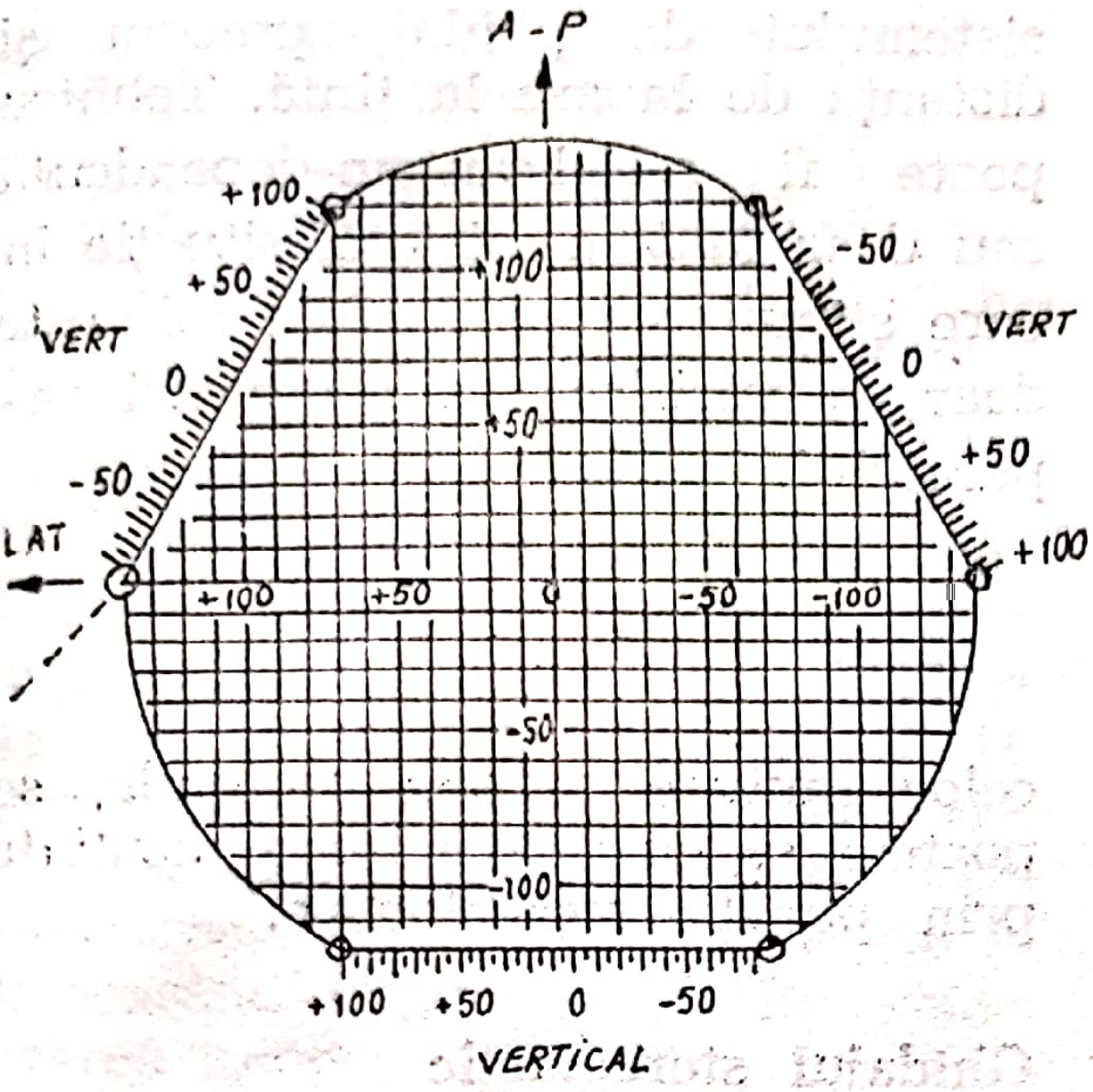

Fig. 15.1 — Grila localizatoare: cele șase puncte periferice, marcate cu cercuri, reprezintă localizarea tijelor verticale de reperaj (vezi și fig. 15.2). Coordonatele x, y, z ale oricărui punct de pe imaginea *CT-scan* pot fi determinate cu ajutorul distanțelor marcate pe grilă.

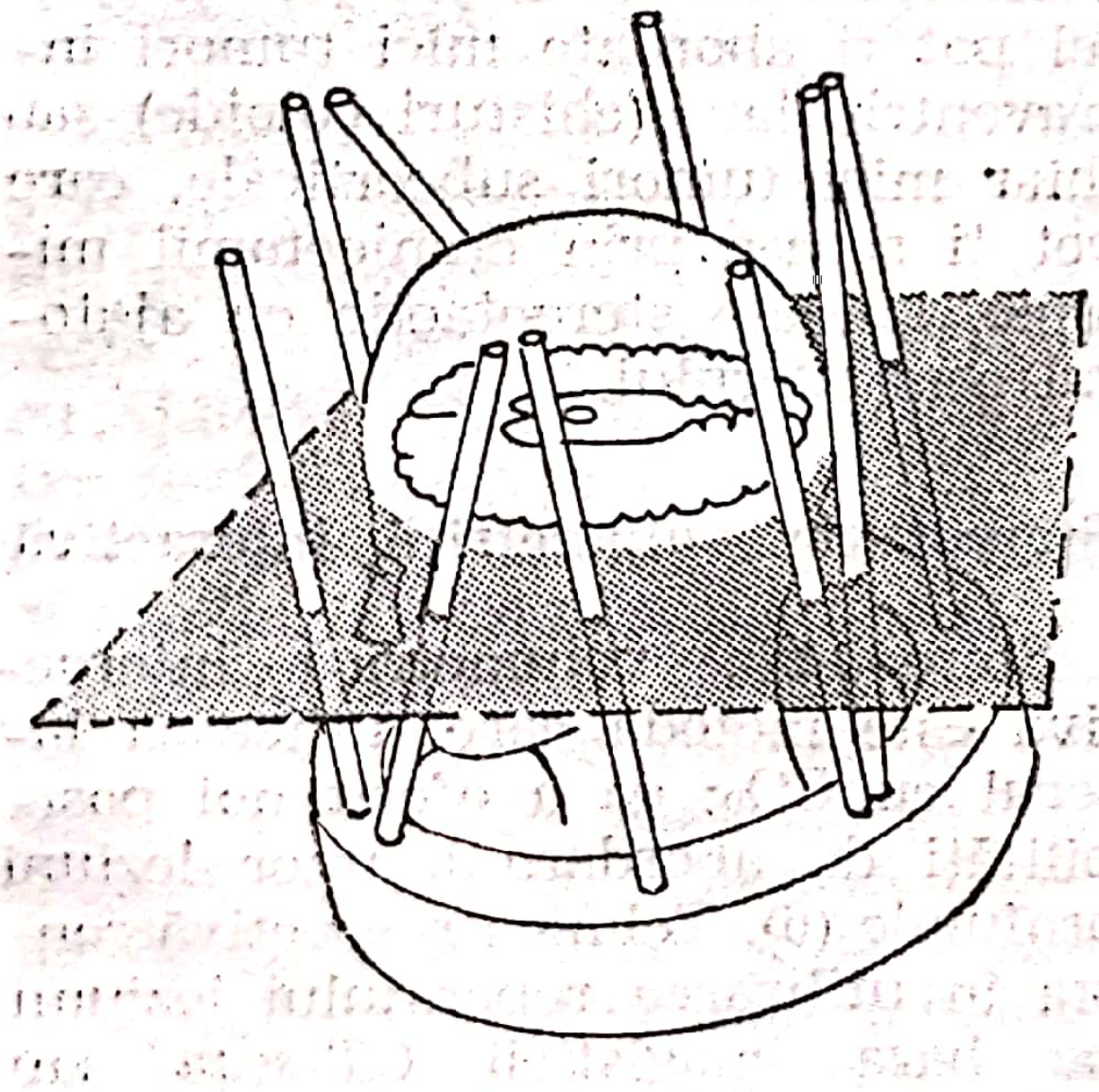

Fig. 15.2 — Schița figurării pe imaginea *CT-scan* a proiecției tijelor verticale și oblice pe planul de proiecție a imaginii. În funcție de distanțele relative dintre punctele ce reprezintă poziția tijelor se calculează coordonatele x, y, z ale țintei.

ferință ce definesc planul punctului-țintă.

Pasul următor este reprezentat de stabilirea traiectoriei sondei ce va fi introdusă astfel încât să evite zonele corticale importante funcțional precum și traseele vasculare importante. De obicei această zonă se găsește la cca 3 cm de linia mediană. Se alege de obicei regiunea suturii coronale sau un punct situat la 1—2 cm anterior, zonă în care și venele corticale importante lipsesc. Pericolul hemoragiei este evitat prin practicarea unei stereoangiografii (2) sau cel puțin a unei angiografii. Penetrarea osului este de preferat a fi făcută printr-un orificiu cât mai mic *(twist-drill)*, pentru a se evita scurgerile ulterioare de LCS. Punctul de intrare trebuie astfel plasat încât să evite penetrarea tangențială a osului și să asigure abordul cât mai puțin nociv și în același timp mai direct al țintei.

Confirmarea reperajului corect al țintei este făcută radiografic sau cu ajutorul unei eventuale stimulări electrice.

Tipuri de cadre stereotactice

Diversele tipuri întrebuințate au fost relativ numeroase (3). În prezent preferințele diverșilor autori s-au restâns la câteva. În general ele au comun faptul că arcul de reperaj al țintei, deși este unit de inelul de bază, nu face corp comun cu acesta. Pivoții pe care se rotește acest arc îi asigură mișcarea pentru păstrarea izocentrică a punctului-țintă. Cadrul Cossman-Roberts-Wells (CRW), ca și cadrul Leksell utilizează principiul de mișcare a sistemului arc-radial de reperaj, în funcție de calcularea unghiului de intrare pentru atingerea țintei localizate și peste care trebuie să „cadă“ focarul ce va fi atins de sondă. În cazul utilizării imagisticii actuale, materialul din care este confecționat inelul bazal și localizatorul trebuie să fie *CT-scan-* sau RMN-compatibil.

Cadrul BRV ca şi cel Reichert-Mudinger utilizează reperajul prealabil pe fantom al ţintei, citirea pe cadru a coordonatelor şi apoi transpunerea datelor în computer, în care s-au introdus în prealabil datele ţintei. Computerul calculează unghiurile (coordonatele polare) ale sistemului de ghidaj, precum şi distanţa de la arc la ţintă. Tehnica poate fi astfel fantom-dependentă sau doar fantom-asistată, situaţie în care stimularea pe fantom foloseşte doar ca verificare a acurateţei reperajului.

Indicaţii

Sunt două categorii mari de intervenţii stereotactice:

— *intervenţii anatomice* în care ţinta este atinsă: în scop bioptic, de intervenţie endoscopică sau prin craniotomii, iradiere interstiţială sau intracavitară sau pentru iradierea stereotactică (radiochirurgie);

— *intervenţii funcţionale* în chirurgia mişcărilor involutare, a epilepsiei, durerii intratabile (v. capitolele respective).

Intervenţii anatomice

Biopsia stereotactică

Valoarea diagnostică a unei biopsii cerebrale nu mai trebuie subliniată (4). Tipul instrumentarului utilizat depinde de structura ţesutului ce trebuie biopsiat: pense ciupitoare tip microaligator, sonda de aspiraţie etc. Evacuarea hematoamelor pe această cale, deşi reduce considerabil efectul lor de masă, totuşi nu reuşeşte să influenţeze în mod semnificativ prognosticul, acesta depinzând în principal de gravitatea leziunii produsă prin ruptura vasculară şi fiind asemănător, indiferent de metoda de evacuare a hematomului (5): stereotactică sau prin craniectomie. În cazul hematoamelor localizate în trunchiul cerebral însă, evacuarea lor stereotactică poate duce la o rapidă ameliorare a stării generale şi neurologice a bolnavului.

Evacuarea abceselor, în special a celor multiple şi/sau profunde, se poate face cu foarte bune rezultate prin puncţii stereotactice.

Ghidajul stereotactic al intervenţiilor endoscopice sau prin craniotomie

Ghidajul stereotactic al intervenţiilor endoscopice sau prin craniotomie este util în cazul leziunilor profunde, pentru reducerea parţială a efectului lor de masă (6, 7). Astfel pot fi abordate mici tumori intraventriculare (chisturi coloide) sau chiar mici tumori subcorticale, care pot fi scoase prin craniectomii minime, ghidate stereotactic cu ajutorul computerului.

Stereotaxia volumetrică interactivă

Stereotaxia volumetrică interactivă este metoda care utilizează laserul cu CO_2; ea a oferit noi posibilităţi de abordare a unor leziuni profunde (6). Tehnica respectivă constă în utilizarea reperajului leziunii pe baza imagisticii *CT-scan* sau RMN, transferată pe o angiografie cu substracţie digitală, după care imaginea este transferată în computer. Cu ajutorul acestuia se face reconstrucţia imaginii lezionale. Computerul transferă apoi coordonatele stereotactice către un punct de intrare cortical prin care, cu ajutorul imaginii angiografice, se trasează traiectul de parcurs printr-o zonă cât mai avasculară.

Pe baza acestor date se fixează locul de craniotomie minimă și printr-o incizie corticală se introduce în direcția dată de blocul de ghidaj al cadrului stereotactic un depărtător cilindric. Se montează laserul la microscopul operator pe axul indicat de depărtătorul cilindric.

Se reproduc pe ecranul computerului imaginile secvențiale ale straturilor care trebuie parcurse până la țintă. Fasciculul laser este direcționat în câmpul chirurgical defocusând fasciculul, pentru vaporizarea tumorii strat cu strat, urmărindu-se pe ecranul monitorului progresiunea ablației. Vasele sunt coagulate cu pensa lungă de coagulare bipolară, sub control microscopic.

Iradierea interstițială și intracavitară

În vederea reducerii la minimum a iradierii țesutului cerebral în cazul unei tumori profunde, se urmărește plasarea „acelor“ radioactive cu ajutorul dispozitivului stereotactic. Astfel se realizează *iradierea interstițială* a tumorilor. De obicei se utilizează ^{125}I pentru energia sa radiantă convenabilă. Ecranarea este astfel mai ușor de realizat. În general sursele de iradiere se scot după 5—6 zile (8). Plasarea surselor este optimizată cu ajutorul computerului. Se recomandă administrarea concomitent a corticoterapiei, pentru combaterea edemului. Datorită apariției acestui edem care poate pune în pericol chiar viața, se indică această metodă de tratament doar în leziunile cu diametrul mai mic de 5 cm. Iradierea interstițială asociată exerezei parțiale poate prelungi viața în glioamele maligne, deși unii autori afirmă că chemoterapia ar fi superioară iradierii interstițiale în astrocitoamele anaplazice (8). Un efect secundar neplăcut, la distanță, al iradierii interstițiale l-ar reprezenta în unele cazuri necroza, ce poate surveni chiar după un an și poate face necesară uneori o intervenție decompresivă (8).

Dacă în cazul tumorilor solide iradierea interstițială se poate aplica cu succes, în cazul unor tumori chistice (de exemplu, craniofaringioame) se poate practica *iradierea intracavitară* prin introducerea unei suspensii izotopice cu ajutorul unui rezervor, plasat sub scalp și care comunică cu cavitatea chistică printr-o canulă introdusă stereotactic în prealabil. Soluția iradiantă poate fi aspirată după câteva zile. Izotopii utilizați în mod curent sunt ^{32}P și ^{90}Y. Ambii ca beta-emițători puri au penetrare limitată (câțiva mm) și astfel iradierea este și ea limitată la celulele care tapetează peretele chistic (9). Totuși s-au descris și efecte nocive la nivelul unor structuri învecinate (chiasmă, nervi optici, hipotalamus).

Radiochirurgia

Metoda se bazează pe utilizarea unor fascicule iradiante externe multiple, convergente la nivelul unei structuri profunde, limitată ca dimensiuni (maximum 3 cm diametru). Se realizează astfel o iradiere concentrată în structura respectivă (tumoare, MAV), cu iradiere minimă a parenchimului înconjurător. Înainte de tratament, bolnavul este plasat în inelul bazal al cadrului stereotactic; se practică o *CT-scan* sau o angiografie și se face calculul izodozelor la nivelul formațiunii respective.

Metoda și-a dovedit deosebita utilitate în tumorile de trunchi cerebral, în cele de nuclei bazali, în MAV profunde și în cele delimitate, în neurinoamele de acustic bilaterale și ori de câte ori bolnavul refuză o operație cu craniu deschis. În AVM malformația dispare în cca 1—2 ani, în 85% din cazuri (11). În neurionoamele de acustic s-a înregistrat o oprire a creșterii tumorii sau chiar o reducere a dimensiunilor ei în 42—43% din cazuri (12).

Radiochirurgia poate fi utilizată de asemenea și în unele glioame sau metastaze atunci când sediul și dimensiunea acestora o permit și o necesită. Pentru iradiere se utilizează trei feluri de surse: *Gamma-Knife*-ul, acceleratorul linear de particule sau ciclotronul. Costul lor foarte ridicat le limitează încă utilizarea pe plan mondial.

Gamma-Knife-ul sau „bisturiul gamma“ este denumit astfel deoarece în locul bisturiului, „exereza“ este realizată prin iradierea cu raze gamma. El constă dintr-o „cască“ sferică de plumb ce conține 201 surse de ^{60}Co, distribuite radial și colimate cu o acuratețe de ±0,1 mm. Bolnavul este poziționat astfel încât leziunea să fie situată în centrul căștii. O leziune-țintă de altă formă decât cea sferică necesită iradierea cu mai multe ținte. Iradierea se produce într-o singură ședință, calculându-se izodozele totalizate la nivelul întregii leziuni.

Acceleratoarele lineare (*LINAC*) își bazează acțiunea de iradiere pe mișcarea izocentrică de rotație a sursei iradiante în jurul țintei. Iradierea se repetă în planuri diverse, pentru a se totaliza doza terapeutică dorită în izocentru, cu o minimă iradiere de parcurs a substanței cerebrale traversate. Acuratețea de centrare a iradierii, deși apropiată de cea a *Gamma-Knife*-ului, este totuși inferioară, din cauza mișcărilor necesitate de succesiunea arcurilor de tratament (10). Dispozitivul se recolimează înainte de fiecare iradiere, utilizându-se un fascicul de raxe X trecut printr-un fantom fixat în dispozitivul stereotaxic. De obicei se utilizează cinci arcuri de tratament.

Ciclotronul reprezintă cel mai costisitor echipament utilizabil în astfel de situații (cca 20 milioane de dolari). Folosește un flux de particule grele colimat la cca 10 mm în grosime. Acțiunea lor se bazează pe fenomenul de focalizare a „peak-ului Bragg“ în profunzime, la nivelul țintei (13). Se utilizează și aici iradierea cu porți multiple. Planificarea dozimetrică trebuie să fie de acuratețe înaltă, în special în apropierea unor zone sensibile (chiasmă, nervi optici etc.).

Tendințe de dezvoltare a stereotaxiei

Cele mai recente metode tehnologice introduse în practicarea stereotaxiei sunt prezentate de *robotică* (14, 15) și de *stereotaxia fără cadru* (16).

Robotizarea

Robotizarea privește înlocuirea arcurilor și dispozitivelor de țintire cu un braț robotic. Computerul calculează coordonatele care se transferă acestui braț robotic, ale cărui articulații sunt comandate astfel de computer, pe baza calculelor de direcționare și adâncime făcute. Fiecare articulație a brațului robotic este mișcată de un servomotor, care poate astfel executa instantaneu toate mișcările comandate, mișcări care sunt urmărite și posibil de corectat în funcție de informațiile date de monitorul computerului. Montând brațul robotic la inelul de bază al sistemului stereotaxic, acesta este utilizat ca plan de referință pentru întregul sistem.

Stereotaxia fără cadru

Stereotaxia fără cadru utilizează un braţ-senzor, similar celui utilizat în robotică. În locul cadrului stereotactic folosit ca referinţă, braţul-senzor localizează trei puncte de referinţă la suprafaţa capului, care definesc un plan pentru întreaga operaţie, plan care este transferat computerului, care la rândul său calculează relaţia tridimensională şi factorul de relaţie dimensională între capul bolnavului şi imagini. Cadrul stereotactic devine astfel inutil. Cu ajutorul informaţiilor de *feed-back* transmise de senzori de la nivelul articulaţiilor braţului-senzor în computer, se analizează şi se corectează poziţionarea vârfului sondei.

Acest dispozitiv utilizat în intervenţii cu craniul deschis ne poate ajuta la evitarea unor structuri profunde (de exemplu, pediculi vasculari) în cursul intervenţiilor cu craniotomie.

Realizarea în viitor a hologramelor tridimensionale cu ajutorul computerelor poate oferi chirurgului informaţii tridimensionale instantanee, în locul imaginilor doar bidimensionale oferite actualmente de monitoarele existente.

Bibliografie

1. *SPIEGEL E. A.*: Guided Brain Operation, S. Karger, Basel, 1982.
2. *KELLY R. J.*: Principles of stereotactic surgery. În: ,,Neurological Surgery" (sub red. Youmans J.), cap. 162, ed. a III-a, W. B. Saunders Co., Philadelphia, 1988, 4 191—4 198.
3. *GILDENBERG P. L.*: General concepts of stereotaxic surgery. În: ,,Modern Stereotactic Neurosurgery" (sub. red. Lunsford L. D.), cap. I, Nijhoff, Boston, 1988, 3—11.
4. *COFFEY R. J., FRIEDMAN W. A.*: Stereotactic application. General overview. În: ,,Stereotactic Neurosurgery" (sub red. Heilbrun M.P.), Williams and Wilkins Co., Baltimore, 1988, cap. 2, 17—53.
5. *NIIZUMA H., YONEMITSU T., JOKURA H.*: Stereotactic aspiration of thalamic hematome. Overall results of 75 aspirated and 70 nonaspirated cases, *Sterotact. Funct. Neurosurg.*, 1990; 54 şi 55: 438—444.
6. *KELLY P. J.*: Volumetric stereotaxis and computer-assisted stereotactic resection in subcortical lesions. În: ,,Modern Stereotactic Neurosurgery" (sub red. Lunsford L. D.), cap. 12. Nijhoff, Boston, 1988, 169—184.
7. *JACQUES S., SHELDEN C. H., LUTES H. R.*: Computerized microstereotactic neurosurgical endoscopy under direct 3-dimensional vision. În: ,,Modern Stereotactic Neurosurgery" (sub red. Lunsford L. D.), cap. 13, Nijhoff, Boston, 1988, 185—194.
8. *BARBARO N. B., LEIBEL S. A., GUTIN P. H.*: Interstitial brachytherapy for malignant brain tumors: Technique and results. În: ,,Modern Stereotactic Neurosurgery" (sub red. Lunsford L. D.), cap. 18, Nijhoff, Boston, 1988, 235—243.
9. *STURM V., WOWRA B., CLORIUS J.*: Intracavitary irradiation of cystic craniopharyngiomas, În: ,,Modern Stereotactic Neurosurgery" (sub red. Lunsford L. D.), cap. 17, Nijhoff, Boston, 1988, 229—233.
10. *WINSTON K., LUTZ W.*: Linear accelerator as a neurosurgical toal for stereotactic radiosurgery, *Neurosurg.*, 1988; 22: 454—464.
11. *STEINER L.*: Radiosurgery in cerebral arteriovenous malformations. În: ,,Textbook of Cerebrovascular Surgery" (sub red. Flam E., Fein J.), vol. IV. Springer, New York, 1986, 1 161—1 215.
12. *LEKSELL D. G.*: Stereotactic radiosurgery. Present status and future trends, *Neurol. Res.*, 1987; 9: 60—68.
13. *KJELBERG R. N., MASAMITSU A.*: ,,Stereotactic Bragg Peak proton beam therapy. În: ,,Modern Stereotactic Neurosurgery" (sub red. Lunsford L. D.), cap. 36. Nijhoff, Boston, 1988, 463—470.
14. *YOUNG R. F.*: A robotic system for stereotactic neurosurgery. În: ,,Modern Stereotactic Neurosurgery" (sub red. Lunsford L. D.), cap. 20, Nijhoff, Boston, 1988, 259—266.
15. *DRAKE J. M., JOY M., GOLDENBERG A., KRIENDLER D.*: Computer and robot-assisted resection of thalamic astrocytomes in children, *Neurosurg.* 1991; 29: 27—33.
16. *WATANABE E., MAYANAGI Y., KOSUGI Y.*: Open surgery assisted by the neuronavigation, articulated, sensitive arm, *Neurosurg.*, 1991; 28: 792—800.

CAPITOLUL 16

Tratamentul chirurgical al durerii

Rezistența sindromului dureros la un tratament medicamentos bine condus impune eventuala sa rezolvare chirurgicală. Pentru aceasta se poate recurge la un procedeu cu craniu deschis sau la unul stereotactic. Înainte de a apela la un astfel de tratament este util să se încerce și o stimulare transcutană a nervului, metodă complet neinvazivă și uneori eficientă.

Este foarte important să se precizeze preoperator caracterul fiziopatologic al durerii, cu scopul de a se diferenția durerea *„neuropatică“*, de dezaferentare, de cea *nociceptivă*, care se poate datora unei alterări tisulare periferice, generatoare de stimuli nociceptivi la nivelul receptorilor periferici. Precizarea componentei reale, care stă la originea sindromului dureros este foarte importantă și din punct de vedere al opțiunii terapeutice, durerea de tip nociceptiv răspunzând bine atât la narcotice cât și la intervențiile chirurgicale asupra căilor de transmitere, spre deosebire de durerea de dezaferentare. Un aspect complex îl poate realiza durerea din cancere, la care aspectul nociceptiv se poate combina cu o componentă neuropatică.

De aceea trebuie asociat efectul narcoticelor cu cel al antiinflamatoarelor nesteroidice, precm și cu cel al antidepresivelor, uneori necesare chiar și pentru completarea rezultatelor unor intervenții chirurgicale.

Procedee chirurgicale în durerile canceroase

În afara opțiunilor determinate de caracterul fiziopatologic al durerii în cazul respectiv, alegerea unui procedeu sau a altuia este determinată în primul rând de topografia durerii.

Administrarea intraventriculară sau intraspinală a morfinei

Administrarea intraventriculară sau intraspinală a morfinei (MS) reușește să controleze cel mai adesea durerea canceroasă cu doze mici de drog și să evite efectele secundare. Acțiunea farmacodinamică se bazează pe fixarea drogului la nivelul receptorilor de la suprafața coarnelor posterioare ale măduvei, a nucleului caudal al nervului trigemen și a trunchiului cerebral. Acest mod de administrare este eficient asupra durerii nociceptive, indiferent de topografia ei.

Administrarea intratecală a morfinei se face utilizând soluții hiperbare de dextroză (7%), pentru controlul durerii în partea inferioară a corpului și cu soluții izotone ce acționează până în regiunea cervicală inferioară (1). Administrarea intraventriculară şi-a dovedit eficienţa pentru regiunea capului şi a gâtului, ca şi pentru durerile difuze (1, 2). Unele studii au relevat că administrarea intraventriculară ar fi eficientă pentru durerile din jumătatea inferioară a corpului, chiar şi în cazurile rezistente la administrarea intratecală (2), iar analgezia realizată de administrarea intraventriculară ar fi mai profundă (3). În general cca 80% dintre subiecţi răspund bine la aceste administrări (2, 3). Cazurile rebele s-au recrutat îndeosebi la administrările ca „bolus“-uri faţă de administrările lente, continue, precum şi la bolnavii care primiseră anterior doze mari de opiacee pe cale parenterală generală. Ca efecte secundare, rar întâlnite, s-au menţionat: retenţii de urină şi prurit la administrarea intratecală, sindroame confuzive, euforie, halucinaţii, ameţeli, greţuri şi vomismente după administrările intraventriculare, dar de intensitate moderată, astfel încât nu au necesitat întreruperea tratamentului decât în foarte rare cazuri (1, 2, 3). De aceea pentru testarea eficienţei şi a eventualelor reacţii secundare se practică administrarea prealabilă, de probă, a 2—3 doze de opiacee pe cale intratecală sau intraventriculară, cu ajutorul unui rezervor Ommaya implantat sub galeal, cunoscându-se faptul că pentru a se produce, atât efectul analgezic cât şi efectele secundare, e nevoie de o „saturare“ a organismului cu opiaceul respectiv (cca 30—40 min de administrare).

După testarea toleranţei se practică implantarea definitivă a dispozitivului de administrare (tubulatura este plasată subcutan iar pompa, subclavicular sau subcostal). Acest rezervor este reîmprospătat la câteva săptămâni sau luni, în funcţie de consumul bolnavului respectiv. Printre contraindicaţiile acestui mod de administrare a opiaceelor se citează: efecte secundare importante, riscul crescut de infectare sau hemoragie, incapacitatea bolnavului de a coopera, lipsa posibilităţilor locale de reumplere periodică a rezervorului şi îndeosebi rezistenţa căpătată prin utilizarea prealabilă a dozelor mari de opiacee.

Alcoolizarea intratecală

Se bazează pe efectul neurolitic al alcoolului şi pe caracterul hipobar al acestuia faţă de LCS. Administrarea se face în decubit lateral (bolnavul fiind culcat pe partea nedureroasă), mesei putându-i-se imprima poziţia Trendelenburg. Înclinarea bolnavului trebuie să fie astfel încât regiunea nevraxială vizată să fie cât mai sus. Neuroliza se produce instantaneu. De aceea după injectare, bolnavul este trecut lent din decubit lateral spre decubit ventral, păstrându-se poziţia decliv a capului, astfel încât concentraţia maximă a alcoolului injectat să acţioneze pe rădăcinile posterioare inferioare nivelului injectării. În general se utilizează cantităţi de 1 ml alcool absolut, injectat cu un ac „22 gauge“, cu sensul orificiului distal îndreptat spre rădăcina posterioară vizată. Se foloseşte de preferinţă o seringă de tuberculină. Se recomandă răsucirea înainte de injectare a acului de câteva ori, pentru a ne asigura că arahnoida nu blochează orificiul distal al acului, difuzând astfel alcoolul extraarahnoidian. Injectarea se face în trepte de câte 0,1 ml, urmărindu-se sediul instalării senzaţiei de arsură care trebuie să corespundă sediului durerii. Dacă acestea nu corespund, i se recomandă bolnavului să tuşească, pentru a difuza cantitatea de alcool injectată (în general se testează iniţial cu 0,1 ml de alcool).

Când senzaţia de arsură nu se suprapune cu senzaţia de durere, după ce bolnavul tuşeşte, acul este repoziţionat şi se reia manevra de injectare. În general, după 0,2—0,3 ml, senzațiile de arsură și concomitent durerea de fond încep să dispară. Cantitatea de 0,5 ml are de obicei efect complet.

În cazul durerilor pelvine bilaterale, cu prinderea sfincteriană completă, se poate aplica administrarea a 3 ml de alcool absolut în sacul tecal caudal printr-o puncție la nivelul L_5—S_1, cu bolnavul în poziție Trendelenburg, în decubit ventral, poziție pe care bolnavul trebuie să o păstreze cca o jumătate de oră. Efectele pot dura cca 6 luni, reapariția durerii putându-se datora extinderii cancerului și la alte zone neanesteziate în prealabil.

Tratamentul antalgic trebuie completat cu anxiolitice.

Cordotomiile

Tratamentul unei dureri unilaterale, chiar multisegmentare poate fi realizat prin întreruperea fasciculului spinotalamic (fig. 16.1) fie pe cale percutană, stereotactică, prin radiofrecvență aplicată la nivel cervical, fie pe cale sângerândă, la nivel toracic superior. Ambele metode sunt eficiente, ele realizând analgezia controlaterală, în teritoriul subiacent (cu 2—3 segmente mai caudal), după un interval de 2—3 săptămâni. Astfel se realizează anestezia termoalgică sub C_5, în prima variantă, și sub T_8, în a doua variantă (2).

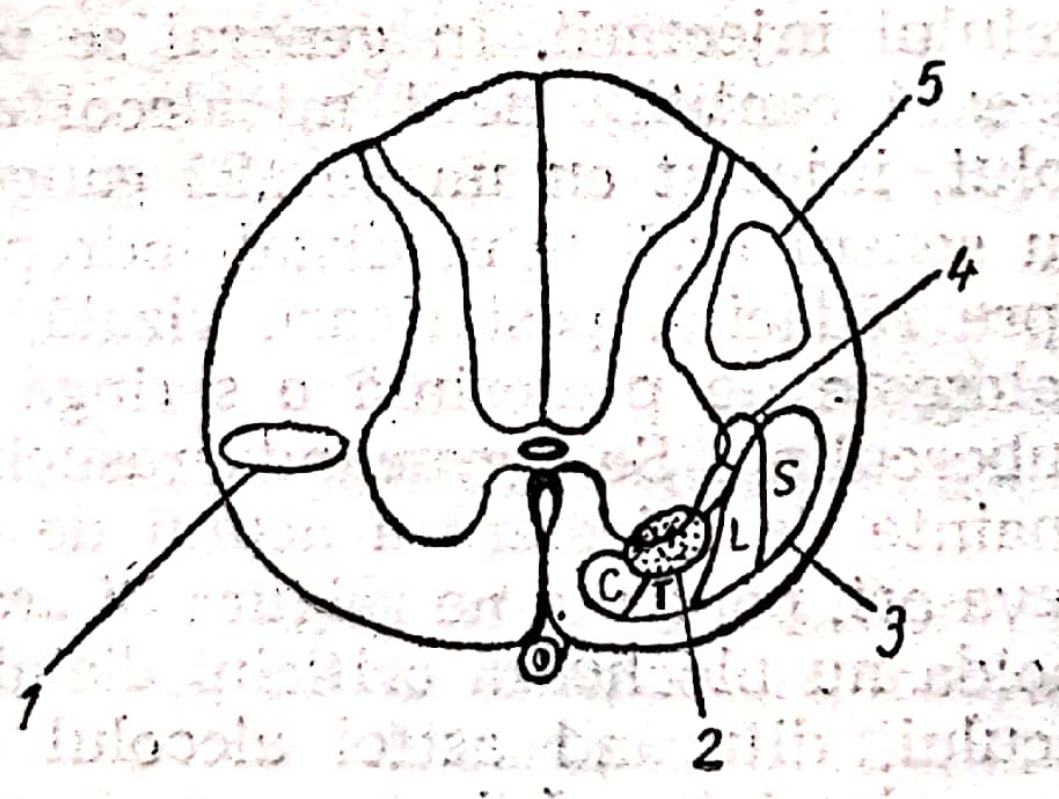

Fig. 16.1 — Schema de dispoziție a coordonatelor medulare la nivelul cervical: *1* — căile motilității autonome ale vezicii și intestinului; *2* — căile inervației autonome a arborelui traheobronșic; *3* — tractul spinotalamic lateral; *4* — căile inervației glandelor sudoripare; *5*. — tractul piramidal încrucișat.

O problemă medicală deosebită o pune bilateralitatea, chiar inegală ca intensitate a sindromului dureros, situație în care după cordotomie, durerea — adeseori cu caracter de arsură — se accentuează ipsilateral cordotomiei efectuate. Acest fenomen se întâlnește atunci când există un fond de dezaferentare la originea durerii respective (2).

Drept contraindicații formale ale unei intervenții de cordotomie trebuie avute în vedere: existența unei insuficiențe respiratorii, datorită faptului că sediul fibrelor de control involuntar al respirației se găsesc în cvadrantul anterolateral medular medial față de tractul spinotalamic (4). Același mecanism poate fi implicat și în cazul existenței tulburărilor sfincteriene, situație în care efectuarea cordotomiei toracice bilaterale poate duce la instalarea retenției cronice complete (2).

Cordotomia cervicală înaltă percutană (prin radiofrecvență)

După poziționarea capului bolnavului într-un cadru stereotactic, se reglează orizontalitatea canalului vertebral cervical, administrându-se o anestezie i.v. astfel încât bolnavul să rămână totuși cooperant. Se aseptizează regiunea laterocervicală opusă părții dureroase. Sub control fluoroscopic se reperează un punct interlaminar C_1—C_2, situat la jumătatea distanței A—P a canalului vertebral (de obicei situat la limita inferioară a vârfului mastoidei). Se anesteziază tegumentele cu xilocaină 1% și se practică o incizie tegumentară limitată. Se inseră un ac de 18 gauge, de 9 cm lungime în spațiul dintre

C_1 și C_2 până la nivelul durei (cca 3 cm), prin care se mai infiltrează puțină soluție anestezică. Se mai administrează puțin Pentothal i.v., apoi se penetrează dura. După apariția pe ac a LCS se mai introduce încă 1—2 mm din ac. Se recoltează cca 2—3 ml LCS care se amestecă cu un volum egal de substanță de contrast. Se reinjectează 1 ml din acest amestec, pentru a evidenția ligamentul dințat, care marchează planul median al măduvei. Imaginile celor două ligamente dințate trebuie să se suprapună, poziția corectă a acului de ghidaj fiind imediat în fața ligamentului, acolo unde în mod obișnuit este localizat mediul de contrast în cazul poziționării orizontale corecte a canalului. Pentru o și mai bună vizualizare medulară se pot introduce și 5—10 ml de aer.

Următorul pas este fixarea acului de ghidaj în sistemul de microdirijare. Acest ac este lent-progresiv împins către măduvă. Semnul că a fost atinsă măduva este întreruperea scurgerii de LCS. Odată atins acest nivel se introduce acul-termocuplu (cu vârful neizolat) prevăzut cu posibilitatea de a înregistra temperatura. Se introduce acest ac sub controlul impedanței și se oprește în momentul în care impedanța trece rapid de la 500 la 1 000 ohmi. În acest moment se începe testarea fiziologică. Inițial se stimulează cu 2—5 Hz. Dacă se produce o contracție a mușchilor ipsilaterali ai cefei este semn că electrodul este prea anterior, contracția mușchilor membrului inferior ipsilateral pledând, din contra, pentru sediul prea posterior al stimulării. Se repoziționează electrodul retrăgându-se lent acul de ghidaj cu câte 1 mm, până ce reapare scurgerea de LCS. În acest moment se înclină amboul acului de ghidaj în sensul invers direcției pe care dorim să i-o dăm vârfului său. Se reintroduce electrodul sub controlul impedanței și se repetă stimularea, urmărindu-se obținerea unui răspuns motor nul sau foarte slab la frecvențe joase. Se stimulează cu 50—100 Hz și se urmărește obținerea unei senzații de cald sau rece sau parestezii controlateral. Producerea leziunii se începe cu temperaturi joase (42°—44°), testând bolnavul în legătură cu instalarea termoanalgeziei controlateral și a unei eventuale pareze ipsilateral, datorate extensiei leziunii în tractul corticospinal învecinat. În această ultimă eventualitate, lezarea este imediat întreruptă și poate fi eventual repetată după câteva zile. Dacă se realizează doar hipalgezia, se crește temperatura cu 5° și se repetă lezarea până la efectul dorit.

Procentul rezultatelor bune imediate, obținute în general în 80—90% din cazuri, scade de obicei la 50 după cca un an.

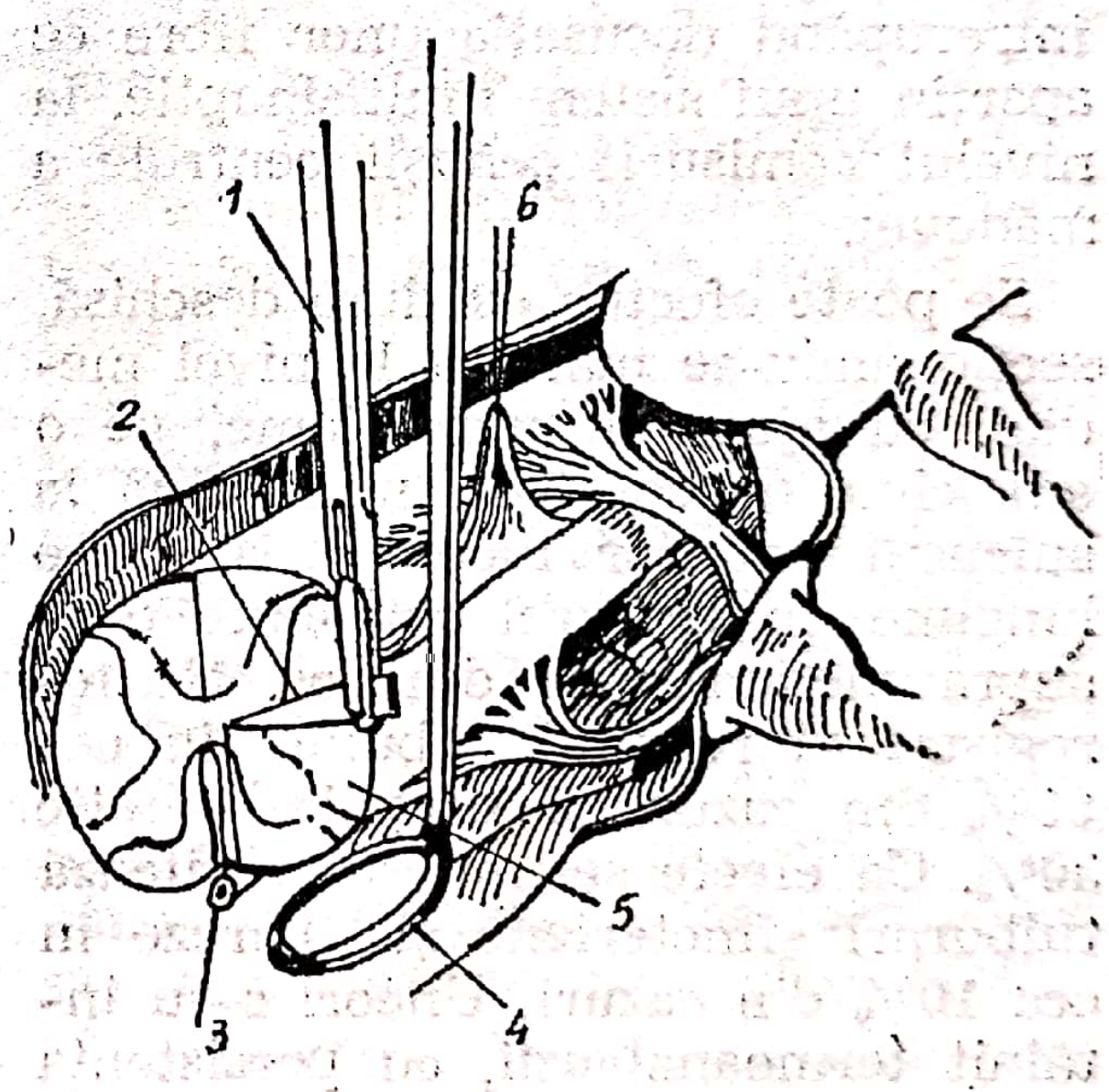

Fig. 16.2 — Secțiunea măduvei pentru cordotomie anterolaterală: *1, 2* — sistemul de secționare; *3* — artera spinală anterioară; *4* — oglindă pentru vizualizarea anterioară a măduvei; *5* — suprafața de secțiune a inciziei de cordotomie; *6* — ligamentul dințat secționat.

În mod obișnuit leziunile sunt produse unilateral, cele bilaterale predispunând uneori la apnee de somn sau la retenții vezicale.

Cordotomia toracică înaltă

Cordotomia toracică înaltă este făcută de obicei sub anestezie generală, la bolnavii cu sindroame dureroase situate sub T_8.

Se practică o laminectomie la nivelul T_2—T_3, pentru cordotomie unilaterală, şi la T_2—T_4 pentru cea bilaterală, ţinând cont de faptul că cele două secţiuni (situate bilateral) trebuie să fie despărţite de cel puţin două niveluri metamerice. După incizia durei se identifică ligamentul dinţat prin tracţionarea căruia se răstoarnă măduva expunându-se faţa sa laterală. Se introduce un bisturiu fin sau un fragment de lamă de ras prins cu o pensă în cvadrantul anterolateral, imediat în faţa inserţiei piale a ligamentului dinţat, pe o adâncime de cca 5 mm şi se secţionează coloana anterolaterală până la marginea laterală a arterei spinale anterioare (fig. 16.2). Se închide dura în surjet.

Practicarea cordotomiei toracice înalte bilaterale etajate este indicată în durerile canceroase bilaterale. Tulburări sfincteriene şi pareze au fost menţionate în cca 10% din cazuri.

Mielotomia comisurală

Mielotomia comisurală poate de asemenea da rezultate, în aceste sindroame dureroase bilaterale, situate sub nivel cervical, ea întrerupând decusaţia unor fibre ce aparţin unui sistem multisinaptic, la nivelul comisurii cenuşii centrale a măduvei.

Se poate efectua cu dura deschisă, secţionându-se măduva la nivel medial, cu ajutorul unei lame, pe o adâncime de cca 6—7 mm (până la sulcusul anterior medial) şi pe o lungime de cca trei segmente deasupra metamerului dureros. Se înregistrează rezultate bune în cca 60% din cazuri şi parţiale, în alte 30%. Ca efecte secundare se citează tulburări sfincteriene şi pareze în cca 10% din cazuri. Uneori s-au întâlnit termoanalgezii, cu persistenţa durerii canceroase.

Mielotomia comisurală cervicală înaltă stereotactică

Mielotomia comisurală cervicală înaltă stereotactică a fost introdusă în 1968 (5). Procedura este realizată sub anestezie locală, bolnavul având capul puternic flectat în aparatul stereotactic, astfel încât măduva cervicală să fie fixată. Un ac de ghidaj este introdus pe linia mediană între occiput şi C_1, sub control fluoroscopic. După penetrarea durei şi scurgerea LCS se continuă introducerea acului, până când impedanţa se schimbă de la 500 la 1 000 ohmi. Se stimulează cu 50 Hz şi aproximativ 1,0 V. Se obţin parestezii la nivelul membrelor inferioare şi perineului şi apoi şi la nivelul membrelor superioare, dacă se continuă introducerea şi mai profundă a electrodului. După ce încetează răspunsurile de la nivelul membrelor superioare, electrodul este introdus încă 2 mm. Se produc leziuni prin radiofrecvenţă cu secvenţe de 75°, până ce se obţin efectele analgetice sau încep să apară efectele motorii nedorite. Astfel se obţine rareori cedarea durerii fără pierderea sensibilităţii, dar la 80% dintre cei la care se pierde sensibilitatea, se obţine dispariţia durerii.

Nu s-au observat tulburări sfincteriene, pareze sau tulburări respiratorii, aceste funcţii având o reprezentare mai lateralizată. Această procedură reprezintă o alternativă la cordotomia bilaterală. Gildenberg (6) propune pentru durerile din cancerele pelviene o intervenţie mai limitată, care constă dintr-o laminectomie la T_9—T_{10}, după care se practică o secțiune mediană, de 5 mm, a măduvei prin care se introduce un microdisector bont, pe o adâncime de cca 6 mm (practic până la sulcusul anterior). Se poate aplica și la nivelul C_1, cu rezultate limitate. De asemenea se poate recurge și la practicarea unor leziuni de radiofrecvență, cu rezultate similare intervenției efectuate stereotactic la acest nivel (v. mai sus tehnica). Nu au fost raportate efecte secundare (pareze, tulburări sfincteriene sau tulburări ale sensibilității).

Rizotomiile gasseriene prin radiofrecvență

Tehnica este similară aceleia întrebuințată în nevralgiile esențiale de trigemen, cu deosebirea că nivelul analgeziei realizate trebuie să fie mult mai profund. Pentru a pune în practică tehnica de introducere a acului de ghidare este necesar ca foramenul oval ipsilateral durerii să fie liber.

Tractotomia mezencefalică stereotactică și talamotomia

Aceste două intervenții își găsesc utilitatea în durerile nociceptive care caracterizează leziuni ale craniului, gâtului ori ale regiunii umerilor. Se utilizează o tehnică ghidată imagistic, cu asistarea computerizată, ca aceea utilizată pentru orice talamotomie (v. chirurgia mișcărilor involuntare). După achiziționarea imaginilor *CT-scan* sau RMN și introducerea lor în computer se suprapun cu imaginile de referință din atlas și se calculează coordonatele tridimensionale ale țintei de atins. După aceasta bolnavul este mutat pe masa de operație și poziționat în decubit dorsal la fel ca pe *CT-scan*. Se transferă coordonatele pe arcul cadrului stereotactic. Punctul de intrare este anesteziat și se practică o incizie minimă a scalpului, în vederea unei trepanații minime pentru introducerea electrodului. Dura și pia sunt coagulate și se introduce electrodul de stimulare.

Pentru *tractotomia mezencefalică* ținta se găsește la 5 mm posteroinferior de porțiunea superioară a apeductului (regiunea comisurii posterioare) și la 9 mm de linia mediană. Dacă electrodul este corect plasat în tractul spinotalamic, stimularea produce o senzație de căldură controlateral. Dacă este prea medial, lângă lemniscul medial, se simt parestezii sau senzații de șoc electric controlateral.

Pentru producerea leziunilor se începe cu 50° timp de 60—90 s. Bolnavul este testat pentru a se aprecia corectitudinea plasării leziunii. Se notează afectarea privirii în sus și, eventual, apariția unei diplopii temporare. Apoi se crește temperatura de leziune cu pași de câte 5° până se realizează termoanalgezia sau efecte secundare controlateral.

De obicei o leziune cu diametrul de 4 mm este suficientă pentru a face să dispară durerea la 90% dintre bolnavi. În 10% din cazuri se poate produce oftalmoplegie permanentă unilateral, care se concretizează prin ocluzia ochiului respectiv (7).

Producerea unei leziuni la 5 mm de linia mediană (regiunea periapeductală), unde se găsesc căile de transmitere multisinaptică a durerii, poate fi eficientă în tratamentul durerii de dezaferentare din regiunea capului, gâtului şi umerilor.

În *talamotomie* se caută să se producă leziuni în regiunea nucleului centromedian, releu de transmitere lentă multisinaptică a durerii, care participă la transmiterea durerii cu caracter difuz. Ţinta talamică este localizată la 9/10 posterioare ale distanţei intercomisurale, la 4 mm deasupra acestei linii şi la 9 mm de linia mediană. Producerea acestei leziuni a fost aplicată atât ca tratament al durerii nociceptive cât şi în acela al durerilor de dezaferentare.

Testul fiziologic de localizare se face prin stimularea cu prag înalt care produce o senzaţie vibratorie în braţul controlateral (8). În cazurile la care s-a utilizat iodventriculografia pentru reperajul ţintei, s-a notat o reducere a durerii în cca 50% din cazuri. S-au notat ca efecte secundare rare afazia şi hemipareza (7).

Procedee de deconectare stereotactică şi frontolimbică

Deconectările frontolimbice s-au dovedit a avea efect favorabil în sindroamele dureroase prin acţiunea lor anxiolitică. Efecte benefice s-au obţinut în până la 80% dintre bolnavi, cu condiţia ca aceştia să fi fost bine selecţionaţi. Astfel de rezultate au fost obţinute prin leziuni produse în tracturile frontotalamice ca şi în cele din regiunea subcaudală sau în asocierea acestora cu leziuni în *girus cinguli*. Astfel de leziuni nu-şi găsesc indicaţia la bolnavii cu temperament stoic sau la persoane isteroide, la care pot dezinhiba şi puţina inhibiţie socială existentă.

Alcoolizarea stereotactică a hipofizei

Alcoolizarea stereotactică a hipofizei şi-a dovedit efectul favorabil în tratamentul durerilor din cancerele hormonodependente (prostată, sân).

Tratamentul durerii cronice necanceroase

Efectele sale sunt puternic influenţate de structura psihologică a bolnavului. De aceea înainte de a se recurge la un tratament chirurgical trebuie efectuat un studiu psihologic aprofundat. De asemenea existenţa unor mecanisme patogenice diferite care stau la baza unor sindroame dureroase a determinat în ultimul deceniu o diferenţiere netă a tacticilor şi tehnicilor chirurgicale recomandate. În cele ce urmează ne vom referi la variatele tehnici existente actualmente şi, implicit, la opţiunile neurochirurgicale, în cazul unor sindroame dureroase de etiopatogenie necanceroasă.

Tratamentul nevralgiei esenţiale de trigemen

Deşi patogenia exactă a acestui sindrom nu este bine cunoscută, demielinizarea axonilor în regiunea zonei de intrare intrapontină a lor pare să joace un rol important. Două metode terapeutice îşi împart actualmente preferinţele majorităţii autorilor: rizotomia trigeminală percutană şi decompresiunea neurovasculară (DNV), ultima părând a da rezultate mai durabile; ea se bazează pe disecţia ansei vasculare, reprezentată de obicei de AICA sau PSCA, care irită prin pulsaţiile sale rădăcina trigemenului. Apariţia la un moment dat al vieţii bolnavului a acestei suferinţe este desigur legată de evoluţia unui proces arahnoiditic, care solidarizează formaţia vasculară de elementul nervos (9). Intervenţia unui astfel de mecanism de tracţiune, exercitat de bridele arahnoiditice, este cu atât mai plauzibil cu cât destul de des simpla neuroliză, chiar când nu se descoperă un element vascular iritant, este suficientă pentru rezolvarea sindromului dureros. Aspectul definitoriu al nevralgiei esenţiale de trigemen (ticul dureros) îl constituie caracterul intermitent, lancinant al durerii de tipul şocului electric, ce apare în teritoriul uneia sau al mai multor ramuri trigeminale şi care este determinată de excitarea „trigger“-zonei de către un stimul exteroceptiv nenociv (înghiţire, vorbire, atingere etc.). Cu timpul se ajunge ca aceste episoade dureroase să apară pe fondul de durere surdă, continuă în teritoriul respectiv, ceea ce îi poate conferi chiar aspectul de *nevralgie trigeminală atipică*. Durerile trigeminale de tip continuu, fără exacerbările menţionate nu se încadrează în nevralgia trigeminală esenţială *(vera)* şi pentru elucidarea cauzei lor (eventuale leziuni organice — de obicei cancere ale bazei craniului sau alte procese neoplazice dezvoltate în girul trigemenului) sunt necesare investigaţii imagistice craniocerebrale mai aprofundate (*CT-scan*, RMN).

Rizotomia trigeminală parcutană

Rizotomia trigeminală percutană poate fi realizată lezând radicelele trigeminale cu alcool, glicerol sau radiofrecvenţă (10, 11). Prima variantă este din ce în ce mai puţin folosită, din cauza morbidităţii ridicate datorate eventualei difuzări a alcoolului în cisternele bazale. În general lezarea prin radiofrecvenţă este grevată de morbiditate minimă. La cazurile rebele se poate recurge la injectarea de glicerol; de asemenea pentru atingerea ramurii V/1.

Eventualitatea ca ulterior să survină o anestezie dureroasă este mai mare în cazurile în care s-a realizat o anestezie completă prin radiofrecvenţă a unei întregi hemifeţe sau a teritoriului V/1. În general însă eficienţa asupra durerii a leziunilor de radiofrecvenţă este proporţională cu realizarea şi a unei hipoestezii în teritoriul respectiv. Tehnica este următoarea: se practică radiografii în incidenţa Hirtz şi laterală pentru evidenţierea foramenului oval. Intervenţia se practică sub neuroleptanalgezie destul de superficială, pentru a putea trezi uşor bolnavul în vederea testărilor succesive. Se introduce acul de ghidaj la cca 3 cm lateral de comisura bucală, dându-i direcţia către un punct situat la 3 cm în faţa conductului auditiv extern. Introducerea acului se face sub controlul unui deget introdus în vestibulul bucal, astfel încât acul să rămână în permanenţă în afara mucoasei bucale. Se utilizează un ac drept sau unul curbat, căutându-se a se atinge foramenul oval la nivelul exobazei. Se pătrunde prin acesta, eventual sub control fluoroscopic, până se simte „scăparea“ acului într-un mediu mai puţin dens: cisterna ganglionului Gasser, de unde se scurge LCS. Înainte de introducerea acului de ghidaj se testează depăşirea cu 1—2 mm a vârfului izolat al acestuia prin electrodul cu care se va realiza leziunea de radiofrecvenţă. Localizarea corectă a vârfului acului de ghidaj în cisterna ganglionului Gasser este verificată radiografic. Eventual se poate împinge mai profund acul de ghidaj către clivus, pentru atingerea şi a ramului V/1. Invers se procedează pentru atingerea cât mai selectivă a ramului V/III, retrăgându-se puţin acul.

Pătrunderea prea profundă poate determina o leziune temporobazală (hamatom sau leziune epileptogenă). Dimpotrivă, direcţia prea verticală şi anterioară poate ajunge în fisura orbitală inferioară şi determina lezarea nervului optic. Poziţionarea incorectă a vârfului acului de ghidaj impune reluarea de la capăt a manevrelor de reperaj şi introducerea acului de ghidaj. Scurgerea LCS poate fi redusă sau împiedicată prin practicarea prealabilă a unor repetate rizotomii. Pentru realizarea leziunii de radiofrecvenţă se utilizează un electrod curbat prin a cărui stimulare se poate testa cu ce rădăcină trigeminală avem de-a face. În cazurile noi, paresteziile sunt obţinute cu stimuli de 0,1 V şi în nici un caz mai intenşi de 0,25 V. Dacă paresteziile acoperă teritoriul rădăcinii urmărite, se începe crearea leziunii cu pacientul iniţial treaz, până când apare durerea în teritoriul vizat. Se creşte treptat temperatura, având grijă ca eventuala instalare a tulburărilor de sensibilitate să fie imediat depistată. Dacă intoleranţa bolnavului la durerea indusă de leziune impune aprofundarea anesteziei, nu se va depăşi o leziune de 70°, timp de 90 s. În general leziunile sunt realizate prin creşteri în trepte de câte 5°.

Durerile datorate existenţei unor leziuni canceroase necesită provocarea unor leziuni de radiofrecvenţă mai intense, cu deficite de sensibilitate extinse. În general, în cazul nevralgiilor trigeminale esenţiale, după 5 ani de la producerea leziunilor de radiofrecvenţă, recidiva acestora ajunge la 65% (18). Decesele sau morbiditatea severă (keratită, oftalmoplegie, paralizia masticaţiei) sunt foarte rare.

Pentru practicarea rizotomiei cu glicerol, după introducerea acului de ghidaj, bolnavul va fi ridicat în poziţie semişezând, cu capul moderat flectat şi aplecat uşor ipsilateral. Capul este fixat de un suport-potcoavă. Se injectează 0,5 ml de substanţă de contrast pentru vizualizarea cisternei trigeminale. Substanţa de contrast este apoi eliminată, lăsând LCS să se scurgă prin acul de ghidaj şi impunând eventual capului o mişcare de extensie, pentru evacuarea completă a substanţei din cisternă. Manevra este necesară pentru că agentul iodat, fiind hiperbar faţă de glicerol, poate împiedica contactul glicerolului cu rădăcinile nervoase. Apoi, cu o seringă de tuberculină se introduc 0,4 ml de glicerol anhidru, sterilizat, în trepte de câte 0,1 ml. Bolnavul este menţinut în poziţie semişezând timp de încă cca o jumătate de oră, apoi acul este retras şi orificiul de pătrundere a acului pansat steril şi compresiv.

Decompresiunea microvasculară

Decompresiunea microvasculară, considerată iniţial ca având efect definitiv curativ, a dovedit în ultimii ani un procent de recidivare de cca 3,5 pe an (13). În orice caz, procentul este inferior celui din rizotomiile precutane (12). Totuşi, morbiditatea şi mortalitatea mai mică, durata de spitalizare mai scurtă, ca şi dificultatea de a realiza decompresiunile la bătrâni au făcut ca rizotomiile percutane să fie preferate de mulţi. Datorită rezultatelor mai durabile după decompresiunea neurovasculară (DNV), acestea sunt de preferat la bolnavii mai tineri şi mai robuşti (13). Cca 10% din bolnavii operaţi prezintă totuşi tulburări de auz, eventual vertije, ataxie, pareză a perechii VI sau VII sau chiar fistule de LCS. Decesele — foarte rare — survin totuşi mai frecvent ca după rizotomiile percutane.

Operaţia se efectuează sub anestezie generală (9, 14). Bolnavul este aşezat în poziţie semişezând, cu capul flectat şi faţa rotată către partea opusă regiunii de operat, astfel încât tentoriul ipsilateral să fie paralel cu planul orizontal. Incizia este paramastoidiană, la două laturi de deget pe linia părului și cu centrul situat retroauricular. După incizarea părților moi se practică o craniectomie de 3/3 cm, care se extinde cranial și lateral până la sinusul lateral și sigmoid. Se incizează dura, descoperindu-se fața laterală și superioară a emisferei cerebeloase, aceasta fiind tracționată inferomedial; se evidențiază în acest fel nervii VIII, VII, V și VI. De obicei aceștia sunt prinși într-o textură arahnoiditică. Se disecă această pânză descoperindu-se și identificându-se trunchiurile nervoase, vena Dandy (petroasă) și ansele arteriale care de obicei încrucișează traiectele nervilor. După coagularea venei Dandy se urmărește traiectul perechii V care în mod obișnuit, în porțiunea sa proximală față de punte, este încrucișat de un vas arterial (de obicei AICA sau o ansă din PSCA). Se disecă vasul de nerv și între ele se plasează un fragment de teflon presat, care se manșonează pe nerv, pentru a nu se deplasa la scoaterea spatulei depărtătoare și la revenirea lobului cerebelos la locul său. Se poate chiar cere anestezistului să mărească presiunea venoasă, pentru a controla revenirea cerebelului la locul său. Se închide dura și părțile moi craniene în straturi anatomice.

Rizotomia cu radiofrecvență și DNV au fost utilizate și pentru nevralgia de glosofaringian ca și pentru tratamentul hemispasmului facial, unele vertije Ménière rebele, unele hipertensiuni arteriale paroxistice (15) și chiar unele cazuri selectate de torticolis spasmodic.

Coagularea zonei dorsale de intrare (DREZ)

Coagularea zonei dorsale de intrare (DREZ) a radicelelor posterioare în măduvă reprezintă o metodă foarte comodă și elegantă de întrerupere a circuitelor de transmitere a durerii (16). Afirmația este valabilă în cazul DREZ atât pentru durerea nociceptivă cât și pentru cea de dezaferentare (cea prezentă după avulsia radiculară, membru-fantomă, durerile din cadrul paraplegiei ca și unele cazuri de durere postherpetică) (17, 18).

Coagularea DREZ acționează asupra straturilor I—V din jurul coarnelor posterioare. Coagularea se poate face cu laser (17) sau cu coagularea bipolară, după incizarea piei (19).

Durerea de avulsie plexală survine la cel puțin 20% din bolnavii cu avulsia (smulgerea) rădăcinilor plexului brahial prin abducții forțate și brutale ale brațului sau la cei cu smulgeri ale rădăcinilor plexului lombosacrat. Durerea respectivă are caracter de durere-arsură, este constantă dar cu exacerbări intermitente.

Actualmente RMN aproape a înlocuit mielografia și *CT-scan* în evidențierea pseudomeningocelelor care se formează la nivelul rădăcinilor smulse.

Cu ajutorul examenului electric se poate face distincția între leziunile de avulsie radiculară și cele de elongare a plexului; primele lăsând integru ganglionul spinal al rădăcinii posterioare, conservă o viteză de conducere nervoasă distală normală. De asemenea unda de potențial evocat N9 este și ea conservată în cazul avulsiilor. Cunoașterea mecanismului lezional este foarte importantă, leziunile prin avulsie răspunzând bine la coagularea DREZ, în timp ce elongațiile plexale nu sunt influențate de acest tratament (20). Rezultatele coagulării DREZ după avulsii de rădăcini ale plexului brahial s-au dovedit favorabile în cca 80% din cazuri (21). Bolnavii cu leziuni de elongare a nervilor pot beneficia în schimb de stimulări spinale sau cerebrale profunde.

Durerile după traumatisme medulare pot îmbrăca două aspecte clinice:

a) fie așa-numitele *dureri de zonă terminală,* fie b) *durerile distale difuze.* Primele se distribuie în dermatoamele imediat caudale nivelului lezional medular, survin în salve cu durata de câteva minute, au caracter de arsură și pot fi provocate prin atingerea zonei dureroase sau rostral de aceasta; celălalt aspect clinic, *durerile,* de asemenea distale față de nivelul leziunii medulare, au *caracter mai difuz,* nu respectă dermatoamele, îmbracă și ele caracter de arsură constant, nefiind însă provocate la atingerea zonei dureroase.

Dacă în prima situație (a salvelor dureroase cu distribuție dermatomală) coagularea DREZ dă rezultate bune în 80% din cazuri, în cea de-a doua variantă (a durerilor difuze continue), aceasta nu este urmată de ameliorare (21). În general durerea care poate fi provocată prin excitații nenociceptive este cea care poate răspunde favorabil la coagularea DREZ. În schimb, durerea care nu apare după astfel de excitații, deci neevocabilă, răspunde favorabil doar la cordotomie sau la cordectomie (22).

Cordectomia și-a dovedit eficiența în durerile episodice, localizate caudal la șold, după fracturi vertebrale în regiunea toracică inferioară (sub T_{11}). Se intervine prin laminectomie și se excizează cicatricea medulară (23). Operația a dat rezultate favorabile în 90% din cazuri, cu o reducere a durerii cu peste 70%, cu condiția ca leziunea osoasă să fie restabilizată înainte de cordectomie.

Durerile neevocabile cu caracter de arsură nu sunt influențate de alte intervenții chirurgicale, deși în cca o treime din cazuri ar răspunde la stimularea talamică sau spinală (22).

Uneori la bolnavii cu traumatisme medulare pot apărea tardiv sindroame dureroase sau deficite neurologice progresive, determinate de instalarea unei siringomielii. Aceste dureri consecutive siringomieliei pot fi declanșate prin manevra Valsalva. Tratamentul de elecție în aceste cazuri constă din drenajul cavității siringomielice. Dacă însă coexistă cu o așa-numită durere de zonă terminală (salve dureroase cu distribuție dermatomerică), durerea răspunde la coagularea DREZ dar nu la drenarea siringomieliei (22).

Durerea din cadrul „membrului-fantomă“, care trebuie diferențiată de durerea din bontul de amputație, răspunde în 75% din cazuri la coagularea DREZ (18), în timp ce durerea din bontul de amputație rămâne neinfluențată de acest tratament (24). Dacă la durerea de tip membru-fantomă se asociază și o elongație, efectul coagulării DREZ poate fi limitat. În aceste cazuri, unda N_9 poate apărea diminuată sau poate chiar lipsi. Stimularea magnetică a bonturilor nervoase, în aceste cazuri, poate genera potențialele evocate, în timp ce la stimularea electrică este nevoie de atingerea unui prag dureros, pentru a le obține.

Nevralgiile postherpetice, bănuite inițial că răspund favorabil la coagularea DREZ, au manifestat — așa cum relevă studii ulterioare — tendința crescută la recidive, doar 25% din bolnavi beneficiind de remisiuni stabile. Cele mai bune rezultate au fost obținute în cazul senzațiilor de arsură superficială, de mâncărime cu hiperestezie și în absența tulburărilor obiective de sensibilitate. La bolnavii cu dureri profunde, însoțite de deficite senzitive segmentare, rezultatele au fost mai slabe (21).

Având în vedere că un număr important dintre bolnavii care sunt supuși intervențiilor de coagulare DREZ la nivelul toracic au probleme de mobilizare postoperatorie, modalitățile nondistructive de intervenție de tipul stimulării spinale sau cerebrale profunde pot fi mai sigure şi mai eficiente. Acelaşi lucru este valabil şi pentru bolnavii cu dureri postherpetice profunde, continue.

Tehnică

După practicarea laminectomiei la nivelul vizat (17), se trece la inventarierea leziunilor. În cazul smulgerilor radiculare se evidenţiază leziunile existente. În acest caz, ca şi în sindromul de membru-fantomă se intervine pe un segment cranial şi pe unul caudal faţă de rădăcina ori rădăcinile afectate. În cazul durerilor survenite după o leziune medulară traumatică se intervine şi asupra a două segmente cranial şi unul caudal (21). Se utilizează un electrod de monitorizare cu un vârf neizolat, de 2 mm. Se inseră acest electrod în zona de intrare a radicelelor cu o înclinare în sus de cca 30° faţă de verticală şi se aplică o temperatură de 75° timp de 15 s. Această leziune deşi nu produce un echilibru termic complet, pare a fi suficientă ca efect terapeutic. În cazul durerilor faciale postherpetice superficiale, lezarea nucleului caudal al trigemenului necesită un electrod-termocuplu special (25).

Stimularea medulară (SM) şi cerebrală profundă (SCP)

Aceste tehnici neablative sunt de încercat, desigur înaintea celor de interceptare anatomică, deşi de obicei se recurge la ele după cele ablative. Efectul lor însă scade de obicei cu timpul (26, 27).

Stimularea cerebrală profundă (SCP) implică stimularea căilor ascendente şi descendente care modulează transmiterea durerii. Unul este sistemul endorfinic descendent, care acţionează prin substanţa cenuşie periapeductală şi periventriculară, celălalt este sistemul lemniscal ascendent care poate fi stimulat prin implantarea în nucleul ventrolateral talamic sau în porţiunea senzitivă a braţului posterior al capsulei interne.

Stimularea medulară (SM) este eficientă în tratamentul nevralgiilor postherpetice, durerilor de origine vasculară, durerilor de bont de amputaţie sau elongare nervoasă, dar nu acţionează în durerile din cadrul „membrului-fantomă“ (26, 28). Durerile rebele apărute după multiple intervenţii de discectomie, ca şi unele dureri din cadrul neuropatiilor periferice pot beneficia de asemenea de stimulare medulară (26, 29, 30). Se admite că SM are indicaţii atunci când paresteziile induse se suprapun pe aria dureroasă. Unii autori afirmă însă că rezolvarea unei dureri de dezaferentare ar fi posibilă doar atunci când aria paresteziilor s-ar situa în jurul ariei dureroase (31).

Tehnica SM este variabilă. În general s-a constatat că implantele multicontacte realizează un control al durerii superior implantelor bipolare (29). Electrozii multicontacţi cilindrici pot fi implantaţi precutan în spaţiul epidural printr-un ac special, curbat la vârf. La început capătul distal al electrodului este menţinut la exterior pentru stimulări de probă. După aceea electrodul este implantat complet şi contactat la emiţătorul de radiofrecvenţă. Adeseori sunt necesare testări repetate, timp de săptămâni pentru alegerea optimă a frecvenţei, duratei pulsurilor şi amplitudinilor.

O altă variantă o reprezintă implantarea de electrozi multicontact plaţi. Se practică o laminectomie pe două niveluri şi se implantează electrozii pe linia mediană. Îmbrăcămintea de poliuretan a electrodului este suturată la dură atât la nivel cranial cât şi caudal. Atât implantarea percutană cât şi cea prin laminectomie sunt practicate sub anestezie locală, astfel încât bolnavul să poată coopera pentru testarea precoce. Se urmărește plasarea electrodului în așa fel încât aria de parestezii produse prin stimulare să se suprapună pe aria dureroasă sau în jurul ei. Extremitatea superioară a electrodului nu trebuie să depășească cu mult nivelul rostral al ariei dureroase; altfel axonii situați cel mai caudal ce trebuie stimulați, pot scăpa. În durerile de dezaferentare care cuprind o arie foarte extinsă, adeseori este necesară implantarea mai multor electrozi, pentru a obține acoperirea cu senzații parestezice a întregii arii dezaferentate (31).

Odată electrozii convenabil implantați, se plasează cablul subcutan până la un buzunar creat de asemenea subcutan, pentru plasarea emițătorului de impulsuri. Acest buzunar este plasat de obicei subclavicular sau subcostal, abdominal. Dacă se utilizează un receptor pasiv pentru implantare, acesta este activat cu ajutorul unei antene exterioare așezată în dreptul receptorului. În cazul când se utilizează un generator de impulsuri extern, bolnavul poate controla voluntar amplitudinea și frecvența impulsurilor, cu ajutorul unui programator exterior.

Complicațiile care pot surveni sunt de natură infecțioasă sau tehnică — defecțiuni ale instalației.

Stimularea cerebrală profundă (SCP). Cu această metodă s-au raportat ameliorări în cca 40% din durerile de dezaferentare și în cca 60% din durerile nociceptive (27). Stimularea se face la nivelul substanței cenușii periventriculare, a talamusului sau la nivel capsular. Acestea din urmă s-au dovedit mai eficiente în durerea de dezaferentare din arahnoiditele constituite după discectomii repetate, din unele neuropatii periferice, inclusiv cele postherpetice, dar nu și în durerea membrului-fantomă (27, 32). Stimularea talamică poate acționa și în unele dezaferentări produse de leziuni centrale (traumatisme medulare) (22). În general însă durerile produse prin dezaferentările de origine centrală nu sunt influențabile prin aceste stimulări (27). Electrozii pentru SCP sunt introduși stereotactic în substanța cenușie periventriculară și talamus (27, 32). Ținta de la nivelul substanței paraventriculare se găsește la câțiva mm de peretele ventriculului III și puțin anterior de comisura posterioară. Testul de stimulare produs intraoperator determină senzația de căldură la nivelul feței și al trunchiului și o ușoară ameliorare a durerii. Stimularea substanței cenușii periapeductale determină și ea o ameliorare ușoară a durerii, dar însoțită de anxietate marcată. Se verifică localizarea prin *CT-scan* sau RMN (v. tratamentul chirurgical al mișcărilor involuntare). După reperajul și ghidarea stereotactică se plasează generatorul de impulsuri subclavicular, cu cablurile dispuse subgaleal și subcutan. Complicațiile sunt și aici de ordin infecțios sau tehnic.

Simpatectomiile

Simpatectomiile se referă la tratamentul cauzalgiilor mediate pe cale simpatică prin eliberare de norepinefrină, care activează sau perpetuează impulsurile. Acestea se transmit prin axonii periferici cu diametru larg și sunt codate ca durere de tip central. Multe din aceste sindroame dureroase sunt tratate conservator (33): blocaj regional cu guanetidină sau agenți alfa-blocanți, de tipul fenoxibenzaminei.

Cauzalgiile care uneori pot surveni precoce, în primele 24 ore de la lezarea parțială a unui nerv (de obicei sciatic sau median), sunt localizate cu predilecție la nivelul extremității membrului. Durerea îmbracă fie caracterul de arsură, fie acela de durere pulsatilă sau lancinantă. Treptat durerea poate progresa către baza membrului și în afara teritoriului nervului afectat. Ea poate fi declanșată de o ușoară atingere, de frig etc. Inițial membrul este cald, uscat și roșu, dar în câteva săptămâni devine umed, cianotic și rece. Apar de asemenea tulburări trofice.

Simpatectomia poate ameliora durerile din sindroamele vasculare ale membrelor sau în cele de după amputația degetelor, dar nu acționează în claudicații și în amputațiile practicate deasupra articulației pumnului sau a genunchiului (33). Tehnica simpatectomiilor este cea de chirurgie generală (34, 35).

Alte tehnici. Transplantările experimentale de medulosuprarenală în spațiul subarahnoidian și în substanța cenușie periapeductală la șoareci (36) a avut ca rezultat reducerea reacției la durerea acută. Se pare că mecanismul de acțiune al implantelor de medulosuprarenală ar fi cel de stimulare a eliberării locale de catecolamine și peptide opioide, efectul analgetic fiind reversibil dacă se administrează Naloxonă. Dacă astfel de implante își vor dovedi eficacitatea și pe termen lung, ele vor putea deveni o alternativă la stimulările centrale sau chiar la unele procedee ablative.

Bibliografie

1. *NURCHI G.:* Use of intraventricular and intratechal morphine in intractable pain associated with cancer, *Neurosurg.*, 1984; 15: 801—803.
2. *SCMIDEK H. H., SWEET W. H.* (sub red.): Operative Neurosurgical Techniques. Indications Methods and Results, ed. a II-a. Grune and Stratton Inc., New York, 1988.
3. *LAZORTHES Y., VERDIE J. G., BASTIDE R.:* Spinal versus intraventricular chronic opiate administration with implantable drug delivery devices for cancer pain, *Appl. Neurophysiol.*, 1985; 48: 234—241.
4. *HITCHKOCK E., LECCE B.:* Somatotopic reprezentation of the respiratory pathways in the cervical cord of men, *J. Neurosurg.*, 1967; 27: 320—329.
5. *HITCHKOCK E.:* Spinal and pontine tractotomies and nucleotomies. În: „Modern Stereotactic Neurosurgery" (sub red. Lunsford L. D.), cap. 22. Nijhoff, Boston, 1988, 279—295.
6. *GILDENBERG P. L., HIRSHBERG R. M.:* Limited myelotomy for treatment of the intractable cancer pain, *J. Neurol. Neurosurg. Psychiat.*, 1984; 47: 94—96.
7. *FRANK F., FABRIZZI A. P., GAIST G.:* Stereotactic mesencephalotomy versus multiple thalamotomies in the treatment a chronic cancer pain syndromes, *Appl. Neurophysiol.*, 1987; 50: 314—318.
8. *LAITINEN L. V.:* Mesencephalotomy and thalamotomy for chronic pain. În: „Modern Stereotactic Neurosurgery" (sub red. Lunsford L. D.), cap. 21, Nijhoff, Boston, 1988, 269—271.
9. *CONSTANTINOVICI A., CRISTESCU A. M., GONȚEA L., VASILOVICI R.:* Decompresiunea neurovasculară a nervilor din fosa posterioară, metodă cu multiple indicații neurochirurgicale, *Neurol. Psihiat. Neurochir.*, 1982; 27 (4): 277—281.
10. *SWEET W. H.:* Treatment of trigeminal neuralgia by percutaneous rhizotomy. În: „Neurological Surgery" (sub red. Youmans J.), ed. a III-a, cap. 142, W. B. Saunders Co., Philadelphia, 1988, 3 888—3 921.
11. *NUGENT G. R.:* Radiofrequency treatment of trigeminal neuralgia. În: „Contemporary Neurosurgery" (sub red. Tindall G. T., Long D. M.), vol. IV, Williams and Wilkins Co., Baltimore, 1982, 1—6.
12. *BURCHIEL K. J., STEEHE T. D., HOWE J. E., LOESER J. D.:* Comparison of percutaneous radiofrequency gangliolysis and microvascular decompression for the surgical management of „tic douloureux", *Neurosurg.*, 1981; 9: 111—119.
13. *BURCHIEL K. J., CLARKE H., HAGLUND M., LOESER J.:* Long-term efficacy of microvascular decompression in trigeminal neuralgia, *J. Neurosurg.*, 1988; 69: 35—38.
14. *JANNETTA P. J.:* Treatment of trigeminal neuralgia by microoperative decompression În: „Neurological Surgery" (sub red. Youmans J.), ed. a III-a, cap. 144, W. B. Saunders Co., Philadelphia, 1988, 3 928—3 942.
15. *JANETTA P. J.:* Cranial rhizopathies. În: „Neurological Surgery" (sub red. Youmans J.), ed. a III-a, cap. 161, W. B. Saunders Co., Philadelphia, 1988, 4 169—4 182.

CAPITOLUL 17

Tratamentul chirurgical al tulburărilor de tonus şi de mişcare

Aceste tulburări se pot manifesta în repaus, în poziţii fixe sau pot însoţi mişcările voluntare.

Tremorul este o mişcare oscilatorie ritmică, datorită contracţiei alternative a grupurilor musculare antagonice. Se poate manifesta în repaus (tremorul parkinsonian), în poziţii fixe (tremorul familial sau esenţial) sau în cursul unor mişcări voluntare (tremorul intenţional, cerebelos).

Coreea este o mişcare necoordonată, bruscă, rapidă ce apare în repaus şi este accentuată de mişcările voluntare.

Atetoza se exprimă prin mişcări ample, neregulate, cu caracter spastic care interesează segmente mari ale corpului: faţă, cap, exteremităţi şi trunchi, ce sunt accentuate în cursul unei activităţi voluntare.

Distonia, definită adeseori ca „spasm de torsiune“, se manifestă de obicei ca gesturi ondulante, ample, asemănătoare celor din atetoză, dar care interesează segmente şi mai întinse ale corpului. În cazurile în care distonia face parte dintr-o boală cu caracter mai progresiv, generalizat, atitudinile patologice apar de obicei distal, cu extensia degetelor, flexie în articulaţiile pumnului şi cotului şi inversarea piciorului. Cu timpul sunt cuprinse şi grupele musculare proximale ale membrelor şi se poate ajunge la o fixare în poziţii anormale ale segmentelor corpului. Uneori distonia se poate manifesta pe grupe parcelare de muşchi, de exemplu, torticolisul spasmodic.

Balismul constă din mişcări ample, cu caracter brutal care interesează iniţial grupele musculare proximale ale extremităţilor. Ele sunt continue în stare de veghe şi dispar doar în timpul somnului profund.

Ataxia este legată de afectarea cerebelului sau a căilor sale de conexiune. Deşi respectă secvenţializarea normală, în executarea mişcărilor voluntare survine o dissinergie la intrarea în acţiune a grupelor antagoniste, agoniste şi a grupelor fixatoare. Se manifestă ca oscilaţii neregulate, cu amplitudine mare, în cursul mişcărilor voluntare ale membrelor. Mersul apare ebrios.

Miocloniile se manifestă ca mişcări foarte rapide şi scurte, care interesează grupe de fibre musculare sau chiar muşchi întregi. Pot apărea în repaus sau în timpul mişcărilor voluntare. Tulburările de tonus se pot caracteriza prin exces sau prin scădere şi pot apărea în repaus sau în mişcare. Se pot însoţi de mişcări involuntare.

Rigiditatea şi spasticitatea se caracterizează prin tonus crescut, ce apare ca o consecinţă a afectării sistemului extrapiramidal. Rigiditatea se manifestă ca o rezistenţă la imprimarea unor mişcări pasive, indiferent de viteza imprimată acestora, în timp ce spasticitatea este dependentă de viteza mișcărilor pasive imprimate (de exemplu, în relaxările de tonus, în „lamă de briceag“ de la nivelul unor articulații, când se execută o mișcare pasivă).

Hipotonia. Când apare în cadrul unei afectări a neuronului motor central, este datorată afectării emisferelor cerebeloase și a căilor dentotalamice. Apare doar în cursul mișcărilor voluntare, ca o rezistență redusă la întinderea pasivă.

Bradikinezia definește încetinirea unor mișcări voluntare (ca de exemplu, în boala Parkinson).

Tratamentul chirurgical poate influența tulburările de tonus sau de mișcări cu aspect pozitiv (spasticitate, rigiditate, tremor, dureri, atetoză, distonii), dar nu poate fi aplicat în cele cu rezultantă negativă (hipotonie, pareze). Înainte de a se recurge la tratamentul chirurgical trebuie epuizate toate posibilitățile de tratament conservator.

Metode chirurgicale de tratament

Talamotomia stereotactică

Poate fi utilizată în tratamentul diverselor tulburări funcționale: tremor, rigiditate, distonie, coree, hemibalism, atetoză și unele forme de mioclonus. Intervențiile asupra nucleului ventrolateral au suferit diverse ameliorări tehnice de la introducerea sa (2). Reperajul ventriculografic a fost înlocuit cu *CT-scan* și RMN, acestea fiind capabile să evidențieze imagistic și alte formațiuni învecinate, de interes (nucleul subtalamic, brațul posterior al capsulei interne etc.). Metoda inițială de ghidaj stereotactic pentru nucleul ventrolateral posterior care își ia ca repere comisurile anterioară și posterioară poate fi alterată de diversele variații individuale ale măsurătorilor diencefalice. Totuși, cu toată acuratețea imagistică introdusă de *CT-scan* și de RMN, verificarea prin stimulări electrofiziologice intraoperatorii își păstrează valoarea.

După identificarea imagistică a formației-țintă se introduc imaginile în computer și sunt comparate prin suprapunere cu imaginile din atlas (3). Se calculează unghiurile de abordare cu ajutorul computerului și se trasează pe monitor traiectul de acces al sondei-electrod. Datele astfel calculate sunt transferate aparatului stereotactic. Punctul de intrare pe craniu este situat în plan coronal, la cca 3 cm lateral de linia mediană. Se preferă accesul „twist-drill“ față de cel prin gaură de trepan, pentru a evita deplasarea țintelor în urma pătrunderii aerului subarahnoidian. Se practică stimularea de probă a țintei cu 0,1 MA la o frecvență de 60 Hz, prin extremitatea lateralizată a sondei-electrod care se deplasează posterior în pași de câte 1 mm către nucleul ventral posterior. Apariția paresteziilor la stimulare marchează joncțiunea dintre cei doi nuclei talamici: ventrolateral (VL) și ventral posterior (VP) cu funcția sa somatosenzorială. Ținta optimă de atins este la cca 3 mm anterior de această joncțiune dintre cei doi nuclei, astfel încât o leziune de cca 6 mm diametru în această zonă, care în general întrerupe tremorul, să nu afecteze nucleul VP. Îndepărtarea spre lateral a vârfului electrodului de stimulare și utilizarea unei frecvențe de 5 Hz determină contracții clonice în membrele controlaterale, ceea ce identifică joncțiunea marginii laterale talamice cu brațul posterior al capsulei interne. Această limită nu trebuie să fie atinsă de zona de coagulare amintită (cu diametrul de 6 mm). Pentru producerea leziunii se comută generatorul de la „stimulare" pe „leziune" și se produce o primă leziune cu 44°, după care se ridică temperatura la 60—75° (4). Această tactică este eficientă în 90% din cazurile de tremor parkinsonian, cu persistența în timp a rezultatelor favorabile în 70% din cazuri. Aceleași rezultate favorabile au fost înregistrate și în tremorul esențial (5) și în cel intențional (2). Dacă rigiditatea însoțește tremorul (ca în cazul bolii Parkinson), se recomandă practicarea unei a doua leziuni mai anterior, în nucleul VL anterior. Această țintă se găsește la câțiva mm medial față de ținta pentru tremor menționată mai sus. Este de asemenea utilizată în tratamentul distoniei congenitale sau câștigate ca și în coreoatetoza din paralizia cerebrală. Stimularea prelezională cu frecvențe joase la acest nivel trebuie să reproducă mișcările anormale. Uneori este necesară distrugerea în totalitate a nucleului VL. Circa două treimi dintre bolnavii cu coree sau distonie se pot ameliora în diverse grade, efectul asupra atetozei fiind mai slab (2).

Leziuni mai întinse sunt adeseori necesare pentru controlul tremorului posttraumatic sau al celui intențional cerebelos, ca și în mișcările involuntare ce afectează musculatura proximală. Leziuni relativ mici în nucleul VL posterior sunt indicate la parkinsonienii tineri, cu tremor predominant dar sunt de încercat și la bolnavii în vârstă.

Bolnavii cu tremor de amplitudine joasă, care apare de obicei distal și este asociat cu procese patologice neprogresive, ca de exemplu tremorul esențial sau cel familial beneficiază în proporție de cca 80% de astfel de leziuni. Leziunile poziționate mai medial acționează asupra extremităților superioare, în timp ce leziunile plasate mai lateral acționează îndeosebi asupra extremităților inferioare. Leziuni unilaterale întinse, efectuate în special în talamusul emisferei dominante pot determina uneori tulburări de limbaj, iar în cadrul leziunilor produse bilateral în nucleul VL s-au înregistrat tulburări lezionale inițiale de partea emisferei nondominante, cu condiția — bineînțeles — ca tulburările funcționale să nu fie net lateralizate în emisfera dominantă. Dacă este necesară efectuarea într-un al doilea timp și a unei leziuni controlateral, aceasta se recomandă a fi de dimensiuni mici și eventual plasată într-o arie alternativă (de exemplu, *globus pallidus)* și să fie făcută după un interval de minimum 6 luni (2). Alte complicații (hemoragii, infecții etc.) sunt rare. În tratamentul bolii Parkinson s-a recomandat, ca procedură alternativă, transplantele tisulare (6). Utilizarea transplantului de medulosuprarenală autologă s-a dovedit a avea beneficiu discutabil. Transplantul experimental de substanță neagră de la făt, la primate la care s-a indus parkinsonismul, s-a dovedit mai eficient. La om, cele câteva rapoarte publicate cu această metodă au relatat de asemenea unele succese (7). S-a utilizat țesut nigric, țesut cerebelos sau din nucleul caudat fetal atât pentru tratamentul bolii Parkinson cât și în bolile degenerative familiale.

Radicotomia cervicală selectivă, miotomiile, decompresiunile microvasculare (DMV)

Torticolisul spasmodic, formă de distonie limitată, deși răspunde la talamotomia bilaterală, este tratat în mod obișnuit prin radicotomie anterioară selectivă bilaterală, la nivelul C_1—C_3 și ipsilateral, pentru C_4 cu sau fără miotomie asociată. Unii autori (8) au reușit ca prin decompresiune neurovasculară la nivelul nervului spinal, în fosa posterioară, să rezolve unele cazuri de torticolis.

Aceste cazuri ar fi cele la care predomină mișcări rotatorii orizontale. Sternocleidomastoidianul controlateral direcției de întoarcere a capului poate fi secționat la nivelul porțiunii sale medii, nervul spinal este reperat la acest nivel, în spatele mușchiului, și secționat pentru ramura adresată sternocleidomastoidianului (după reperaj electric). Secționarea intradurală înaltă a nervului spinal dezinervează doar parțial atât sternocleidomastoidianul cât și trapezul, ceea ce poate diminua forța de abducție a brațului.

De asemenea s-a recomandat secționarea ramurilor posterioare ale rădăcinilor C_5—C_7 bilateral, pentru dezaferentarea de la nivelul mușchilor paravertebrali, lăsând intacte rădăcinile anterioare respective.

Extinderea intervenției de radicotomie trebuie apreciată în raport cu particularitățile interesării musculare la bolnavul respectiv, fiecare bolnav având indicații particulare, în funcție de grupele musculare interesate. În acest sens înregistrările EMG pot fi de mare ajutor. Mușchii scaleni sunt secționați în cazurile cu anteflexie sau lateroflexie. Dezinervarea acestor mușchi nu este posibilă, ei primind inervația de la rădăcinile cervicale inferioare, care participă la formarea plexului brahial. Retrocolisul pur este rar și beneficiază cel mai bine de miotomie selectivă (9).

În general ameliorarea operatorie a torticolisurilor survine în cca 80% din cazuri. Fizioterapia postoperatorie este recomandată pentru corectarea deformațiilor survenite de obicei încă înainte de operație și pentru întărirea musculaturii compensatorii reziduale.

Alte intervenții

În această categorie se includ: introducerea intratecală de antispastice (Baclofen), stimularea medulară (SM), mielotomia Bischof, radicotomia percutană prin radiofrecvență, dentatotomia.

Leziunile traumatice medulare (îndeosebi cele parțiale) ca și scleroza multiplă pot determina spasticitatea membrelor (îndeosebi în flexie) și a vezicii urinare. Pentru controlul acestei spasticități s-au preconizat intervențiile amintite anterior.

Mielotomia Bischof (longitudinală) și radicotomia prin radiofrecvență

Mielotomia Bischof (longitudinală) și radicotomia prin radiofrecvență sunt procedeuri distructive și ca atare trebuie aplicate la bolnavi cu funcții medulare pierdute. Mielotomia Bischof constă din secțiunea longitudinală a măduvei cu despărțirea acesteia în două jumătăți, una anterioară și alta posterioară; este aplicată la nivelurile implicate în menținerea spasticității (de obicei L_2-S_1), urmărindu-se întreruperea arcurilor reflexe respective. Ea nu acționează asupra spasticității provocate de ecerciții aplicate rostral față de L_2 sau caudal față de S_1 (10).

Radicotomia percutană prin radiofrecvență (RPC—RF)

Teoretic poate fi executată la orice nivel (11), dar implicarea prea multor segmente bilateral este foarte laborioasă, impunând controale fluoroscopice și de stimulare cu frecvențe joase pentru verificarea poziționării electrozilor la fiecare nivel. Intervenția se face sub anestezie locală sau generală. Leziunile se fac cu temperaturi de 70—90°, cu rezultate care pot dura timp de ani. Introducerea intratecală de Baclofen și stimularea medulară (SM) sunt procedee nedistructive. Baclofenul acționează prin inhibarea neurotransmiterii excitațiilor la nivelul coarnelor medulare anterioare. Bolnavii fiind foarte sensibili la variațiile dozelor de Baclofen, pompa de Baclofen trebuie astfel reglată încât bolnavul să poată modifica de la exterior cantitatea administrată, în funcție de tonusul existent. Rezultatele par foarte promițătoare în ceea ce privește tratamentul spasticității (12). De asemenea există unele rapoarte (13) referitoare la efectele benefice ale SM epidurale în spasticitățile posttraumatice spinale. Rezultatele par superioare când electrodul de stimulare epidurală este implantat mai caudal față de nivelul lezional; SM a dat de asemenea rezultate și în spasticitățile vezicale din cadrul sclerozei multiple (14). Gradul beneficiului este determinat de amplitudinea de stimulare. Parametrii de stimulare sunt în limitele: 30 Hz frecvență, 200 microsec durata pulsului, 2—12 mA intensitatea curentului (13). Tehnica de implantare este descrisă în capitolul „Tratamentul chirurgical al durerilor“.

În spasticitățile localizate la un singur membru sau doar la vezica urinară se poate recurge și la unele procedee ablative. Astfel *ganglionectomia rădăcinilor posterioare* a rădăcinilor sacrate a reușit să amelioreze capacitatea vezicală (15).

Neurotomia periferică selectivă

Neurotomia periferică selectivă folosește secționarea selectivă a unor fascicule nervoase reperate prin stimulare, pentru ameliorarea tonusului spastic de postură. Astfel se intervine asupra nervului tibial posterior în regiunea poplitee, pentru piciorul spastic sau a nervului musculocutan pentru flexia spastică a cotului, cu rezultate durabile în peste 80% din cazuri (16).

Radicotomia posterioară selectivă

Radicotomia posterioară selectivă reprezintă intervenția de elecție pentru spasticitatea din cadrul paraliziei cerebrale, necomplicată de alte mișcări involuntare (17). Tehnica chirurgicală constă din expunerea cozii de cal printr-o laminectomie la L_2—L_5. Se identifică fasciculele posterioare ale rădăcinilor L_2—S_1 care se stimulează. Se secționează acele fascicule a căror stimulare determină răspuns motor ipsilateral multisegmentar sau tetanoid sau răspuns motor controlateral oricât de mic. Desigur bolnavii neambulatori nu devin ambulatori, dar diminuarea spasticității membrelor inferioare și în special a adductorilor ușurează îngrijirea lor. Rezultatele operatorii sunt completate cu fizioterapie intensă. Nu se citează de obicei complicații.

Dentatotomia stereotactică

Dentatotomia stereotactică a dat rezultate limitate în tratamentul spasticității (18). Cele mai bune rezultate s-au obținut la bolnavii cu spasticitate congenitală (cca 50% dintre ei). Actualmente radicotomia posterioară selectivă dă rezultate superioare. În trecut intervenția era practicată sub control ventriculografic. Avantajele oferite de imagistică și de intervențiile stereotactice computer-asistate le fac mai ușor și mai precis realizabile.

Dezvoltări în perspectivă

În afara ameliorărilor aduse de tehnologiile actuale, mai sus-amintite, stimularea magnetică și magnetoencefalografia (MEG) deschid noi posibilități neinvazive de diagnostic în domeniul mișcărilor involuntare, al epilepsiilor și chiar al durerii.

Stimularea magnetică transcranială

Stimularea magnetică transcranială este chemată să aducă un aport și mai mare în localizările corticale motorii, ale vorbirii, vizuale etc. (19), deși stimulările focale precise nu sunt încă posibile cu stimulatoarele existente în prezent (20). MEG este utilizată pentru culegerea potențialelor electromegnetice din focarele epileptogene (21) ca și potențialele evocate din cortexul funcțional (22). Noua generație de echipamente MEG, cu 37 de canale, vor permite obținerea mai precisă a localizărilor epileptogene (23). În viitor s-ar putea ca prin stimulare magnetică transcranială sau prin detectarea MEG a unor potențiale evocate să se reușească aplicarea pe scară și mai largă a metodelor radiochirurgicale neinvazive în neurochirurgia funcțională.

Bibliografie

1. *De JONG R. N.* : Abnormal movements in the Neurologic Examination, ed. a III-a, cap. 31. Harper and Row, New York, 1969, 534—536.
2. *OJEMANN G. A., WARD A. A. J.* : Abnormal movement disorders. În : „Neurological Surgery" (sub red. Youmans J. R.), ed. a III-a, cap. 163, W. B. Saunders Co., Philadelphia, 1988, 4 227—4 262.
3. *HARDY T. L.* : Stereotactic CT atlases, În : „Modern Stereotactic Neurosurgery" (sub red. Lunsdorf L. D.), cap. 34, Nijhoff, Boston, 1988, 425—439.
4. *COSMAN E. R., NASHOLD B. S., BEDENBAUGH P.* : Stereotactic radiofrequency lesion making, *Appl. Neurophysiol.*, 1983; 46: 160—166.
5. *MOHADJER M., GOERKE H., MILIOS E.* : Longterm results of stereotaxy in treatment of essential tremor, *Stereotact. Funct. Neurosurg.*, 1990; 54—55: 125—129.
6. *OLSON L.* : Grafts and growth factors in CNS-basic science with clinical promise, *Stereotact. Funct. Neurosurg.*, 1990; 54—55: 250—267.
7. *MADRAZO I., FRANCO-BOURLAND R., OSTROSKI-SOLIS F.* : Fetal homotransplants (ventral mesencephalon and adrenal tissue), to the striatum of parkinsonian subject, *Arch. Neurol.*, 1990; 47: 1 281—1 285.
8. *SHIMA F., FUKUI M.* : Clinical picture and surgical treatment of spasmodic torticolis of eleventh nerve origin, *Stereotact. Funct. Neurosurg.*, 1990; 54—55: 223.
9. *XIN KANG C.* : Selective resection and denervation of cervical muscles in the treatment of spasmodic torticollis. Results in 60 cases, *Neurosurg.*, 1981; 8: 680—688.
10. *IVAN L. P.* : Longitudinal (Bischof's) myelotomy. În : „Operative Neurosurgical Techniques" (sub red. Schmidek H. H., SWETT W. H.), ed. a II-a, cap. 106, W. B. Saunders Co., Philadelphia, 1988, 1 177—1 184.
11. *KASDON D. L., LATHI E. S.* : A prospective study of radiofrequency rhizotomy in the treatment of post traumatic spasticity, *Neurosurg.*, 1984; 15: 526—529.
12. *BROSETA J., GARCIA-MARCH G., SANCHEZ-LEDESMA M. J.* : Chronic intrathecal Baclofen administration in severe spasticity. *Stereotact. Funct. Neurosurg.*, 1990; 54—55: 147—153.
13. *CAMPOS R. J., DIMITRIJEVIC M. R., SHARKEY P. C., SHERWOOD A. M.* : Epidural spinal cord stimulation in spastic spinal cord injury patients, *Appl. Neurophysiol.*, 1987; 50: 543—454.
14. *ABBATE A. D., COOK A. W., ATALLAH M.* : Effect of electrical stimulation of the thoracic spinal cord on the function of the bladder in multiple sclerosis, *J. Urol.*, 1977; 117: 285—288.
15. *Mc. GUIRE E. J., SAVASTANO J. A.* : Urodynamic findings and clinical status following denervation procedures for control of incontinence, *J. Urol.*, 1984; 132: 87—88.
16. *SINDOU M., MERTENS P., JEANMOND D.* : Microsurgical ablative procedures in the peripheral nerves and dorsal root entry zone for relief of focal spasticity in the limbs. *Stereotact. Funct. Neurosurg.*, 1990; 54—55: 140—146.
17. *PEACOCK W. J., ARENS L. J., BERMAN B.* : Cerebral palsy spasticity. Selective posterior rhizotomy, *Pediatr. Neurosci.*, 1987; 13: 61—66.

Dezvoltări de perspectivă în neurochirurgie

Printre direcțiile în care dezvoltarea viitoare a specialității se pare că va aduce noi și importante achiziții se înscriu și următoarele: magnetoencefalografia (MEG), chirurgia fetală, ameliorarea irigației cerebrale după vasospasm și arterioscleroză, transplantul de țesut nervos, asistarea computerizată a chirurgiei stereotactice, a chirurgiei cu craniu deschis și a radioterapiei.

Aceste domenii nu vor epuiza desigur noile tendințe de dezvoltare a neurochirurgiei. Dacă vom aminti numai aportul studiilor genetice sau al computerizării actului medicochirurgical și vom avea alte perspective de dezvoltare a neurochirurgiei, acestea nefiind desigur singurele.

Utilizarea impulsurilor magnetice

Utilizarea impulsurilor magnetice pentru stimularea și înregistrarea activității sistemului nervos. Emiterea de impulsuri magnetice poate stimula atât țesutul cerebral cât și structurile nervoase periferice într-o modalitate asemănătoare stimulării electrice. Stimularea se poate face prin tegumente intacte (1) și poate fi folosită pentru culegerea de potențiale evocate. Impulsurile magnetice pot fi generate trecând un curent electric puternic printr-o spirală (2). Stimulii magnetici maximi sunt produși de spirele de la periferia bobinei, în apropierea centrului impulsurile fiind mult mai slabe, pentru a dispărea cu totul în centru.

Stimularea nervilor periferici se face cu bobine rotunde, cu un diametru exterior de 9,2 cm sau cu sonde ascuțite de 8,6/10,6 cm (3). Ele pot fi aplicate la nivelul traiectelor nervoase de stimulat: ortogonal, longitudinal, tangențial, simetric, oblic sau transvers. Spiralele nu necesită substanțe de contact (geluri etc.), ele nu penetrează tegumentele și nici măcar nu este necesară scoaterea îmbrăcămintei pentru a stimula (4).

Impulsurile magnetice străbat fără durere prin corp și nu suferă o atenuare pe parcurs. Stimularea poate fi aplicată la nivelul nervilor periferici, al rădăcinilor nervoase în canalul spinal, la baza creierului sau pe zonele elocvente cerebrale (2—10). Stimulii magnetici pătrund în profunzime fără a determina câmpuri electrice puternice la suprafață, spre deosebire de stimulările electrice care provoacă dureri. Impulsurile obținute la culegeri ca și cele aplicate pentru stimulări sunt atenuate și distorsionate de parcurgerea țesuturilor întâlnite. Impulsurile magnetice induse la nivelul tegumentelor sunt orientate paralel cu suprafața tegumentelor (2). Stimulările magnetice și-au dovedit utilitatea în diagnosticul sclerozei multiple, al diverselor ataxii degenerative ca și în compresiunile radiculare de natură discală (9, 11, 12). Latențele sunt crescute în scleroza multiplă și această creștere este proporțională cu gravitatea bolii (12).

Anomalii semnificative sunt constatate și în boala Friedreich ca și în alte boli demielinizante (13). De asemenea se înregistrează prelungirea latențelor și scăderea potențialelor musculare la stimularea mediosacrată în caz de compresiune radiculară (9).

Stimularea cerebrală pentru înregistrarea potențialelor evocate în cursul chirurgiei medulare apare superioară înregistrării obișnuite a potențialelor somatosenzoriale și dă posibilitatea de a se înregistra potențiale motorii (14).

Stimularea nervilor periferici pentru studii de conducere este nepractică din cauza impreciziei introduse de volumul mare al electrozilor.

MEG reprezintă înregistrarea semnalelor magnetice de la creier. Activitatea electrică de la joncțiunea dendritei cu corpul neuronului produce un câmp magnetic (15). Semnalele magnetice sunt slabe, de cca 10^{-15} tesla, în comparație cu câmpul geomagnetic de 5×10^{-8} tesla (1), deci de cca a miliarda parte din câmpul geomagnetic (15).

MEG a devenit posibilă datorită perfecționării dispozitivelor superconductoare (SQUIDS) și gradiometrelor care filtrează semnalele biologice de „zgomotul" înconjurător (1, 15, 16). Sistemele de MEG s-au dezvoltat de la detectorul cu un canal la sisteme cu 37 de canale și se preconizează sisteme cu 100 de canale pentru monitorizarea întregului creier cu un singur plasament al electrodului (17). Determinările MEG unicanal au depistat semnale anormale la epileptici chiar și atunci când acestea lipseau de pe EEG (18). Determinările simultane multicanale (de exemplu, cu 37 de canale) sunt capabile să elimine discrepanțele de localizare ce pot apărea între EEG și MEG unicanal. Aceste două metode de investigare se completează.

Înregistrările MEG ale potențialelor evocate pot ajuta la localizarea segmentară corticală a cortexului somatosenzorial după stimularea periferică (19). Determinările neuromagnetice în cortexul auditiv au precizat locurile separate unde se produc răspunsurile la sunetele cu frecvențe diferite (20). Aceasta sugerează existența unui *mapping* cortical al cohleei.

Așadar MEG se arată a fi o metodă complementară importantă atât pentru diagnosticarea topografică a surselor de activitate epileptogenă și a altor numeroase entități nosologice ale sistemului nervos cât și pentru localizarea variatelor arii funcționale corticale la om.

Chirurgia fetală

Chirurgia fetală se dezvoltă în prezent în lumina achizițiilor din ultimele decenii ale neurochirurgiei pediatrice (21). Atât hidrocefalia cât și malformațiile disrafice, cele mai răspândite dintre bolile specifice primei copilării, vor putea beneficia de aportul chirurgiei intrauterine.

Ultrasonografia și determinările de laborator ale unor componente din lichidul amniotic (cariotipuri, alfafetoproteină, acetilcolinesterază) au permis să se facă pași importanți în detectarea prenatală a unor deficienţe severe.

Din 1981 s-au publicat numeroase încercări de tratare intrauterină a hidrocefaliei (21—27). Iniţial s-au practicat ventriculostomii pentru drenarea LCS în lichidul amniotic, urmărindu-se astfel degajarea cât mai precoce a ţesutului cerebral de presiunea LCS. Evans (21) raportează că până la 1 iulie 1989 fuseseră înregistrate pe plan internaţional 45 de astfel de cazuri şuntate la 25 ± 2,7 săptămâni de gestaţie. Dintre acestea şapte cazuri au decedat (prin trauma operatorie sau prin expulzie prematură în primele 48 ore de la intervenţie). Din 38 de născuţi la termen, 14 au fost normali. Dintre ceilalţi 24 de copii, 18 au prezentat handicap sever (53%). Deci cca o treime dintre cei operaţi au fost normali. Handicapurile celorlalţi s-au datorat unor grave deficienţe de dezvoltare a SNC, nedepistate preoperator. Ameliorarea posibilităţilor de selectare a cazurilor cu indicaţie operatorie va creşte eficienţa acestor operaţii.

Atacarea operatorie intrauterină a mielomeningocelelor reprezintă o altă temă în curs de abordare. Problema principală rămâne prevenirea expulziei premature şi însuşirea unei tehnici adecvate de intervenţie.

Tratamentul intrauterin al herniilor diafragmatice reprezintă de asemenea un subiect care-i preocupă pe aceşti neurochirurgi (21, 22, 28) care caută astfel să reducă mortalitatea postnatală extrem de ridicată, înregistrată la astfel de cazuri. Numărul mic de asemenea cazuri va limita desigur numărul centrelor în care se va practica neurochirurgia intrauterină, dar neîndoielnic că eficienţa sa va creşte.

Tratamentul insuficienţei de perfuzie cerebrală datorată vasospasmului cronic şi arteriosclerozei

Instalarea vasospasmului între zilele 2—14 de la ruptura anevrismală a întunecat mult timp prognosticul acestor bolnavi. Dintre multiplele tratamente utilizate s-ar părea că hipertensiunea artificială prin creşterea volumului circulant a întrunit cei mai mulţi adepţi. Din păcate nu poate fi aplicată atâta timp cât malformaţia este pe loc (29, 30). Tratamentul precoce al rupturii anevrismale, adoptată în prezent ca măsură de elecţie în această chirurgie reprezintă cea mai eficientă măsură de combatere a spasmului.

Tratamentul vasopatiei în sine, evidenţiată prin determinările Doppler transcranial (31) reprezintă ţelul pe care şi-l propun cercetările legate de vasospasmul cronic. Rezultatele comunicate după utilizarea procedeelor de angioplastie caută să valideze rezultatele astfel obţinute (32, 33).

Încercările de creştere a fluxului sanguin cerebral prin practicarea de anastomoze extra-intracraniene nu au confirmat speranţele puse în această metodă (34, 35).

Alte tehnici au fost imaginate de asemenea pentru creşterea aportului sanguin: transplantul de epiploie, angioplastia laser, dilataţiile cu balonaşe. În acest sens trebuie amintită seria de studii dedicate efectului benefic al revascularizării cu ajutorul transplantului de epiploie (36, 37, 38). Succesele înregistrate prin angioplastia cu laser în obstrucţiile coronariene pun problema oportunităţii aplicării acestei tehnici şi în domeniul arterelor cerebrale (39, 40).

Transplantul de țesut nervos

Deși imaginată cu peste un secol în urmă (41), metoda nu a depășit stadiul experimental până în urmă cu cca zece ani, când lucrările lui Backlund și colab. au transpus la om aceste realizări (42). Țesuturile transplantate cu succes au fost cele capabile să secrete neurotransmițători de tip monoaminergic sau colinergic (43). Sursele cele mai promițătoare de donatori s-au dovedit a fi: țesutul septal sau trunchiul cerebral fetal, țesutul nervos periferic și liniile celulare. Ganglionii simpatici și medulosuprarenalele de la adult prin calitatea lor de producători de neurotransmițători s-au dovedit de asemenea buni producători de grefe autologe. Liniile celulare obținute din culturile de neuroblastoame, tumori ce cuprind celule nervoase imature, au produs celule secretante colinergice sau adrenergice.

Teoretic se pot obține linii celulare mature bune pentru implantări (43), dar practic acestea sunt dificil de obținut. Desigur problemele eticolegale implicate de transplantul unor elemente obținute de la feți avortați intervin și ele, pentru a limita astfel de intervenții. În cazul transplantului de medulosuprarenală faptul că trebuie să se recurgă la două operații laborioase la bolnavi deja debilitați îi restrânge posibilitățile de aplicare.

Cu toate acestea, transplanturile tisulare nervoase constituie un domeniu în care cercetările din viitor pot deschide noi perspective.

Chirurgia stereotactică asistată de calculator

Chirurgia stereotactică asistată de calculator reprezintă poate domeniul care actualmente înregistrează cea mai dinamică dezvoltare. Asocierea noilor computere înalt performante la imagistica modernă, ca și progresele terapeutice posibile cu ajutorul laserului și al iradierilor ghidate au dat un impuls deosebit chirurgiei stereotactice. Principiile stabilite experimental de Horsley și Clark în 1906 pe animal, urmate de transpunerea lor la om de Spiegel, Wycis și colab. după 1947 (44) și apoi de suita de îmbunătățiri ale echipamentelor de aplicare (45, 46), precum și publicarea unor atlase, la început bazate pe repere ventriculografice (47, 48), au făcut posibilă imaginarea unor intervenții cât se poate de utile în patologia mișcărilor involuntare, în tratamentul durerii sau al unor tulburări psihice.

Apariția levodopei în jurul anului 1960 a redus enorm indicațiile intervențiilor stereotactice în boala Parkinson.

Dezvoltarea *CT-scan* și adaptarea echipamentelor stereotactice la ghidarea cu ajutorul *CT-scan* au dat un nou impuls executării intervențiilor stereotactice (49, 50, 51). S-a dezvoltat foarte mult practica biopsiilor cerebrale profunde sub acest control și chiar a rezecțiilor tumorale (52, 53).

Asocierea laserului la procedurile de reperaj stereotactic a creat noi posibilități de tratament al unor tumori profunde (54), ca și al unor leziuni vasculare, necroze de iradiere sau focare epileptogene. Asistarea operației ghidate stereotactic de către computer a deschis o nouă perspectivă codificării acestor procedee (55, 56, 57).

Alte direcții de dezvoltare a chirurgiei stereotactice fără cadru, stereotaxia holografică, reprezintă de asemenea perspective interesante și promițătoare.

Rolul computerelor în decizia clinică a început să se manifeste din ce în ce mai pregnant în ceea ce privește căutarea unor metode cât mai sigure de obiectivare a acestei decizii. Programul APACHE *(Acute Physiology and Chronic Health Evaluation)* în stabilirea momentului indicației de întrerupere a „life support“-ului la bolnavii gravi, reprezintă o astfel de aplicare (58). Dacă o evaluare umană fals-pozitivă a morții a fost prezentă în 6,7—16,7% din cazuri, prin aplicarea evaluării computerizate aceasta a fost redusă la 0 (59).

Aceste predicții computerizate pot fi de mare ajutor în cazurile de come posttraumatice grave sau în cele când trebuie să se stabilească operabilitatea unor pacienți cu leziuni intracraniene grave. Aportul computerelor poate fi de mare folos și în aprecierea activității neurochirurgicale. De aceea e necesar ca analiza computerizată să devină un instrument de uz curent în activitatea neurochirurgului, în deceniul viitor.

Bibliografie

1. Editorial: Magnetoencephalography, *Lancet*, 1990; 335: 576—577.
2. *BARKER A. T., FRESTON I. L., JALINOUS R., JARRET J. A.:* Magnetic stimulation of the human brain and peripheral nervous system. An introduction and the results of an initial clinical evaluation, *Neurosurg.*, 1987; 20: 100—109.
3. *MACCABEE P. J., AMASSIAN V. E., CRACCO R. Q., CADWELL J. A.:* An analysis of peripheral motor nerve stimulation in humans using the magnetic coil, *EEG Clin. Neurophysiol.*, 1988; 70: 524—533.
4. *BARKER A. T., JALINOUS R., FRESTON I. L.:* Noninvasive stimulation of human motor cortex, *Lancet* 1985; 2: 1 106—1 107.
5. *SCHRIEFER T. N., MILLS K. R., MURRAY N. M. F., HESS C. W.:* Evaluation of proximal facial nerve conduction by transcranial magnetic stimulation, *J. Neurol. Neurosurg. Psychiat.* 1988; 51: 60—66.
6. *MACCABEE P. J., AMASSIAN V. E., CRACCO R. Q.:* Intracranial stimulation of facial nerve in humans with the magnetic coil, *EEG Clin. Neurophysiol.*, 1988; 70: 350—354.
7. *ROTHWELL J. C., DAY A. L., THOMPSON P. D.:* Some experiences of techniques for stimulation of the human cerebral motor cortex through the scalp, *Neurosurg.*, 1987; 20: 156—163.
8. *MILLS K. R., MURRAY N. M., HESS C. W.:* Magnetic and electrical transcranial brain stimulation. Physiological mechanism and clinical application, *Neurosurg.*, 1987; 20: 164—168.
9. *CHORROVERTY S., SACHDEO R., DUVOISIN R. C.:* Magnetic stimulation of the lombosacral roots. A new diagnostic technique, *Neurol.*, 1988; 38: 387.
10. *HESS C. W., MILLS K. R., MURRAY N. M. F.:* Responses in small hand muscles from magnetic stimulation of the human brain, *J. Physiol. (Lond.)*, 1987; 388: 397—419.
11. *HESS C. W., MILLS K. R., MURRAY N. M. F., SCHRIEFER T. N.:* Magnetic brain stimulation. Central motor conduction studies in multiple sclerosis, *Ann. Neurol.*, 1987; 22: 744—752.
12. *INGRAM D. A., THOMPSON A. J., SWASH M.:* Central motor conduction in multiple sclerosis. Evaluation of abnormalities revealed by transcutaneous magnetic stimulation of the brain, *J. Neurol. Pshychiat.*, 1988; 51: 487—494.
13. *CLAUS D., HARDING A. E., HESS C. W.:* Central motor conduction in degenerative ataxic disorders. A magnetic stimulation study, *J. Neurol. Neurosurg. Psychiat.*, 1988; 51: 790—795.
14. *ABRUZZESE G., DALL'AGATA D., MORENA M.:* Electrical stimulation of the motor tracts in cervical spondylosis, *J. Neurol. Neurosurg. Psychiat.*, 1988; 31: 796—802.
15. *ROSE D. E., SMITH P. D., SATO S.:* Magnetoencephalography and epilepsy research, *Sci.*, 1987; 238: 329—335.
16. *ROMANI G. L.:* Superconducting instrumentation for biomagnetism, *Int. J. Refrigeration*, 1979; 2: 215—219.

Redactor: Dr. Mariana Codreș
Tehnoredactor: N. Panaitide
Secretar de redacție: Maria-Elena Neamț
Bun de tipar: 15.12.97
Formatul: 16/70×100
Hârtia: Scris I A 70 × 100/60 g.m.p.
Coli de tipar: 34,75

Tiparul executat la
Imprimeria „Ardealul“ Cluj
B-dul 21 Decembrie Nr. 146
Comanda nr. 70229

ISBN 973-39-0339-6